14797/B

Digitized by the Internet Archive
in 2017 with funding from
Wellcome Library

https://archive.org/details/b29322522

TRAITÉ CLINIQUE

DES

MALADIES DU COEUR.

IMPRIMERIE DE E. LAURENT.

TRAITÉ CLINIQUE

DES

MALADIES DU COEUR,

PRÉCÉDÉ DE

RECHERCHES NOUVELLES SUR L'ANATOMIE ET LA PHYSIOLOGIE DE CET ORGANE;

PAR J. BOUILLAUD,

PROFESSEUR DE CLINIQUE MÉDICALE A LA FACULTÉ DE MÉDECINE DE PARIS.

AVEC DES PLANCHES.

Scripsi illa, quæ sensuum testimonio inter labores et tædia iterùm iterùmque expertus sum.

AVENBRUGGER.

BRUXELLES.

H. DUMONT, LIBRAIRE-ÉDITEUR.

LONDRES : DULAU ET Ce, LIBRAIRES.

1836.

WELLCOME
HISTORICAL
MEDICAL
LIBRARY

A LA MÉMOIRE DE MON ONCLE

J. BOUILLAUD,

ANCIEN CHIRURGIEN-MAJOR AU 36e RÉGIMENT DE LIGNE, MEMBRE DE LA LÉGION D'HONNEUR.

Je lui dois toute mon existence médicale. Pourquoi faut-il qu'une destinée cruelle l'ait ravi à mon amour et à mon éternelle reconnaissance, au moment où il allait recueillir le fruit de tant de généreux sacrifices !

J. BOUILLAUD.

PRÉFACE.

§ Ier.

C'est un beau spectacle pour l'observateur philosophe que de contempler comment, sous l'empire suprême de la loi du progrès, les sciences accomplissent, à travers des obstacles sans cesse renaissans, le grand œuvre de leur évolution. Il est certaines époques où le mouvement de progrès s'opère avec une vitesse et une énergie qui étonnent. Depuis l'avènement des Bichat, des Dupuytren et des Corvisart, la médecine nous offre réellement un éclatant exemple de cette sorte de redoublement du mouvement progressif. A compter de cette ère mémorable, la médecine s'est ralliée de plus en plus étroitement à l'anatomie et à la physiologie. Dans ces derniers temps, M. Broussais, digne continuateur des Bichat et des Corvisart, s'est acquis une gloire impérissable en formulant les conditions essentielles de cette alliance, et en appuyant sur cet inébranlable fondement sa grande réforme du système pyrétologique. Et cependant, la médecine *physiologique*, c'est-à-dire la médecine des Bichat, des Corvisart (1), des Dupuytren et des Broussais, avait été, en quelque sorte, *mise à l'index* par quelques hommes dont toute une génération médicale dut sucer les principes! Réunies maintenant entre elles par le nœud le plus indissoluble, la connaissance de l'homme sain et la connaissance de l'homme malade ne forment plus que deux parties d'une seule et même science, deux branches d'un seul et même tronc.

Pour imprimer à la philosophie de la médecine son dernier perfectionnement, il ne restait plus qu'une chose à faire : c'était d'appliquer rigoureusement à l'étude de cette science la méthode expérimentale généralement suivie dans les sciences physiques proprement dites. Or, cette application est elle-même aujourd'hui un fait accompli, et, en fraternisant ainsi avec les sciences physiques, la médecine, répudiant désormais le titre d'*art conjectural* dont on l'a si long-temps flétrie, s'est enfin élevée au rang des sciences positives et exactes : la médecine, en un mot, est la *mécanique*, la *physique* et la *chimie* de l'économie vivante.

L'ouvrage que nous publions aujourd'hui, comme aussi ceux que nous avons déjà publiés, porte l'empreinte de la doctrine générale que nous venons d'exposer. Quant aux faits et aux aperçus nouveaux qu'il peut contenir, nous n'en offrirons un abrégé qu'après avoir rapidement signalé ici les principaux travaux de nos devanciers. En comparant ainsi les uns aux autres les nombreux ouvrages qui ont paru sur un même sujet, aux différentes époques de la médecine, on voit que, semblable à ces grands fleuves dont la source est ignorée, et qui grossissent à mesure que, dans leur cours, ils reçoivent le tribut de nouvelles eaux, la science, humble à son origine, qui se perd dans la nuit des temps, se développe, s'élargit, et prend un aspect majestueux

(1) Ceux qui pourraient croire que c'est bien gratuitement que je donne à un praticien tel que Corvisart le nom de médecin *physiologiste*, sont priés de vouloir jeter un coup d'œil sur le passage suivant du discours préliminaire de l'*Essai sur les maladies du cœur :*

« ..... Ce serait une grande erreur de penser que l'anatomie » cadavérique suffit pour atteindre ce but (*le diagnostic des lésions* » *organiques*) : il s'en faut bien que la chose soit ainsi ; le médecin » qui n'unirait point la PHYSIOLOGIE à l'anatomie, resterait toujours, » à la vérité, un prosecteur plus ou moins adroit, industrieux et » patient, mais il n'aurait jamais qu'une pratique chancelante et » incertaine, surtout dans le traitement des lésions des organes. » Combien n'ai-je pas vu au lit des malades émettre de faux dia- » gnostics, les uns accusant le foie, l'estomac d'être malades, » lorsque la poitrine était attaquée, et réciproquement; les autres » prenant pour toute espèce d'hydropisie, pour l'asthme, etc., une » maladie du cœur! Enfin, j'affirme, avec toute la véracité dont je » suis capable, qu'il n'est point d'organe que je n'aie vu accusé » faussement, soit d'être malade, soit de ne l'être pas, par des » personnes auxquelles on ne pouvait pas reprocher le manque de » quelques connaissances anatomiques.

» Quelle est donc la source de pareilles méprises? Je l'ai dit: » c'est le défaut d'une bonne physiologie. Sans elle, en effet, à » quoi bon l'anatomie?... Si le médecin n'étudie pas sans cesse sur » l'homme vivant tous les phénomènes *sensibles* de l'action des par- » ties; s'il ne compare pas constamment ces phénomènes sensibles » et propres de la vie et de la santé de chaque organe, avec les » dérangemens que chacun d'eux présente dans sa lésion, jamais, » j'en réponds, il n'arrivera à reconnaître, d'une manière sûre, » les dérangemens organiques menaçans ou confirmés. »

Rapprochez de cet admirable passage le suivant, qui est emprunté à la préface de la première édition de l'*Examen des doctrines*, publié en 1816 par M. Broussais :

« Les traits caractéristiques des maladies doivent être puisés dans » la physiologie. Formez un tableau aussi vrai qu'animé du malheu- » reux livré aux angoisses de la douleur ; débrouillez-moi, par une » savante analyse, les cris souvent confus des ORGANES SOUFFRANS ; » faites-moi connaître leurs influences réciproques ; dirigez habile- » ment mon attention vers le douloureux mobile du désordre uni- » versel qui frappe mes sens, afin que j'aille y porter avec sécurité » le baume consolateur qui doit terminer cette scène déchirante ; » alors j'avouerai que vous êtes un homme de génie..... »

en traversant les siècles, dont chacun lui fournit son contingent de faits et de théories (1).

§ II.

Ce n'est pas dans les époques médicales antérieures à cette ère fameuse dite de la *renaissance des lettres en Europe*, qu'il faut aller chercher l'origine de connaissances précises sur les maladies du cœur. Vésale, Nicolas Massa, Charles Étienne, Baillou, Lancisi, Valsalva et Albertini ébauchèrent en quelque sorte l'histoire des maladies du cœur et des gros vaisseaux. Lancisi est un des premiers observateurs qui ait signalé l'influence de ces maladies sur le développement de l'asthme et de quelques autres phénomènes morbides (2).

Digne héritier de Valsalva son maître, Morgagni, l'un des pères de l'anatomie pathologique, consacra les 17e et 18e lettres de son immortel ouvrage à l'étude des dilatations ou des anévrismes du cœur et de l'aorte (3). Un peu avant la publication du traité *De sedibus et causis morborum*, etc., avait paru le volumineux traité de Sénac sur *la structure et les maladies du cœur*, ouvrage qui est la représentation assez fidèle des connaissances très incomplètes qu'on possédait alors sur un certain nombre de *lésions organiques* du cœur.

Dans son *Essai sur les maladies et les lésions organiques du cœur et des gros vaisseaux*, Corvisart laissa bien loin derrière lui tous ceux qui, jusque là, s'étaient occupés du même sujet. De l'époque où parut cette belle monographie, date réellement une ère nouvelle pour l'histoire des maladies du cœur. Corvisart établit une nouvelle division des anévrismes de cet organe, décrit plus exactement que ses prédécesseurs la péricardite, les indurations, les végétations des valvules et le rétrécissement qui en est la suite; il applique au diagnostic de plusieurs maladies du cœur la précieuse méthode d'Avenbrugger qu'il avait naturalisée en France, ou plutôt qu'il avait en quelque sorte inventée une seconde fois; enfin, Corvisart montre, plus clairement encore que nul ne l'avait fait avant lui, le rôle que jouent les maladies organiques du cœur dans la production de *l'asthme*.

Peu de temps après la publication de l'*Essai* de Corvisart, Testa en Italie, Burns en Angleterre, Kreysig en Allemagne, firent paraître des ouvrages sur le même sujet, et enrichirent la science de quelques aperçus nouveaux.

Dans divers mémoires communiqués à l'Académie des Sciences, M. Bertin proposa de nouvelles vues sur les maladies auxquelles on avait donné le nom d'anévrismes du cœur. (Le premier de ces mémoires fut présenté à l'Académie, le 10 août 1811).

A une époque plus voisine encore de nous, M. Laënnec éclaire le diagnostic de quelques unes des maladies du cœur par sa magnifique découverte de l'*auscultation*, laquelle, si l'on ose ainsi parler, nous a créé un nouveau sens médical.

Tel était l'état de la science, lorsqu'en 1824 parut le *Traité des maladies du cœur*, dont M. Bertin me confia la rédaction. Il ne m'appartient pas de porter un jugement sur un ouvrage auquel j'ai contribué. Je me ferai d'ailleurs un religieux devoir, quand je traiterai de l'hypertrophie du cœur, de rendre à M. Bertin toute la justice à laquelle il a droit pour ses recherches sur les différentes formes que cette lésion peut affecter (1).

Depuis la publication de ce Traité, il a paru en Angleterre un ouvrage du même genre, remarquable surtout par les recherches de son auteur sur les mouvemens et les bruits du cœur (2). J'aurai occasion de parler de cet ouvrage en traitant de divers points de la physiologie et de la pathologie du centre circulatoire (3).

§ III.

Dix nouvelles années de laborieuses recherches

(1) C'est une chose vraiment bien déplorable que de rencontrer encore aujourd'hui des hommes qui affectent un dédain superbe pour les *théories* et les *systèmes* en médecine. Comme si la médecine pouvait exister en tant que véritable science, sans que les faits individuels dont elle est la collection, aient été *expliqués, théorisés, généralisés, systématisés!*

(2) « Occultæ multorum malorum causæ sunt investigandæ quæ » ipsis cordis vasis dilatatis vel obstructis, repositæ sunt. Nonnulla » suffocativa asthmata, pectoris hydropisis uno ex fonte pendent, » inæqualibus videlicet vasis cordis. » (Lancisi, *De motu cordis*, etc.)

(3) Morgagni n'oublie point de noter le rapport qui existe entre certaines dyspnées et les maladies du cœur, et dit, en parlant des causes de la dyspnée en général : « Earum præcipuæ, et sæpius » quam aliqui putant, aut ad aquam spectant effusam, aut ad cor» dis, majorumque vasorum dilatationem. » Cet illustre observateur a placé en tête de ses 17e et 18e lettres le titre suivant, qui fait assez comprendre qu'il avait bien su rattacher certaines difficultés de respirer à la cause indiquée : « *Sermo est* DE RESPIRATIONE LÆSA A CORDIS AUT MAGNÆ ARTERIÆ INTRA THORACEM ANEURYSMATIBUS. »

(1) Je n'aurais point songé à revendiquer ici la propriété de quelques unes des opinions professées dans le Traité des maladies du cœur de 1824, si le passage suivant de l'ouvrage de M. Laënnec ne m'en imposait l'obligation : « *J'attribue l'opinion dont il s'agit* » (celle de la nature inflammatoire de certains ramollissemens du » cœur), j'attribue l'opinion dont il s'agit à M. Bouillaud, d'après » le témoignage de M. Bertin, qui m'a dit que tout ce qui, dans » cet ouvrage (le *Traité des maladies du cœur*), a rapport à l'in» fluence de l'inflammation sur le développement de la plupart des » affections organiques du cœur et des gros vaisseaux appartient ex» clusivement à M. Bouillaud. » (TRAITÉ DE L'AUSCULTATION MÉDIATE. — 2e édit. 1826).

Certes, je ne prétends pas décliner la responsabilité de la doctrine dont il s'agit, comme on le verra dans ce nouvel ouvrage. Quant aux raisons qui engagèrent M. Bertin à faire la déclaration ci-dessus indiquée à M. Laënnec, on les comprendra facilement en songeant à l'époque où parut le Traité des maladies du cœur (1824).

(2) A treatise on the diseases of the heart and great vessels; by Hope, M. D. — London, 1832, in-8.

Je prie M. le docteur Sureau de recevoir mes remerciemens pour la complaisance avec laquelle il a bien voulu me confier le manuscrit de la traduction qu'il a faite de l'ouvrage de M. Hope.

(3) Dans une nouvelle édition de l'ouvrage de Testa, publiée en 1831, M. le docteur Sormani a consacré un appendice étendu à l'exposition des progrès dont la pathologie du cœur s'est enrichie depuis l'époque où cet ouvrage fut composé. Nous remercions notre confrère d'Italie de la bienveillance avec laquelle il a parlé du *Traité des maladies du cœur* de 1824.

m'ont permis de soulever quelques coins du voile épais qui recouvrait encore la pathologie du cœur. Voici une esquisse des principaux résultats auxquels je suis parvenu.

1° J'ai ajouté de nombreux développemens à ce qui avait été dit sur les maladies déjà étudiées par mes prédécesseurs, et je me suis efforcé d'éclairer du flambeau de l'analyse ces affections complexes, vaguement désignées sous les noms *d'anévrisme, de lésion* ou *d'affection organique du cœur.* J'ai clairement démontré, par exemple, que cet ensemble de phénomènes, qui, depuis Corvisart, a été rapporté, par les observateurs les plus célèbres eux-mêmes, à *l'hypertrophie*, à *l'anévrisme du cœur,* n'est le plus souvent autre chose que l'effet de certaines lésions des valvules de cet organe, lésions dont l'anévrisme et l'hypertrophie ne sont réellement alors qu'une des conséquences.

2° J'ai, si je ne m'abuse, répandu une clarté nouvelle sur les phlegmasies aigües de l'enveloppe externe du cœur. J'oserai même dire que, sous le rapport de ses causes, de ses signes, de sa marche et de ses diverses terminaisons, la péricardite aigüe constituera désormais une maladie dont l'histoire ne sera guère moins précise que celle de la pleurésie.

Quant à ce qui concerne *l'étiologie* de la péricardite, je signalerai, comme fait aussi curieux qu'important à connaître, cette circonstance : savoir, que cette maladie existe chez la moitié environ des individus affectés d'un violent rhumatisme articulaire aigu (1). Sous ce point de vue, la péricardite n'est, en quelque sorte, qu'un des élémens de la maladie dite rhumatisme articulaire aigu, laquelle, considérée d'une manière plus large et plus exacte qu'on ne l'a fait jusqu'ici, constitue une inflammation de tous les tissus séro-fibreux en général. Or, le péricarde étant de nature séro-fibreuse comme le tissu qu'affecte la maladie dite rhumatisme articulaire aigu, il n'est pas étonnant que la péricardite coïncide si souvent avec l'inflammation des tissus séro-fibreux des articulations; que le *rhumatisme* du péricarde, en un mot, ait lieu dans les circonstances qui produisent un rhumatisme des synoviales articulaires, et des tissus fibreux sur lesquels elles se déploient.

Quant au *traitement* de la péricardite, nos travaux auront, je l'espère, contribué à prouver que, formulée autrement qu'elle ne l'avait été jusqu'ici, la méthode des saignées obtient des succès vraiment extraordinaires. Telle est même l'efficacité des émissions sanguines copieuses et répétées coup sur coup, que la guérison est devenue la *règle* et la mort l'*exception,* tandis que, d'après Corvisart, la mort était la règle et la guérison l'exception. Les onze observations rapportées à la suite des préceptes que nous avons donnés pour le traitement de la péricardite, ne laisseront guère de doute sur l'exactitude de ce que nous venons de dire, et chaque jour de nouveaux faits viennent confirmer l'heureuse vérité que nous avons énoncée (1).

3° Il est une autre phlegmasie aiguë du cœur dont nous avons en quelque sorte créé l'histoire. Avant nos travaux, elle était si profondément ignorée, qu'elle n'avait pas même reçu de nom : nous voulons parler de l'inflammation aiguë du tissu séro-fibreux que l'on trouve à l'intérieur du cœur. Nous avons assigné à l'enveloppe interne de cet organe le nom d'*endocarde*, et celui d'*endocardite* à son inflammation. L'étude approfondie de cette importante maladie est, sans contredit, l'une des parties les plus neuves de cet ouvrage. Nous n'avons rien négligé pour fixer l'attention des lecteurs sur ce point intéressant de médecine clinique. Nous avons fait voir que cette phlegmasie joue un rôle immense dans l'histoire des maladies du cœur, non seulement parce qu'elle est beaucoup plus commune à l'état aigu qu'on ne l'avait cru jusqu'ici, mais surtout parce qu'en se prolongeant et en passant, comme on le dit, à l'état *chronique*, elle entraîne à sa suite de graves altérations des valvules du cœur, du tissu musculaire sous-jacent à l'endocarde, etc., et qu'elle se mêle ainsi, d'une manière plus ou moins directe, à la plupart des maladies qui sont vulgairement désignées sous le nom de *lésions organiques du cœur* (2).

On verra que, parmi les causes de cette phlegmasie, comme parmi celles de la péricardite, figure au premier rang la cause dite rhumatismale, c'est-à-dire celle sous l'influence de laquelle éclate le

(1) Cette assertion a trouvé déjà, je le sais, de nombreux adversaires, parmi lesquels je citerai mes savans et honorables confrères, MM. Fouquier, Marjolin et Dalmas. Quelque puissante que soit l'autorité d'observateurs aussi distingués, il ne m'est pas possible de lui sacrifier celle des faits sur lesquels je m'appuie, et qui ont en pour témoins une grande masse d'élèves ainsi que plusieurs médecins.

(1) On trouvera dans cet ouvrage, ainsi que dans l'article *Pneumonie* que nous avons composé pour le *Dictionnaire de médecine et de chirurgie pratiques* (t. XIII, p. 359), la formule des émissions sanguines qui nous est propre, et par l'emploi de laquelle nous avons jugulé un bon nombre de phlegmasies aiguës encore récentes. Il est vrai que, de par une des lois dont un médecin, que je n'ai pas besoin de nommer ici, est l'auteur, on ne peut pas juguler les inflammations; il est vrai que dans une nouvelle édition qu'il vient de publier du Mémoire où il a consigné cette triste loi, ce médecin n'a pas daigné s'arrêter aux faits journaliers par lesquels nous avons réfuté, pour notre compte, ses désolantes doctrines, et qu'il a trouvé plus commode de discuter..... deux volumes de M. Polinière sur les émissions sanguines; tout cela est bien vrai, je l'avoue. Mais ce qui ne l'est heureusement pas moins, c'est que, au lieu de perdre un péripneumonique sur trois, ce qui *est de règle* en saignant suivant la méthode du médecin dont nous parlons, on n'en a perdu qu'un sur huit ou neuf par la méthode qui nous est propre.

(2) Quiconque aura fait une longue et consciencieuse étude des altérations du cœur que nous avons cru devoir rallier, d'une manière plus ou moins prochaine, à une inflammation soit aiguë, soit chronique; quiconque aura pour ainsi dire rassemblé au foyer de son entendement les rayons de lumière que fournit sur la nature de ces maladies, la connaissance approfondie des caractères anatomiques, des symptômes, des causes, de la marche, du traitement, apercevra, j'ose l'espérer, la vérité de la doctrine que nous avons exposée à cet égard. Nous avons, à diverses reprises, soumis cette doctrine à l'épreuve de l'observation, à la pierre de touche de la discussion la plus franche et la plus sévère, et il nous a été impossible de ne pas reconnaître qu'elle n'était réellement que la représentation fidèle, la sincère expression des faits.

rhumatisme articulaire aigu, et qui, pour le dire en passant, consiste essentiellement dans les grandes et brusques alternatives de chaud et de froid, secondées souvent par une prédisposition qu'il n'est pas ici le lieu d'examiner. Dans les cas où l'endocardite complique un rhumatisme articulaire aigu, elle est méconnue plus facilement encore que la péricardite, détermine quelquefois alors, je le répète, de graves lésions dans les valvules, et de là plus tard ces *asthmes goutteux*, sur l'origine et la nature desquels tant d'obscurité avait régné jusqu'à ce jour. Cet ouvrage n'aura pas été complétement inutile, si, comme il nous est peut-être permis de l'espérer, il fournit les moyens de prévenir de si fâcheuses terminaisons, du moins dans un bon nombre de cas.

L'espace ne nous permet pas de nous étendre ici sur les autres maladies du cœur dont nous avons essayé de perfectionner l'histoire. Nous terminerons donc cette préface par l'exposition rapide du plan que nous avons suivi dans ce traité.

Dans des prolégomènes fort étendus, nous avons esquissé l'anatomie et la physiologie du cœur, dont nous avons tâché d'éclairer quelques points encore obscurs. Sans les connaissances préliminaires qui se trouvent développées dans cette partie de notre *Traité*, il serait impossible de se livrer, avec quelque succès, à l'étude des maladies du cœur. La précision rigoureuse et pour ainsi dire mathématique que nous avons essayé d'introduire dans la description des différentes parties du cœur, et dans l'analyse du jeu ou du mécanisme de cette admirable machine vivante, prouveront que nous ne nous bornons point à proclamer de beaux principes sur la nécessité d'imprimer à la médecine la direction suivie dans les sciences physiques proprement dites, mais que nous nous efforçons, selon nos faibles moyens, de mettre à exécution ces principes où ces théories.

Nous recommandons à toute l'attention du lecteur ce que nous avons longuement exposé sur les bruits du cœur et des artères, considérés à l'état normal et anormal. Nous avons discuté les divers systèmes proposés pour l'explication des bruits du cœur, et nous croyons avoir à peu près démontré que celui de M. Rouanet, avec quelques légères modifications que nous lui avons fait subir, est réellement le seul qui satisfasse aux principales conditions du problème.

J'ai divisé en deux parties la pathologie du cœur.

Dans la première partie se trouvent des considérations générales : 1° *Sur les caractères anatomiques et le siége précis des maladies du cœur ; 2° sur leurs caractères physiologiques et leur diagnostic ; 3° sur leurs causes ; 4° sur leur nature et leur classification ; 5° sur leur marche, leurs terminaisons, et leur durée ; 6° sur leur pronostic ; 7° sur leur traitement ; 8° sur la complication des maladies du cœur, soit entre elles, soit avec les maladies des autres organes.*

Dans la seconde partie, on a étudié chaque maladie du cœur en particulier, conformément à la classification exposée dans le tableau placé à la fin de cette préface. A l'époque actuelle de la science, il est bien difficile de soumettre les maladies à une classification qui ne laisse rien à désirer. Je demande quelque indulgence pour celle que j'ai adoptée, bien résolu à la changer pour une meilleure que d'autres médecins pourraient proposer.

En général, dans la monographie consacrée à chaque maladie, j'ai suivi l'ordre suivant : Après quelques considérations préliminaires sur l'état actuel de la science relativement aux points les plus saillans du sujet à traiter, je rapporte, dans une première section, les observations particulières sur la maladie qu'il s'agit de décrire; et dans une seconde section, j'en trace l'histoire générale.

Le nombre des observations contenues dans cet ouvrage est considérable (il s'élève à près de 200), et quelques unes d'entre elles sont très étendues. Plus l'art d'observer fait de progrès, plus les observations particulières deviennent longues. Une observation n'est jamais trop détaillée, lorsqu'elle n'est que le tableau fidèle de tout ce qui s'est passé d'important pendant le cours de la maladie, et de tout ce qui a été rencontré d'anormal, à l'ouverture du cadavre, dans les cas malheureux. Sans doute, la plupart des observations que contient ce Traité sont bien plus longues que celles consignées dans les ouvrages que nous avons indiqués plus haut, et cependant, si j'ai quelque inquiétude, ce n'est pas qu'elles paraissent trop détaillées aux vrais observateurs (1). Le temps n'est peut-être pas éloigné où elles paraîtront incomplètes, comme le sont évidemment celles que nos prédécesseurs ont recueillies. C'est ainsi que les faits particuliers vieillissent, et avec eux les systèmes auxquels ils servaient d'appui. Il faut donc de nouveaux faits pour établir de nouveaux systèmes, de nouvelles théories, de nouveaux principes.

Cet ouvrage est un de ceux qu'on n'exécute qu'au milieu des travaux les plus fatigans et les plus fastidieux, pour parler comme Avenbrugger (*inter tædia et labores*) : il faut voir et revoir les faits particuliers, les compter et les recompter, les analyser, les rapporcher, les superposer, les comparer sous une foule de rapports, les retourner dans tous les sens, les considérer, en un mot, sous toutes leurs faces. Or, lorsque l'attention est ainsi sérieusement absorbée par le *fond* même du sujet, la *forme* doit nécessairement en souffrir. Je prie donc les lecteurs de ne pas se montrer trop sévères à cet égard. Si la bonne foi qui a présidé à sa composition, si les faits

(1) M. le docteur Jules Pelletan, chef de clinique attaché au service dont je suis chargé, m'a secondé avec un zèle dont je ne saurais trop le remercier, dans les travaux nécessaires à la *collection* d'un bon nombre d'observations particulières.

et les aperçus nouveaux qu'il peut contenir, méritaient à ce Traité les honneurs d'une autre édition, je tâcherais d'en faire disparaître les imperfections qui ont dû se glisser dans une première rédaction (1).

(1) Je me fais un devoir de témoigner ma reconnaissance à tous ceux de mes jeunes confrères qui, après avoir assisté à la clinique dont je suis chargé, ont publié, soit dans leurs dissertations inaugurales, soit dans les journaux de médecine, etc., des faits et des discussions propres à soutenir les doctrines qui sont enseignées ici. Parmi ces jeunes observateurs, je citerai particulièrement MM. les docteurs *Raciborski*, *Desclaux*, *Peturet*, *Denise*, *Nauthonnier*, *Tournier* et *Clémenceau*.

Je me souviendrai toujours avec bonheur d'avoir eu pour élèves des hommes tels que MM. Raciborski et Desclaux, qui sont si dignes de devenir maîtres à leur tour.

PLAN GÉNÉRAL DE L'OUVRAGE.

PROLÉGOMÈNES. *Recherches nouvelles sur l'anatomie et la physiologie du cœur.*

Ire PARTIE.
ANATOMIE DU COEUR.

Idée générale et sommaire de la structure externe du cœur, et description succincte des principaux élémens qui concourent à sa composition.

Recherches nouvelles sur le poids et le volume du cœur en général, sur les dimensions absolues et relatives de ses parois, de ses diverses cavités, de ses orifices et des valvules qui leur sont adaptées.

IIe PARTIE.
PHYSIOLOGIE OU FONCTIONS DU COEUR.

PHYSIOLOGIE DU COEUR A L'ÉTAT NORMAL.

Analyse des mouvemens du cœur : de leur rhythme; de leur force; de leur étendue. Mécanisme du cœur dans la circulation.

Des bruits qui accompagnent les battemens du cœur; explication de ces bruits. Discussion des diverses théories proposées: celle du jeu des valvules paraît devoir être adoptée.

PHYSIOLOGIE DU COEUR A L'ÉTAT ANORMAL.

Irrégularités, inégalités, intermittences des battemens du cœur; augmentation et diminution de la force et de l'étendue de ces battemens; ébranlement vibratoire ou frémissement cataire qui les accompagne quelquefois.

Modifications dans la force, le ton et le timbre des bruits valvulaires du cœur.

Remplacement des bruits valvulaires par divers bruits ou cris accidentels, tels que ceux de soufflet, de râpe, de scie ou de lime, de sifflement, de roucoulement, etc.

Bruits anormaux produits par le choc du cœur contre les parois pectorales.

Bruits anormaux produits par le glissement des feuillets opposés du péricarde l'un contre l'autre.

BRUIT DES ARTÈRES A L'ÉTAT NORMAL ET ANORMAL.

Exposition analytique de ces bruits à l'état normal; leur théorie.

Exposition analytique des mêmes bruits à l'état anormal; leur théorie.

Observations sur les bruits musicaux des artères.

BRUITS DU COEUR DU FOETUS ET SOUFFLE DIT PLACENTAIRE.

MALADIES DU COEUR.

Ire PARTIE.
ÉTUDE DES MALADIES DU COEUR EN GÉNÉRAL.

Considérations générales sur le siége et les caractères anatomiques des maladies du cœur. — Considérations générales sur leurs caractères physiologiques et leur diagnostic. — Considérations générales sur leurs causes. — Considérations générales sur leur nature et sur leur classification. — Considérations générales sur leur marche, leurs terminaisons et leur durée. — Considérations générales sur leur pronostic. — Considérations générales sur leur traitement. — Quelques remarques sur la complication des maladies du cœur, soit entre elles, soit avec les maladies des autres organes.

(SUITE). MALADIES DU COEUR.

IIe PARTIE.
ÉTUDES DES MALADIES DU COEUR EN PARTICULIER, D'APRÈS LA CLASSIFICATION SUIVANTE :

- CLASSE 1re. — Des maladies qui consistent essentiellement en une lésion des actes intimes et moléculaires du cœur, tels que la sécrétion, la nutrition, etc.
  - Livre 1er. Inflammations *aiguës* et *chroniques*. — Péricardite. Endocardite. Cardite.
  - Livre 2e. — Augmentation et diminution de sécrétion. . . . . — Hydro-péricarde actif. . . . . .
  - Livre 3e. — Augmentation et diminution d'absorption. — Hydro-péricarde passif. — Hydro-pneumo-péricarde.
  - Livre 4e. — De l'augmentation et de la diminution de nutrition du cœur. — Hypertrophie. Atrophie.
- CLASSE 2e. — Des névroses du cœur.
  - Hyperdynamie du cœur. — Palpitations. Spasme.
  - Adynamie du cœur. — Défaillances. Lipothymies. Syncope.
  - Ataxodynamie du cœur. — Inégalités, irrégularités, intermittences des battemens du cœur.
- CLASSE 3e. — Lésions essentiellement physiques et mécaniques du cœur.
  - Solutions de continuité par causes mécaniques. — Plaies ou blessures. Ruptures.
  - Changemens de dimensions des cavités et des orifices du cœur. — Dilatation. Rétrécissement.
  - Lésions de rapports, ou déplacemens et hernies du cœur. — Ectopie thoracique du cœur. Ectopie abdominale. Ectopie céphalique.
- CLASSE 4e. — Vices primordiaux de situation et de conformation du cœur.
  - Transposition du cœur dans le côté droit du thorax (dexiocardie).
  - Communication réciproque des cavités droites et gauches du cœur, soit par la persistance du trou de Botal, soit au moyen de perforations de la cloison interauriculaire ou interventriculaire.
  - Absence du cœur (acardie); cœur à un seul ventricule et à une seule oreillette.
  - Absence d'une ou plusieurs valvules.
  - Absence du péricarde.
  - Bicardie.
  - Cœur à trois ventricules; aorte naissant des deux ventricules à la fois, etc.
  - Duplicité de la veine cave supérieure. — Oreillette droite recevant immédiatement l'insertion de la veine azygos et des veines hépatiques, etc.

APPENDICE. De la coagulation du sang dans les cavités du cœur, ou des concrétions polyformes de cet organe développées pendant la vie.

TRAITÉ CLINIQUE

DES

MALADIES DU COEUR.

PROLÉGOMÈNES.

RECHERCHES NOUVELLES SUR L'ANATOMIE ET LA PHYSIOLOGIE DU COEUR.

Les maladies n'étant autre chose que des modifications plus ou moins profondes survenues dans les diverses conditions anatomiques et physiologiques de l'organisme en général, ou de quelques unes de ses parties seulement, il est évident que la connaissance de l'état *normal* de ces diverses conditions est une donnée de la plus haute importance, pour ne pas dire de la dernière nécessité, si l'on veut apporter dans la détermination des états pathologiques, cette rigueur et cette précision sans lesquelles la médecine ne serait jamais digne de figurer au nombre des sciences *exactes* et *positives*. Lorsque la structure et les fonctions d'un organe sont bien connues, on peut se dispenser d'en traiter en tête d'un ouvrage où l'on se propose d'étudier les maladies de cet organe : il suffit de renvoyer aux traités classiques d'anatomie et de physiologie. Mais il n'en est pas ainsi, lorsque l'organe dont il s'agit de faire connaître les maladies, possède une structure dont beaucoup de particularités sont complétement ignorées, et des fonctions sur le mécanisme desquelles les physiologistes sont loin d'être d'accord. Dans ce cas, si l'auteur qui se propose de tracer l'histoire des maladies d'un organe a fait de nouvelles recherches qui puissent éclairer quelques points encore obscurs de son anatomie et de sa physiologie, il doit évidemment commencer par là son ouvrage. Or, c'est précisément la position où se trouve l'auteur de ce Traité; et de là les *prolégomènes* qu'on va lire.

S'il est un organe aux fonctions duquel on puisse faire une heureuse application des vérités que nous enseignent les sciences physiques et mécaniques, c'est assurément le cœur. Mais, par cela même que la physiologie du cœur considéré comme principal instrument de la circulation, rentre en quelque sorte dans le domaine de la physique et de la mécanique, il est clair que, pour bien comprendre et bien exposer les phénomènes et le jeu de cette sorte de machine vivante, il faut d'abord avoir fait une étude approfondie de son anatomie, et, si j'ose le dire, de sa *construction*, en avoir examiné, décrit, *mesuré* toutes les pièces, tous les rouages, tous les ressorts. Hé bien, non seulement le cœur n'a point encore été étudié avec cette exactitude que j'appellerais volontiers *géométrique* ou *mathématique*, mais on a même été jusqu'à dire qu'une telle méthode était impossible, impraticable : et ce qui est vraiment déplorable, c'est que nous trouvons au premier rang de ceux qui professent cette décourageante doctrine, des hommes dont le nom fait justement autorité, tels que les Corvisart, les Laënnec, etc. Aucun d'eux n'a d'ailleurs entièrement méconnu les précieux avantages des données positives dont ils nient la possibilité.

Voici comment s'exprime Corvisart sur ce sujet, dans l'espèce de préambule dont il a fait précéder l'histoire des anévrismes du cœur en général.

« Avant d'entrer en matière sur la maladie dont » il va être question, il s'en présente une préalable : » dans tous les cas d'anévrismes du cœur, je dirai » toujours que le cœur est augmenté de volume ; il » m'arrivera même de dire que dans telle ou telle » observation, il avait acquis le double de son volume naturel : il n'est point de lecteur qui ne » sente parfaitement que cette estimation ne peut » jamais être qu'approximative. Nous savons bien » que son volume varie selon l'âge, le sexe, le tempérament, le genre de vie ; mais nous manquons » et nous MANQUERONS TOUJOURS d'un étalon rigoureusement exact, auquel nous puissions rapporter le poids, le volume d'un cœur dilaté, épaissi » dans ses parois ; c'est donc une locution qui ne » sera jamais rigoureuse : il n'est pas de médecin » qui, tout en l'adoptant, ne soit pénétré de son

» inexactitude, comme de l'impossibilité d'avoir » jamais un résultat plus positif (1). »

L'opinion de M. Laënnec ne diffère point au fond de celle de Corvisart : « Il serait impossible, dit-il, » d'indiquer *géométriquement* les proportions du » cœur chez un homme sain. Le poids du cœur et » l'épaisseur de ses parois, considérés d'une ma- » nière absolue, sont des données *infidèles*.

» La détermination précise de la limite qui sépare » l'état normal de l'état hypertrophique du cœur, » dit M. le professeur Cruveilhier, me paraît impos- » sible à résoudre d'une manière *rigoureuse*. Le vo- » lume, le poids du cœur, l'épaisseur de ses parois » échappent à toute appréciation *rigoureuse*, parce » qu'ils sont éminemment variables (2). »

Je conviendrai bien volontiers que la détermination précise des dimensions et du poids du cœur est un problème difficile à résoudre; mais de ce que la solution de ce problème est difficile, il n'en faut pas conclure qu'elle soit entièrement impossible. Encore, si les auteurs qui nous affirment ainsi que les méthodes métriques ne sont pas applicables à la détermination du volume et du poids du cœur, s'étaient livrés à des recherches suivies sur cet objet, on saurait du moins quelle est la valeur de leur assertion. Mais rien ne prouve qu'ils aient entrepris de telles recherches, lesquelles sont, à la vérité, bien pénibles, bien arides, bien ingrates. Sans doute, le poids et le volume du cœur varient singulièrement suivant l'âge, le sexe, la constitution, les maladies, mais est-ce à dire pour cela que l'on ne peut pas, dans des conditions données, parvenir à trouver la *moyenne* de ce volume et de ce poids? Non, sans doute, et j'espère que les faits que je rapporterai plus bas feront partager mon opinion aux lecteurs. C'est peu, d'ailleurs, que de déterminer, d'une manière très approximative (3), les dimensions réelles du cœur considéré en masse et pour ainsi dire en bloc; il faut aussi mesurer les dimensions de chacune de ses cavités et de chacun des orifices par lesquels elles communiquent entre elles, ainsi que celles des valvules adaptées comme autant de soupapes à ces orifices; il faut en un mot mesurer, comme je l'ai dit plus haut, toutes les pièces, tous les élémens, quels qu'ils soient, dont se compose l'admirable machine qui préside à la grande fonction de la circulation. Encore une fois, rien n'est plus difficile qu'une étude de ce genre; mais c'est surtout au médecin qu'il importe de ne jamais oublier cette maxime si connue : *labor omnia vincit improbus.*

(1) *Essai sur les maladies du cœur* ; page 65, troisième édition. 1818.

(2) Dictionnaire de médecine et de chirurgie pratiques ; article *Hypertrophie.*

(3) Il n'est pas inutile de répéter ici ce qui a été dit si judicieusement dans une foule d'ouvrages, savoir que le calcul *approximatif* est, en effet, le seul dont on puisse faire usage en médecine, au moins dans l'immense majorité des questions qui sont du ressort de cette science. Mais le calcul approximatif, le *calcul des probabilités*, ne doit jamais être négligé, toutes les fois qu'il est applicable.

PREMIÈRE PARTIE.

ANATOMIE DU COEUR.

SECTION PREMIÈRE.

IDÉE GÉNÉRALE ET SOMMAIRE DE LA STRUCTURE EXTERNE DU COEUR. DESCRIPTION SUCCINCTE DES PRINCIPAUX ÉLÉMENS QUI CONCOURENT A LA COMPOSITION DE CET ORGANE.

ARTICLE PREMIER.

Idée générale du cœur (1).

Le cœur est, disent les anatomistes, un muscle creux, dont la forme représente celle d'un cône renversé. Cette espèce de définition est, ce me semble, un peu vague. Sous le point de vue de sa structure externe, comme sous celui de ses fonctions mécaniques, le cœur constitue une double pompe aspirante et foulante, mise en jeu sous l'influence d'une force qui lui est inhérente, et dont elle paraît toutefois puiser le principe dans le système nerveux.

Le cœur est situé dans la cavité gauche de la poitrine : il y occupe la région qui correspond à la partie inférieure du sternum et aux cartilages des dernières vraies côtes gauches. Sa position est telle, que sa base regarde en haut, en arrière et à droite, tandis que sa pointe est tournée à gauche, en avant et en bas, au niveau du cinquième espace intercostal. Placé ainsi dans le médiastin antérieur, et retenu dans sa position par le sac fibro-séreux du

(1) Voy. planche première, fig. première.

péricarde où il est renfermé, le cœur repose en bas sur la cloison musculaire (le diaphragme) qui sépare la poitrine de l'abdomen.

Le bord antérieur du poumon droit s'avance un peu inférieurement sur la portion droite du péricarde et la moitié correspondante du cœur, tandis que le bord antérieur du poumon gauche s'avançant également sur la portion gauche du péricarde, recouvre, en grande partie, les cavités gauches du cœur. La portion du péricarde qui n'est pas ordinairement recouverte par les poumons, appartient donc principalement aux cavités droites, et spécialement aux deux tiers de la face antérieure du ventricule droit; elle offre la figure d'un losange et peut avoir d'un pouce et demi à deux pouces carrés. Le nombre des sujets chez lesquels les poumons recouvrent complétement le péricarde et le cœur, est très petit.

Le cœur est formé de deux moitiés symétriques, et si l'on peut ainsi dire, de deux cœurs adossés l'un à l'autre : l'un *droit*, antérieur et inférieur, l'autre *gauche*, postérieur et supérieur. Cette division du cœur est marquée à l'extérieur par un léger sillon qui règne le long de ses faces, et que parcourent les vaisseaux *cardiaques*. Un autre sillon, plus profond, circulaire, sépare transversalement le cœur en deux parties inégales que l'on appelle les *oreillettes* et les *ventricules*. Ainsi le cœur, organe véritablement double, est composé de quatre cavités, savoir : de deux ventricules et de deux oreillettes, les premiers constituant en quelque sorte *le corps de la pompe* que représente le cœur, et les secondes en formant le *réservoir*. Chaque cœur est composé d'une oreillette et d'un ventricule qui ne communiquent point directement, chez l'adulte sain, avec les cavités correspondantes du cœur opposé.

Les deux ventricules sont la partie principale du cœur, dont ils forment les deux tiers antérieurs ou inférieurs. Le ventricule gauche est plus épais, plus fort, plus robuste que le droit; il part de sa base un gros vaisseau connu sous le nom d'artère *aorte;* de la base du ventricule droit s'élève une autre artère désignée sous le nom de *pulmonaire*.

Surmontées, à leur partie antérieure, de l'*appendice auriculaire* (sorte de prolongement qu'on a comparé à une oreille de chien, et dont le bord libre est découpé), les oreillettes reçoivent l'insertion de plusieurs veines, qui sont, pour la droite, les *veines caves* supérieure et inférieure, et, pour la gauche, les quatre veines pulmonaires. Ce rapport des différentes parties du cœur avec les gros vaisseaux, a fait nommer le ventricule droit, *ventricule pulmonaire;* le gauche, *ventricule aortique;* l'oreillette droite, *sinus* des *veines caves;* et l'oreillette gauche, *sinus* des *veines pulmonaires*.

Les quatre cavités dont le cœur est composé ont des parois d'inégale épaisseur. Ces cavités sont disposées de manière que les cavités gauches et droites, ainsi qu'il a été déjà dit, ne communiquent point immédiatement les unes avec les autres (1). Mais les deux cavités de chacune des moitiés du cœur communiquent entre elles au moyen d'une ouverture à laquelle on donne le nom d'orifice *auriculo-ventriculaire*. On voit à l'intérieur des oreillettes, les orifices des veines caves et pulmonaires. De toutes ces veines, la seule dont l'orifice soit garni d'une valvule, est la veine cave inférieure. Cette valvule, que l'on appelle ordinairement *valvule d'Eustache*, est beaucoup trop étroite pour pouvoir fermer entièrement l'orifice auquel elle est adaptée. La cavité de l'oreillette droite offre encore l'ouverture des veines cardiaques ou coronaires.

L'oreillette d'un côté est séparée de celle du côté opposé par une cloison commune, qui présente, à l'intérieur de l'oreillette droite, un léger enfoncement presque circulaire que l'on appelle *fosse ovale*, et qui est la trace d'une ouverture qui ne se rencontre dans l'état sain que chez le fœtus : cette ouverture est connue sous le nom de *trou de Botal*.

La cavité des ventricules, séparés l'un de l'autre par une cloison commune, présente les orifices des artères pulmonaire et aorte.

Les orifices aortique et pulmonaire, ainsi que les orifices auriculo-ventriculaires droit et gauche, sont munis de replis membraneux que l'on désigne sous le nom de *valvules*. Les valvules aortiques et pulmonaires sont au nombre de trois pour chaque orifice, et elles sont désignées sous le nom de valvules *sygmoïdes*, dénomination qui donne une idée assez exacte de leur configuration; elles portent aussi le nom de *semi-lunaires*. Le bord libre de chacune de ces valvules offre à sa partie moyenne un petit tubercule que l'on appelle *tubercules d'Arantius*. Les valvules qui sont adaptées aux orifices auriculo-ventriculaires ont leur bord libre découpé en un grand nombre de dentelures, et, de plus, profondément divisé en trois languettes principales dans le ventricule droit, et en deux seulement dans le ventricule gauche. C'est d'après cette disposition que l'on a donné le nom de valvule *tricuspide* ou *triglochyne* à celle qui borde l'orifice auriculo-ventriculaire droit, et le nom de *bicuspide* ou *mitrale*, à la valvule auriculo-ventriculaire gauche. Lorsque les valvules sont relevées, elles bouchent en quelque sorte hermétiquement, à la manière de soupapes, les orifices auxquels elles sont adaptées.

Les orifices auriculo-ventriculaires, dont la circonférence est elliptique, tandis que celles des orifices aortique et pulmonaire est circulaire, sont bordés par une ligne ou zône blanchâtre, plus apparente du côté des oreillettes, et qui est due à la saillie formée par un anneau fibreux et tendineux, renfermé dans l'épaisseur même du cœur. Vu du côté de l'oreillette, l'orifice auriculo-ventriculaire gauche est comme plissé ou froncé, disposition

(1) Cette communication a lieu dans le fœtus; mais chez l'individu qui a respiré, elle constitue un véritable vice de conformation dont nous parlerons ailleurs.

qui, lorsqu'elle est très prononcée, rappelle celle de l'anus.

La cavité des deux ventricules n'offre pas exactement la même forme : celle du droit est irrégulièrement arrondie, ovoïde, celle du gauche est conoïde. La cavité du premier est plus large que celle du second, tandis que cette dernière a plus de hauteur ou de longueur que la première. Dans un cœur que j'ai actuellement sous les yeux, la circonférence de la cavité du ventricule droit est de six pouces, et celle de la cavité du ventricule gauche, de quatre pouces; la hauteur ou la longueur de cette dernière cavité est de trois pouces, et celle du ventricule droit, de deux pouces deux ou trois lignes. La cavité du ventricule droit ne descendant pas aussi bas que celle du gauche, il s'ensuit que la pointe du cœur appartient réellement tout entière et exclusivement au ventricule gauche. La direction de la cavité du ventricule droit n'est point parallèle à celle de la cavité du ventricule gauche : au contraire, l'axe de la première, prolongé idéalement, croise, à angle aigu, l'axe de la seconde. Mais examinons de plus près encore la disposition de la cavité de chaque ventricule : c'est encore là un point intéressant d'anatomie que nos devanciers ont à peine effleuré.

La cavité de chaque ventricule se compose de deux portions bien distinctes : l'une s'embouche en quelque sorte directement avec l'orifice auriculo-ventriculaire; l'autre s'embouche, au contraire, avec l'orifice artériel qui se trouve à la base de chaque ventricule. Ces deux portions de la cavité ventriculaire ne se comportent pas tout-à-fait de la même manière à droite et à gauche. Dans le ventricule droit, la portion *pulmonaire* (je l'appelle ainsi parce qu'elle s'ouvre dans l'artère pulmonaire) s'unit à la portion *auriculaire* (celle qui s'ouvre dans l'oreillette), en formant une espèce d'angle dont le sinus est tourné en haut.

Dans le ventricule gauche, la région ou portion *aortique* et la *région* ou portion *auriculaire*, sont situées parallèlement l'une à côté de l'autre, et affectent une direction verticale (1). Elles sont séparées l'une de l'autre par la lame droite ou antérieure de la valvule bicuspide et par deux grosses colonnes charnues qui vont s'y insérer au moyen de nombreux tendons : c'est au dessous, en arrière et en dehors de cette sorte de cloison ou de pont que se trouve la portion auriculaire, tandis que la portion aortique, plus grande que l'autre, est située au dessus, en avant et en dedans. Elles communiquent largement l'une avec l'autre à l'endroit de l'intervalle qui sépare les deux volumineuses colonnes indiquées ci-dessus et sur lesquelles je vais revenir un peu plus bas.

C'est dans la portion auriculaire de l'un et l'autre ventricule que se voient les principales colonnes charnues. Il est même une bonne partie de la région aortique et de la région pulmonaire qui s'en trouve entièrement dépourvue. Celles qui s'y rencontrent sont fort petites, entrecroisées et ne vont point s'insérer aux valvules, comme le font les principales de celles que présentent les portions auriculaires.

Cela étant posé sur la structure externe du cœur, arrivons à la détermination et à la description succincte des élémens constituans et, si l'on peut ainsi dire, des tissus générateurs de cet organe.

(1) En raison de la forme conique du ventricule, ces deux régions vont en se rapprochant l'une de l'autre à mesure qu'elles se portent de la base de ce ventricule à sa pointe : elles ne sont donc pas exactement parallèles.

ARTICLE SECOND.

Description succincte des tissus constituans du cœur.

§ 1. Du tissu musculaire des parois du cœur, et des muscles tenseurs ou releveurs des valvules auriculo-ventriculaires.

La substance musculaire constitue réellement la base et comme la charpente de l'organe central de la circulation. Plus dense, plus ferme et d'un rouge plus foncé que celui des muscles ordinaires ou *volontaires*, le tissu musculaire du cœur est composé de couches plus ou moins nombreuses, dont la disposition a long-temps été pour les anatomistes une énigme impénétrable. Sténon, le premier, s'exerça à démêler cet inextricable lacis musculaire : ses efforts ne purent y parvenir. Les tentatives de plusieurs anatomistes postérieurs à Sténon ne furent guère plus heureuses. Enfin, dans ces derniers temps, les mains habiles de MM. Wolff, Duncan et Gerdy, sont parvenues à dérouler les fibres tortueuses et *circonvolutées* du cœur. Il résulte des recherches de ces anatomistes, que les ventricules sont formés de plusieurs couches musculaires superposées, et dont le nombre est différent pour chacun d'eux. Ces couches musculaires sont, selon M. Gerdy, au nombre de six pour le ventricule gauche, et au nombre de trois seulement pour le ventricule droit, ce qui explique pourquoi le premier est bien plus épais que le second. D'ailleurs, la direction et l'étendue des fibres qui constituent ces plans musculaires ne sont pas les mêmes. Les fibres des couches externes sont, en général, obliques de haut en bas, d'avant en arrière, et de droite à gauche; les moyennes sont dirigées en sens contraire, et les plus profondes, qui se réunissent pour former des espèces de colonnes saillantes à l'intérieur des ventricules, sont pour la plupart longitudinales. Les couches superficielles occupent toute la circonférence des ventricules, en passant par la pointe du cœur, tandis que les autres diminuent de longueur et de largeur, à mesure qu'elles deviennent plus profondes : voilà pourquoi les ventricules sont plus épais à leur base qu'à leur pointe. Suivant une loi découverte par M. Gerdy, toutes les fibres, quelles que soient d'ailleurs leur étendue, leur situation et leur direction, forment des espèces d'*anses* dont la convexité regarde la pointe du cœur, et qui sont

plus ou moins superficielles à une extrémité et profondes à l'autre, de sorte, par exemple, que les fibres externes et internes sont les mêmes, renversées et ayant traversé l'épaisseur du ventricule. Les extrémités de ces anses musculaires s'insèrent constamment à la base du cœur, au pourtour des divers orifices auriculaires et artériels des ventricules, soit immédiatement, soit par les tendons attachés aux valvules auriculo-ventriculaires.

Les oreillettes ont également une structure très compliquée; elles sont composées de deux plans charnus, l'un externe, l'autre interne. Dans l'oreillette droite, le tissu musculaire, moins abondant que dans la gauche, laisse entre ses fibres des intervalles où les membranes interne et externe du cœur se touchent presque immédiatement. Cette disposition est très remarquable chez certains individus affectés d'une dilatation considérable de l'oreillette droite, avec épaississement de ses faisceaux charnus (1).

Les fibres musculaires du cœur, en se réunissant en faisceaux, forment, à l'intérieur des cavités de cet organe, ce que les anatomistes et les physiologistes appellent les *colonnes charnues du cœur*, lesquelles diffèrent suivant qu'on les considère dans les oreillettes ou dans les ventricules, ou même dans chacune de ces cavités en particulier. C'est ainsi qu'elles sont bien plus prononcées dans les ventricules que dans les oreillettes; qu'elles sont plus nombreuses dans le ventricule droit que dans le gauche, mais que celui-ci en contient de plus volumineuses que ne le sont celles de l'autre; c'est ainsi que l'oreillette droite en est pourvue dans une grande partie de son étendue, tandis que l'oreillette gauche n'en offre que dans son appendice.

Certaines colonnes charnues, en s'entrecroisant dans toutes les directions, donnent à la surface interne des ventricules l'aspect d'une espèce de réseau dont les mailles seraient d'inégale grandeur et les filets de grosseur différente.

Quelques uns des piliers charnus, détachés du cœur dans toute leur partie moyenne, n'y tiennent que par leurs extrémités, et par leur contraction doivent agir à la manière de la corde d'un arc que l'on tend.

D'autres colonnes charnues, libres seulement à l'une de leurs extrémités, donnent naissance à une foule de petits tendons qui vont se fixer au bord libre de valvules auriculo-ventriculaires. Nous allons consacrer quelques développemens à la description des colonnes de cette dernière catégorie, que les auteurs n'ont point encore suffisamment étudiées, et que nous considérerons ici comme de véritables muscles spéciaux, ayant pour fonction de relever les valvules lorsqu'elles ont été abaissées pendant la diastole ventriculaire et de produire ainsi l'occlusion des orifices (1).

Deux colonnes charnues, saillantes à l'intérieur de la cavité ventriculaire gauche, grosses quelquefois comme le petit doigt, naissent par de nombreux faisceaux de la paroi postérieure du ventricule, l'une en dehors, vers la jonction de la face antérieure de cette cavité avec sa face postérieure pour former le bord gauche du cœur, l'autre en dedans, un peu en deçà du sinus où la face postérieure du ventricule vient se continuer avec celle formée par la cloison interventriculaire. Après avoir pris en quelque sorte leur racine non loin de la pointe du cœur, les deux colonnes que nous décrivons se dirigent de bas en haut, et, parvenues vers la moitié de la hauteur de la cavité ventriculaire, elles se détachent complétement de la paroi où elles avaient pris naissance, pour se terminer par une extrémité mousse, arrondie, dont aucun anatomiste n'a bien décrit la remarquable et presque constante disposition.

Cette extrémité se partage en plusieurs fascicules qui se réunissent ensuite de manière à ne plus composer que deux ou trois faisceaux principaux : ceux-ci forment, en se contournant, un cercle incomplet, c'est-à-dire échancré du côté par lequel les deux colonnes se regardent réciproquement. Des

(1) M. Filhos a publié, dans une thèse remarquable sur la *physiologie* et la *pathologie* du cœur, quelques recherches que je m'empresse de consigner ici. Il a nombre de fois cherché la continuité des fibres externes ou contournées du ventricule gauche avec celles qui forment le plan moyen, et il n'a jamais pu parvenir à la constater. Constamment il a vu les fibres externes se contourner de droite à gauche et de haut en bas, former une spirale vers la pointe de ce ventricule, et se terminer enfin à un raphé bien manifeste.

De ce raphé partaient les fibres contournées internes, se comportant absolument comme les précédentes, mais dans une direction tout opposée.

Les fibres du ventricule droit n'affectent pas, suivant M. Filhos, une disposition semblable à celle des précédentes: elles semblent former des demi-ellipses dont les extrémités sont dirigées en haut et la convexité en bas. Du reste, les fibres externes sont sensiblement dirigées de haut en bas, et les fibres internes se portent dans un sens opposé.

Après avoir exposé ces remarques anatomiques et signalé l'opposition qui existe entre elles et celles de M. le professeur Gerdy, M. le docteur Filhos en déduit des corollaires physiologiques qu'il n'est pas le lieu de rapporter ici.

(1) On verra par cette description, comme on a déjà pu entrevoir par ce qui précède, que les colonnes charnues ne sont point disposées avec cette *confusion* dont parlent quelques anatomistes. On ne saurait trop le répéter, il n'y a rien de confus dans la nature; tout y est, au contraire, bien ordonné, *tout y a ses lois*, pour nous servir du langage de Montesquieu, et *chaque diversité est uniformité, chaque changement est constance.*

Les colonnes charnues que nous regardons comme un appareil musculaire constant dans son *mode* de disposition anatomique, ainsi que dans son *mode* d'action physiologique, bien qu'il soit sujet, comme tous les appareils du même genre, à certaines variétés; ces colonnes charnues, disons-nous, ont été assez exactement indiquées dans l'*Anatomie descriptive* de Bichat, mais n'ont pas été décrites avec tous les détails nécessaires, et leurs fonctions ont été tout-à-fait méconnues. Ce que je dis ici de l'*Anatomie descriptive* de Bichat s'applique aux traités d'anatomie postérieurs à celui-là. On y chercherait vainement une description complétement satisfaisante des colonnes charnues qui nous occupent et des cordages tendineux par lesquels elles vont se fixer aux valvules. Aucun de leurs auteurs n'a déterminé, d'une manière précise, n'a pour ainsi dire *analysé la situation* de ces muscles, ni par conséquent fait ressortir le rapport de leurs conditions anatomiques avec le rôle qu'ils jouent dans le mécanisme des mouvemens valvulaires.

deux faisceaux dont nous venons de parler, l'un est antérieur ou supérieur, l'autre postérieur ou inférieur; chaque faisceau postérieur est un peu plus court que le faisceau antérieur qui lui correspond, et est aussi un peu moins gros. Du faisceau antérieur de chaque colonne, partent plusieurs tendons qui vont s'insérer à la lame antérieure de la valvule bicuspide; ils s'y rendent en divergeant, et rayonnent pour ainsi dire à la manière des plis d'un éventail. De chaque faisceau postérieur partent d'autres tendons qui vont également en rayonnant se fixer à la lame postérieure de la valvule bicuspide. Les angles de réunion des deux lames de cette valvule reçoivent aussi des tendons, de telle façon que tout le pourtour elliptique de la valvule indiquée est muni de filets tendineux, qui sont des subdivisions de ceux que nous avons dit naître de l'extrémité du double faisceau terminal de chaque colonne.

A l'endroit où les deux colonnes se terminent en se partageant en faisceaux, comme il vient d'être dit, elles laissent entre elles, lorsque la cavité du ventricule est déployée, un intertervalle de 8, 10 ou 12 lignes : d'où il suit que, dans ce point, les tendons de ces colonnes sont fort éloignés les uns des autres, tandis qu'en raison de leur convergence réciproque vers le milieu du bord de chaque lame valvulaire, ils ne tardent pas à se rapprocher, et se touchent presque par leurs côtés au point de leur commune insertion. Il résulte de ce que nous venons de voir, que rien n'est plus régulier que la manière suivant laquelle la valvule mitrale reçoit les filets tendineux dont elle est si abondamment pourvue. Constamment, en effet, les faisceaux antérieurs des deux colonnes charnues que nous étudions, fournissent les filets tendineux de la lame ou *valve* antérieure, tandis que ceux de la lame ou *valve* postérieure lui sont envoyés par les faisceaux postérieurs des colonnes indiquées, et toujours aussi chacune de ces colonnes s'insère à la moitié seulement de la double lame valvulaire qui lui correspond.

La colonne droite ainsi que les tendons qui en partent sont, en général, un peu plus volumineux que la colonne gauche et ses tendons. J'ai essayé de compter deux ou trois fois les filets tendineux dont est garnie la valvule mitrale, et j'ai trouvé que leur nombre était d'environ vingt-cinq.

Il naît aussi des côtés des colonnes qui nous occupent et de quelques autres colonnes beaucoup plus petites traversant en sens divers la surface ventriculaire, un certain nombre de minces filets tendineux dont l'insertion a lieu, non à la valvule mitrale, mais aux parois ventriculaires elles-mêmes.

Dans l'intervalle qui sépare les deux muscles *tenseurs* ou *releveurs* de la valvule bicuspide, existent quelques faisceaux charnus, dirigés transversalement de l'un à l'autre, et qui semblent destinés à les rapprocher ou du moins à les fixer dans leur position.

Outre les deux principales colonnes qui viennent d'être décrites, on en trouve bien, chez certains sujets, quelques autres beaucoup plus petites qui vont s'insérer par des filets tendineux au contour de la valvule mitrale, mais dans ses cas eux-mêmes, les colonnes de cette dernière espèce ne semblent réellement que des *appendices adjuvans* des deux colonnes principales.

Lorsque les deux lames de la valvule bicuspide sont abaissées et écartées autant que possible l'une de l'autre, comme il arrive quand le sang pénètre de l'oreillette dans le ventricule, les colonnes charnues qui s'y fixent de la manière indiquée plus haut ont évidemment pour effet, en se contractant pendant la systole, de redresser les lames valvulaires abaissées, puisqu'elles les tirent, par tous les points, de la circonférence au centre. C'est donc avec raison que j'ai cru devoir désigner ces colonnes musculaires sous le nom de muscles *tenseurs*, *éleveurs* ou *adducteurs* de la valvule mitrale. Par suite du mouvement de rapprochement que ces colonnes impriment aux lames opposées de la valvule bicuspide, l'orifice auriculo-ventriculaire gauche se trouve exactement et comme hermétiquement fermé.

Une fois que les lames de la valvule se sont ainsi rapprochées, elles deviennent immobiles pendant tout le temps que dure la contraction de leurs colonnes motrices, et ne peuvent point être renversées ou abaissées sur les parois de l'oreillette, par l'effort du sang que presse de toutes parts le ventricule contracté.

De plus, lorsque les muscles releveurs de la valvule mitrale se contractent, ils se rapprochent en quelque sorte par leurs faces correspondantes, et il est vrai de dire, que pendant cette contraction toute la moitié gauche ou auriculaire du ventricule gauche est à peu près complétement effacée, tandis que l'autre lance dans l'aorte la colonne de sang qu'elle avait reçue de l'oreillette gauche.

Cette portion est donc une sorte de sinus ou de détroit qui livre passage au sang pendant la dilatation du ventricule, et qui se ferme pendant la contraction de celui-ci par le mécanisme exposé plus haut. C'est dans l'intervalle qui sépare les deux principales colonnes charnues destinées à mouvoir la valvule bicuspide, qu'existe, ainsi qu'il a été déjà dit, la communication de cette portion du ventricule avec la portion aortique.

Les colonnes charnues du ventricule droit sont plus multipliées, mais moins volumineuses que celles du gauche. Elles n'affectent pas exactement la même direction, ni le même arrangement. Celles qui viennent s'insérer par leurs tendons au bord libre de la valvule tricuspide ne sont pas au nombre de deux seulement; on en compte trois principales : elles ne se partagent pas, à leur extrémité, comme celles du ventricule gauche, en faisceaux distribuant leurs filets tendineux à deux lames opposées de la valvule. Les tendons de ces trois principales colonnes affectent, d'ailleurs, la même marche divergente que ceux des colonnes du ventricule gauche, et forment ainsi une sorte de cône tendineux tronqué,

dont la base est au pourtour de la valvule tricuspide.

Outre les tendons fournis à cette valvule par les trois colonnes indiquées, elle en reçoit encore de petites colonnes disséminées çà et là à la surface du ventricule : il en est d'autres enfin qui naissent immédiatement des parois du ventricule, tout près du pourtour de l'orifice auriculo-ventriculaire droit.

D'ailleurs, les colonnes qui envoient ainsi des tendons à la valvule tricuspide, ont évidemment les mêmes fonctions que celles qui se comportent d'une manière analogue à l'égard de la valvule bicuspide : elles constituent réellement les muscles *releveurs* ou *tenseurs* de la valvule *triglochine*. Ces muscles, en se contractant lorsque les trois lames de cette valvule sont abaissées, les tirent de la circonférence au centre par tous les points de leur contour, et par ce mécanisme l'orifice auriculo-ventriculaire droit se trouve exactement fermé. Ces colonnes et leurs tendons s'opposent, une fois que la valvule est ainsi redressée, à ce qu'elle puisse s'abaisser du côté des parois de l'oreillette correspondante.

§ II. Du tissu fibreux ou albugineux du cœur.

Les filets tendineux dont nous venons de parler à l'occasion des colonnes charnues du cœur, ne sont pas la seule substance de nature albuginée que possède le cœur. En effet, on trouve encore un tissu fibro-ligamenteux au point de réunion des ventricules avec les oreillettes d'une part, et avec les artères aorte et pulmonaire d'autre part, ainsi que dans la duplicature des valvules elles-mêmes. Ce tissu constitue, du moins en grande partie, les cercles ou les ellipses que l'on aperçoit à la base des valvules sous forme de zônes blanchâtres. C'est lui surtout qui se métamorphose si souvent en tissu fibro-cartilagineux ou ossiforme, à la suite de maladies que nous décrirons plus tard. La consistance naturelle des cercles tendineux situés aux orifices du cœur en général, et aux orifices gauches en particulier, ne s'éloigne pas d'ailleurs beaucoup de celle des fibro-cartilages.

Rappelons enfin ici que le sac dans lequel le cœur se trouve contenu, n'est autre chose qu'une membrane fibreuse, sur laquelle se réfléchit la membrane séreuse qui enveloppe immédiatement le cœur et en constitue la membrane externe.

§ III. Du tissu cellulaire et graisseux du cœur.

Il n'existe de tissu adipeux qu'à la surface du cœur, au dessous de la membrane séreuse ; il occupe principalement les sillons qui séparent les ventricules l'un de l'autre, et ceux où ces ventricules s'unissent aux oreillettes. Chez les personnes très grasses, toute la base du cœur, la pointe de cet organe et ses bords sont entourés d'une masse de graisse très considérable. Le tissu graisseux est ordinairement beaucoup plus abondant autour des cavités droites qu'autour des gauches. Dans certaines maladies, le tissu cellulo-graisseux du cœur s'infiltre de sérosité et prend un aspect *gélatiniforme*.

On trouve peu de tissu cellulaire dans les interstices des fibres musculaires du cœur, où il est très fin et extrêmement serré ; mais au dessous des membranes interne et externe du cœur, il existe une couche assez épaisse de tissu lamineux, plus prononcée toutefois dans les oreillettes que dans les ventricules. Dans ces derniers, la couche cellulaire n'est parfaitement distincte que vers la région voisine des orifices artériels ; elle devient de moins en moins apparente, à mesure qu'on se rapproche de la pointe.

§ IV. Du tissu *séreux* du cœur, et particulièrement de l'*endocarde* ou de la membrane séreuse interne.

1° *Du péricarde ou membrane externe du cœur.*

Je ne ferai que rappeler cette membrane séreuse, sur la disposition de laquelle je n'ai rien à dire qui ne se trouve dans tous les traités d'anatomie. On sait que la membrane dont il s'agit, après avoir tapissé la surface extérieure du cœur et l'origine des gros vaisseaux, se réfléchit sur le sac fibreux dans lequel cet organe est contenu. Comme les autres organes enveloppés d'une membrane séreuse, le cœur est donc entouré de toutes parts par le péricarde, sans être contenu dans sa cavité.

La face libre du péricarde est arrosée d'une sérosité qui en entretient le poli et amortit les frottemens qui ont lieu pendant les mouvemens du cœur contre les faces opposées de cette membrane. Nous verrons plus loin que l'augmentation de ces frottemens, dans certaines conditions morbides du péricarde, donne lieu à des *bruits particuliers*.

2° *De l'endocarde ou membrane interne du cœur.*

Un peu négligée par les anatomistes, l'étude de cette membrane est cependant de la dernière importance pour le médecin. Je lui donne le nom d'*endocarde* par opposition à celui de péricarde, qui sert à désigner l'enveloppe extérieure du cœur. L'endocarde est, en effet, pour la surface interne du cœur, ce qu'est, pour la surface externe de cet organe, le feuillet séreux qui vient d'être décrit ci-dessus.

J'ai dit qu'il importait beaucoup de bien connaître la membrane interne du cœur ou l'endocarde. On se convaincra facilement de cette vérité, si l'on réfléchit que les maladies de cet élément anatomique du cœur sont beaucoup plus communes qu'on ne l'avait cru jusqu'ici, et plus fréquentes, peut-être, que celles du péricarde lui-même. Elles sont presque toujours méconnues à l'état aigu, et passent souvent à l'état chronique ; or, je n'exagérerai point en affirmant que les affections de l'endocarde ou de la membrane interne du cœur, sont le point de départ le plus ordinaire, la cause-mère ou génératrice la plus fréquente de ces nombreuses lésions organiques, soit des valvules, soit des parois et des cavités du cœur, naguère, et même encore aujour-

d'hui, confondues entre elles sous le nom vague et banal d'anévrisme. Mais revenons à notre sujet.

Voici comment se comporte l'endocarde dans les cavités gauches du cœur : nous le prendrons à l'origine de l'aorte avec la membrane interne de laquelle il se continue, ainsi qu'avec celle des artères coronaires. Parti du point indiqué, l'endocarde se réfléchit autour des valvules sygmoïdes, pénètre dans le ventricule gauche, le revêt dans toute son étendue, se déploie autour des colonnes charnues, enveloppe les tendons de celles qui vont s'insérer aux deux lames de la valvule bicuspide, se dédouble en quelque sorte pour tapisser l'une et l'autre face de chacune de ces lames, revêt la face interne de l'oreillette gauche et de son appendice, et va se continuer avec la membrane interne des veines pulmonaires.

Dans les cavités droites du cœur, l'endocarde affecte la même disposition que dans les gauches. Né de l'origine de l'artère pulmonaire, il se réfléchit autour des valvules sygmoïdes de cette artère, arrive au ventricule droit, le revêt dans toute son étendue, se comporte à l'égard de ses colonnes et de la valvule tricuspide, comme nous l'avons vu en parlant de son trajet dans les cavités gauches, va se déployer sur la face interne de l'oreillette droite et se continuer avec la membrane interne des veines-caves supérieure et inférieure (il se continue aussi directement avec la membrane interne des veines coronaires du cœur, qui viennent, comme on sait, s'ouvrir dans l'oreillette droite).

L'endocarde, à l'état normal, est blanc, demi-transparent, pellucide comme les membranes séreuses; comme elles, il s'imbibe facilement, et de là cette coloration rouge que l'on rencontre si souvent à l'intérieur du cœur, dans des circonstances que nous essaierons de déterminer plus loin.

L'épaisseur de l'endocarde ne dépasse pas celle des membranes séreuses les plus fines, telles que l'arachnoïde, par exemple. Cette membrane est un peu plus mince dans les cavités droites que dans les gauches, dans les ventricules que dans les oreillettes; elle est sensiblement plus épaisse vers les orifices artériels et auriculo-ventriculaires que partout ailleurs; aussi, dans les cas où l'endocarde a été affecté d'inflammation chronique, est-ce là que l'on rencontre, de la manière la plus prononcée, les altérations anatomiques qui caractérisent cette maladie, au nombre desquelles il faut placer son épaississement et celui des tissus cellulaire et fibreux sous-jacens. L'épaississement peut être tel, que l'endocarde ait acquis l'épaisseur d'une membrane fibreuse. On peut souvent alors y découvrir plusieurs couches superposées, comme il arrive à la suite de l'inflammation des autres membranes séreuses. Il est évident, d'ailleurs, que de ces diverses couches, il n'en est qu'une, la plus profonde, qui appartienne en propre à l'endocarde : les autres ne constituent réellement que des couches pseudo-membraneuses organisées. Ces fausses membranes ainsi organisées sont le plus ordinairement partielles, disséminées, et forment des taches blanchâtres, lactescentes, analogues à celles qu'il est si commun de rencontrer sur le péricarde.

Dans quelques cas, l'épaississement de l'endocarde ne dépend point de l'organisation de ces fausses membranes, de ces couches parasites dont nous venons de parler, mais bien, comme je le disais plus haut, de l'hypertrophie de la couche sous-jacente du tissu cellulaire. A l'état sain, l'endocarde adhère si étroitement avec ce tissu cellulaire, qu'on ne peut l'en détacher que par très petits lambeaux, surtout dans les ventricules. Dans certains états morbides, au contraire, on sépare l'endocarde du tissu cellulaire sous-jacent au moyen d'une traction très modérée, et on l'enlève par larges lambeaux. Nous rapporterons de nombreux exemples de ce fait dans le cours de cet ouvrage.

Autour des valvules, les deux feuillets de l'endocarde adossés l'un à l'autre, sont tellement adhérens, qu'il est impossible de les séparer. Ils sont en quelque sorte confondus avec l'élément fibreux de ces mêmes valvules, et ne peuvent en être détachés que vers la base, là où ils s'écartent pour contenir entre eux la zône tendineuse ou fibreuse qui borde les orifices du cœur (1). A la suite de certains états pathologiques des valvules, les feuillets de l'endocarde qui concourent à leur composition s'épaississent, s'hypertrophient par le mécanisme qui a été indiqué plus haut.

La surface libre de l'endocarde est d'un poli parfait à l'état normal. Mais, par l'effet de certaines affections morbides, cette membrane peut devenir inégale, rugueuse et pour ainsi dire raboteuse. Cette sorte de *dépolissement* augmente nécessairement le frottement de la colonne sanguine qui traverse les cavités du cœur.

On n'aperçoit ni ramuscules vasculaires, ni filets nerveux dans la trame si fine de l'endocarde, à l'état normal.

On ne sait si l'endocarde sécrète, à l'instar du péricarde, un liquide séreux destiné à en lubrifier la surface interne. Comme celle-ci est toujours en contact avec le sang, elle se trouve, en vertu de cette circonstance même, dans un état perpétuel de douce humidité favorable au mouvement de la colonne sanguine.

§ V. Des vaisseaux et des nerfs du cœur.

Les artères du cœur naissent de l'aorte, immédiatement au dessus du bord libre des valvules sygmoïdes; elles portent le nom de coronaires, et sont au nombre de deux, l'une droite, l'autre gauche. Leurs branches principales se répandent sur toute

(1) Dans ce point, la membrane interne et la membrane externe du cœur sont presque en contact l'une avec l'autre par leur face adhérente. Cette proximité est une des raisons pour lesquelles l'inflammation du péricarde est si souvent accompagnée de celle de l'endocarde, et réciproquement.

la surface des ventricules, de la base au sommet, tandis que de petits rameaux seulement remontent vers les oreillettes.

Les veines du cœur sont à peu près ramifiées comme les artères, mais elles se réunissent ensuite en un tronc commun, connu sous le nom de grande veine coronaire, laquelle se dégorge dans l'oreillette droite. Plusieurs des branches veineuses du cœur s'ouvrent isolément dans l'oreillette indiquée, et constituent autant de petites veines *coronaires* ou *cardiaques*.

Les vaisseaux lymphatiques du cœur, très nombreux, suivent le trajet des vaisseaux sanguins, et se réunissent ensuite en deux troncs, dont l'un passe devant et l'autre derrière l'aorte.

Les nerfs du cœur viennent d'un plexus formé par des rameaux que fournissent les ganglions cervicaux du nerf trisplanchnique ou grand sympathique, auxquels se réunissent quelques filets du pneumogastrique. Ils ont été exactement décrits par Scarpa, qui a démontré, de la manière la plus éclatante, que ces nerfs envoyaient de nombreux rameaux dans le tissu propre du cœur, ce que Behrends et d'autres anatomistes avaient nié.

SECONDE SECTION.

RECHERCHES NOUVELLES SUR LE POIDS ET LE VOLUME DU COEUR EN GÉNÉRAL, SUR LES DIMENSIONS ABSOLUES ET RELATIVES DE SES PAROIS, DE SES DIVERSES CAVITÉS, DE SES ORIFICES ET DES VALVULES QUI LEUR SONT ADAPTÉES.

On a vu plus haut que Corvisart, M. Laënnec et M. Cruveilhier déclaraient qu'il était impossible d'appliquer à la détermination du volume du cœur, les procédés rigoureux du système métrique employé pour l'appréciation du volume et de la capacité des corps en général. Nous avons promis de réfuter, au moins jusqu'à un certain point, cette désolante assertion. Mais avant d'exposer les recherches que nous avons tentées sur cette matière, nous devons faire connaître les essais de quelques uns de nos devanciers.

Après avoir affirmé qu'il serait impossible d'indiquer géométriquement les proportions du cœur chez un homme sain, M. Laënnec ajoute : « Mais je » crois, d'après les dissections que j'ai faites, pou- » voir déterminer les proportions naturelles du cœur » de la manière suivante, qui, quoique approxima- » tive, a cependant une exactitude suffisante.

» Le cœur, y compris les oreillettes, doit avoir un » volume un peu inférieur, égal ou de très peu su- » périeur au volume du poing du sujet. Les parois » du ventricule gauche doivent avoir une épaisseur » un peu plus que double de celle des parois du ven- » tricule droit (1) : leur tissu, plus ferme et plus » compacte que celui des muscles, doit les empê- » cher de s'affaisser lorsqu'on ouvre le ventricule. » Le ventricule droit, un peu plus ample que le » gauche, présentant des colonnes charnues plus » volumineuses, malgré la moindre épaisseur de ses » parois, doit s'affaisser après l'incision (1).

» La raison indique, et l'observation prouve que, » chez un sujet sain et bien constitué, les quatre » cavités du cœur sont, à très peu de choses près, » égales entre elles. Mais, comme les parois des » oreillettes sont très minces, et que celles des ven- » tricules ont beaucoup d'épaisseur, il en résulte » que les oreillettes ne forment guère que le tiers » du volume total de l'organe, ou la moitié de celui » des ventricules. »

La comparaison du volume du cœur avec celui du poing du sujet, est un terme d'évaluation généralement assez voisin de l'exactitude. Toutefois, les cas ne manquent pas où le cœur serait hypertrophié ou dilaté, s'il avait le volume du poing du sujet; les cas inverses, c'est-à-dire ceux où le cœur serait, soit atrophié, soit rétréci, s'il n'avait que le volume du poing du sujet, ne sont pas très rares non plus, bien que moins communs que les précédens.

Il n'est pas d'ailleurs rigoureusement vrai de dire que les quatre cavités du cœur sont sensiblement égales entre elles. En effet, le plus ordinairement, sur le cadavre, les cavités droites l'emportent en capacité sur les gauches et les oreillettes sont plus amples que les ventricules. Il est bien vrai que l'excès d'amplitude des cavités droites sur les gauches est souvent, en partie du moins, le résultat de la distension que les premières ont éprouvée, lorsque, pendant les angoisses de l'agonie, le sang s'y accumule et les engorge. Toutefois ce n'est pas là l'unique cause de la différence que nous signalons. Les expériences de Legallois démontrent, par exemple, que, chez les animaux tués par hémorrhagie, on observe la différence de capacité que nous signalons ici. Or, dans ce cas, les cavités droites ne sont pas engorgées pas suite de l'embarras de la respiration, comme il arrive chez les animaux asphyxiés. Cependant, il est bon de noter que la disproportion entre la capacité des cavités droites et celle des cavités gauches est moindre chez les animaux tués par hémorrhagie que chez les autres.

M. le professeur Cruveilhier, tout en soutenant

(1) On va voir plus bas, que M. Laënnec ne détermine pas l'épaisseur des parois du ventricule droit, de sorte que le terme de comparaison dont il se sert ici, n'en est point un, à rigoureusement parler.

(1) M. Laënnec ne dit rien de précis sur l'épaisseur réelle des parois des ventricules, sur leur capacité; il ne s'occupe nullement des dimensions des oreillettes, ni de celles des orifices artériels ou auriculo-ventriculaires; il ne parle ni de l'étendue des valvules, ni de la circonférence générale du cœur, ni de ses divers diamètres, etc. En résumé, hors sa comparaison, d'ailleurs assez heureuse, du volume du cœur avec celui du poing du sujet, M. Laënnec nous laisse dans la même incertitude que Corvisart, sur les conditions de poids et de volume du centre circulatoire à l'état normal.

C'est par erreur que M. Laënnec dit, dans le passage cité, que les colonnes charnues du ventricule droit sont plus *volumineuses* que celles du gauche.

que la détermination précise de la limite qui sépare l'état normal de l'état hypertrophique du cœur lui paraît impossible, admet implicitement le contraire, quand il ajoute : « Je n'admets donc d'hypertrophie » pour le ventricule gauche que lorsque les parois » de ce ventricule atteignent sept à huit lignes » d'épaisseur (1); pour le ventricule droit, que lors- » que ses parois ont quatre à cinq lignes (2); pour » le cœur en général, que lorsque le POIDS DE CET OR- » GANE QUI EST, TERME MOYEN, DE SIX A SEPT ONCES, » atteint dix à douze onces (3). »

M. Lobstein, professeur à la Faculté de Médecine de Strasbourg, fixe ainsi qu'il suit le poids et les dimensions du cœur à l'état sain, chez un adulte :

Poids.	9 à 10 onces.
Longueur de la base à la pointe.	5 p. 6 lig.
Largeur à la base.	3 p.
Épaisseur des parois du ventricule gauche, à la base.	0 p. 7 l.
Même épaisseur à un travers de doigt au dessus de la pointe.	0 p. 4 l.
Épaisseur des parois du ventricule droit.	0 p. 2 l. 1/4.
— à la pointe.	0 p. 1/2 l.
Épaisseur des parois de l'oreillette droite.	0 p. 1 l.
— gauche.	0 p. 1/2 l. (4).

On voit, au premier coup d'œil, que l'évaluation du professeur de Strasbourg diffère notablement de celle du professeur de Paris. M. Cruveilhier, par exemple, fixe le poids à 6 ou 7 onces, et M. Lobstein, à 9 ou 10 onces. Celui-ci réduit à 2 lignes 1/4 l'épaisseur des parois du ventricule droit, tandis que l'autre lui permet, pour ainsi dire, de s'élever, sans hypertrophie, jusqu'à 4 lignes.

Tout me porte, d'ailleurs, à croire que le modèle dont s'est servi M. Lobstein, pour évaluer ainsi le poids et le volume normal du cœur en général, n'était pas lui-même dans des proportions normales. S'il en eût été ainsi, M. Lobstein n'aurait pas avancé que l'épaisseur de l'oreillette droite est double de celle de la gauche; puisqu'il est démontré que l'oreillette gauche est normalement un peu plus épaisse que la droite, bien qu'elle ne soit pas munie comme elle de colonnes charnues. Enfin, un cœur de dix onces est évidemment hypertrophié, en le supposant appartenir à un individu d'une force et d'une taille moyennes.

Passons maintenant à l'exposition des recherches qui sont propres à l'auteur de ce Traité. Prévenons d'abord le lecteur qu'elles ne portent que sur des jeunes gens ou des sujets adultes (parmi ceux-ci nous comprenons quelques individus déjà parvenus à la vieillesse). Nos observations seront divisées en trois séries : dans la première seront comprises celles relatives aux individus dont le cœur n'est ni dilaté ni hypertrophié; dans la seconde, seront placés les faits relatifs aux individus atteints d'atrophie du cœur; et la troisième comprendra les cas d'hypertrophie avec ou sans dilatation des cavités. En rapprochant ainsi les exemples d'augmentation et de diminution du volume du cœur, de ceux où le cœur était sensiblement d'un volume normal, nous ferons mieux ressortir les conditions géométriques précises, les caractères exacts de ce dernier état. Nos recherches seront divisées en deux articles : le premier sera consacré à la pure exposition des faits; le second en présentera le résumé.

ARTICLE PREMIER.

Exposition des faits (1).

PREMIÈRE SÉRIE.

CAS RELATIFS A LA MENSURATION ET A LA PONDÉRATION DU COEUR A L'ÉTAT NORMAL.

Premier cas.

Je vais commencer par l'exposition d'un cas où le cœur était réellement une sorte de type de l'état sain. Malheureusement, à l'époque où je recueillis le cas dont il s'agit, je n'avais point encore eu l'idée de déterminer, d'une manière précise et géométrique, les dimensions des diverses parties du cœur.

Jeune homme de 22 ans, modèle d'une constitution forte et régulière, d'une taille de 5 pieds 3 à 4 pouces, mort en 24 heures, à la suite d'un écrasement de la jambe.

Ragois (François), carrier, fut apporté le 20 mars 1822, à l'hôpital Cochin, ayant le membre abdominal gauche écrasé par une pierre du poids d'environ 2,000 livres, qui venait de tomber sur cette partie, dans les carrières voisines. Le malade avait perdu beaucoup de sang et en perdait encore : pouls néan-

(1) Cette assertion aurait eu besoin de quelques développemens. En effet, dans des cas où le ventricule gauche n'est nullement hypertrophié, dans des cas même où il est sensiblement atrophié, l'épaisseur de ses parois peut être non seulement de sept à huit lignes, mais encore de huit à dix lignes. Ces cas sont ceux dans lesquels, par suite d'un état d'anémie et de marasme général, le ventricule est *revenu* sur lui-même pour s'accommoder à la petite quantité de sang qui le traverse. Il gagne alors en épaisseur ce qu'il perd en largeur; mais cette augmentation d'épaisseur, phénomène purement mécanique, effet du retrait du ventricule sur lui-même, ne constitue point un état d'hypertrophie.

(2) Même remarque ici que pour l'assertion précédente. Il faut ajouter de plus que, dans un grand nombre de cas d'hypertrophie du ventricule droit, l'épaisseur des parois de ce ventricule ne s'élève pas au delà de trois lignes. L'hypertrophie est très considérable, lorsque ce ventricule, conservant sa capacité normale, ou *à fortiori* étant dilaté, offre des parois de cinq lignes d'épaisseur.

(3) En admettant, avec M. Cruveilhier, que le poids du cœur fût, terme moyen, de six à sept onces, ce qui ne s'éloigne pas beaucoup des résultats que nous avons obtenus (*Voy.* plus loin), il est clair que des cœurs du poids de huit à neuf onces seraient réellement hypertrophiés.

(4) Lobstein, *Traité d'anat. pathol.*, t. II.

(1) Quelques personnes diront, peut-être, que j'aurais pu garder pour moi la fatigue de cette première partie, et n'offrir au lecteur que le résumé général des faits dont elle se compose. C'est aussi ce que j'aurais fait s'il se fût agi d'un sujet plus riche en observations particulières : j'aurais, en quelque sorte, enlevé l'échafaudage après avoir élevé l'édifice. Mais ce point de l'anatomie du cœur réclamait impérieusement l'appui de nos observations particulières.

moins assez développé, propension au sommeil, inquiétude, trouble léger des facultés intellectuelles. Dans la journée, malgré l'application du garot que le malade supporte avec peine, il s'écoule toujours une certaine quantité de sang. Le pouls s'affaiblit, précipite ses pulsations; refroidissement de la peau, vomissement le soir, un peu de sommeil dans la nuit; lèvres décolorées. Le malade meurt le lendemain, après avoir poussé quelques soupirs profonds comme il arrive dans la syncope.

Examen cadavérique, 24 heures après la mort (1). Le cœur est très sensiblement du volume du poing du sujet, et bien conformé. Ses cavités contiennent peu de sang.

Épaisseur des parois du ventricule gauche à la base.	5 lignes.
Épaisseur des parois du ventricule droit.	2 lignes.

2e Cas. (1re série).

Cœur d'un jeune homme de seize ans, bien et fortement constitué, mort en quelques jours à la suite d'un tétanos.

Poids du cœur avec l'origine des gros vaisseaux (vidé de ses caillots).	200 gmes.
Circonférence à la base des ventricules.	8 p.
Diamètre vertical (de l'origine de l'aorte à la pointe du cœur).	3 p. 6 l.
Diamètre transversal (du bord droit au bord gauche du cœur).	3 p. 10 l.
Épaisseur des parois du ventricule droit (dans la partie la plus épaisse).	2 l. 1/2.
Circonférence de l'orifice auriculo-ventriculaire droit.	4 p.
Valvule tricuspide, saine, transparente, mince comme une feuille de papier joseph.	
Circonférence de l'orifice ventricule-pulmonaire.	2 p. 7 l.
Valvules sygmoïdes de cette artère ayant l'épaisseur de l'arachnoïde.	
Épaisseur des parois du ventricule gauche (dans la partie la plus épaisse).	6 lignes.
La capacité de ce ventricule est un peu moindre que celle du droit.	
La valvule bicuspide est d'un tiers plus épaisse que la tricuspide.	
Circonférence de l'orifice auriculo-ventriculaire gauche.	3 p. 3 l.
Valvules aortiques, d'un tiers plus épaisses que les valvules de l'artère pulmonaire.	
Circonférence de l'orifice ventriculo-aortique.	2 p. 4 l.

3e Cas. (1re série).

Cœur d'un malade âgé de 18 ans, bien constitué, mort en 24 heures, affecté de phénomènes cholériques, à la suite d'une péripneumonie dont il était bien guéri.

Poids du cœur.	210 gmes.
Circonférence.	8 p. 8 l.
Diamètre vertical.	3 p. 2 l. 1/2.
Diamètre transversal.	3 p. 5 l.
Diamètre antéro-postérieur.	2 p. 4 l.
Parois du ventricule gauche (à l'endroit le plus épais).	8 l.
— droit.	2 l. 1/2.
Parois de l'oreillette gauche.	2 l.
— droite.	1 l. 1/2.

(1) L'artère crurale était intacte : les deux branches en lesquelles se partage l'artère poplitée étaient rompues : au dessus de leur rupture se trouvait un caillot de sang conique. Le tibia et le péroné étaient brisés en esquilles; en haut le péroné était désarticulé; les muscles étaient triturés, déchirés, inégalement rompus.

4e Cas. (1re série).

Cœur d'un homme de 32 ans fortement constitué, de 5 pieds 4 à 5 pouces, mort en quelques jours, à la suite d'une hémorrhagie cérébrale.

Vidé de sang et lavé, il pèse.	287 gmes. 15.
Diamètre transversal, dans sa plus grande étendue.	3 p. 6 l.
Épaisseur ou diamètre antéro-postérieur.	2 p.
De la base du ventricule gauche à la pointe du cœur.	3 p. 8 l.
Circonférence.	10 p. 6 l.
Épaisseur du ventricule gauche dans sa portion la plus épaisse.	7 l.
Épaisseur du ventricule droit.	1 l. 1/2 à 2 l.
Les deux cavités ventriculaires sont à peu près égales, et peuvent contenir un œuf ordinaire.	
Les deux oreillettes ont aussi une capacité à peu près égale. (La gauche n'offre pas de colonnes charnues comme la droite.)	
Valvule tricuspide, mince comme une toile d'araignée.	
Valvule bicuspide, un peu moins mince que la droite (1).	

5e Cas. (1re série).

Jeune homme de 17 ans 1/2, bien et assez fortement constitué, mort inopinément le 11e jour d'une entéro-mésentérite typhoïde.

Poids du cœur.	250 gmes (8 onc.)
Diamètre vertical (de l'origine de l'artère aorte à la pointe du cœur).	3 p. 8 l.
Diamètre transversal (du bord droit au gauche).	4 p. 2 l.
Circonférence.	8 p.
Épaisseur ou diamètre antéro-postérieur.	1 p. 5 l.
Épaisseur des parois du ventricule droit, affaissées et flasques.	1 l. 1/2 à 2 l.
Circonférence de l'orifice de l'artère pulmonaire.	2 p. 6 l.
Hauteur des valvules semi-lunaires de cette artère.	5 l.
La cavité du ventricule droit pourrait contenir un œuf ordinaire.	
Circonférence de l'orifice auriculo-ventriculaire droit.	3 p. 9 l.
Épaisseur de l'oreillette droite.	1 l.
La capacité du ventricule gauche est moindre que celle du droit (presque d'un tiers).	
Circonférence de l'orifice aortique.	2 p. 6 l.
Hauteur des valvules sygmoïdes de l'aorte.	5 l.
Épaisseur des parois du ventricule gauche, à la partie la plus épaisse.	6 l.
A la pointe.	3 à 4 l.
(Ses colonnes charnues sont très épaisses).	
Circonférence de l'orifice auriculo-ventriculaire gauche.	3 p. 6 l.
La membrane interne de l'oreillette gauche est plus épaisse que celle de la droite, qui est d'un blanc un peu mat. (Cette oreillette n'offre pas de colonnes charnues comme la droite).	
Épaisseur des parois de l'oreillette gauche.	1 l. à 1 l. 1/2.
Hauteur de la valvule bicuspide.	5 l.
— de la valvule tricuspide.	8 l.

6e Cas. (1re série).

Sujet fortement constitué, âgé de 20 à 25 ans,

(1) L'individu auquel appartenait le cœur ci-dessus mesuré, avait une tête très forte, carrée, énormément bombée au dessus des oreilles : il s'était distingué parmi les combattans des trois grandes journées.

Le cerveau et le cervelet pesaient trois livres six onces. Les circonvolutions qui répondent à la région auriculaire, un peu différentes de forme à droite et à gauche, contrastaient par leur énorme volume avec la petitesse de celles des lobes postérieurs qui étaient comme *effilés*.

d'une taille assez élevée, mort le 15me jour d'une petite-vérole confluente.

Le cœur, y compris l'origine des gros vaisseaux, pèse	310 gmes 71 déc.
Diamètre vertical.	3 p. 7 l.
Diamètre transversal (d'un bord à l'autre).	3 p. 7 l.
Diamètre antéro-postérieur.	1 p. 6 l. 1/2.
Circonférence vers la base.	8 p. 4 l.
La cavité du ventricule droit tend à décrire une sorte de spirale autour de la pointe du cœur, et contiendrait un œuf de poule.	
Hauteur des valvules de l'artère pulmonaire.	6 l.
Circonférence de l'orifice de l'artère pulmonaire.	2 p. 8 l.
L'épaisseur des parois du ventricule droit, à peu près uniforme de la base vers la pointe, est de	2 l. à 2 l. 1/2.
Circonférence de l'orifice auriculo-ventriculaire droit.	3 p. 9 lig.
Hauteur de l'une des lames de la valvule tricuspide (dans sa partie la plus large).	9 à 10 lig.
La capacité de l'oreillette est à peu près égale à celle du ventricule; les colonnes charnues sont assez prononcées et les parois sont transparentes dans l'intervalle de ces colonnes.	
L'épaisseur des parois de l'oreillette là où n'existent pas de colonnes charnues, est de	1/2 l. env.
Circonférence de l'orifice aortique.	2 p. 4 lig.
Hauteur des valvules aortiques.	6 l. 1/2.
Elles sont plus épaisses que celles de l'artère pulmonaire.	
La cavité du ventricule gauche est très peu inférieure à celle du droit.	
Épaisseur des parois du ventricule gauche à la base.	7 l,
— vers la pointe.	3 à 4 l.
Hauteur ou largeur de la lame de la valvule bicuspide répondant à l'orifice aortique.	9 à 10 l.
Cette valvule est beaucoup plus forte que la valvule tricuspide; les cordes tendineuses qui s'y attachent et les colonnes qui les meuvent sont également plus fortes qu'à droite. Deux grosses colonnes charnues, nées de la partie inférieure du ventricule, se divisent à leur extrémité supérieure en plusieurs faisceaux qui se terminent par des tendons, dont les uns vont s'insérer, en se subdivisant, à l'une des lames, tandis que les autres, s'écartant de plus en plus de ceux-ci, vont s'insérer à la lame opposée; d'autres petites colonnes naissant près de la base des deux principales colonnes, et en arrière, vont s'insérer exclusivement à la lame gauche, externe et postérieure de la valvule.	
Épaisseur des parois de l'oreillette gauche.	3/4 de l. à 1 l.
Sa cavité égale presque celle du ventricule correspondant. Cette oreillette est dépourvue de colonnes charnues, si ce n'est dans l'appendice auriculaire. Sa membrane interne offre une teinte d'un blanc grisâtre; quand on l'a enlevée, on aperçoit au dessous d'elle une couche assez épaisse de tissu cellulaire, qui se prolonge entre les fibres charnues.	
Circonférence de l'orifice auriculo-ventriculaire gauche.	3 p. 10 lig.

7e Cas. (1re série).

Guérin, âgé de 24 ans, charpentier d'une taille colossale (plus de six pieds) et fortement constitué, mort d'une variole confluente, durant la période de suppuration.

Poids du cœur vidé et lavé.	311 gram. (9 onc. 5 à 6 gros).

8e Cas. (1re série).

Homme de 24 ans, d'une taille élevée, fortement constitué, mort d'une double pneumonie dans la première période.

Poids du cœur.	350 gram.
Le ventricule droit pouvait contenir un œuf de poule ordinaire.	
Épaisseur des parois de ce ventricule. (Substance vermeille).	3 lig. 1/2
La capacité du ventricule gauche est un peu moindre que celle du droit.	
Épaisseur des parois de ce ventricule à la base.	7 lig.
— de la partie inférieure, en s'approchant de plus en plus de la pointe.	4, 3 et 2 l.
Diamètre vertical.	3 p. 9 l. 1/2
Circonférence.	9 p. 6 l.
Circonférence de l'orifice aortique.	2 p. 8 l.
— de l'artère pulmonaire.	2 p. 10 l.
Valvules sigmoïdes de l'aorte un peu plus épaisses que celles de l'artère pulmonaire.	
Hauteur de toutes ces valvules à leur partie moyenne.	5 à 6 l.
Valvule bicuspide plus épaisse, moins transparente que la tricuspide.	
Hauteur, la même à peu près pour les deux.	9 à 10 l.

9e Cas. (1re série).

Homme de 35 ans, fort, grand (5 pi. 6 p.), mort d'une maladie aiguë n'ayant pas encore amené l'amaigrissement.

Poids du cœur.	311 gram. 72 grains.
Diamètre vertical (de la base du ventricule gauche à sa pointe).	4 p. 0 l.
Diamètre transversal.	4 p. 6 l.
Épaisseur des parois du ventricule gauche.	0 p. 5 l.
— droit.	0 p. 3 l.

Le ventricule droit pourrait contenir un œuf d'une bonne grosseur. La capacité du ventricule gauche est à peu près égale à celle du droit.

10e Cas. (1re série).

Jeune fille de 24 ans, d'une constitution un peu grêle, morte, au bout de huit jours, d'une méningite (fièvre cérébrale).

Cœur un peu gros relativement à la taille et à la constitution du sujet, du poids de	223 gram.

Cet organe, parfaitement sain quant à sa structure, est revenu sur lui-même, en raison des saignées faites à la malade, et de la diète absolue à laquelle elle a été soumise. Aussi la cavité du ventricule gauche peut-elle admettre à peine le bout de l'index.

Épaisseur des parois du ventricule gauche.	0 p. 10 l.

11e Cas. (1re série).

Homme de 34 ans, de constitution moyenne, mort de pleurésie survenue dans le cours d'une tuberculisation des poumons, et n'étant pas encore arrivé au degré de marasme dans lequel succombent ordinairement les phthisiques.

Poids du cœur.	255 gram. 9.
Largeur du cœur (ou étendue du bord gauche au bord droit).	3 p. 7 l.
Hauteur du cœur (étendue de la base du ventricule gauche à sa pointe).	3 p. 7 l.
Épaisseur du cœur (étendue de la face antérieure à la face postérieure).	2 p. 7 l.

Circonférence.	8 p. 6 l.
Épaisseur des parois du ventricule gauche.	0 p. 6 l.
— droit.	0 p. 3 l.
— de l'oreillette gauche.	0 p. 1 l. 1/2.
— droite.	0 p. 1 l.
— de la cloison interventriculaire.	0 p. 7 l.

12e Cas. (1re série).

Homme de 38 ans, d'une constitution plutôt grêle que robuste, mort de tubercules pulmonaires, n'étant encore parvenu qu'au 2e degré de marasme.

Le cœur est plus gros qu'on ne le trouve ordinairement chez les phthisiques; il a à peu près le volume du poing du sujet; il est pâle, un peu flasque et recouvert d'une assez grande quantité de graisse.	
Après avoir été lavé et vidé du sang qu'il contenait, son poids était de	250 gram. (8 onces).
Les cavités ventriculaires sont un peu plus grandes que dans l'état normal.	
Épaisseur des parois du ventricule gauche.	8 l.
— droit.	3 l. 1/2.
Diamètre vertical du cœur.	3 p. 6 l.
— transversal.	3 p. 4 l.
— antéro-postérieur.	1 p. 8 l. 1/2.
Les orifices sont tout-à-fait libres. Les valvules, légèrement rouges (le reste de la surface interne du cœur est blanc), sont un peu épaissies, et à la base de la valvule mitrale, dans le voisinage de l'aorte, existe une *traînée* blanchâtre de 2 à 3 lignes le longueur sur 1 ligne de largeur, s'enlevant sous forme de matière furfuracée, et laissant au dessous d'elle une tache plus blanche, qui pénètre jusque dans le feuillet fibreux de la valvule (1).	

13e Cas. (1re série).

Jeune homme d'une vingtaine d'années, d'une bonne constitution, mort d'une entéro-mésentérite typhoïde, dans un état de demi-marasme.

Poids du cœur vidé et lavé.	240 gram.

14e Cas. (1re série).

Jeune homme de 18 à 20 ans, d'une force et d'une constitution moyennes, mort d'une entéro-mésentérite typhoïde, dans un état de demi-marasme.

Poids du cœur vidé et lavé.	220 gram.

SECONDE SÉRIE.

CAS RELATIFS A LA MENSURATION ET A LA PONDÉRATION DU COEUR AFFECTÉ D'ATROPHIE, A DIVERS DEGRÉS.

15e Cas. (1er de cette 2e série).

Jeune homme d'une vingtaine d'années, d'une forte constitution, mort dans un grand état de marasme, à la suite d'une entérite typhoïde.

Cœur pâle, petit, mou, à parois flasques, pesant, après avoir été vidé et lavé.	200 gram. (6 onc. 4 gros, 21 grains) (2).
Diamètre vertical.	3 p. 2 l.
— transversal.	3 p. 1 l.
Circonférence.	6 p. 2 l.

(1) Il faut considérer ceci comme un indice d'une ancienne lésion de sécrétion de l'endocarde.

(2) Le lecteur attentif en se rappelant que j'ai placé parmi les cœurs à l'état normal celui du n° 2 de la première série, qui ne pesait que 200 grammes, s'étonnera, peut-être, que j'aie ensuite placé un cœur du même poids dans la série de ceux atteints d'atrophie. A cela je répondrai que le sujet auquel appartenait le cœur n° 2 de la première série n'avait encore que seize ans, âge où le cœur n'a pas atteint tout son développement, tandis que le sujet qui possédait le cœur n° 1 de cette seconde série, avait vingt ans passés. Or, 200 grammes peuvent être le poids normal du cœur chez un individu de 16 ans, tandis que ce poids de 200 grammes serait au dessous de l'état normal chez un sujet de vingt ans. Voilà l'explication de la contradiction *apparente* qui vient d'être notée.

Les deux ventricules ont diminué de capacité en proportion de l'atrophie du cœur. Le droit est un peu plus grand que le gauche.

Épaisseur des parois du ventricule gauche.	0 p. 6 l.
— droit.	0 p. 2 l.
Diamètre vertical de la surface interne du ventricule gauche.	3 p. 0 l.
Même diamètre du ventricule droit.	3 p. 2 l.
Circonférence interne de chacun de ces ventricules.	4 p. 0 l.

16e Cas. (2e de cette 2e série).

Jeune homme d'une trentaine d'années, mort dans un extrême degré de marasme, à la suite d'un empoisonnement par l'acide nitrique (induration squirrheuse du pylore).

Le cœur est petit, ridé, dépourvu de graisse, atrophié.	
Mis dans la balance, après avoir été vidé de ses caillots, il pèse.	192 gram. (6 onc).
Étendue de la base des ventricules à leur sommet.	3 p. 0 l.
Étendue transversale.	2 p. 6 l.
Épaisseur du ventricule gauche à la base.	0 p. 7 l.
— droit à la base.	0 p. 2 l. à 3 l. 1/2

Les cavités ventriculaires sont petites et ont diminué de capacité en proportion de l'atrophie du cœur, et de la diminution de la masse du sang : elles sont revenues sur elles-mêmes, comme pour s'accommoder à la petite quantité de sang qu'elles recevaient, et leurs parois ont gagné en épaisseur une partie de ce qu'elles ont perdu en étendue.

17e Cas. (3e de cette 2e série).

Jeune homme de 31 ans, d'une assez forte constitution, mort dans le marasme, à la suite d'une entéro-mésentérite typhoïde.

Cœur petit, atrophié, d'un tiers moins volumineux qu'à l'état normal, pesant	190 gram.

18e Cas. (4e de cette 2e série).

Cœur d'un jeune homme de 21 ans, d'une constitution et d'une force moyennes, mort d'une rougeole avec pneumonie lobulaire, et parvenu à un état de marasme extrême.

Le cœur est dépourvu de graisse et plus petit que le poing du sujet.	
Vidé du sang qu'il contenait, il pèse	185 gram.
Diamètre vertical.	3 p. 6 l.
— transversal.	3 p. 0 l.
— antéro-postérieur.	1 p. 2 l.
Circonférence.	8 p. 0 l.
Épaisseur des parois du ventricule gauche.	0 p. 8 l. 1/2.
— droit.	0 p. 3 l.

Circonférence de l'orifice aortique.	2 p. 6 l.
— — de l'artère pulmonaire.	2 p. 6 l.
— — auriculo-ventriculaire gauche.	3 p. 0 l.
— — droit.	3 p. 11 l.

La cavité du ventricule gauche, rétrécie par suite du retrait des parois sur elles-mêmes, admet à peine le doigt indicateur. La cavité du ventricule droit est plus grande que celle du gauche.

19e Cas. (5e de cette 2e série).

Femme d'une trentaine d'années, morte dans le marasme à la suite d'une affection du foie.

Poids du cœur vidé et lavé.	166 gram. 7.
Diamètre transversal.	2 p. 10 l.
Hauteur (de la base du ventricule gauche à la pointe du cœur).	2 p. 9 l.
Diamètre antéro-postérieur, ou épaisseur.	1 p. 11 l.
Circonférence.	6 p. 6 l.
Parois du ventricule gauche,	0 p. 5 l.
— droit.	0 p. 2 l.
Parois de l'oreillette gauche.	0 p. 1 l.
— droite.	0 p. 1/2 l.

20e Cas. (6e de cette 2e série).

Jeune homme de 18 ans, d'une taille et d'une force moyennes, enlevé presque subitement par un choléra, dans la convalescence d'une entéro-mésentérite typhoïde (il mangeait le quart, et se trouvait néanmoins encore dans un grand état de marasme).

Cœur petit, flasque. Vidé des caillots qu'il contient, il pèse	160 gram. (5 onces)
Diamètre longitudinal.	3 p. 0 l.
Diamètre transversal.	3 p. 0 l.
Épaisseur des parois du ventricule gauche.	0 p. 5 l.
— — droit.	0 p. 2 l. 1/2.

Les cavités ventriculaires sont petites; cependant la cavité du ventricule droit est visiblement plus grande que celle du gauche.

21e Cas. (7e de cette 2e série).

Femme âgée de 45 ans, d'une complexion délicate, morte dans le dernier degré de marasme, à la suite d'un squirrhe du pylore (ouverte 3 heures après la mort).

Cœur petit, flétri, ridé, pâle à l'extérieur comme à l'intérieur, pesant	135 gm. (4 onc. envir.)
Circonférence.	6 p. 6 l.
Épaisseur des parois du ventricule gauche.	0 p. 6 l.
Circonférence de l'orifice aortique.	2 p. 3 l.
Diamètre vertical.	1 p. 9 l.
— transversal.	1 p. 5 l.
Circonférence de l'orifice auriculo-ventriculaire gauche.	3 p. 8 l.
— ventriculo-pulmonaire.	2 p. 2 l.
— auriculo-ventriculaire droit.	4 p. 6 l.

La cavité du ventricule gauche pouvait à peine contenir le petit doigt; celle du ventricule droit pouvait admettre le doigt indicateur.

Valvules aortiques, minces, flasques, tout-à-fait blanches; même état de la valvule *bicuspide*, dont les tendons sont très grêles et d'un blanc nacré. — Valvules de l'artère pulmonaire, comme celles de l'aorte. Valvule *tricuspide*, un peu épaissie et fongiforme à son bord libre.

TROISIÈME SÉRIE.

CAS RELATIFS A LA MENSURATION ET A LA PONDÉRATION DU COEUR AFFECTÉ D'HYPERTROPHIE, A DIVERS DEGRÉS ET DE DIFFÉRENTES FORMES.

22e Cas. (1er de cette 3e série).

Hypertrophie générale et dilatation du cœur.

Jeune fille de 17 à 18 ans, d'une constitution faible, lymphatique, ouverte 7 heures après la mort.

Cœur d'un volume presque double de celui du poing du sujet.

Vidé du sang qu'il contenait, il pèse	338 gram (1).
Circonférence.	9 p.
Diamètre vertical.	4 p. 2 l.
— transversal.	4 p. 8 l.
Circonférence de l'orifice ventriculo-pulmonaire.	2 p. 10 l.
— auriculo-ventriculaire droit.	3 p. 6 l.
Épaisseur des parois du ventricule droit et de l'oreillette droite (vers son appendice).	0 p. 3 l.
Largeur de la valvule tricuspide épaissie.	0 p. 8 l.
Circonférence de l'orifice aortique.	1 p. 10 l.
— auriculo-ventriculaire gauche.	3 p. 0 l.
Largeur de la lame antér. de la valvule bicuspide.	1 p. 4 l.
— postérieure.	0 p. 3 à 4 l.
(Cette lame est convertie en une espèce de ruban ou de cordon fibro-cartilagineux).	
Valvules sygmoïdes de l'artère pulmonaire, minces comme une toile d'araignée ou une feuille de papier joseph.	
Valvules sygmoïdes de l'aorte, épaissies, mais libres et fermant exactement l'orifice aortique, quand on verse de l'eau dans l'aorte.	
Hauteur de ces valvules (diamètre vertical).	0 p. 6 l.

La cavité du ventricule gauche pourrait contenir un œuf de poule ordinaire; celle du ventricule droit est un peu moins grande. La capacité des oreillettes est un peu supérieure à celle des ventricules.

23e Cas. (2e de cette 3e série).

Hypertrophie avec induration de la valvule bicuspide et rétrécissement de l'orifice auriculo-ventriculaire gauche.

Femme de 56 ans, d'une force et d'une constitution moyennes.

Poids du cœur vidé de ses caillots.	367 gram.
Diamètre vertical.	4 p. 6 l.
— transversal.	3 p. 10 l.
— antéro-postérieur.	2 p. 0 l.
Épaisseur des parois du ventricule droit.	0 p. 4 l. 1/2.
— de l'oreillette droite.	0 p. 1 l.
— du ventricule gauche.	0 p. 7 l. 1/2.
Orifice auriculo-ventriculaire droit un peu dilaté.	

(1) Je place ici parmi les cœurs hypertrophiés un cœur du poids de 338 grammes seulement, tandis que j'en ai placé un de 350 grammes parmi les cœurs à l'état normal. Cette manière de procéder, qui pourrait, au premier abord, être taxée de contresens, n'en constitue cependant point un. En effet, le cœur de 338 grammes est énormément hypertrophié, attendu qu'il appartient à une jeune fille de dix-sept ans, délicate, et qu'à cet âge il ne pèse guère que 190 à 200 grammes, tandis que le cœur de 350 grammes, appartenant à un homme adulte, de taille colossale et très fort, n'a qu'un poids approprié pour ainsi dire à cette circonstance exceptionnelle.

Diamètre transversal de l'orifice auriculo-ventriculaire gauche affecté de rétrécissement. 0 p. 3 à 4 l.

Cavité du ventricule droit un peu dilatée, ainsi que celle du gauche. Orifices aortique et pulmonaire à peu près à l'état normal.

24e Cas. (3e de cette 3e série).

Hypertrophie des ventricules.

Homme de 60 ans, d'une constitution plutôt faible que forte.

Poids du cœur vidé de ses caillots.	371 gram.
Diamètre transversal.	3 p. 10 l. 1/2.
— vertical.	3 p. 7 l.
— antéro-postérieur.	2 p. 4 l. 1/2.
Circonférence.	8 p. 10 l. 1/2.
Épaisseur des parois du ventricule gauche.	1 p. 1 l.
— du ventricule droit.	0 p. 3 l. 1/2.
Épaisseur de la cloison interventriculaire.	0 p. 8 l. 1/2.
— des parois de l'oreillette gauche.	0 p. 2 l.
— — droite.	0 p. 1 l. 1/2.

25e Cas. (4e de cette 3e série).

Hypertrophie concentrique ou centripète du ventricule gauche; dilatation du ventricule droit.

Homme de 50 ans, d'une forte constitution.

Poids du cœur non encore vidé de ses caillots (il ne contenait, au reste, presqu'aucun atome de sang).	388 gmes.
Cet organe est presque entièrement formé par le ventricule gauche et la cloison hypertrophiés (le ventricule droit représente à peine le 5me de la masse totale).	
Épaisseur des parois du ventricule droit.	0 p. 2 l.
Circonférence de l'orifice auriculo-ventr. droit.	5 p.
— de l'orifice ventriculo-pulmonaire.	3 p. 6 l.
Épaisseur des parois du ventricule gauche.	1 p.
— de la cloison interventriculaire.	0 p. 10 l.
Circonfér. de l'orifice auriculo-ventric. gauche.	4 p. 3 l.
— ventriculo-aortique.	3 p. 5 l.
Épaisseur de la valvule tricuspide, hypertrophiée et indurée.	0 p. 1/2 l.

Cavité du ventricule droit, d'un bon quart plus grande qu'à l'état normal. Cavité du ventricule gauche, rétrécie et formant une espèce de canal qui admet à peine le doigt indicateur.

26e Cas. (5e de cette 3e série).

Hypertrophie concentrique des deux ventricules.

Femme de 75 ans, d'une bonne constitution.

Poids du cœur vidé de ses caillots.	415 gmes.
Maximum d'épaisseur des parois du ventricule droit.	0 p. 4 l.
— — gauche.	1 p. 1 l.
Circonférence de l'orifice aortique.	2 p. 6 l.
— auriculo-ventriculaire gauche.	4 p.

La cavité du ventricule droit contiendrait à peine un œuf de pigeon; celle du ventricule gauche admet à peine le doigt indicateur.

27e Cas. (6e de cette 3e série).

Hypertrophie générale du cœur, avec dilatation du ventricule droit.

Homme de 53 ans, d'une stature élevée, d'un embonpoint assez fort.

Poids du cœur non vidé de ses caillots.	750 g. (1 l. 8 onc).
Mesuré dans cet état, il a présenté les dimensions suivantes:	
De l'origine de l'aorte au sommet du cœur.	5 p. 3 l.
Du sommet du cœur à la partie supérieure de l'oreillette gauche.	6 p.
Diamètre transversal.	4 p.
— antéro-postérieur.	3 p.
Grande circonférence.	12 p. 6 l.
Poids du cœur vidé de ses caillots.	468 g. (15 onc).
Épaisseur du ventricule droit (maximum d').	4 l. 1/2.
Orifice auriculo-ventriculaire droit, trop large pour pouvoir être fermé par la valvule tricuspide.	
Orifice auriculo-ventriculaire gauche d'un bon tiers moins grand que le droit.	
Épaisseur des parois du ventricule gauche.	1 pouce.

Cavité du ventricule droit, d'un tiers plus grande qu'à l'état normal, et double de celle du ventricule gauche.

28e Cas. (7e de cette 3e série).

Hypertrophie générale du cœur avec dilatation.

Homme de 67 ans, d'une forte constitution.

Poids du cœur vidé et lavé.	516 gmes.

29e Cas. (8e de cette 3e série).

Hypertrophie excentrique ou anévrismale du cœur.

Homme de 69 ans, d'une bonne constitution, d'une taille moyenne.

Poids du cœur non vidé de ses caillots.	812 gmes.
— vidé de ses caillots.	500 gmes.
Diamètre vertical.	5 p. 1 l.
— transversal.	7 p.
Circonférence du cœur.	12 p.
Épaisseur des parois du ventricule droit.	3 l.
Circonférence de l'orifice de l'artère pulmonaire.	3 p. 6 l.
— auriculo-ventriculaire droit.	5 p. 9 l.
Hauteur de la valvule tricuspide.	5 l.
Épaisseur des parois du ventricule gauche.	8 l.
Circonférence de l'orifice ventriculo-aortique.	3 p.
— auriculo-ventriculaire gauche.	4 p. 1 l.

La cavité du ventricule gauche pourrait contenir un œuf de canne : il en est à peu près de même de celle du ventricule droit.

30e Cas. (9e de cette 3e série).

Hypertrophie anévrismale du cœur.

Homme de 40 ans, d'une assez forte constitution et d'une taille moyenne.

Le cœur, non vidé de ses caillots, pèse (Son volume est à peu près celui d'un cœur de veau).	778 gmes.
Vidé et lavé, cet organe pèse	528 gmes.
Épaisseur des parois du ventricule gauche.	1 p. 1 l.
Circonférence de l'orifice aortique prise à la base des valvules sygmoïdes indurées.	2 p. 1 l.
Réunies de manière à former une sorte d'anneau ou de diaphragme percé à son centre, ces valvules n'offrent au passage du sang qu'un orifice dont le diamètre est de	0 p. 4 l.
L'orifice auriculo-ventriculaire gauche, également rétréci, par suite de l'induration des valvules et de leur transformation en une sorte d'anneau ou de boutonnière à bords très épais, reçoit à peine le bout du doigt.	
Épaisseur des valvules sygmoïdes de l'aorte.	0 p. 1 l. 1/2.
— — bicuspide.	0 p. 3 l. 1/2.
— — tricuspide.	0 p. 0 l. 1/2.
Circonférence de l'orifice auriculo-ventriculaire droit.	5 p. 4 l.

Valvules et orifice de l'artère pulmonaire, à peu près à l'état normal.

Ventricule gauche dilaté au point de pouvoir contenir un œuf d'autruche.—Ventricule droit un peu moins dilaté.

31e Cas. (10e de cette 3e série).

Hypertrophie générale du cœur avec dilatation.

Homme de 47 ans, d'une bonne constitution et de taille moyenne.

Le volume du cœur, non vidé de ses caillots, est triple de celui du poing du sujet.

Poids du cœur vidé de ses caillots.	630 grammes.
Circonférence.	12 p.
Hauteur.	4 p. 6 l.
Largeur.	6 p. 2 l.
Hauteur de la surface interne du ventricule gauche.	2 p. 1 l.
Circonférence ou largeur de cette surface.	3 p.
Épaisseur des parois du ventricule gauche.	0 p. 8 l.
— — du ventricule droit.	0 p. 4 l. 1/2.
Circonférence des orifices aortique et pulmonaire.	2 p. 11 l.
Épaisseur des parois de l'oreillette gauche.	0 p. 2 l. 1/2.
Circonfér. de l'orifice auriculo-ventric. gauche.	3 p. 5 l.
— — auriculo-ventriculaire droit.	4 p. 2 l.

Les valvules bispicude et tricuspide ne sont pas assez larges pour fermer l'orifice auquel elles sont adaptées.

32e Cas. (11e de cette 3e série).

Hypertrophie du cœur avec dilatation.

Femme de 54 ans, d'une constitution grêle.

Poids du cœur non vidé du sang qu'il contient. (Son volume égale celui d'un cœur de veau).	950 grammes.
Poids du cœur vidé et lavé.	688 grammes.
Diamètre transversal.	8 p. 6 l.
— vertical.	5 p.
Circonférence.	11 p.
Épaisseur des parois du ventricule droit.	0 p. 4 l.
Circonférence de l'orifice ventriculo-pulmonaire.	3 p. 4 l.
— — auriculo-ventriculaire droit.	4 p. 11 l.
Épaisseur de l'oreillette droite (rég. de l'appendice auric.).	0 p. 3 l. 1/2.
Épaisseur des parois du ventricule gauche.	1 p.
Circonférence de l'orifice ventriculo-aortique.	2 p. 7 l.
— auriculo-ventriculaire gauche.	3 p. 8 l.
Épaisseur du bord libre des valvules sigmoïdes de l'aorte, hypertrophiées et indurées.	0 p. 1 l. (1).

La cavité du ventricule gauche était double de l'état normal; celle du droit était d'un tiers plus considérable qu'à l'état sain.

(1) Pour ne rien omettre ici de ce que nous avons fait sur la mesure des valvules du cœur, je placerai dans cette note un fait que je n'ai pas cru devoir insérer dans les précédentes séries.

VIEILLARD OCTOGÉNAIRE.

Cœur d'un volume un peu plus que normal.

Hauteur des valvules aortiques.	6 lig. à 6 l. 1/2.
— d'une des lames de la valvule bicuspide.	13 lig.

Des incrustations calcaires nombreuses existaient dans l'aorte et dans l'épaisseur des valvules sigmoïdes, mais sans déformation de ces dernières. (On sait combien cette ossification est commune chez les vieillards).

ARTICLE SECOND.

RÉSUMÉ DES FAITS PRÉCÉDENS.

§ 1er. Résumé de la première série de faits, ou de ceux relatifs au poids et aux dimensions du cœur, à l'état normal.

I. POIDS DU COEUR.

Le cœur a été pesé chez les quatorze sujets de la première série, le no 1er excepté.

La moyenne de tous ces poids est de	262 gm. c'est-à-dire 8 onc. 3 gros.
Le maximum est de	350 gm. ou près de 11 onc. (8e cas).

Mais le cœur qui avait ce dernier poids appartenait à un sujet d'une taille colossale et d'une très forte constitution.

Le minimum est de	200 gmes, ou 6 onc. 2 gros (2e cas).

Mais le cœur qui n'avait que ce poids indiqué ici appartenait à un sujet de 16 ans, et n'avait pas encore acquis tout son développement.

D'après les faits de cette série nous croyons que l'on peut fixer à 8 ou 9 onces, le poids moyen du cœur, chez l'adulte (de 25 à 60 ans). M. Cruveilhier nous paraît donc s'être trompé en moins, en l'évaluant à 6 ou 7 onces, et M. Lobstein, en plus, en le portant à 9 ou 10 onces.

Chez les sujets de 16 à 25 ans, le poids pourra être moindre d'une à deux onces.

Chez les sujets très forts et très grands, le poids du cœur pourra s'élever jusqu'à dix ou onze onces.

Le poids du cœur est moindre chez la femme que chez l'homme : le chiffre approximatif de cette différence ne m'est pas encore bien connu.

II. VOLUME ET DIMENSIONS DU COEUR; CAPACITÉ DES DIVERSES CAVITÉS, ET ÉTENDUE DES DIVERS ORIFICES DE CET ORGANE.

Circonférence du cœur, mesuré à la base des ventricules.

Cette circonférence a été mesurée chez sept des quatorze sujets de la première série (2e, 3e, 4e, 5e, 6e, 8e, 11e).

Moyenne	8 p. 9 l. 3/7.	
Maximum	10 p. 6 l.	(4e cas).
Minimum	8 p.	(2e cas).

Longueur du cœur, représentée par une perpendiculaire menée de la base du ventricule gauche ou de l'origine de l'aorte, à la pointe du cœur.

Cette longueur a été mesurée chez neuf des quatorze sujets de la première série (2e, 3e, 4e, 5e, 6e, 8e, 9e, 11e, 12e).

Moyenne	3 p. 7 l. 1/3.	
Maximum	4 p.	(9e cas).
Minimum	3 p. 2 l. 1/2	(3e cas).

Largeur du cœur, représentée par une ligne tirée de l'un des bords de cet organe à l'autre, à la base des ventricules ou un peu au dessous (1).

(1) Comme la face antérieure du cœur est légèrement convexe, et que nous avons quelquefois mesuré la dimension dont il s'agit au moyen d'une bande qui était portée d'un bord à l'autre, en passant au devant de cette face, il s'ensuit que la mesure de cette

Cette largeur a été mesurée chez huit des quatorze sujets de la première série (2e, 3e, 4e, 5e, 6e, 9e, 11e, 12e).

Moyenne	3 p. 7 l. 1/2.
Maximum	4 p. 6 l. (9e cas).
Minimum	3 p. 5 l. (3e cas).

D'où il suit que dans les cas par nous exposés, la largeur ou le diamètre transversal du cœur l'emporte très peu sur la hauteur ou le diamètre vertical du même organe.

Épaisseur du cœur, représentée par une perpendiculaire menée de la face antérieure à la face postérieure de cet organe, à sa base, dans le sillon qui sépare les deux ventricules.

Cette épaisseur a été mesurée chez six des quatorze sujets de la première série (3e, 4e, 5e, 6e, 11e, 12e).

Moyenne	1 p. 11 l. 1/6.
Maximum	2 p. 7 l. (11e cas).
Minimum	1 p. 5 l. (5e cas).

Épaisseur des parois du ventricule gauche, prise à la base.

Cette épaisseur a été mesurée chez dix des quatorze sujets de la première série (1er, 2e, 3e, 4e, 5e, 6e, 8e, 9e, 11e, 12e) (1).

Moyenne	6 l. 1/2.
Maximum	8 l. (3e cas).
Minimum	5 l. (1er cas).

Épaisseur des parois du ventricule droit à la base (2).

Cette épaisseur a été mesurée chez dix des quatorze sujets de la première série (1er, 2e, 3e, 4e, 5e, 6e, 8e, 9e, 11e, 12e).

Moyenne	2 l. 3/5.
Maximum	3 l. 1/2 (12e cas).
Minimum	1 l. 1/2 à 2 l. (4e cas).

Il nous paraît, d'après les faits de notre première série, et d'après un grand nombre d'autres qu'il eût été trop long de rapporter, que, chez l'adulte, on peut évaluer l'épaisseur des parois des ventricules, terme moyen, ainsi qu'il suit :

Ventricule gauche	7 l.
Ventricule droit	2 l. 1/2 (3).

En fixant à 4 ou 5 lignes, terme moyen, l'épaisseur des parois du ventricule droit, M. Cruveilhier a donc évidemment porté trop loin cette épaisseur. D'un autre côté, en limitant à 6 lignes l'épaisseur des parois du ventricule gauche, le même auteur n'a pas, au contraire, assez élevé le chiffre de cette épaisseur. Au reste, nous devons faire remarquer qu'en évaluant ainsi que nous venons de le faire, l'épaisseur des parois des ventricules, nous supposons que leur cavité n'est sensiblement ni augmentée ni diminuée. Nous verrons plus bas combien il importe de tenir compte de cette condition.

Les âges, la taille, la force, le sexe des individus influent notablement sur l'épaisseur des parois des ventricules. A partir de 16 à 18 ans jusqu'à 25, 30, et même 40, cette épaisseur augmente. Elle est, en général, plus considérable chez un sujet fortement constitué et d'une haute taille que chez un sujet faible et d'une taille peu élevée. Mais il y a des exceptions à cette règle.

Quant à l'épaisseur comparée des parois des deux ventricules, on voit que le rapport n'est pas exactement celui qu'avait trouvé M. Laënnec. En général, l'épaisseur des parois du ventricule droit n'est à celle des parois du ventricule gauche que dans la proportion de 2 à 5, ou même de 1 à 3.

Épaisseur de la cloison inter-ventriculaire.

Cette épaisseur n'a été mesurée que chez un des quatorze sujets de la première série (11e). Elle était de 11 lignes.

Épaisseur des parois de l'oreillette gauche.

Cette épaisseur a été mesurée chez quatre des quatorze sujets de la première série (3e, 5e, 6e, 11e).

Moyenne	1 l. 1/2.
Maximum	2 l. (3e cas).
Minimum	3/4 de l. à une l. (6e cas).

Épaisseur des parois de l'oreillette droite.

Cette épaisseur a été mesurée chez quatre des quatorze sujets de la première série (3e, 5e, 6e, 11e).

Moyenne	1 l.
Maximum	1 l. 1/2 (3e cas).
Minimum	0 l. 1/2 (6e cas).

Cette évaluation de l'épaisseur des parois des oreillettes diffère sous un double rapport de celle donnée par M. Lobstein. En effet, 1° le professeur de Strasbourg établit que l'épaisseur des parois de l'oreillette droite est double de celle des parois de l'oreillette gauche; tandis qu'il résulte des faits qui nous sont propres, que l'oreillette gauche a des parois d'un tiers plus épaisses que celles de l'oreillette droite; et 2° l'évaluation absolue de l'épaisseur des oreillettes est portée par M. Lobstein à 1 ligne pour l'une, une demi-ligne pour l'autre, tandis que, d'après les faits ci-dessus rapportés, elle est d'une ligne et demie pour la première, et d'une ligne pour la seconde.

Capacités des deux ventricules ; rapport de la capacité de l'un avec celle de l'autre (1).

Cette capacité a été indiquée dans six des quatorze cas de la première série. Chez le 4e sujet, le

ligne doit excéder un peu celle d'une ligne droite aboutissant aux mêmes points. Dans plusieurs cas, au reste, nous avons employé le compas d'épaisseur pour déterminer la dimension qui nous occupe.

(1) Cette épaisseur a été aussi mesurée chez le sujet n° 10, où elle était de 10 lignes; mais j'ai cru devoir faire abstraction de ce cas où l'*hypertrophie apparente* du ventricule gauche tenait à la *rétraction* de cette cavité sur elle-même.

(2) Le maximum d'épaisseur de ce ventricule, comme du gauche, existe ordinairement à la base. Dans quelques cas, cependant, on le trouve en tirant vers la partie moyenne, et c'est alors ce point que nous avons mesuré pour la détermination de la dimension dont il est actuellement question.

(3) Chez le fœtus et chez l'enfant naissant, l'épaisseur des parois ventriculaires est presque la même pour les deux ventricules.

(1) Je n'ai pas encore pu appliquer à la détermination de la capacité des diverses cavités du cœur, le système ordinaire des me-

ventricule droit aurait pu contenir un œuf de poule ordinaire; il en était de même chez les sujets 5e, 6e, 8e et 9e.

Chez les 4e et 9e sujets, le ventricule gauche avait une capacité sensiblement égale à celle du droit (il aurait pu contenir un œuf ordinaire). Chez le 6e, sa capacité était très peu inférieure à celle du droit : chez le 8e, elle était *un peu moindre ;* chez le 5e elle était moindre d'un tiers. Enfin chez le 2e, la capacité absolue des ventricules n'a pas été notée, mais il y est dit que la capacité du ventricule gauche était un peu moindre que celle du droit.

Il suit de là que, comme Legallois l'avait constaté par ses expériences, la moyenne de la capacité du ventricule droit l'emporte sur celle du ventricule gauche. Mais, en nous en rapportant à nos observations, cette différence est réellement assez faible.

Capacité des deux oreillettes ; rapport de la capacité de l'une avec celle de l'autre ; rapport de la capacité des oreillettes avec celle des ventricules.

Nous trouvons peu de chose à ce sujet, dans les faits de notre première série. Chez le 4e sujet, les deux oreillettes avaient une égale capacité. Chez le 5e sujet, l'oreillette gauche avait une capacité égale à celle du ventricule correspondant, et l'oreillette droite avait aussi une capacité égale à celle du ventricule du même côté. Dans ce cas, par conséquent, la capacité de la première était d'un tiers moindre que celle de la seconde. (*Voy.* plus haut ce qui a été dit du rapport de la capacité du ventricule droit à celle du gauche, chez le même sujet).

En général, la capacité de l'oreillette droite est supérieure à celle de la gauche.

Chez un seul des sujets de la première série, le volume du cœur a été comparé à celui du poing du sujet (1er cas). Or, nous avons vu qu'il y avait égalité entre ces deux volumes.

Étendue de la circonférence des divers orifices du cœur. — 1° *Circonférence de l'orifice auriculo-ventriculaire gauche.* Cette circonférence a été mesurée chez trois des quatorze sujets de la première série (3e, 5e, 6e).

Moyenne	3 p. 6 l. 1/3.
Maximum	3 p. 10 l. (6e cas).
Minimum	3 p. 3 l. (3e cas).

2° *Circonférence de l'orifice auriculo-ventriculaire droit.* Cette circonférence a été mesurée chez trois des quatorze sujets de la première série (2e, 5e, 6e).

Moyenne	3 p. 10 l.
Maximum	4 p. (2e cas).
Minimum	3 p. 9 l. (6e cas).

Rapport entre la circonférence de l'orifice auriculo-ventriculaire gauche et celle de l'orifice auriculo-ventriculaire droit. Les résultats indiqués ci-dessus prouvent que la circonférence de l'orifice auriculo-ventriculaire droit est plus étendue que celle de l'orifice auriculo-ventriculaire gauche. Dans les faits que nous avons rapportés, la différence, à l'avantage de la première, a été de 3 l. 2/3. Mais ce chiffre pourrait varier, si les faits étaient plus multipliés. Ce qu'il y a de bien certain, c'est que, en général, l'orifice auriculo-ventriculaire droit est plus grand que l'orifice auriculo-ventriculaire gauche.

3° *Circonférence de l'orifice ventriculo-aortique.* Cette circonférence a été mesurée chez quatre des quatorze sujets de la première série (2e, 5e, 6e, 8e).

Moyenne	2 p. 5 l. 1/2.
Maximum	2 p. 8 l. (8e cas).
Minimum	2 p. 4 l. (2e et 6e cas).

Rapport entre la circonférence de l'orifice ventriculo-aortique et celle de l'orifice auriculo-ventriculaire gauche. Le dernier de ces orifices est généralement plus grand que le premier. Dans les faits que nous résumons ici, la différence a été de 1 pouce 4 lignes 1/2 à l'avantage de l'orifice auriculo-ventriculaire gauche. Mais en opérant sur une plus grande masse de mesures, la différence serait, je crois, un peu moins grande.

4° *Circonférence de l'orifice ventriculo-pulmonaire.* Cette circonférence a été mesurée chez quatre des sujets de la première série (2e, 5e, 6e, 8e).

Moyenne	2 p. 7 l. 3/4.
Maximum	2 p. 10 l. (8e cas).
Minimum	2 p. 6 l. (5e cas).

Rapport entre la circonférence de l'orifice ventriculo-pulmonaire et celle de l'orifice auriculo-ventriculaire droit. L'orifice auriculo-ventriculaire droit est, en général, plus étendu que l'orifice ventriculo-pulmonaire. Dans les cas ci-dessus, le premier a été au second : : 3 p. 10 l. : 2 p. 7 l. 3/4. La différence en plus pour le premier a donc été de 1. p. 2 l. 1/4. Mais nous avons opéré sur une trop petite quantité de faits pour pouvoir généraliser ce résultat. En rapprochant la différence indiquée ici, de la différence que nous avons trouvée entre les deux orifices gauches comparés entre eux, nous voyons qu'elle est moins grande dans le premier cas que dans le second : ce qui est l'inverse de ce qu'on observe ordinairement.

Ainsi donc, nous déduirons des faits que nous avons recueillis sur l'étendue de la circonférence des orifices du cœur, que l'orifice auriculo-ventriculaire droit l'emporte sur l'orifice ventriculo-pulmonaire ; que l'orifice auriculo-ventriculaire gauche l'emporte sur l'orifice ventriculo-aortique : mais nous ne prétendons pas appliquer à tous les cas le chiffre qui exprime cette différence dans ceux que nous avons rapportés. Il nous faut, pour arriver à quelque chose de plus exact, répéter les mesures sur une plus grande masse d'individus.

sures de capacité en général. Je me suis donc servi de termes de comparaison dans quelques cas, et dans d'autres j'ai mesuré les diverses dimensions des cavités. Étant exactement données, d'ailleurs, les dimensions des parois ventriculaires (circonférence, hauteur, épaisseur), on peut calculer ensuite l'étendue ou la capacité des cavités qu'elles circonscrivent. J'espère pouvoir offrir, plus tard, de nouvelles recherches sur ce sujet.

Rapport entre la circonférence de l'orifice ventriculo-pulmonaire et celle de l'orifice ventriculo-aortique. Le chiffre moyen de l'étendue de la première ayant été de 2 p. 7 l. 3/4, et celui de la seconde de 2 p. 5 l. 1/2, on voit que l'une l'emporte sur l'autre de 2 l. 1/4. Toutefois, quelque petite que soit cette différence, il ne faudrait pas croire qu'elle s'élève toujours jusque là. Il y a même des cas où ces deux orifices ont exactement la même grandeur. Ainsi, par exemple, chez le 5e sujet, ils avaient l'un et l'autre, 2 p. 6 l. de circonférence.

Dimensions des valvules du cœur, et rapport entre ces dimensions et celles des orifices du cœur. Connaissant l'étendue de la circonférence des orifices du cœur, nous connaissons aussi la longueur des valvules qui s'y trouvent adaptées. Il ne nous reste donc plus qu'à parler de leur hauteur et de leur épaisseur.

1° *Hauteur et épaisseur de la valvule tricuspide* (1). La hauteur ou la largeur de cette valvule a été mesurée chez trois des quatorze sujets de la première série (5e, 6e, 8e).

Moyenne	9 lignes.
Maximum	9 l. 1/2 (6e et 8e cas).
Minimum	8 l. (5e cas).

L'épaisseur de la valvule tricuspide a été indiquée ainsi qu'il suit, dans trois cas. Chez le 2e sujet, cette valvule était transparente, mince comme une feuille de papier joseph; chez le 4e et le 8e, elle était mince comme une toile d'araignée. On conçoit qu'il est difficile de mesurer par les procédés métriques ordinaires un objet aussi mince.

2° *Hauteur et épaisseur de la valvule bicuspide ou mitrale.* La hauteur ou la largeur de la valvule mitrale a été indiquée ainsi qu'il suit chez les trois sujets dont il a été question à l'occasion des dimensions de la valvule tricuspide (5e, 6e, 8e).

Moyenne	8 l.
Maximum	9 l. 1/2 (6e cas).
Minimum	5 l. (5e cas).

Dans les faits que nous résumons, il y a donc eu une différence d'une ligne entre la moyenne de la hauteur de la valvule tricuspide et celle de la hauteur de la valvule bicuspide. L'avantage a été pour la tricuspide. Mais je n'oserais assurer qu'il en fût toujours ainsi, si l'on multipliait les faits. Je crois qu'en général il y a peu de différence entre ces deux valvules sous le rapport qui nous occupe. Chez les 6e et 8e sujets, la valvule tricuspide avait la même hauteur que la valvule bicuspide chez le 6e sujet. Il y a des cas, et ce sont peut-être les plus nombreux, où cette dernière valvule a une largeur qui surpasse un peu celle de la valvule tricuspide.

L'épaisseur de la valvule mitrale a été mesurée chez les mêmes sujets que l'a été celle de la tricuspide. Chez le 2e sujet elle nous *parut* l'emporter d'un tiers sur l'épaisseur de la valvule tricuspide; chez le 4e sujet, la valvule bicuspide était moins mince que la tricuspide; chez le 8e sujet, elle était plus épaisse, moins transparente que cette dernière.

On peut affirmer, en résumé, que la valvule bicuspide est généralement plus épaisse, plus *forte* que la valvule tricuspide. Mais il est bien difficile, sinon impossible, de *mesurer* rigoureusement cette différence.

Répétons que les colonnes charnues et les tendons destinés au mouvement de la valvule bicuspide, ont également plus de grosseur, plus de force que les colonnes charnues et les tendons de la valvule tricuspide.

3° *Hauteur et épaisseur des valvules semi-lunaires de l'artère pulmonaire.* La *hauteur* de ces valvules a été mesurée chez trois des sujets de la première série (5e, 6e, 8e).

Moyenne	5 l. 1/2.
Maximum	6 l. (6e cas).
Minimum	5 l. (5e cas).

L'épaisseur des valvules semi-lunaires de l'artère pulmonaire a été comparée, chez les sujets 2e, 4e et 8e, à celle de l'arachnoïde.

4° *Hauteur et épaisseur des valvules semi-lunaires de l'aorte.* La *hauteur* de ces valvules a été mesurée chez trois des sujets de la première série (5e, 6e, 8e).

Moyenne	5 l. 2/3.
Maximum	6 l. 1/2 (6e cas).
Minimum	5 l. (5e cas).

On voit que la moyenne de la hauteur des valvules semi-lunaires de l'aorte l'emporte d'un sixième de ligne sur celle de la hauteur des valvules semi-lunaires de l'artère pulmonaire. Dans beaucoup de cas, les valvules aortiques et pulmonaires ont une hauteur parfaitement égale : cette égalité existait, par exemple, chez les 5e et 8e sujets. Cette hauteur, terme moyen, est de 6 lignes.

Ce chiffre est moins élevé que celui de la hauteur des valvules tricuspide et bicuspide, en sorte qu'ici l'étendue de la surface des valvules est réellement proportionnée à la grandeur de l'orifice auquel elles sont adaptées pour y remplir l'office de soupapes.

Étant données les dimensions de chacun des orifices du cœur et celles de l'aire des valvules; étant données en même temps les figures ou les formes de ces orifices et de ces valvules, il est facile de prouver par les procédés de la géométrie, que les dernières peuvent obturer exactement, et pour ainsi dire hermétiquement, les orifices auxquels elles sont respectivement annexées. On peut, d'une autre part, prouver, par voie expérimentale, la vérité de cette assertion, au moins en ce qui concerne les orifices aortique et pulmonaire, et les valvules dont ils sont munis. Si l'on verse, en effet, de haut en bas, une certaine quantité d'eau dans l'aorte ou l'artère pulmonaire, on voit bientôt les trois valvules s'adosser l'une à l'autre et s'opposer, par ce rapprochement, à ce que le liquide puisse pénétrer

(1) Il ne s'agit ici que de la mesure de la partie de la valvule qui est la plus large. Cette mesure est représentée par une perpendiculaire abaissée de l'une des pointes de la valvule à sa base.

dans les ventricules. Nous verrons plus loin que, sous l'influence de certaines conditions pathologiques, soit des valvules, soit des orifices, soit des unes et des autres, cette occlusion ne peut plus avoir lieu. Cette *insuffisance* des valvules entraîne, quand elle est très prononcée, de graves accidens (1).

Les valvules semi-lunaires ou sigmoïdes, en s'adossant comme nous venons de le dire, pour fermer les orifices aortique et pulmonaire, circonscrivent, par leurs bords libres, un espace de figure triangulaire qui ressemble assez exactement à celle que présente la morsure d'une sangsue.

La manière dont les valvules semi-lunaires sont fixées au contour intérieur des artères pulmonaire et aorte ne leur permet pas de se renverser du côté des ventricules. Les filets tendineux qui s'insèrent au pourtour des valvules auriculo-ventriculaires, et les colonnes charnues qui leur donnent naissance, permettent bien moins encore à ces valvules de se renverser du côté des oreillettes.

En dernière analyse, si l'on étudie les différentes parties dont se compose le cœur, en rattachant chacune d'elles au rôle qu'elle doit remplir, on voit que la nature, ce suprême mécanicien, a suivi dans la construction de cette merveilleuse machine les lois de la plus sublime géométrie et de la mécanique la plus savante.

Ici se termine le résumé de nos recherches sur le poids et les dimensions du cœur en général, et sur les dimensions de chacune de ses diverses parties en particulier (l'organe étant à l'état normal). Nous faisons des vœux pour que d'autres observateurs s'appliquent à l'étude d'un sujet dont l'importance n'est peut-être pas assez généralement sentie, et vérifient ainsi les résultats que nous avons obtenus. Nous nous empresserons de les modifier, s'il y a lieu ; mais nous aimons à croire que si nos principaux résultats sont susceptibles de quelques rectifications, ces rectifications seront infiniment légères. Toutefois, nous avouons qu'on pourra porter plus loin encore la précision, mais il faudra pour cela ne manquer ni de patience, ni de zèle pour les progrès de cette médecine, qu'il nous sera bien permis d'appeler *exacte*, et la seule que doive cultiver quiconque est doué d'un esprit juste et sévère.

(1) Il est bien extraordinaire, après ce que nous venons de faire voir, de lire dans l'*Anatomie descriptive* de Bichat, le passage suivant, où se trouvent presque autant d'erreurs que de lignes : « Les » valvules sigmoïdes ne peuvent ni s'abaisser jusqu'à devenir horizontales, ni, en supposant même ce degré d'abaissement, fermer tout-à-fait l'ouverture de l'aorte. Je suppose ici leur état parfaitement sain ; mais j'ajoute que les valvules aortiques, très souvent ossifiées dans toute leur étendue, sont alors constamment dans l'état de distension le plus grand dont elles soient susceptibles, et écartées des parois de l'aorte autant qu'elles peuvent l'être ; qu'il reste cependant encore entre elles un espace considérable et une communication libre de l'aorte au ventricule. Or, ces cas ne peuvent point être regardés comme des causes nécessaires de trouble pour la circulation, puisque l'ossification des valvules aortiques se trouve chez toute sorte de sujets, quelle qu'ait été la cause subite ou lente de leur mort!!!! »

Nous n'avons indiqué, dans les faits que nous avons rapportés, que le poids *absolu* du cœur, et nous avons passé sous silence son poids *spécifique* (1). Il est cependant bon de savoir que, comme nous l'ont appris quelques expériences, faites par M. le docteur Jules Pelletan, le poids spécifique du cœur peut varier selon les individus : par conséquent, ce serait s'exposer à commettre quelques erreurs que de juger toujours du poids du cœur, par son volume, et réciproquement. Ainsi donc, outre qu'un cœur, dont le volume tient à la dilatation et non à l'hypertrophie, peut peser beaucoup moins qu'un cœur de plus petites dimensions, mais dont les parois sont très épaisses et les cavités fort étroites, il est également certain que la substance du cœur, sous un volume donné, n'a pas le même poids chez tous les sujets.

Au reste, nous ne saurions trop le redire, comme les différentes parties du cœur peuvent varier de proportions entre elles, que l'une peut être dilatée, hypertrophiée, tandis qu'une autre sera amincie et retrécie, etc., c'est la plus vicieuse des méthodes que de juger de l'état du cœur d'après des mesures de cet organe en bloc ou en masse ; il est indispensable de mesurer individuellement chacune des parties dont il se compose.

Mais il est temps de passer à nos deux autres séries de faits. Comme ce sont des faits de l'ordre pathologique, dont nous aurons à nous occuper longuement dans le cours de cet ouvrage, nous les résumerons ici avec moins de détails que ceux de la précédente série.

§ II. Résumé des faits de la seconde série, relatifs à l'atrophie ou à la diminution du *poids* et des dimensions du cœur (2).

I. POIDS DU COEUR.

Le cœur a été pesé chez les sept sujets de la seconde série.

Moyenne	175 gmes.	La même moyenne était de 262 gmes, chez les sujets de la première série. Différence : 87 gmes.
Maximum	200 gmes.	Au lieu de 350 gmes. (1re série). Différence : 150 gmes.
Minimum	135 gmes.	Au lieu de 200 gmes. (1re série). Différence : 65 gmes.

II. VOLUME OU DIMENSIONS DU COEUR ; CAPACITÉ DE SES CAVITÉS ET LARGEUR DE SES ORIFICES.

Circonférence. Cette circonférence a été mesurée chez quatre des sept sujets de la seconde série (1er, 4e, 5e, 7e).

Moyenne	6 p. 9 l. 1/2.	Au lieu de 8 p. 9 l. 3/7. (1re série). Différence : 2 pouces.
Maximum	8 p.	Au lieu de 10 p. 6 l. (1re série). Différence : 2 p. 6 l.
Minimum	6 p. 2 l.	Au lieu de 8 p. (1re série). Différence : 1 p. 10 l.

(1) Ce poids était de 1,0433, pour le cœur du quatrième sujet.

(2) Les dimensions du cœur peuvent, je le sais, être augmentées en même temps que le poids du cœur est diminué, comme

Longueur. Elle a été mesurée chez six des sept sujets de la seconde série (1er, 2e, 4e, 5e, 6e, 7e).

Moyenne	2 p. 10 l.	Au lieu de 3 p. 7 l. 1/3. (1re série). Différence : 9 l. 1/3.
Maximum	3 p. 4 l.	Au lieu de 4 p. (1re série). Différence : 8 lignes.
Minimum	1 p. 9 l.	Au lieu de 3 p. 2 l. 1/2. (1re série). Différence : 1 p. 5 l. 1/2.

Largeur. Elle a été mesurée chez six des sept sujets de la seconde série (1er, 2e, 4e, 5e, 6e, 7e).

Moyenne	2 p. 7 l. 2/3.	Au lieu de 3 p. 7 l. 1/2. (1re série). Différence : 11 l. 5/6.
Maximum	3 p. 1 l.	Au lieu de 4 p. 6 l. (1re série). Différence : 1 p. 5 l.
Minimum	1 p. 5 l.	Au lieu de 3 p. 5 l. (1re série). Différence : 2 p.

Épaisseur. Elle a été mesurée chez deux des sept sujets de la seconde série (4e, 5e).

Moyenne	1 p. 6 l. 1/2.	Au lieu de 1 p. 11 l. 1/6. (1re série). Différence : 4 l. 2/3.
Maximum	1 p. 11 l.	Au lieu de 2 p. 7 l. (1re série). Différence : 8 l.
Minimum	2 p. 2 l.	Au lieu de 1 p. 5 lig. (1re série). Différence : 3 l.

Épaisseur des parois du ventricule gauche. Elle a été mesurée chez six des sept sujets de la seconde série (1er, 2e, 4e, 5e, 6e, 7e).

Moyenne	6 l. 1/6.	Au lieu de 6 l. 1/2 (1re série). Différence : 1/3 l.
		Ainsi l'épaisseur des parois du ventricule n'a pas diminué dans la même proportion que les autres dimensions indiquées plus haut. L'explication de cette sorte d'anomalie est bien facile : c'est que le ventricule a éprouvé, comme il sera dit plus bas, un véritable retrait sur lui-même, qui lui a fait gagner en épaisseur ce qu'il perdait dans ses autres dimensions.
Maximum	8 l. 1/2.	Au lieu de 8 l. (1re série). Différence : 1/2 l.
		Ici le maximum d'épaisseur se trouve d'une demi-ligne plus élevé dans les cas d'atrophie que dans ceux où le cœur est à l'état normal. Nous avons donné tout à l'heure la raison de *ce contresens apparent d'arithmétique anatomique.*
Minimum	5 l.	Ce chiffre est exactement le même que celui du minimum qui nous sert de terme de comparaison.

Épaisseur des parois du ventricule droit. Elle a été mesurée chez cinq des sept sujets de la seconde série (1er, 2e, 4e, 5e, 6e).

Moyenne	2 l. 3/5.	Chiffre exactement égal à celui auquel nous le comparons chez les sujets de la première série.
Maximum	3 l. 1/4.	Au lieu de 3 l. 1/2 (1re série). Différence : 1/4 l.
Minimum	2 l.	Au lieu de 1 l. 1/2 à 2 l. (Pour l'explication de ce résultat, voy. ce qui a été dit ci-dessus, des mesures du ventricule gauche).

on le voit dans une extrême dilatation, avec amincissement considérable des parois; mais il ne sera question ici que des cas où l'atrophie coïncide avec la diminution des dimensions ou du volume du cœur.

Épaisseur des parois des oreillettes. Elle n'a été mesurée que chez un seul des sept sujets de cette série (5e). Elle était d'une ligne pour les parois de l'oreillette gauche, et d'une demi-ligne pour celles de la droite.

Capacité des ventricules. Elle a été notée chez quatre des sept sujets de la seconde série. Chez les 1er, 2e, 4e, les parois étaient *rétractées* et la capacité moindre que dans l'état normal. Chez le 7e, la cavité du ventricule gauche pouvait à peine permettre l'introduction du petit doigt, et celle du droit pouvait à peine contenir le doigt indicateur.

Circonférence de l'orifice auriculo-ventriculaire gauche. Elle n'a été mesurée que chez deux des sujets de la seconde série (4e et 7e).

Moyenne	3 p. 4 l.	Au lieu de 3 p. 6 l. 1/3 (1re série). Différence : 2 l. 1/3.
Maximum	3 p. 8 l.	Au lieu de 3 p. 10 l. (1re série). Différence : 2 l.
Minimum	3 p.	Au lieu de 3 p. 3 l. (1re série). Différence : 3 l.

Circonférence de l'orifice auriculo-ventriculaire droit. Elle a été mesurée chez les mêmes sujets que celle de l'orifice précédent. Mais comme dans un cas (7e), il y avait une lésion de cet orifice et de sa valvule, nous ne devons pas le placer en ligne de compte; chez l'autre, la circonférence de l'orifice auriculo-ventriculaire droit avait 3 p. 11 l., c'est-à-dire une ligne de plus que la mesure moyenne de ce même orifice chez les sujets de la 1re série, rapport inverse de celui que l'on trouverait en réunissant une suffisante masse d'observations.

Circonférence de l'orifice ventriculo-aortique. Elle a été mesurée chez les deux mêmes sujets que celle des deux précédens orifices.

Moyenne	2 p. 4 l. 1/2.	Au lieu de 2 p. 5 l. 1/2 (1re série). Différence : 1 l.
Maximum	2 p. 6 l.	Au lieu de 2 p. 8 l. (1re série). Différence : 2 l.
Minimum	2 p. 3 l.	Au lieu de 2 p. 4 l. (1re série). Différence : 1 l.

Circonférence de l'orifice ventriculo-pulmonaire. Elle a été mesurée chez les deux mêmes sujets que celle de l'orifice ventriculo-aortique.

Moyenne	2 p. 4 l.	Au lieu de 2 p. 7 l. 3/4. (1re série). Différence : 3 l. 3/4.
Maximum	2 p. 6 l.	Au lieu de 2 p. 10 l. (1re série). Différence : 4 l.
Minimum	2 p. 2 l.	Au lieu de 2 p. 6 l. (1re série). Différence : 4 l.

Épaisseur des valvules. Elle n'a été notée que chez un seul sujet (le 7e); toutes étaient d'une *extrême* minceur, à l'exception de la tricuspide qui était anormalement *épaissie, boursouflée.*

Il suit de la comparaison que nous venons d'établir entre les résultats des faits de la seconde série et ceux des faits de la première, que les différentes dimensions du cœur conservent sensiblement entre elles les mêmes proportions que dans l'état normal. Toutefois il existe une remarquable exception à cette loi, exception qui consiste en ce que l'épaisseur des parois ventriculaires reste souvent égale et devient même quelquefois supérieure à celle de l'état normal. Nous avons fait voir quelle est la cause de cette sorte d'infraction à la loi dont il s'agit : c'est que les ventricules ne conservent leur épaisseur normale ou n'en acquièrent une plus forte, que par suite de la diminution de leur capacité et de leur *retrait* sur eux-mêmes. Il faut bien se garder de confondre cette sorte d'épaississement avec celui qui caractérise une véritable hypertrophie. C'est ainsi que les parois de la vessie, de l'estomac, etc., ne sont point hypertrophiées, parce qu'elles ont beaucoup plus d'épaisseur dans les cas où ces organes sont rétractés, que dans ceux où ils présentent leur capacité normale.

Dans les faits de cette seconde série, nous voyons, comme dans ceux de la première, qu'en général, le poids et le volume du cœur croissent en même temps. Néanmoins, le poids et le volume du cœur ne croissent ou ne décroissent pas toujours dans un rapport tellement régulier ou suivant une loi tellement constante, qu'on puisse calculer l'un par l'autre. Il y a même des cas où certaines dimensions d'un cœur donné l'emportent sur celles d'un autre, bien que le poids du premier soit inférieur à celui du second. Ainsi, par exemple, le cœur du 4e sujet de la première série a 10 p. 6 l. de circonférence et ne pèse que 287 gmes, tandis que le cœur du 8e sujet n'a que 9 p. 6 l. de circonférence, bien qu'il pèse 350 gmes. Donc, encore une fois, pour pouvoir déterminer exactement l'état normal ou anormal du cœur sous le rapport de sa nutrition, il est important de préciser à la fois le poids et le volume de sa masse totale, et les dimensions de chacune de ses diverses parties.

§ III. Résumé des faits de la troisième série, relatifs à l'hypertrophie ou à l'augmentation du poids et du volume du cœur (1).

I. POIDS DU COEUR.

Le cœur a été pesé chez les onze sujets de cette troisième série.

Moyenne	473 gmes. 5.	Au lieu de 262 gmes 8 (1re série); et de 175 gmes (2e série). Différences : 211 et 298.
Maximum	688 gmes.	Au lieu de 350 gmes (1re série); et de 200 gmes (2e série). Différences : 338 et 488.
Minimum	338 gmes.	Au lieu de 200 gmes (1re série); et de 135 gmes (2e série). Différences : 138 et 203.

(1) Comme nous l'avons fait observer dans une précédente note, les dimensions du cœur peuvent parfois être augmentées sans que son poids le soit, de même que le poids du cœur peut, au contraire, être sensiblement accru, sans que son volume soit augmenté. Mais ce n'est pas de ces cas qu'il s'agira dans cet article.

Les résultats de la comparaison ci-dessus entre les poids de cœurs hypertrophiés et ceux de cœurs à l'état normal ou atrophiés, sont réellement fort intéressans : ils nous apprennent que le poids du cœur le plus hypertrophié est plus que quintuple de celui du cœur le plus atrophié, et presque triple de celui d'un cœur à l'état normal.

Cependant ce maximum n'est que de 688 grammes, tandis que M. Lobstein dit avoir trouvé un cœur qui pesait deux livres, ou 312 gmes de plus que notre maximum. Un tel poids me paraît vraiment monstrueux, à moins toutefois que le professeur de Strasbourg n'ait pesé le cœur avant de l'avoir débarrassé des caillots qu'il aurait contenus en grande quantité.

II. VOLUME OU DIMENSIONS DU COEUR (1); CAPACITÉ DE SES CAVITÉS ET LARGEUR DE SES ORIFICES.

Circonférence. Elle a été mesurée chez six des onze sujets de cette troisième série.

Moyenne	1 p. 10 l. 2/3.	Au lieu de 8 p. 9 l. 3/7 (1re série); et de 6 p. 9 l. 1/2. (2e série). Différences : 2 p. 1 l. 1/4 et 4 p. 1 l. 1/6.
Maximum	12 p.	Au lieu de 10 p. 6 l. (1re série); et de 8 p. (2e série). Différences : 1 p. 6 l. et 4 p.
Minimum	8 p. 10 l.	Au lieu de 8 p. (1re série); et de 6 p. 2 l. (2e série). Différences : 10 l. et 2 p. 8 l.

Longueur. Elle a été mesurée chez sept des onze sujets de cette série.

Moyenne	4 p. 7 l.	Au lieu de 3 p. 7 l. 1/3 (1re série); et de 2 p. 10 l. (2e série). Différences : 1 p. et 1 p. 9 l.
Maximum	5 p. 3 l.	Au lieu de 4 p. (1re série); et de 3 p. 4 l. (2e série). Différences : 1 p. 3 l. et 1 p. 11 l.
Minimum	3 p. 7 l.	Au lieu de 3 p. 2 l. 1/2 (1re série); et de 1 p. 9 l. (2e série). Différences : 4 l. 1/2 et 1 p. 10 l.

Largeur. Elle a été mesurée chez sept des onze sujets de cette troisième série.

Moyenne	5 p. 5 l. 1/7.	Au lieu de 3 p. 7 l. 1/2 (1re série); et de 2 p. 7 l. 1/3 (2e série). Différences : 1 p. 9 l. 1/2 et 2 p. 9 l. 1/2.
Maximum	8 p. 6 l.	Au lieu de 4 p. 6 l. (1re série); et de 3 p. 1 l. (2e série). Différences : 4 p. et 5 p. 5 l.
Minimum	3 p. 10 l.	Au lieu de 3 p. 5 l. (1re série); et de 1 p. 5 l. (2e série). Différences : 5 l. et 2 p. 5 l.

Épaisseur. Elle a été mesurée chez trois des sujets de cette troisième série.

(1) Chez deux sujets seulement, le volume du cœur a été comparé à celui du poing du sujet : chez le premier sujet de cette 3e série, il était presque double du poing, et chez le septième, triple de cette même partie.

Moyenne	2 p. 5 l. 1/2.	Au lieu de 1 p. 11 l. 1/6. (1re série); et de 1 p. 6 l. 1/2 (2e série). Différences : 6 l. 1/3 et 11 l.
Maximum	3 p.	Au lieu de 2 p. 7 l. (1re série); et de 1 p. 11 l. (2e série). Différences : 5 l. et 1 p. 1 l.
Minimum	2 p.	Au lieu de 1 p. 5 l. (1re série); et de 1 p. 2 l. (2e série). Différences : 7 l. et 10 l.

Épaisseur des parois du ventricule gauche. Elle a été mesurée chez dix des onze sujets de cette troisième série.

Moyenne	0 p. 10 l. 1/2.	Au lieu de 6 l. 1/2 (1re série); et de 6 l. 1/6 (2e série). Différences : 4 l. et 4 l. 1/3.
Maximum	1 p. 1 l. (1).	Au lieu de 8 l. (1re série); et de 8 l. 1/2 (2e série). Différences : 5 l. et 4 l. 1/2.
Minimum	0 p. 7 l.	Au lieu de 5 l. (1re et 2e séries). Différence : 2 l.

Épaisseur des parois du ventricule droit. Elle a été mesurée chez huit des onze sujets de cette série.

Moyenne	3 l. 7/8.	Au lieu de 2 l. 3/5 (1re et 2e séries). Différence : 1 l. 1/4.
Maximum	4 l. 1/2.	Au lieu de 3 l. 1/2 (1re série); et de 3 l. 1/4 (2e série). Différences : 1 l. et 1 l. 1/4.
Minimum	3 l.	Au lieu de 1 l. 1/2 à 2 l. (1re série); et de 2 l. (2e série). Différences : 1 l. à 1 l. 1/2 et 1 l.

Épaisseur des parois de l'oreillette gauche. Elle a été mesurée chez trois des onze sujets de cette série. Chez deux, elle était de deux lignes, et de deux lignes et demie chez le troisième, ce qui donne une moyenne de 2 l. 1/6, c'est-à-dire une augmentation d'un peu plus d'une ligne, ou de plus de la moitié de l'épaisseur normale.

Épaisseur des parois de l'oreillette droite. Elle a été mesurée chez quatre des onze sujets de cette série. Chez deux, elle était de trois lignes et demie vers la région de l'appendice; chez un troisième, elle était de trois lignes, et n'était que d'une ligne chez le dernier, ce qui donne une moyenne de 2 l. 1/4, c'est-à-dire que cette épaisseur était double au moins de l'état normal.

Épaisseur de la cloison interventriculaire. Elle a été mesurée chez deux sujets : elle était de 8 l. 1/2 chez l'un, et de 10 l. chez l'autre, ou de 9 l. 1/4, terme moyen.

Capacité des ventricules. Le ventricule gauche était dilaté en même temps qu'hypertrophié. Dans un cas, il aurait pu contenir un œuf de canne; dans l'autre, sa capacité était doublée.

Le ventricule droit était dilaté en même temps qu'hypertrophié dans quatre cas. Dans un cas, il aurait pu contenir un œuf de canne; dans deux cas, sa capacité était augmentée d'un tiers; dans le quatrième et dernier cas, elle n'était accrue que d'un quart.

Il y avait hypertrophie avec rétrécissement des ventricules dans trois cas.

Circonférence de l'orifice auriculo-ventriculaire gauche. Cet orifice était dilaté chez trois sujets. Chez l'un, sa circonférence était de 4 p. 3 l.; chez le second, de 4 p. 1 l.; et chez le troisième, de 4 p. : ce qui donne une moyenne de 4 p. 1 l. 1/3, laquelle surpasse de 7 lignes environ la circonférence normale.

Dans deux cas où il était rétréci par suite d'une induration de la valvule bicuspide, l'orifice auriculo-ventriculaire gauche n'avait qu'un à deux pouces de circonférence.

Circonférence de l'orifice auriculo-ventriculaire droit. Chez cinq sujets elle avait augmenté d'étendue.

Moyenne	5 p. 2 l. (environ 2/5 de plus qu'à l'état normal).
Maximum	5 p. 9 l.
Minimum	4 p. 2 l.

Circonférence de l'orifice ventriculo-aortique. Elle avait augmenté d'étendue chez trois sujets. Chez le premier, elle était de 3 pouces 5 lignes; chez le second, de 3 pouces; et chez le troisième, de 2 p. 11 l. — Chez deux, elle était diminuée. Elle était, dans un de ces derniers cas, de 1 p. 10 l., et de 11 l. dans l'autre : les valvules aortiques étaient épaissies dans les deux cas, mais surtout dans le dernier. Chez deux sujets, elle conservait sensiblement son étendue normale (2 p. 6 l. chez l'un, et 2 p. 7 l. chez l'autre).

Elle ne fut pas mesurée chez les autres sujets de cette série.

Circonférence de l'orifice ventriculo-pulmonaire. Elle était plus grande qu'à l'état normal chez cinq des onze sujets de cette série.

Moyenne	3 p. 2 l. 3/5.	Au lieu de 2 p. 7 l. 3/4 (1re série); et de 2 p. 4 l. (2e série).
Maximum	3 p. 6 l.	Au lieu de 2 p. 10 l. (1re série); et de 2 p. 6 l. (2e série).
Minimum	2 p. 10 l.	Au lieu de 2 p. 6 l. (1re série). et de 2 p. 2 l. (2e série).

Hauteur et épaisseur des valvules. Dans trois cas, la valvule *tricuspide* n'avait pas la largeur nécessaire pour fermer l'orifice auriculo-ventriculaire droit. Dans l'un de ces cas, cette largeur n'était que de 5 lignes; dans les deux autres, il est dit seulement que la valvule était insuffisante. Dans un quatrième cas, la valvule tricuspide était *épaissie, hypertrophiée* (sa largeur était de 8 lignes, par conséquent à peu près normale). Dans un cinquième, elle avait une demi-ligne d'épaisseur.

La valvule *bicuspide*, hypertrophiée dans deux cas, avait, dans l'un, 1 p. 4 l. de largeur à l'une de ses lames, 4 ou 5 lignes seulement à l'autre, et 1 p. 1 l. dans le second cas.

Dans un cas, elle était *insuffisante*.

Dans deux cas, où elle était indurée, son épaisseur avait beaucoup augmenté : elle était de 3 l. 1/2

(1) Nous rapporterons, dans le cours de cet ouvrage, plusieurs cas où l'épaisseur des parois du ventricule gauche a dépassé le chiffre indiqué ici.

dans un cas et d'une demi-ligne seulement dans l'autre.

La hauteur des valvules *sigmoïdes* de l'aorte a été mesurée chez deux sujets. Elle était, chez les deux, à peu près normale (de 6 l. chez l'un, de 6 l. 1/2 chez l'autre).

Elles étaient épaissies et indurées dans deux cas : dans le premier, l'épaisseur était d'une ligne et demie, et d'une ligne dans le second, ce qui est énorme, si l'on se rappelle qu'à l'état normal cette épaisseur n'est qu'une très petite fraction de ligne (nous l'avons comparée, comme on sait, à celle de l'arachnoïde).

Avant de terminer cette première partie de nos prolégomènes, nous donnerons, dans la note ci-dessous, la description d'un cœur de bœuf. On y trouvera la confirmation de ce que nous avons dit sur plusieurs particularités, jusqu'ici trop peu connues, de la structure du cœur chez l'homme. Sous ce point de vue, la description dont il s'agit pourra être de quelque utilité. D'ailleurs, depuis que Morgagni a comparé à un cœur de bœuf (*cor bovinum*) le cœur humain, dans certains cas d'hypertrophie, il n'est pas sans intérêt de connaître le poids et le volume du premier de ces cœurs. Enfin, comme certaines parties du cœur de l'homme ont un développement beaucoup moindre que celles du cœur du bœuf, ce dernier peut nous montrer, avec des caractères bien tranchés, des élémens qui n'existaient pas, ou qui n'existaient du moins qu'à l'état rudimentaire dans le cœur de l'homme. C'est ainsi, par exemple, qu'on trouve distinctement dans les valvules du cœur de bœuf des fibres musculaires, tandis qu'on n'en aperçoit aucun vestige dans les valvules du cœur de l'homme à l'état sain. Je dis à l'état sain seulement et non à l'état anormal, car il ne m'est pas démontré qu'à ce dernier état, il ne puisse se rencontrer quelques fibres musculaires dans les valvules. Je viens d'examiner, il y a quelques jours, le cœur d'un jeune homme fortement constituée, chez lequel la valvule bicuspide était considérablement hypertrophiée. Or, il y avait dans l'épaisseur de cette valvule quelques fibres ou filets rougeâtres qui avaient une grande ressemblance avec des fibres musculaires très minces. Mais laissons là ces réflexions et venons à notre sujet (1).

(1) DESCRIPTION D'UN CŒUR DE BŒUF.

A sa base, en avant surtout, et plus aussi à droite qu'à gauche, le cœur est entouré d'une énorme quantité de graisse très ferme.

Le ventricule droit descend moins bas que le gauche, et c'est par celui-ci seulement que la pointe du cœur se trouve formée. Les deux ventricules sont obliquement unis l'un à côté de l'autre, de telle sorte que le droit dirigé de bas en haut et de droite à gauche, tend à croiser le gauche sous un angle assez aigu.

Bien vidé et lavé de ses caillots, le cœur, séparé des gros vaisseaux, coupés près de leur insertion, pèse :	1,884 gmes (3 l. 12 onc).
Circonférence à la base.	18 p.
Hr (de l'origine de l'aorte à la pointe du cœur).	7 p. 6 l.
Largeur (étendue d'un bord à l'autre).	8 p. 6 l.

La cavité du ventricule droit contient presque mon poing. Celle du ventricule gauche plus longue, mais bien moins large, est sensiblement moins ample. Les oreillettes sont rétractées, ce qui fait que leur cavité est d'un quart environ moins grande que celles des ventricules.

Circonférence de l'orifice auriculo-ventriculaire droit.	7 p. 6 l.
— — — gauche.	5 p.
— — ventriculo-pulmonaire.	5 p. 6 l.
— — ventriculo-aortique.	4 p.
Épaisseur des parois du ventricule droit.	0 p. 5 à 6 l.
— — — gauche.	1 p. 8 l.
— des parois de l'oreillette droite.	0 p. 3 l.
— des parois de l'oreillette gauche,	non mesurée.
Hauteur des valvules pulmonaires et aortiques.	1 p.
— des lames de la valvule tricuspide.	1 p.
Épaisseur.	0 p. 1/4 l.
Hauteur de la lame antérieure droite de la valvule bicuspide.	1 p. 2 l.

Deux grosses colonnes charnues, nées profondément de la pointe du ventricule droit, placées, l'une à la face antérieure, l'autre à la face postérieure de la cavité ventriculaire, se terminent vers le milieu de la hauteur de cette cavité, par un gros mamelon, un pour chacune d'elles. De ce mamelon partent de nombreux tendons qui, après s'être subdivisés, vont s'insérer aux lames antérieure et postérieure de la valvule tricuspide, n'envoyant que quelques filets à la troisième lame de cette valvule. Cette dernière lame reçoit ses principaux tendons de la région ventriculaire qui l'avoisine, sans l'intermédiaire de colonnes charnues.

La cavité du ventricule droit se partage en deux parties, dont l'une s'ouvre directement dans l'oreillette correspondante, au moyen de l'orifice auriculo-ventriculaire droit, et dont l'autre s'embouche avec l'artère pulmonaire, au moyen de l'orifice ventriculo-pulmonaire. Cette seconde portion se réunit à l'autre en formant une espèce de coude, de telle sorte que leurs axes prolongés se couperaient à angle obtus. La portion *pulmonaire* se distingue de la portion *auriculaire*, en ce qu'elle n'est pas hérissée, comme celle-ci, de colonnes charnues.

La cavité du ventricule gauche se partage également en deux régions, l'une qui a son embouchure dans l'aorte, et l'autre qui a la sienne dans l'oreillette. Ces deux divisions de la cavité ventriculaire ont pour cloison intermédiaire, la lame droite de la valvule bicuspide, ses tendons et les colonnes charnues qui leur donnent naissance. Celle qui répond à l'orifice aortique est plus vaste que l'autre. C'est dans cette dernière et à la partie inférieure de l'autre, que l'on trouve les diverses colonnes charnues de ce ventricule, la moitié supérieure de la portion aortique en étant complètement dépourvue.

De ces diverses colonnes charnues, deux sont beaucoup plus volumineuses que les autres (elles ont le volume du doigt indicateur) : nées de la partie inférieure de la portion auriculaire du ventricule, elles montent parallèlement l'une à l'autre jusque vers le milieu de sa hauteur, où elles sont détachées de la paroi qui leur a donné naissance; et de leur sommet arrondi ainsi que de leurs côtés partent 5 ou 6 gros tendons (d'une demi-ligne de diamètre) qui vont, après des subdivisions multipliées, s'insérer, en divergeant, à la manière d'un éventail, au bord libre et à la face ventriculaire des deux lames de la valvule bicuspide. Ainsi subdivisés, les tendons forment un cône creux, une sorte de cornet dont la base est à l'orifice auriculo-ventriculaire droit, et le sommet à l'endroit où ils s'insèrent aux colonnes charnues.

Ces colonnes constituent réellement les muscles *moteurs* ou *releveurs* de la valvule bicuspide. Il résulte, en effet, de leur position au centre de la portion auriculaire du ventricule gauche, que, lorsqu'elles viennent à se contracter au moment de la systole, elles tendent à ramener et ramènent à une direction perpendiculaire les rayons tendineux devenus obliques à l'axe de la cavité; or, par ce mouvement, les lames de la valvule se redressent de manière à fermer l'orifice auriculo-ventriculaire gauche.

§ IV. De la mensuration du cœur par la percussion et de la manière de procéder à l'*autopsie* de cet organe.

Nous avons vu, en traitant de la situation du cœur et de ses rapports, qu'une portion de la face anté-

rieure de cet organe n'était pas, chez la grande majorité des sujets, recouverte par les poumons. La partie du thorax en rapport avec cette portion, rendant un son mat à la percussion, tandis que tous les points environnans fournissent un son clair, rien n'est plus facile que de mesurer l'étendue de la région du cœur au devant de laquelle ne passe pas, de chaque côté, une lame de la partie inférieure de chaque poumon.

Avenbrugger et Corvisart sont les premiers qui se soient occupés de ce mode d'appréciation du volume du cœur pendant la vie (1). Dans les cas seuls (et ils sont très rares) où les poumons s'insinuent entre le péricarde et les parois pectorales, de manière à le recouvrir tout entier, cette méthode de mensuration se trouvera en défaut.

C'est par le procédé de la percussion médiate, procédé auquel M. Piorry a l'honneur d'avoir attaché son nom, qu'il faut déterminer l'étendue de la matité de la région précordiale. On peut employer pour plessimètre à peu près indifféremment, soit la plaque d'ivoire dont se sert habituellement M. Piorry, soit le doigt indicateur de la main, qui n'est pas employée à la percussion. Mon expérience personnelle m'a conduit à préférer l'usage du doigt à celui de la plaque ou du plessimètre proprement dit.

La précision avec laquelle on détermine l'étendue de la portion du cœur qui n'est pas masquée, pour ainsi dire, par les poumons, est vraiment admirable. Nous avons l'habitude, surtout dans les cas de maladie du cœur, mais quelquefois aussi dans d'autres cas, et pour l'instruction des élèves, de mesurer exactement pendant la vie, et immédiatement avant l'ouverture des cadavres quand les individus succombent, l'étendue de la matité, soit de haut en bas, soit transversalement. Nous mesurons directement ensuite, après l'ouverture de la poitrine, la portion du cœur sur laquelle ne s'avancent pas les poumons, et constamment ces dernières mesures s'accordent entièrement avec celles fournies par la matité.

A l'état normal, l'étendue de la matité de la région précordiale est d'environ un pouce et demi à deux pouces carrés, et nous savons, d'après ce qui a été dit précédemment, que c'est là précisément la mesure de la portion de la surface du cœur, dégagée de tout contact avec les poumons. L'étendue de cette matité augmente beaucoup dans les hypertrophies du cœur avec ou sans dilatation des cavités, dans les dilatations simples ou avec amincissement, et dans les cas d'accumulation *passive* du sang dans les cavités du cœur, produite par plusieurs maladies. Il n'est pas rare, par exemple, de trouver alors de la matité dans une étendue de cinq à six pouces carrés (1).

J'ai cru devoir dire ici quelques mots de la manière de procéder à l'examen du cœur après la mort, à son *autopsie* en quelque sorte, parce que je me suis souvent assuré que plusieurs médecins, même parmi nos meilleurs anatomo-pathologistes, la pratiquent d'une manière vicieuse. C'est ainsi, par exemple, qu'ils commencent par couper le cœur en travers, et qu'ils se contentent ensuite d'un coup d'œil plus ou moins superficiel sur l'épaisseur des parois de cet organe et sur la capacité de ses cavités. Je ferai d'abord remarquer qu'après cette sorte de *section conique*, il est difficile de bien évaluer la capacité de chacun des deux ventricules. Mais j'ajouterai qu'il faut examiner avec le plus grand soin non seulement l'épaisseur des parois et la capacité des cavités, mais aussi les valvules, les orifices, les colonnes charnues, leurs tendons, la membrane interne, les vaisseaux, et même, s'il est possible, les nerfs du cœur, en un mot, toutes les parties dont se compose cet organe. J'ai fait voir plus haut combien il importait d'en indiquer le poids et les dimensions.

Je terminerai donc en recommandant de substi-

La membrane interne du cœur (endocarde) est plus épaisse, plus opaque dans l'oreillette gauche que dans l'oreillette droite, plus mince, dans les ventricules que dans les oreillettes : on la détache par de larges lambeaux dans celles-ci (dans la gauche surtout), tandis que dans les ventricules on ne peut en enlever que de très petites portions.

Dans la duplicature que forme cette membrane autour des valvules, on ne rencontre pas seulement du tissu fibreux, mais aussi quelques fibres rouges, musculaires, qui vont se continuer, à la base des valvules, avec le tissu charnu du cœur. Ces fibres sont surtout très évidentes dans les valvules gauches. Toutes les valvules du cœur sont plus ou moins élastiques, *retractiles*, en sorte que, après avoir été alongées, elles reviennent sur elles-mêmes, à l'instar des parois artérielles, mais à un moindre degré. Lorsqu'on les a enlevées par l'incision de leur bord adhérent, elles se chiffonnent, se pelotonnent, pour ainsi dire, ce qui tient évidemment à leur rétractilité. Les fibres charnues qui entrent dans leur composition sont probablement pour quelque chose dans ce phénomène.

Les zônes tendineuses des orifices sont très prononcées : elles crient sous l'instrument qui les divise. Dans chaque moitié du cœur, elles sont plus apparentes à l'orifice artériel qu'à l'orifice auriculo-ventriculaire. Au point de jonction de l'oreillette et du ventricule gauche, là où la lame droite de la valvule bicuspide semble presque se continuer avec les valvules de l'aorte, fait saillie au-dessous de la membrane interne ou de l'endocarde, une sorte de corne osseuse dont la base paraît s'enfoncer profondément dans la substance charnue du cœur, en s'y elargissant. Dégagée de la profondeur de cette substance qui lui adhère intimement par un tissu fibreux très serré, cette production accidentelle ressemble parfaitement à un os de forme irrégulière, d'un peu plus d'un pouce de longueur sur quatre à cinq lignes de largeur, et une ligne à une ligne et demie d'épaisseur. Au centre de cette masse osseuse, on observe un tissu aréolaire, spongieux, analogue à celui d'un os plat enveloppé de toutes parts d'un fibro-cartilage, ou d'un vrai cartilage, qui contraste avec l'enveloppe osseuse par son aspect homogène, corné, d'un blanc grisâtre nuancé d'une teinte légèrement azurée.

Cette production ne pouvait gêner le jeu des valvules, ne rétrécissait point les ouvertures du cœur, et le tissu musculaire qui l'entourait était parfaitement sain.

(1) A la rigueur, on n'apprécie ainsi, comme nous l'avons dit, que l'étendue de la partie du cœur non recouverte par les poumons; mais comme cette étendue est généralement d'autant plus grande que le cœur est plus volumineux, sa mesure peut, jusqu'à un certain point, être considérée comme la mesure du degré d'augmentation ou de diminution du volume de cet organe.

(1) Je suis heureux de pouvoir mentionner ici les importantes et laborieuses recherches de M. Piorry sur l'exploration plessimétrique du cœur. Dans son ouvrage sur *la Percussion médiate*, cet habile observateur est entré dans tous les détails que comporte un tel sujet, mais beaucoup trop longs pour être consignés dans ces prolégomènes.

tuer au procédé qui consiste à couper le cœur en travers, celui de fendre successivement, avec des ciseaux, les différentes cavités de cet organe. Les incisions seront pratiquées sur la face antérieure de ces cavités et dirigées dans le sens vertical. En procédant ainsi, on ne s'exposera pas à ne point voir un rétrécissement de quelque orifice du cœur, comme cela est arrivé naguère à une personne fort versée, d'ailleurs, dans les investigations anatomico-pathologiques. Voici le fait : En 1831 il mourut, dans le service dont j'étais momentanément chargé à l'Hôtel-Dieu, un sujet chez qui j'avais diagnostiqué un rétrécissement d'un orifice du cœur. Cet organe avait été coupé en travers, puis examiné comme on le pratique ordinairement, et l'on vint m'annoncer que le rétrécissement que j'avais diagnostiqué n'existait point. J'étais, je l'avoue, fort désappointé, et *cependant*, me dis-je, *il existe* ce rétrécissement. Je pris le cœur, je l'ouvris avec plus de soin, et je montrai aux élèves réunis dans l'amphithéâtre un magnifique rétrécissement qui avait échappé au premier *examinateur !*

SECONDE PARTIE.

PHYSIOLOGIE OU FONCTIONS DU COEUR.

Les phénomènes divers dont l'ensemble constitue la physiologie du cœur, n'ont été bien analysés que dans ces derniers temps ; et comme l'étude de ces phénomènes à l'état anormal a répandu les plus vives lumières sur le mécanisme qui les régit à l'état normal, il nous paraît indispensable de donner à cette étude une place dans la seconde partie de nos prolégomènes. Nous commencerons toutefois par l'analyse des phénomènes qui caractérisent l'exercice normal de l'action du cœur.

PREMIÈRE SECTION.

PHYSIOLOGIE DU COEUR A L'ÉTAT NORMAL.

Le cœur étant un organe essentiellement musculaire, son action doit essentiellement aussi consister et consiste, en effet, en des mouvemens. Or, ces mouvemens, en raison de la structure mécanique de l'organe et en raison du milieu avec lequel il se trouve pour ainsi dire en rapport, accomplissent les principaux actes de la circulation. Aussi le cœur est-il justement *défini* le principal agent ou l'organe central de la circulation. Je commencerai par l'exposition ou la *description* des divers mouvemens du cœur, et je ferai connaître ensuite les efforts des physiologistes pour la détermination du *principe* de ces mouvemens.

ARTICLE PREMIER.

§ Ier. Analyse des mouvemens du cœur ; — de leur rhythme ; — de leur force ; — de leur étendue. — Mécanisme du cœur dans la circulation.

Pour répandre le plus de clarté possible sur le sujet que nous allons étudier, je diviserai les mouvemens du cœur en deux ordres, les uns extérieurs et visibles, les autres intérieurs et cachés (mouvemens valvulaires), presque entièrement négligés ou mal appréciés par les physiologistes.

1° *Mouvemens extérieurs ou de systole et de diastole.*

Haller conclut des expériences qu'il a faites sur ce sujet, que les ventricules et les oreillettes sont le siége de contractions et de dilatations alternatives, dont l'ordre de succession est le suivant :

Les oreillettes se contractent simultanément pendant que les ventricules sont en repos. Peu après, elles se relâchent, et c'est alors que les ventricules se contractent à leur tour d'une manière simultanée comme les oreillettes. Cette contraction est suivie d'un relâchement qui constitue un véritable état de repos pour les ventricules, et c'est pendant ce repos que recommencent les contractions des oreillettes, et ainsi de suite.

On donne le nom de *systole* au phénomène de contraction des diverses cavités du cœur, et celui de *diastole* au phénomène de dilatation.

« Si le cœur d'un animal vivant est mis à découvert, dit M. Magendie, on reconnaît aisément que les oreillettes et les ventricules se resserrent et se dilatent alternativement. Ces mouvemens sont tellement combinés, que le resserrement des oreillettes arrive concurremment avec la dilatation des ventricules, *et vice versâ*, que la contraction des ventricules coïncide avec la dilatation des oreillettes. »

M. le docteur Hope a fait récemment de belles expériences sur les mouvemens que nous analysons. Je vais en présenter ici les résultats. Elles ont été pratiquées sur des grenouilles, des lapins et des

ânes. Nous parlerons particulièrement de celles qui ont été faites sur les ânes (1).

« Le premier mouvement du cœur qui interrompt l'intervalle de repos, c'est la *systole* de l'oreillette. Cette systole consiste en un mouvement de contraction très léger et bref, plus considérable dans l'appendice qu'ailleurs, et se propageant vers le ventricule par une sorte de mouvement vermiculaire, dont la fin semble se continuer avec la systole de ce ventricule.

» La *systole* ventriculaire commence subitement et est suivie de la *diastole*. On reconnaît à la vue et au toucher, que la contraction du ventricule consiste en une secousse énergique et soudaine, accompagnée de la dépression du centre ou corps du ventricule. Le choc de la pointe du cœur contre les côtes et le pouls des artères les plus voisines du cœur, sont isochrônes à la systole ventriculaire; le pouls des artères éloignées du cœur, comme la radiale, suit la contraction ventriculaire à un intervalle à peine appréciable.

» A la systole des ventricules succède leur *diastole*, pendant laquelle ils reviennent, par une expansion instantanée, sensible au toucher et à la vue, au même état où ils étaient pendant le repos. Le mouvement de diastole est accompagné d'une légère rétraction des oreillettes et de l'éloignement de la pointe du cœur des parois de la poitrine.

» Vient ensuite l'intervalle de repos, pendant lequel le ventricule demeure dans un état de plénitude sans distension. Après ce repos, recommence, avec la régularité la plus parfaite, la série des mouvemens indiqués ci-dessus (2). »

L'ensemble de ces mouvemens et le repos qui les suit constituent un battement complet, et, si j'osais le dire, une révolution du cœur. Le nombre des contractions ventriculaires, et partant de chacun des autres *temps* dont se compose l'action totale du cœur, est de 60 à 72 par minute, chez l'homme sain, par conséquent de 3,600 à 4,320 par heure, et de 86,400 à 103,680 par jour.

Le cœur parcourt donc la *révolution* de ses divers mouvemens en une seconde environ, chez l'adulte. La durée respective des différens mouvemens qui constituent un battement complet du cœur, a été fixée ainsi qu'il suit par M. Laënnec : la systole ventriculaire occupe la moitié environ de la durée totale du battement; la systole ventriculaire en occupe un quart, et l'autre quart est consacré au repos. D'où il suit que, sur vingt-quatre heures, les ventricules ont douze heures de repos et les oreillettes dix-huit. Le repos des ventricules est de plus longue durée encore, dans les cas où le pouls est lent, de 48 à 50 pulsations à la minute, par exemple (1).

On donne le nom de rhythme des battemens du cœur à l'ordre suivant lequel ils se succèdent, et qui est tel que nous venons de l'indiquer. De tous les mouvemens que nous avons exposés, le principal est, sans contredit, la systole des ventricules, et spécialement celle du ventricule gauche, lequel, comme on sait, est bien plus épais, plus robuste que le droit (2).

Il est une circonstance de la contraction ventriculaire qui a vivement frappé l'attention des physiologistes, je veux dire le choc de la pointe du cœur contre les parois pectorales, entre les cartilages des cinquième et sixième côtes. Ce choc paraît singulier au premier aperçu : il semblerait, en effet, que le cœur, en se contractant en tous sens pendant la systole, doit s'éloigner de la paroi pectorale, au lieu de venir la choquer et pour ainsi dire la percuter. Par conséquent aussi, il semblerait plus naturel d'attribuer le choc dont il s'agit à la diastole, pendant laquelle le cœur se dilatant dans tous les sens doit réagir contre la région pectorale correspondante, à la manière d'un ressort qui se détendrait. Cette seconde hypothèse a trouvé des partisans, et dans ces derniers temps, M. le docteur Pigeaux a essayé de la remettre en honneur. Pour se défendre d'une telle erreur, il suffit cependant d'avoir attentivement examiné, pendant quelques instans, les contractions du cœur mis à nu sur un animal (3). Dans trois expériences de ce genre que j'ai faites, j'ai vu constamment la pointe du cœur s'élever en avant pendant la systole ventriculaire, tandis que nul *déplacement*, nulle véritable *locomotion* n'accompagne la diastole ventriculaire. Or, il est évident que c'est au moment où la pointe du ventricule tend ainsi à se redresser et à se porter en avant que s'opère le choc contre les parois de la poitrine. Que si, pendant la diastole, il se manifeste dans certains cas un choc contre la paroi pec-

(1) Voyez l'ouvrage de M. Hope sur les maladies du cœur. Voyez aussi dans le *Journal hebdomadaire de médecine* (t. II, année 1834), la traduction de cette partie de l'ouvrage de M. Hope, par M. le docteur Sureau.

(2) Les phénomènes que j'ai observés sur le cœur mis à nu de deux lapins et d'un coq ne diffèrent guère de ceux décrits par M. Hope. Dans deux expériences sur des chiens, M. Marc d'Espine n'a pu voir les oreillettes ni se contracter, ni se dilater. Les appendices seuls battaient pendant la dilatation brusque des ventricules. Ce même observateur dit aussi avoir trouvé que la contraction ventriculaire précédait le pouls et que la diastole le suivait.

(1) Suivant M. Hope, le repos proprement dit des ventricules ne durerait que six heures sur vingt-quatre. Mais si nous admettons, ajoute-t-il, que la diastole est aussi un moment de repos pour ces mêmes ventricules, nous aurons les douze heures de repos assignées par M. Laënnec. Il pense aussi que, selon toute probabilité, la durée du repos des oreillettes est égale à celle du repos des ventricules.

M. Laënnec a négligé dans son calcul le petit repos qui existe entre la systole et la diastole ventriculaires.

(2) Si l'on demande la cause ou la raison *finale* de cette différence d'épaisseur et de force qui existe entre les deux ventricules, on répondra que le ventricule gauche devant faire parcourir au sang un trajet bien plus long que ne l'est celui du sang mis en mouvement par le ventricule droit, il devait nécessairement être plus vigoureux que ce dernier.

(3) Comme la diastole ventriculaire est brusque, subite, énergique, M. Lane qui assistait aux expériences de M. Hope sur les mouvemens du cœur, fut d'abord tenté de lui attribuer le choc contre les côtes. Mais, après une observation plus attentive, M. Lane ne tarda pas à se convaincre qu'il s'était trompé.

torale, ainsi que le démontreront des faits rapportés plus loin, ce choc est beaucoup moins prononcé que celui qui accompagne la systole ventriculaire.

Le choc du cœur contre la poitrine pendant la systole ventriculaire peut être perçu chez l'homme par la vue, le toucher et quelquefois l'ouïe. Jusqu'ici, nous n'avons aucun instrument qui puisse nous faire apprécier rigoureusement et mesurer en quelque sorte cette impulsion. Ce genre de *dynamomètre* nous manquant, c'est par l'application de la main que nous jugeons principalement de la force ou de la faiblesse, de la régularité ou de l'irrégularité du choc du cœur : nous *tâtons* ainsi le *pouls cardiaque*.

L'explication du phénomène du choc du cœur contre la poitrine a long-temps embarrassé les physiologistes. On admet assez généralement aujourd'hui, avec Sénac, que ce phénomène dépend de trois causes : 1° la dilatation des oreillettes, qui se fait pendant la contraction des ventricules; 2° la dilatation de l'aorte et de l'artère pulmonaire, par suite de l'introduction du sang que les ventricules y ont poussé; 3° le redressement de la crosse de l'aorte par l'effet de la contraction du ventricule gauche. J'avoue que cette explication ne m'a jamais paru bien propre à satisfaire complètement un esprit un peu difficile et sévère. La cause principale du phénomène que nous étudions existe très certainement dans la contraction même du ventricule, et cette cause ne fait nullement partie de celles indiquées par Sénac. Je dis que la cause principale du choc de la pointe du cœur contre la poitrine consiste réellement dans la brusque contraction des ventricules et du ventricule gauche surtout, car l'inspection attentive de cette contraction le démontre; et pour donner une juste idée de la valeur des causes invoquées par Sénac, je ferai remarquer que le mouvement de soulévement de la pointe du cœur persiste encore quelque temps après que le cœur a été enlevé et mis sur une table, c'est-à-dire lorsque les *oreillettes* ne peuvent plus se dilater par l'abord du sang, que *l'artère pulmonaire et l'aorte ont été coupées*, ce qui ne leur permet guère probablement ni de se dilater ni de se redresser.

Il me semble que cette sorte de mouvement de bascule de la pointe du cœur, s'explique par la disposition même des fibres contournées du cœur : en effet, les fibres prenant leur point fixe aux zônes tendineuses de la base de cet organe, ne doivent-elles pas, en se raccourcissant, imprimer un mouvement de redressement et de soulévement à la pointe, qui est pour ainsi dire l'extrémité mobile du levier que représente alors le cœur? J'ai avancé tout à l'heure que le ventricule gauche était le principal agent du choc de la pointe contre la paroi thoracique pendant la systole ventriculaire : M. le docteur Filhos va plus loin, et soutient, peut-être avec raison, que le ventricule droit n'est pour rien dans ce phénomène.

Voici, d'ailleurs, les propres paroles de cet observateur distingué, que je cite toujours avec plaisir.

« Des phénomènes physiologiques particuliers à » chaque ventricule doivent nécessairement résul- » ter de la différence de disposition de leurs fibres » musculaires. 1° L'impulsion du cœur sur les pa- » rois thoraciques est due *seulement* à la contraction » instantanée des fibres musculaires du ventricule » gauche, qui, tendant nécessairement à se redres- » ser vers la pointe de cet organe où elles sont » contournées en spirale, la relèvent subitement » et la lancent en avant. 2° Les fibres du ventricule » droit, en se contractant, ne peuvent nullement » produire le mouvement dont je viens de parler. » N'étant pas contournées, elles doivent se borner » à produire un simple mouvement de contraction » et de dilatation. »

La *systole* constitue réellement l'état *actif* des ventricules et des oreillettes, de même que la contraction des muscles volontaires caractérise leur état d'*activité*. Mais la *diastole* est-elle un état purement *passif* des ventricules et des oreillettes, leur moment de relâche ou de repos? n'est-elle pas, au contraire, un nouveau mode d'activité de ces parties? On a longuement discuté ces questions, et trop souvent on les a fait dégénérer en de stériles disputes de mots. Il paraît probable que la diastole résulte réellement du retour des fibres musculaires raccourcies et contractées à la longueur et à la tension de leur état de repos, et qu'elle consiste essentiellement en un phénomène d'élasticité pour ainsi dire vivante. Au reste, quel que soit le principe de ce mouvement, la force qui le produit est très considérable dans les ventricules, comme on peut s'en convaincre en prenant dans sa main le cœur d'un animal vivant : on est vraiment surpris alors, dit M. Magendie, de l'énergie avec laquelle la dilatation s'effectue.

Les physiologistes ne sont point encore parvenus à déterminer rigoureusement la *force* de contraction des différentes cavités du cœur. M. le docteur Poiseuille a fait, dans ces derniers temps, un travail des plus remarquables sur la force de contraction du ventricule gauche; et il a imaginé, pour la mesurer, un instrument qu'il appelle *hémo-dynamomètre*. Comme les recherches de ce genre ne sont pas encore directement applicables aux matières cliniques, qui sont l'objet principal de cet ouvrage, nous ne nous en occuperons pas plus long-temps ici.

Ce n'est que par le choc ou l'impulsion du cœur contre la région précordiale que le *clinicien*-physiologiste peut évaluer la force de contraction des différentes cavités du cœur en général, et des ventricules en particulier. Pour évaluer ce choc, cette pulsation, cette sorte de pouls du cœur, on se sert de la vue ou de l'inspection, et de la main appliquée immédiatement ou médiatement sur la région du cœur (l'application médiate ou immédiate de l'oreille peut remplacer celle de la main).

Dans l'état normal, le choc qu'on observe à la région précordiale appartient à peu près exclusive-

vement au ventricule gauche qui, comme nous l'avons vu, concourt seul ou presque seul à la formation de la pointe du cœur. Mais il est des cas pathologiques où le choc contre la poitrine est produit par les deux ventricules à la fois, cas dans lesquels c'est moins la pointe du cœur seule que la masse tout entière des ventricules qui vient heurter contre la poitrine.

Ce n'est qu'à l'état anormal que la diastole ventriculaire elle-même peut donner lieu à une impulsion appréciable contre les parois pectorales. On doit en dire autant de la systole des oreillettes.

Le choc produit par la contraction du ventricule gauche varie en force selon les individus, la constitution, le sexe, l'état de calme ou d'agitation. Nous nous occuperons plus loin des modifications que lui imprime l'état morbide (1).

Nous ne ferons voir comment les mouvemens décrits ci-dessus concourent à la circulation du sang, qu'après avoir traité du second ordre des mouvemens du cœur ou de ceux qui s'exécutent dans l'intérieur même de cet organe, et à l'orifice des artères aorte et pulmonaire.

2° *Mouvemens intérieurs ou jeu des valvules du cœur.*

Les mouvemens dont il s'agit ne sont pas visibles comme les précédens, mais leur existence n'est pas moins certaine, et les uns supposent en quelque sorte les autres. Les mouvemens qui s'opèrent ainsi à l'intérieur des cavités du cœur, consistent dans l'abaissement et le redressement alternatif des valvules ou des soupapes organisées adaptées à chacun des orifices auriculo-ventriculaires et artériels. Le mécanisme du jeu des soupapes du cœur n'est pas le résultat des mêmes puissances et dans les soupapes qui se trouvent à l'origine des artères et dans celles qui occupent l'embouchure des ventricules avec les oreillettes. Ce n'est que dans ces dernières que le mouvement de redressement a pour agent principal, sinon pour unique agent, la contraction de certaines colonnes charnues que nous avons décrites dans la première partie de ces prolégomènes. Comme je crois l'avoir démontré précédemment, la disposition des colonnes charnues qui viennent s'insérer aux valvules, est telle, qu'il est de toute évidence qu'elles constituent de véritables muscles destinés à mouvoir ces soupapes du cœur (1). Or, la contraction des faisceaux charnus dont il s'agit, est nécessairement isochrône à la *systole* ventriculaire, puisque ces faisceaux charnus se confondent avec les fibres des parois ventriculaires, et affectent seulement une direction appropriée à leurs fonctions; mais au moment où s'opère la systole ventriculaire, les valvules auriculo-ventriculaires sont dans cet état d'abaissement qu'avait exigé l'introduction du sang dans les ventricules; donc, la contraction des colonnes charnues qui s'insèrent aux valvules a pour effet le redressement de ces soupapes. Je n'insisterai pas, d'ailleurs, plus longtemps sur ce mécanisme, l'ayant exposé avec détail à l'occasion de l'anatomie du tissu musculaire des parois du cœur et de celui des valvules. J'ajouterai seulement que l'abaissement des valvules est en quelque sorte *passif*, comme la diastole ventriculaire à laquelle il est isochrône; tandis que leur redressement est réellement *actif*, comme la systole ventriculaire qu'il accompagne, et dont il est, jusqu'à un certain point, un des élémens.

Quant aux mouvemens d'abaissement et de redressement des valvules artérielles ou semi-lunaires, il est purement *mécanique et passif*, comme celui des soupapes d'une machine ordinaire. L'abaissement a lieu lorsque les ventricules lancent la colonne sanguine à travers les orifices aortique et pulmonaire, et le redressement s'opère lorsqu'à la systole ventriculaire succède la diastole : celle-ci attire en quelque sorte du côté du cœur les valvules abaissées, en même temps que la réaction de l'artère pulmonaire et de l'aorte, pressant de toutes parts le sang qu'elles contiennent, tend en partie à le faire reculer vers le cœur, effort qui a pour effet de soulever les valvules et de les repousser de manière à ce qu'elles s'adossent par leurs faces correspondantes.

De même que les mouvemens de systole et de diastole des ventricules et des oreillettes sont tellement ordonnés, que la systole des premiers est isochrône à la diastole des secondes et réciproquement, ainsi le redressement des valvules auriculo-ventriculaires coïncide avec l'abaissement des valvules sigmoïdes, tandis que le redressement de ces dernières est isochrône à l'abaissement des premières. Le jeu des valvules est accompagné d'un double bruit auquel nous consacrerons un article particulier.

Maintenant que nous avons une idée exacte des divers mouvemens extérieurs et intérieurs du cœur, rien n'est plus facile que de comprendre le jeu ou

(1) Je ne sais trop jusqu'à quel point il serait utile d'avoir un procédé par lequel on pût mesurer, d'une manière précise et en quelque sorte mathématique, l'impulsion du cœur. Mais on conçoit qu'un tel procédé pourrait être assez facilement imaginé : on pourrait, par exemple, évaluer la force du choc du cœur par un instrument analogue à ce dynamomètre au moyen duquel on calcule la force d'un coup de poing (*pugilomètre*).

Le *sphygmomètre* de M. Hérisson, convenablement modifié, pourrait également servir à la mesure de la force du choc du cœur. Ce serait alors un sphygmomètre cardiaque.

On conçoit aussi qu'on pourrait employer à cette détermination un timbre gradué, qui sonnerait d'autant plus fort ou un nombre de fois d'autant plus considérable, que la percussion du cœur contre la région précordiale serait plus forte. Mais tous ces moyens, je le répète, seraient plus curieux que réellement utiles.

(1) Comme la fonction que j'assigne aux colonnes charnues destinées aux valvules n'est pas celle qui leur a été reconnue généralement jusqu'ici, je ne saurais trop recommander ce point de doctrine à l'examen des physiologistes et des médecins. Parmi les auteurs qui attribuent aux piliers charnus, une action diamétralement opposée à celle que je leur ai assignée, se trouve M. Laënnec. « Selon lui, les piliers sont disposés de telle manière, que leur » contraction doit nécessairement abaisser et non relever les val- » vules. » (Ouv. cité, tom. II, p. 419.)

le mécanisme de cet organe central de la circulation. Ainsi que je l'ai dit au commencement de ces prolégomènes, il suffit d'examiner avec quelque attention la structure du cœur et les mouvemens alternatifs de dilatation et de contraction qu'il exécute, pour reconnaître qu'il fonctionne réellement à la manière d'une double pompe aspirante et foulante. Le fluide sur lequel s'exerce l'action de cette admirable machine vivante est le sang.

Supposons maintenant que le jeu du cœur commence par la dilatation des ventricules, voici quels en sont les effets sur le sang. Ces ventricules ne peuvent se dilater sans attirer et pour ainsi dire aspirer dans leur cavité le sang des oreillettes, lesquelles constituent réellement le réservoir de la pompe que représente le cœur (1). La contraction qui succède à la dilatation des ventricules en pressant de toutes parts la masse de sang qu'ils ont aspirée, tend à l'expulser à la fois par les ouvertures auriculo-ventriculaires et artérielles. Mais, comme c'est précisément pendant ce mouvement que les valvules mitrale et tricuspide se redressent, il s'ensuit que la colonne sanguine ne peut se faire jour de ce côté, et qu'elle s'échappe tout entière par les orifices artériels en abaissant les valvules sigmoïdes. Une fois projetée dans les artères aorte et pulmonaire, comme par un coup de piston, l'onde sanguine ne peut rétrograder dans les ventricules, les valvules sigmoïdes lui opposant par leur redressement un obstacle insurmontable.

Étant donné le mécanisme des ventricules dans la circulation, nous avons peu de choses à dire de celui des oreillettes. Ainsi que cela a été dit plus haut, elles sont une sorte de réservoir où les ventricules puisent le sang qu'ils doivent lancer dans le système artériel. Leur mouvement de systole favorise le passage du sang dans les ventricules; et leur mouvement de diastole tend à aspirer le sang des veines qui s'y dégorgent. Mais l'énergie de ces mouvemens n'est pas comparable à celle des mouvemens analogues qui se passent dans les ventricules. C'est ce qu'on aurait pu induire *à priori* de la disposition même des oreillettes, sans avoir égard à la différence de forme et d'épaisseur qui existe entre elles et les ventricules. En effet, il n'existe point, à proprement parler, de valvules à l'embouchure des veines dans les oreillettes. Or, si la contraction énergique des oreillettes eût été nécessaire pour l'introduction du sang, dans les ventricules, la présence de telles valvules eût été indispensable; sans quoi le sang, fortement et brusquement pressé par les oreillettes, aurait reflué en très grande partie dans les veines, de même que pendant la systole ventriculaire le liquide serait repoussé dans les oreillettes, si, pendant qu'elle s'opère, les valvules auriculo-ventriculaires ne fermaient les orifices du même nom.

(1) La systole des oreillettes favorise, sans doute, le passage du sang dans les ventricules, mais Harvey s'est évidemment trompé quand il a dit: « *Neque verum est quod vulgò auditur, cor ullo motu suo aut distensione sanguinem in ventriculos attrahere.* » (*De motu sanguinis*; caput II).

§ II. Du principe des mouvemens du cœur.

La *cause première* des battemens du cœur dans l'ordre et conformément aux lois dont il a été question plus haut, est, comme toutes les autres *causes premières*, couverte d'un voile mystérieux qu'il n'est pas en notre pouvoir de soulever. Aussi, en traitant dans ce paragraphe du principe des mouvemens du cœur, n'avons-nous d'autre intention que de rechercher si, pour cet organe comme pour les autres muscles, ce principe gît dans le système nerveux; et en supposant cette question résolue par l'affirmative, quelle est la portion du système nerveux où il réside (1).

Puisque le cœur reçoit une grande quantité de filets nerveux, on doit déjà regarder comme très probable que les mouvemens de cet organe sont sous l'empire du système nerveux. Du reste, nous n'avons à l'appui de cette opinion que des expériences encore peu nombreuses. La solution de ce problème n'a jusqu'à présent reçu que peu de lumières des faits de la pathologie.

Bichat avait pensé que le cœur puisait dans les ganglions du grand sympathique le principe de ses mouvemens. En 1809, Legallois combattit l'opinion de Bichat dans son célèbre mémoire sur le *principe de la vie*, et conclut des belles expériences qu'il avait faites, que le principe des mouvemens du cœur siégeait dans la moelle épinière. La conclusion de Legallois pèche en ce qu'elle exagère au moins l'influence de la moelle épinière sur les contractions du cœur. Ce n'est point, en effet, dans cette portion du système nerveux que le cœur puise immédiatement le principe de son action, puisque, comme le démontrent plusieurs observations, et en particulier celle que M. le professeur Lallemand a rapportée dans sa dissertation inaugurale, le cœur ne cesse pas de battre chez les fœtus privés de moelle épinière. D'ailleurs, Ph. Wilson et MM. Clifft et Brachet ont vu, dans leurs expériences, les battemens du cœur survivre à la destruction de la moelle, surtout lorsque les animaux étaient jeunes et que la moelle était détruite avec lenteur.

Après avoir posé en fait que « les organes qui » transmettent au cœur l'influence de la moelle » épinière et du cerveau, sont des filamens nerveux » provenant de la 8e paire, et *peut-être* un grand » nombre de filamens des ganglions cervicaux du » grand sympathique, » M. de Magendie ajoute qu'à diverses reprises, il a cherché à déterminer par

(1) « Les anciens disaient qu'il y avait dans le cœur une *vertu pulsifique*, un feu concentré, qui donnait le mouvement à cet organe. Descartes imagina qu'il se faisait dans les ventricules une *explosion aussi subite que celle de la poudre à canon*. Le mouvement du cœur fut ensuite attribué *aux esprits animaux, au fluide nerveux, à l'ame, au président du système nerveux, à l'archée*. Haller le considéra comme un effet de l'irritabilité ». (Magendie, *Précis élém. de phys.*; tom. II, pag. 404, 3e édition).

l'extraction des ganglions cervicaux et même du premier thoracique, si réellement ces organes avaient une action sur le mouvement du cœur; mais qu'il n'a rien obtenu de satisfaisant; les animaux étant presque tous morts des suites de la plaie inévitable pour une opération aussi laborieuse. Il n'a jamais remarqué aucune influence directe sur le cœur.

M. le docteur Brachet paraît avoir été sinon plus habile (cela serait trop difficile), du moins plus heureux que M. Magendie. Il rapporte, dans ses *Recherches expérimentales sur les fonctions du système nerveux ganglionnaire*, des expériences dans lesquelles, à la suite de la section du plexus ou ganglion cardiaque, les battemens du cœur ont cessé subitement. Il pense donc que l'on peut établir en principe *que c'est le système ganglionnaire qui est la cause première, la cause vitale du mouvement du cœur*, ce qui confirmerait l'opinion de Bichat, déjà émise par Willis, et qui nous paraît véritablement la plus probable (1).

Que, si le cœur ne tarde pas à suspendre ses battemens lorsqu'on a détruit violemment la moelle épinière, cela semble tenir à l'étroite liaison qui existe entre cette partie du système nerveux et les ganglions du grand sympathique.

Comme tous les mouvemens qui sont évidemment sous l'influence directe et immédiate de ce dernier système, les mouvemens du cœur se dérobent au pouvoir de la volonté. Stahl, il est vrai, parle d'un certain capitaine Towsend, qui réglait, à son gré, les battemens de son cœur. Mais si ce fait ne doit pas être relégué, comme je suis disposé à le croire, malgré tout mon respect pour l'autorité de Stahl, parmi les contes ou les fables de la physiologie, il faut du moins le considérer comme une étonnante et rare exception à la loi générale.

Les passions de l'ame, les affections morales exercent sur les battemens du cœur le plus puissant empire. Tel est même le rapport intime qui existe entre les uns et les autres, que plusieurs philosophes placèrent dans le cœur le siége des passions, et que, dans toutes les langues, on dit indifféremment *homme de cœur* ou *homme de courage*, *homme de bon cœur* ou *homme doué de bonté*, etc. Ce qu'il y a de certain, c'est que, de tous nos moyens d'expression morale, le cœur est peut-être le plus fidèle, et ce n'est pas sans raison que, pour s'assurer si tel individu est dans un état de calme ou d'émotion, nous lui posons la main sur le cœur.

(1) Il n'est peut-être pas inutile de rapprocher des expériences de M. Brachet, qui, je l'avoue, auraient grandement besoin d'être répétées, celles de M. de Humboldt, de Home et de Weinhold. Le premier de ces savans, ayant retiré le cœur de la poitrine de deux lapins et d'un renard, mit à découvert l'un des nerfs cardiaques, le soumit à une excitation galvanique, et s'aperçut que les contractions devenaient aussitôt et plus fortes et plus fréquentes. Home et Weinhold ont vu également les battemens du cœur devenir plus forts par l'excitation du grand sympathique, et en établissant le courant galvanique au moyen d'un ganglion thoracique détaché et renversé sur le cœur. Ces expériences, comme celles de M. Brachet, méritent confirmation.

ARTICLE SECOND.

DES BRUITS QUI ACCOMPAGNENT LES BATTEMENS DU COEUR.

Il existe, dans les battemens du cœur, quatre conditions propres à la production de bruits, savoir : le choc du cœur contre la paroi pectorale, le glissement de cet organe contre les parois du sac dans lequel il est contenu, le passage du sang à travers les diverses cavités du cœur, et enfin les mouvemens alternatifs d'abaissement et de redressement des valvules.

Je vais essayer de déterminer quelle est la valeur de chacune de ces conditions dans la production du double bruit du cœur, tel qu'il a été décrit par M. Laënnec, auquel appartient la précieuse découverte de ce phénomène.

Commençons par donner une idée aussi exacte que possible des bruits du cœur; je dis aussi exacte que possible, car les bruits dont il s'agit ne ressemblent parfaitement qu'à eux-mêmes. On ne peut réellement bien les connaître qu'après un long et attentif exercice de l'auscultation, soit médiate, soit immédiate (c'est cette dernière qui, à quelques exceptions près, doit être préférée).

§ I°. Idée et analyse des bruits du cœur. De leur intensité, de leur durée, de leur étendue et de leur propagation (1).

Lorsque, l'oreille étant appliquée sur la région précordiale, on écoute attentivement les battemens du cœur, deux bruits successifs se font distinctement entendre, imitant assez exactement le tic-tac d'une montre ou le double claquement d'une soupape.

Chez presque tous les sujets, le premier de ces bruits est plus sourd, plus prolongé que l'autre : il est isochrône au choc du cœur contre la région précordiale, au pouls et par conséquent aussi à la systole ventriculaire. Je me suis assuré de cet isochronisme un très grand nombre de fois, de la manière suivante : on compte 1, 2, 3, etc., à chaque bruit de ce genre que l'on entend, pendant qu'une autre personne compte, de la même manière, les pulsations d'une artère ou les chocs successifs du cœur contre la poitrine; or, les deux expérimentateurs comptent alors *isochroniquement* un, deux, trois, etc. S'il existe quelque intervalle entre le pouls des artères très éloignées du cœur et le bruit qui nous

(1) On peut facilement entendre sur soi-même les bruits du cœur, en prêtant une oreille attentive, lorsqu'on est couché sur l'un des côtés de la poitrine, et sur le gauche de préférence. J'ai, d'ailleurs, imaginé un moyen très commode pour pratiquer l'auscultation médiate sur soi-même. Il suffit, en effet, de se procurer un cornet acoustique ordinaire qu'on adapte à un cylindre creux de gomme élastique, d'une longueur suffisante pour que l'instrument étant appliqué sur la région précordiale, l'extrémité libre de ce cylindre puisse être portée à l'oreille. On peut ajouter à cette extrémité une plaque semblable à celle qui surmonte l'extrémité auriculaire du stéthoscope.

On peut se servir aussi de l'instrument dont je viens de parler, pour l'auscultation du bruit des artères sur soi-même. On a le soin d'adapter à l'extrémité cardiaque de cet instrument, des cornets de grandeur différente selon le volume des artères qu'on veut explorer.

occupe, il est si court qu'on peut à peine s'en apercevoir (1).

Je ne conçois réellement pas comment un observateur aussi exercé que M. le docteur Pigeaux, qui désigne le bruit dont il s'agit sous le nom de *bruit inférieur*, pourrait persister à soutenir qu'il n'est point isochrône au pouls, et qu'il correspond au contraire à la dilatation ventriculaire (2).

Le *second* bruit, plus court, plus clair, plus éclatant que le premier, ressemble plus exactement aussi au claquement d'une soupape, au bruit que fait un chien qui *lappe*, ou ce qui revient à peu près au même, au bruit qu'on produit en frappant légèrement la surface d'un liquide du plat de la main. Ce bruit succède au premier avec tant de rapidité, surtout lorsque les battemens du cœur sont un peu fréquens, qu'il semble se confondre avec lui, et n'en être, pour ainsi dire, que le retentissement. Mais une oreille exercée distingue l'un de l'autre ces deux bruits, quelle que soit la fréquence des battemens du cœur, et quelle que soit en même temps leur faiblesse et leur éloignement. C'est ainsi, par exemple, qu'on les analyse chez le fœtus, à partir du quatrième ou cinquième mois de la grossesse. Néanmoins, ces deux bruits sont beaucoup plus faciles à étudier chez les individus dont les battemens du cœur sont très lents, de 40 à 48 à la minute, par exemple. Alors, rien n'est plus aisé que de saisir l'intervalle qui existe entre les deux bruits.

M. Pigeaux qui désigne le bruit clair sous le nom de bruit *supérieur*, a soutenu qu'il était isochrône au pouls et partant à la systole ventriculaire. Cette erreur est l'inverse de celle qui lui est échappée, quand il a dit que le premier bruit ou le bruit *inférieur* était isochrône à la contraction de l'oreillette.

J'ai observé, chez un certain nombre d'individus, que les deux bruits du cœur étaient à peu près complètement semblables sous le double rapport de la durée et de l'éclat; et dans ce cas, c'est le premier bruit qui est devenu plus clair, et non le second qui a perdu de son éclat. C'est particulièrement chez les individus de cette catégorie, que le double bruit du cœur rappelle si bien celui qui accompagne le jeu d'une machine à soupape.

Le double bruit que nous venons de décrire est suivi d'un intervalle de repos ou mieux de *silence*, comme l'a très bien dit M. Pigeaux, et cet intervalle est d'autant plus long, que les battemens du cœur s'opèrent avec plus de lenteur. A ce silence succède le bruit indicateur de la systole ventriculaire, bientôt suivi du bruit clair, et ainsi de suite, avec une régularité vraiment admirable.

(1) Nous admettons néanmoins, avec M. le docteur Marc d'Espine, l'existence de ce léger intervalle.

(2) J'ai, pendant quelque temps, été assez disposé à partager cette erreur, en réfléchissant aux cas dans lesquels le pouls de l'artère radiale ne se fait réellement sentir qu'un peu après le premier bruit du cœur. Mais l'expérience et l'observation n'ont pas tardé à me ramener dans la voie de la vérité.

Le tic-tac du cœur, toutes choses étant d'ailleurs égales, s'entend beaucoup mieux chez les individus un peu maigres, nerveux, que chez les sujets gras et pléthoriques. Il serait trop long de détailler ici toutes les modifications qu'il peut offrir selon les âges, le sexe, l'état de calme où d'agitation de l'individu, etc. Ajoutons que la pratique seule peut, du reste, faire apprécier une foule de modifications ou de nuances qui se refusent à une description précise.

Peut-on distinguer nettement l'un de l'autre le bruit qui accompagne le jeu des cavités droites et celui qui accompagne le jeu des cavités gauches? J'ai fait, sur ce point de l'étude des bruits du cœur, comme sur tous les autres, les recherches les plus multipliées et les plus attentives, et j'avoue, qu'à l'état normal, cette distinction est bien difficile, sinon réellement impossible. Il n'en est pas de même à l'état anormal, au moins dans un bon nombre de cas. Alors, en effet, on peut non seulement déterminer si tel bruit anormal appartient aux cavités droites ou aux cavités gauches, mais encore s'il se passe dans l'orifice auriculo-ventriculaire ou dans l'orifice artériel de l'une ou l'autre de ces cavités. M. Laënnec dit bien que le bruit entendu à la partie inférieure du sternum est celui des cavités droites, et que le bruit entendu entre les cartilages des côtes, appartient aux cavités gauches. Mais il ajoute immédiatement après que, dans l'état naturel, le bruit des contractions du cœur est semblable et égal des deux côtés.

Les bruits du cœur gauche et du cœur droit s'opérant simultanément dans des points très peu éloignés les uns des autres, et presque dans le même lieu, ils se confondent, en grande partie, en un seul et même bruit. Tout ce qu'on peut dire, c'est qu'en général les deux bruits qu'on entend à l'extrémité inférieure du sternum sont un peu plus clairs que ceux qu'on entend dans la région des cartilages des 5e et 6e côtes; mais cette différence tient-elle uniquement à ce que, dans le premier point, les bruits entendus sont ceux des cavités droites, et dans le second point, les bruits des cavités gauches? Je n'oserais l'assurer.

Si nous cherchons maintenant à préciser le siége respectif de chacun des deux bruits du cœur, nous trouverons que le premier bruit a son *maximum* d'intensité immédiatement au dessous et un peu en dehors du sein, dans le point correspondant à la valvule mitrale ou à l'orifice auriculo-ventriculaire gauche, et que le *maximum* d'intensité du second bruit existe immédiatement au dessus et en dedans du sein, dans le point correspondant aux valvules sigmoïdes.

On peut mesurer l'étendue ou l'intensité des bruits du cœur par la distance à laquelle ils se font entendre. Dans l'état normal, le maximum d'intensité des bruits du cœur se trouve à la région précordiale. Mais il est quelques circonstances qui, en faisant varier la faculté conductrice du son dans les

divers points du thorax, déplacent en quelque sorte le point qu'occupe ce maximum d'intensité. Le bruit des battemens du cœur se fait entendre, en s'affaiblissant graduellement à mesure que l'on s'éloigne de la région précordiale, dans la totalité ou du moins dans une grande étendue des parois pectorales. Chez les sujets qui sont doués d'un grand embonpoint, les bruits du cœur, comme nous l'avons déjà noté, ont moins d'étendue que chez les sujets maigres; mais j'oserai affirmer que M. Laënnec s'est un peu écarté de la vérité en disant « que » l'espace dans lequel on peut les entendre à l'aide » du cylindre, est quelquefois restreint à une sur- » face d'environ un pouce carré. » Ce célèbre observateur, ainsi que tout le monde pourra le vérifier journellement, a commis également une erreur, en avançant que « chez les sujets maigres, chez ceux » dont la poitrine est étroite, et même chez les en- » fans, on les entend seulement dans le tiers ou » même les trois quarts inférieurs du sternum, » quelquefois même sous la totalité de cet os, à la » partie antérieure supérieure gauche de la poitrine » jusqu'à la clavicule, et souvent, quoique moins » sensiblement, sous la clavicule droite. » Je puis assurer que, chez les sujets appartenant à la catégorie spécifiée ici par M. Laënnec, j'ai, non pas une fois, mais plusieurs centaines de fois, entendu les bruits du cœur, non seulement dans les régions indiquées par M. Laënnec, mais encore dans toutes les autres régions de la poitrine, sans en excepter la région postérieure droite, ainsi que sur les parties latérales du cou, endroit où bien souvent leur intensité est presque égale à celle qu'ils offrent à la région précordiale elle-même.

La transmission des bruits du cœur se fait à travers les parois pectorales et les organes qui s'y trouvent contenus, ainsi qu'à travers la colonne vertébrale qui s'articule, comme on sait, avec les côtes (1).

Certains états morbides du cœur, comme nous le verrons plus loin, peuvent augmenter ou diminuer l'intensité des bruits qui accompagnent ses battemens, et partant aussi augmenter ou diminuer l'étendue dans laquelle ils se font entendre. Mais, à part cette circonstance, il en est d'autres, tout-à-fait étrangères au cœur, qui produisent le même effet, ainsi que M. Laënnec l'a parfaitement indiqué. Il suffit, pour cela, qu'il survienne des modifications dans la propriété conductrice des parties que nous avons désignées tout à l'heure. C'est ainsi que plus ces parties seront maigres, denses et élastiques, plus elles propageront facilement, plus elles renfonceront quelquefois les bruits du cœur; c'est ainsi que ces bruits se transmettent avec plus de force à travers un poumon hépatisé ou à travers un épanchement dans la plèvre qu'à travers un poumon sain.

Les plus vulgaires notions d'acoustique suffisent pour expliquer le phénomène dont il s'agit. Ces divers accidens de *conductibilité* du son, ainsi que le fait judicieusement observer M. Laënnec, rendent quelquefois irrégulière la propagation des bruits du cœur. Ainsi, dit-il, s'il y a des excavations tuberculeuses dans le sommet du poumon droit, ces bruits s'entendront mieux sous la clavicule et l'aisselle droites, que du côté gauche, et quelquefois même qu'à la région précordiale. M. Laënnec ajoute qu'il lui a paru, en général, que les excavations tuberculeuses du poumon et le pneumo-thorax transmettent plutôt le bruit que l'impulsion du cœur, et que l'endurcissement du poumon par la péripneumonie, ou sa compression par un épanchement liquide, favorisent plutôt la propagation de l'impulsion que la transmission du bruit. Il est très vrai (et on pouvait facilement le prévoir) que le pneumo-thorax ne favorise pas la transmission de l'impulsion du cœur; mais il ne l'est pas également que cette circonstance soit plus favorable à la propagation du bruit du cœur qu'une hépatisation du poumon; et il est très certain que celle-ci n'est pas moins propre à augmenter l'intensité du bruit du cœur que l'intensité de l'impulsion du même organe.

Je ne terminerai pas ce qui est relatif à l'étendue du bruit des battemens du cœur, sans examiner la question de savoir si l'on peut entendre ces bruits, à une certaine distance de la poitrine de l'individu chez lequel on les explore.

Corvisart dit avoir effectivement ainsi entendu les bruits du cœur, mais une seule fois et en approchant l'oreille *très près* de la poitrine du malade. M. Laënnec, sur plus de vingt sujets, a entendu les battemens du cœur à une distance de deux pouces à deux pieds de la poitrine. « Il y a bien des an- » nées, dit ce célèbre observateur, que quelques » malades m'ont affirmé avoir éprouvé des palpita- » tions de cœur telles, qu'on les entendait à la dis- » tance de plusieurs pas, et l'un d'eux, ainsi que » des personnes dignes de foi qui l'avaient vu dans » cet état, m'ont attesté que chez lui les battemens » du cœur étaient entendus dans la chambre voi- » sine de celle où il couchait. »

Ce ne serait pas, je crois, beaucoup se compromettre, que de taxer ce récit d'un peu d'exagération; mais ce que je puis affirmer, avec M. Laënnec, c'est que les bruits du cœur s'élèvent quelquefois à un tel degré d'intensité, dans des cas de palpitations passagères ou de palpitations réellement morbides, qu'on peut les entendre à quelque distance des parois de la poitrine. Je n'insisterai pas davantage ici sur le phénomène en question, attendu qu'il se rattache à l'étude des bruits anormaux du cœur, plutôt qu'à celle de ses bruits ordinaires (1).

(1) Lorsqu'étant couché sur l'un des côtés, on entend sur soi-même les bruits du cœur, il est clair que cela ne peut avoir lieu qu'à la faveur de leur propagation à travers les parois pectorales et les parties sur lesquelles reposent celles-ci ainsi que l'oreille. Ces différens agens de transmission représentent une sorte de *stéthoscope*.

(1) M. Laënnec pense que « l'ossification de la pointe ou de » quelque autre partie extérieure du cœur, pourrait peut-être don-

§ II. Théorie ou explication des bruits du cœur.

Le sujet que nous allons traiter est devenu, depuis quelques années, l'objet de controverses nombreuses, et l'on peut assurer que, pour l'immense majorité des médecins et des physiologistes, le problème des bruits du cœur n'est point encore résolu : *Adhùc sub Judice lis est.* Je n'ose me flatter de pouvoir juger, en dernier ressort, cette sorte de procès d'acoustique vivante. Mais je m'estimerai heureux si la longue étude que j'ai faite de cette question, peut fournir quelques données propres à dissiper une partie des obscurités dont elle est environnée. Je commencerai par l'exposition des diverses théories dont le double bruit du cœur a été l'objet.

On ne trouve nulle part, dans l'ouvrage de M. le professeur Laënnec, je ne dirai pas une explication formelle, mais une simple tentative d'explication des bruits du cœur à l'état normal. Au reste, cet illustre observateur a été réellement si malheureux, qu'on nous permette de le dire, dans la théorie qu'il a donnée de quelques uns des bruits anormaux du cœur et des artères, que l'on doit moins regretter qu'il ne se soit pas sérieusement occupé de celle des bruits normaux des mêmes organes.

1° M. Laënnec se contente de dire que les bruits du cœur sont le résultat des contractions alternatives des ventricules et des oreillettes : il attribue le bruit sourd à la systole des ventricules et le bruit clair à celle des oreillettes. Mais comment les bruits du cœur se produisent-ils sous l'influence des mouvemens alternatifs dont il s'agit? C'est là une question dont M. Laënnec ne s'est point occupé. Un passage de son ouvrage prouve seulement qu'il avait en quelque sorte prévu qu'on songerait à expliquer les bruits du cœur par la percussion de cet organe contre les parois thoraciques, et il s'est empressé de réfuter d'avance cette future doctrine. « Le bruit produit par les battemens du cœur, dit » M. Laënnec, est d'autant plus fort que les parois » des ventricules sont plus minces et l'impulsion » plus faible. On ne peut, par conséquent, l'attri- » buer à la percussion des parois thoraciques. »

2° M. le docteur Pigeaux s'est efforcé de démontrer dans plusieurs travaux qu'il a successivement publiés, que les bruits du cœur étaient le résultat du frottement du sang contre les parois ventriculaires d'une part, et contre les parois des artères aorte et pulmonaire d'autre part. Au frottement du sang contre les parois ventriculaires, par l'effet de la contraction des oreillettes, correspond, selon M. Pigeaux, le bruit sourd, tandis que le bruit clair appartient au frottement du même liquide contre les parois artérielles, pendant la systole ventriculaire. Nous avons déjà fait voir précédemment qu'en intervertissant ainsi l'ordre que tous les physiologistes et tous les médecins cliniciens ont assigné aux divers mouvemens du cœur, M. Pigeaux était tombé dans une erreur grave, comme on peut s'en convaincre journellement avec la plus grande facilité. En supposant donc que le frottement de la colonne sanguine fût, ainsi que le pense M. Pigeaux, l'unique cause du double bruit du cœur, il faudrait admettre, au rebours de cet observateur, que le premier bruit ou le bruit sourd, est produit par le frottement du sang contre les parois de l'aorte, et le second bruit ou le bruit clair, par le frottement de ce même liquide contre les parois du ventricule. Nous reviendrons plus loin sur cette théorie; mais, pour le moment, nous devons poursuivre l'exposition des autres systèmes qui ont été proposés sur le sujet dont nous nous occupons.

3° M. le docteur Marc d'Espine, dans un Mémoire où brille, d'ailleurs, un esprit de discussion peu ordinaire, soutient que les deux bruits du cœur sont le simple et pur effet de la systole et de la diastole des ventricules. Il conclut des expériences qu'il a pratiquées sur les animaux vivans, que les oreillettes ne se contractent pas d'une manière assez forte et assez brusque pour produire le second bruit. Ainsi, M. Marc d'Espine pense que, indépendamment du frottement du sang et du jeu des valvules, la contraction et la dilatation du cœur produisent les deux bruits que nous étudions.

4° Dans une excellente thèse qu'il a soutenue à l'école de Médecine de Paris, M. le docteur Rouanet explique par le jeu des valvules du cœur, le double bruit de cet organe. Le premier bruit dépend du rapprochement des valvules auriculo-ventriculaires pendant la systole ventriculaire, et le bruit clair ou le second bruit est produit par le choc en retour du sang contre les valvules sygmoïdes, pendant la réaction de l'aorte et de l'artère pulmonaire sur la colonne sanguine qui les distend. Cette théorie est celle que je professe moi-même, avec quelques modifications que je ne tarderai pas à faire connaître.

« Le premier bruit, dit M. Rouanet, se fait en- » tendre au commencement de la contraction ven- » triculaire; c'est ce qui a fait croire que celle-ci » en était la cause. Ce bruit est fort : il est en rap- » port avec l'énergie des ventricules; il est plus » sourd que le second. Les valvules qui le produi- » sent sont plus larges, les parois qui le reçoivent » plus épaisses.

» Le second bruit est plus clair, parce que les » valvules sont plus petites, plus minces, et fixées » à des parois plus sonores. »

M. Rouanet pense : « que le choc, dans le sens » qu'on l'entend ordinairement et qui résulte de la » rencontre de deux corps, n'est pas la seule cause

» ner lieu au phénomène dont il s'agit. Plusieurs motifs lui font » croire aussi qu'il est dû le plus souvent à une exhalation gazeuse » plus ou moins abondante dans le péricarde. » Cette dernière opinion, que M. Laënnec appuie sur des raisons bien plus spécieuses que solides, est tout-à-fait erronée. Il n'existait point de pneumo-péricarde chez les sujets qui nous ont offert le phénomène en question, et d'ailleurs cette circonstance serait plus propre à diminuer qu'à renforcer les bruits du cœur.

» du bruit des valvules. Des expériences nombreu-
» ses lui ont appris que toute membrane passant de
» la flaccidité à une distension subite, rend toujours
» un son qui varie selon les circonstances. Sa force
» est en raison de celles qui distendent la mem-
» brane; son éclat augmente avec la finesse et
» l'inextensibilité du tissu qui la compose. La lar-
» geur, l'épaisseur, l'extensibilité de la membrane
» rendent le son plus sourd. Le corps auquel elle
» est attachée influe aussi beaucoup sur les quali-
» tés du son, par son épaisseur, sa mollesse, son
» élasticité. Sous le rapport de leur texture et de
» leur jeu, les valvules auriculo-ventriculaires réu-
» nissent les conditions les plus favorables à la pro-
» duction du bruit; elles sont minces, résistantes,
» inextensibles; elles passent en un instant de la
» flaccidité la plus complète à une distension su-
» bite et violente, résultat de l'impulsion du sang
» et de la traction des nombreux tendons, qui, de
» leur bord ou de leur face ventriculaire, vont s'at-
» tacher au sommet de plusieurs colonnes charnues.
» Par conséquent, soit que nous considérions dans
» les valvules une surface qui va brusquement
» heurter contre une autre surface, soit que nous
» y voyions une membrane éminemment sonore,
» soumise à une tension forte et instantanée, nous
» serons forcés de convenir que là il doit y avoir un
» bruit perceptible à l'oreille. »

Pour prouver directement que le second bruit est bien dû au choc en retour de la colonne sanguine, M. Rouanet a fait l'expérience suivante :

» J'ai lié, dit-il, la portion de l'aorte qui se trouve
» au-dessous des valvules sigmoïdes, autour d'un
» tube de verre de près d'un pouce de diamètre, et
» de deux ou trois pouces de longueur, aboutissant
» inférieurement à une vessie également fixée au-
» tour de lui et pleine d'eau. La portion du tronc
» artériel supérieure aux valvules a été fixée à l'ex-
» trémité inférieure d'un second tube de même
» diamètre et de plus de quatre pieds de hauteur,
» afin de pouvoir compenser, par l'élévation de la
» colonne liquide, les forces d'impulsion qui exis-
» tent dans l'état naturel, soit de la part du sang,
» soit de la part des artères et des parties qui les
» avoisinent. Alors, saisissant l'appareil au niveau
» des valvules restées libres, et l'appliquant contre
» mes oreilles de manière qu'il n'en fût séparé que
» par les phalanges des doigts, j'imprimais, de la
» main gauche, des compressions subites à la ves-
» sie; j'imitais autant qu'il m'était possible, les
» battemens du cœur par la quantité de liquide que
» je faisais passer à chaque coup dans le tube supé-
» rieur, et par l'intermittence d'action que j'exer-
» çais sur la vessie; à l'instant où mes doigts, qui
» venaient d'imprimer une compression subite à la
» vessie, s'écartaient pour laisser redescendre le
» liquide, un choc très marqué venait frapper mon
» oreille; il se faisait entendre aussi souvent que
» je répétais la compression de la vessie. Sa force
» était en rapport avec la hauteur de la colonne li-
» quide; il était très analogue au second bruit du
» cœur. Je dis analogue et non pas semblable. Per-
» sonne assurément ne comptera trouver ici une
» ressemblance parfaite, puisque les conditions
» sont si différentes. Il manque la résonnance du
» thorax, la résistance vitale des tissus, la com-
» pression des organes voisins. Aussi le bruit que
» j'ai obtenu différait-il principalement du bruit
» normal, en ce qu'il était moins brusque, moins
» frappé, par la raison que l'artère, facilement dis-
» tendue par le liquide, diminuait l'impulsion de
» celui-ci sur les valvules. Cette laxité du vaisseau,
» sensible aux yeux et à la main, était encore
» plus apparente sur l'artère pulmonaire, qui fut
» soumise à la même expérience avec les mêmes
» résultats. »

5° M. Hope propose la théorie suivante :

Quand les ventricules se contractent, une impulsion est donnée aux molécules du fluide avec lequel ils sont en contact, et cette impulsion communiquée de molécules en molécules, produit par collision un son. L'irrégularité de la surface interne, due à la présence des colonnes charnues, favorise la formation du son. Dès le commencement de la contraction, la couche la plus extérieure du liquide, engagée dans les sinuosités des colonnes charnues, est lancée en une infinité de courans opposés; ce qui fait que la collision des molécules est plus violente que si elle était produite par une simple impulsion directe. On comprendra que ces courans opposés ne se neutralisent pas par leur réaction réciproque, parce que le sang trouvant une issue par les ouvertures artérielles, la réaction n'est plus égale. Si la contraction est graduelle, le son, par des raisons bien évidentes, sera modéré et prolongé, et si elle est brusque, le son sera bref, fort et clair. Pendant que ceci se passe à la surface du liquide, la masse du sang tend à sortir par les ouvertures aortique et pulmonaire; et comme son courant se compose d'une multitude de courans opposés, réfléchis de tous côtés des parois ventriculaires, et convergens vers les orifices, la collision vibratoire ainsi produite dans les molécules du liquide, occasione le son.

Le second bruit, celui de la diastole ventriculaire, est produit par un mécanisme plus simple. Quand la diastole a lieu, le sang sort avec une vélocité instantanée des oreillettes, et pénètre dans les ventricules; et la réaction des parois ventriculaires sur les molécules, dont le cours est brusquement arrêté par la fin de la diastole, est la cause du bruit fort, bref et clair.

Les oreillettes ne contribuent à la production d'aucun de ces sons, car dans les expériences sur l'âne, on les entendait aussi parfaitement quand les oreillettes étaient dans un état d'immobilité. M. Hope ajoute que, chez les grands animaux du moins, la contraction des oreillettes est trop faible

pour produire aucun bruit, et qu'on n'a jamais entendu le troisième bruit du cœur (1).

6° M. le professeur Magendie, peu satisfait des différens systèmes invoqués tour à tour pour l'explication des bruits du cœur, s'est aussi occupé de rechercher la véritable cause de ce phénomène, et il croit l'avoir trouvée dans un double choc du cœur contre les parois de la poitrine. « La contrac-
» tion des ventricules, dit ce physiologiste célèbre,
» et le mouvement de transport du cœur vers la
» paroi gauche du thorax sont accompagnés d'un
» bruit sourd, mais distinct pour une oreille appli-
» quée sur la région cardiaque. Ce son précède d'un
» moment très court un autre bruit plus clair, qui
» accompagne non la contraction, mais la dilata-
» tion du ventricule droit. Ces deux sons, qui se
» succèdent rapidement, forment ce qu'on nomme
» aujourd'hui en physiologie pathologique *les bruits*
» *du cœur.* Tous deux résultent du choc du cœur
» sur les parois du thorax. Le premier, ou le bruit
» sourd, dépend du choc de la pointe du cœur sur
» l'intervalle qui sépare la sixième et la septième
» côte (2); mais il peut se produire partout ail-
» leurs, si par une cause quelconque le cœur est
» déplacé ou la paroi thoracique déformée. Le ca-
» ractère sourd de ce son paraît dépendre de la
» masse considérable du corps choquant et du peu
» d'élasticité du corps choqué.

» Le second bruit correspond à la dilatation des
» ventricules, et par conséquent à l'entrée rapide
» du sang dans ces cavités. La formation du bruit a
» été d'abord attribuée à la contraction des oreil-
» lettes (3), puis au sang qui arrivait brusquement
» dans les ventricules en frappant leurs parois de
» manière à y exciter des vibrations sonores; mais
» ni l'une ni l'autre de ces explications ne sont
» fondées; car un cœur mis à nu dans le moment
» de sa plus grande énergie, ne produit plus aucun
» bruit si le sternum est enlevé ou simplement
» écarté, à moins qu'il ne frappe sur les parties en-
» vironnantes; et si, comme je l'ai fait, on place à
» travers les parois thoraciques d'un chien une pe-
» tite tige mobile sur le ventricule droit et une
» autre sur la pointe du cœur, il est facile de véri-
» fier que chacun des bruits est accompagné d'un
» choc qui se manifeste clairement au dehors par
» un mouvement étendu des petites tiges. Si le se-
» cond bruit est plus clair, cela tient sans doute à
» ce que la masse du corps choquant est peu con-
» sidérable et que le corps choqué est le sternum,
» qui est beaucoup plus sonore que la paroi latérale
» du thorax, en grande partie musculaire. » (*Précis élémentaire de Physiologie*, par F. Magendie; t. 2e, pages 396-97 et 293. — 3e édition 1833. — Depuis la publication de cette 3e édition, M. Magendie a développé la même théorie dans un mémoire lu à l'Institut).

7° Tout récemment, M. Piorry vient de publier (*Arch. gén. de méd.*; juin 1834) les nouvelles expériences qu'il a tentées avec un clyso-pompe, pour dissiper le doute où il était encore sur la cause des bruits du cœur. « On mit à découvert la veine-cave
» inférieure d'un cadavre, on y introduisit la canule
» du clyso-pompe; d'un autre côté, l'artère pulmo-
» naire fut ouverte et le côté gauche de la poitrine
» resta intact. Le sternum et le cœur conservèrent
» leurs rapports ordinaires. Un courant d'eau fut
» établi à travers le cœur droit, et le liquide passa
» largement par l'artère pulmonaire. L'auscultation
» étant alors pratiquée sur le sternum, on entendit
» très distinctement le passage du liquide, et le SON
» *qui en résulta avait beaucoup d'analogie, tantôt*
» *avec le bruit généralement attribué au ventricule,*
» *tantôt avec celui de soufflet; il variait selon l'éner-*
» *gie du coup de piston,* et SUIVANT DES CIRCONSTANCES
» DIFFICILES A APPRÉCIER. »

» On fit glisser légèrement le doigt contre le ster-
» num, et l'on n'entendit pas de bruit manifeste;
» on y fit de légères frictions avec le cœur du ca-
» davre : le SON qui en résulta ne ressemblait pas
» au bruit normal ou anormal du cœur. Dans une
» autre expérience, le doigt frottant avec force la
» face postérieure du sternum, fit entendre quel-
» ques bruits, mais différens de ceux du cœur. »

De ces expériences et d'autres dans lesquelles il fit également passer de l'eau à travers les cavités du cœur, les valvules étant tantôt conservées, tantôt détruites, M. Piorry conclut entre autres choses :

1° *Que le jeu des valvules ne produit pas le bruit du cœur;*

2° *Que les bruits du cœur droit sont plus forts que ceux du cœur gauche.*

Enfin, M. Piorry ajoute (et c'est là, je dois l'avouer, une opinion bien singulière) qu'IL EST TENTÉ D'ATTRIBUER LE BRUIT SOURD AUX CONTRACTIONS DU COEUR GAUCHE, ET LE BRUIT CLAIR A CELLES DU CÔTÉ DROIT. Toutefois, il pense qu'on doit ajourner l'adoption de cette explication, jusqu'à ce *qu'il soit démontré que le ventricule gauche et le ventricule droit ne se contractent pas en même temps* (1) *!!!*

Pour compléter l'histoire des principales opinions qui ont été émises sur les bruits du cœur, il ne me reste plus à signaler que celle de M. Hugh Carlile,

(1) Cette dernière assertion manque d'exactitude. Je citerai plus loin des cas de maladies du cœur dans lesquelles j'ai entendu et fait entendre à un grand nombre de personnes, trois et même quatre bruits au lieu de deux, pendant un seul *rhythme* du cœur.

(2) C'est dans l'intervalle des 5e et 6e côtes, qu'à l'état normal vient frapper la pointe du cœur.

(3) M. Turner est le premier, peut-être, qui ait expressément combattu cette opinion de M. Laënnec. Le professeur de chirurgie d'Édimbourg allègue entre autres preuves contre l'opinion dont il s'agit, que la contraction des oreillettes est antérieure à celle des ventricules, tandis que le bruit clair qui lui est attribué par M. Laënnec est postérieur à cette contraction.

(1) On doit s'étonner que M. Piorry se soit borné à imaginer l'hypothèse d'une aussi étrange révolution dans le mécanisme du cœur. Rien ne lui était plus facile, en effet, que de constater, par voie expérimentale, si la contraction du ventricule droit est isochrône ou non à celle du gauche.

démonstrateur à l'école d'anatomie de Dublin, opinion qui constitue moins une théorie nouvelle, qu'une modification de l'une des précédentes. Suivant cet auteur, *le premier bruit est produit par la projection du sang hors des ventricules, et le second, par l'obstacle qu'opposent les valvules sigmoïdes au retour du sang dans les ventricules* (third meeting of the british association for the advancement of science. — Cambridge, 1834).

Maintenant que nous avons une parfaite connaissance des principales explications des bruits du cœur, il nous reste une tâche difficile à remplir, celle de soumettre ces différentes explications à l'épreuve d'une discussion juste et sévère, et de recommander à l'adoption des lecteurs la théorie qui nous paraît le plus satisfaire à toutes les conditions du problème.

Quelque différens que soient, d'ailleurs, les systèmes dont on vient de parcourir l'exposition, on voit que, sur le point de vue qui nous occupe, ils peuvent se réduire à quatre. Dans le *premier* système, les bruits sont expliqués par la contraction et la dilatation *active* des ventricules (M. Marc d'Espine), ou par la contraction alternative des ventricules et des oreillettes (M. Laënnec). Dans le *second* système, les bruits du cœur sont attribués au frottement du sang, soit contre les parois ventriculaires seulement (M. Hope), soit au frottement contre les parois ventriculaires pour l'un des bruits, et contre les parois artérielles pour l'autre (M. Pigeaux). Dans un *troisième* système, c'est au double choc du cœur contre les parois adjacentes de la poitrine, qu'il faut rapporter le double bruit du cœur. Dans le *quatrième* et dernier système enfin, la cause du phénomène est placée dans le jeu des valvules.

1° *Discussion du premier système, ou du bruit de contraction musculaire.*

Pour comprendre ce système dans lequel le double bruit du cœur est considéré comme un produit de la contraction musculaire elle-même, il faut avoir une idée de ce qu'on entend par *bruit musculaire* (1). Je suis donc obligé d'entrer dans quelques détails à ce sujet.

Les premiers observateurs qui se soient livrés à des recherches expérimentales approfondies sur le bruit musculaire, sont MM. Wollaston en Angleterre (2), et Erman en Prusse (3). Grimaldi, avant eux, avait toutefois signalé un des phénomènes qu'ils rapportent à ce bruit, savoir celui qui a lieu dans l'expérience de l'obturation de l'oreille avec le pouce. Grimaldi attribuait ce bruit à l'*agitation des esprits animaux qui courent çà et là perpétuellement*, explication qui n'en est pas une aujourd'hui.

Voici, d'après M. Laënnec, les expériences de MM. Wollaston et Erman. 1° Si l'on applique l'oreille sur le poignet d'un homme qui serre fortement le poing, on entend un bruit tout-à-fait analogue à celui d'une voiture roulant rapidement dans le lointain, et qui, comme ce dernier, se compose de plusieurs bruits successifs et très rapprochés. Si la contraction musculaire cesse, le bruit disparaît entièrement. Si elle augmente, les vibrations partielles qui constituent le bruit de rotation, deviennent plus fréquentes. Si, au contraire, l'intensité de la contraction diminue, les vibrations deviennent plus rares et leurs intervalles paraissent plus longs. 2° Si, l'oreille et la mâchoire appuyées sur un corps d'une densité moyenne, comme un coussin de cuir ou un livre broché, on serre fortement entre les dents molaires un nœud fait dans un mouchoir, on obtient absolument le même résultat (1).

MM. Erman et Wollaston conclurent de leurs expériences, que la contraction musculaire se compose de *reprises et d'intermittences successives;* que cette succession est d'autant plus rapide que la contraction est plus intense, de sorte que l'on peut déterminer exactement son degré d'énergie à l'aide d'une montre à secondes.

M. Laënnec a répété plusieurs fois les expériences de MM. Erman et Wollaston sur les muscles de toutes les parties du corps, et dans divers états de santé ou de maladie. Il s'est assuré que le bruit *rotatoire* n'accompagne pas toutes les contractions musculaires, et qu'il en est même de très énergiques qui ne le donnent nullement, telles que, par exemple, celles nécessaires pour la station. M. Laënnec n'a pas rencontré le bruit rotatoire dans la plupart des cas de tétanos et autres spasmes toniques, et dans les cas où il l'a constaté, ce n'était qu'à un degré médiocre. De ces expériences, il conclut : 1° que la contraction est accompagnée, dans la plupart des cas, d'un bruit de rotation; 2° que les circonstances où il n'existe pas ne peuvent encore être déterminées qu'expérimentalement; 3° que la puissance de la contraction musculaire, considérée soit absolument, soit relativement à l'individu, ne paraît être pour rien dans la production ou l'intensité de ce bruit.

En faisant ses expériences sur le bruit musculaire, M. Laënnec fut souvent frappé de la ressemblance parfaite qu'a ce bruit, dans certaines circonstances, avec le bruit de soufflet des artères et du cœur. « Dans l'expérience de la contraction des » masséters, la tête appuyée sur l'oreiller, surtout

(1) Ainsi que je l'ai dit précédemment, M. Laënnec ne s'est point prononcé d'une manière explicite sur la cause des bruits normaux du cœur. Mais il résulte évidemment de ses recherches sur le bruit musculaire, qu'il plaçait dans les contractions du cœur la cause immédiate du *tic-tac* de cet organe.

(2) Voyez *Transact. philosophiques* pour l'année 1810.

(3) Gilbert's *annalen fur phisick*, ann. 1812, tom. I, p. 19.

(1) Pour entendre le bruit dont il s'agit, il suffit de serrer fortement les mâchoires lorsqu'on est couché, l'oreille appuyée sur un oreiller ordinaire. Quant à la première expérience, il n'est pas besoin d'appuyer l'oreille sur le poignet d'un autre, puisque l'on a son propre poignet à sa disposition. Elle réussit très bien, faite de la manière suivante : appuyez le coude sur une table ou tout autre corps solide, puis placez l'oreille sur le poignet; serrez le poing, et écoutez attentivement.

» si l'on *contracte et resserre* alternativement les » muscles, on obtient, dit M. Laënnec, un bruit » tout-à-fait semblable à celui d'une artère qui » donne le bruit de soufflet. Dans l'expérience sui- » vante, la similitude est encore plus parfaite. Si » l'on applique le stéthoscope sur l'un des condyles » de l'humérus d'un homme dont un aide soutient » le bras, et qu'on lui dise d'étendre et de fléchir » alternativement et sans effort l'avant-bras sur le » bras, on entend un bruit tout-à-fait semblable à » celui que donne le jeu d'un soufflet. Cette simi- » litude parfaite du bruit musculaire intermittent » et du bruit de soufflet du cœur et des artères, me » paraît prouver que ce dernier est dû à une véri- » table contraction spasmodique, soit du cœur, » soit des artères, et ne suppose aucune lésion or- » ganique de ces parties. » (Ouv. cité, t. II, pag. 440-443).

J'ai répété un grand nombre de fois et varié les expériences de MM. Wollaston, Erman et Laënnec, sur le bruit dit *musculaire* ou *rotatoire*. J'ai constaté les divers résultats qu'ils ont obtenus, et un autre phénomène qui ne paraît pas avoir fixé leur attention. Si l'on introduit le bout d'un doigt dans chaque oreille, on détermine, au plus haut degré, le bruit rotatoire, l'espèce de *roulement lointain* dont il vient d'être parlé; mais si on écoute avec une grande attention, on ne tarde pas à s'apercevoir d'une sorte de bruit de frémissement que je ne saurais mieux comparer qu'à celui qui accompagne la fermentation d'une cuve remplie de raisins, ou bien encore à ce frémissement que fait quelquefois entendre une marmite remplie d'eau, quelques instans avant l'ébullition du liquide.

Que si l'on exerce de très légers mouvemens de *va-et-vient*, comme pour dégager les doigts et les enfoncer de nouveau, on produit le bruit de soufflet, ainsi que dans l'expérience indiquée plus haut par M. Laënnec. Il est clair comme le jour que, dans ces expériences, le bruit de soufflet tient au frottement qui les accompagne, et non à la contraction musculaire en elle-même.

Une chose sur laquelle je ne puis encore être d'accord avec M. Laënnec, c'est l'application qu'il a faite des phénomènes du bruit musculaire intermittent à la théorie du bruit de soufflet, phénomènes sur lesquels nous reviendrons dans un autre lieu (1).

Comme M. Laënnec dit de la manière la plus formelle que c'est particulièrement pendant la diastole que se manifeste le bruit de soufflet, on a quelque peine, en vérité, à concevoir la raison pour laquelle il a placé la cause essentielle de ce bruit dans un état de spasme du cœur ou des artères. Il eût été plus conforme aux conséquences de cette hypothèse de rapporter le bruit de soufflet du cœur à la systole ventriculaire. Mais pour être plus logique, cette opinion n'en eût pas été plus vraie, car on observe le bruit de soufflet tantôt pendant la systole, tantôt pendant la diastole, et très souvent pendant la systole et la diastole en même temps. Les passages suivans prouveront, d'ailleurs, ce que nous venons de dire relativement à celui des mouvemens du cœur, pendant lesquels s'opère, suivant M. Laënnec, le bruit de soufflet. « Le cœur et les » artères, dit-il, donnent, dans certaines circon- » stances, au lieu du bruit qui accompagne natu- » rellement leur DIASTOLE, celui que je désigne sous » le nom générique de *bruit de soufflet*. » Et un peu plus loin : « Le bruit de soufflet peut accom- » pagner la *diastole* du cœur et celle des artères, et » leur est lié de telle manière qu'il remplace et fait » disparaître entièrement le bruit qui leur est na- » turel, en sorte qu'à chaque diastole, le ventri- » cule, l'oreillette, ou l'artère dans lesquels se » passe le phénomène, font entendre distinctement » un coup de soufflet, *dont le bruit cesse pendant la* » *systole*. »

Au reste, puisque, de l'aveu de M. Laënnec, comme de celui de quiconque s'est un peu familiarisé avec le sujet que nous traitons, il n'existe aucune analogie entre le bruit de soufflet et le bruit normal du cœur, on ne saurait évidemment attribuer une seule et même cause à l'un et à l'autre. Par conséquent, si le bruit de soufflet dépendait, ce qui n'est pas, de la contraction musculaire, il faudrait chercher ailleurs la cause des bruits du cœur, et réciproquement.

Avoir démontré que les bruits normaux du cœur ne peuvent s'expliquer par le bruit que M. Laënnec avait supposé accompagner la contraction musculaire intermittente, c'est avoir démontré, *à fortiori*, que ces mêmes bruits ne sauraient être considérés comme l'effet d'une contraction musculaire permanente; car, d'une part, les contractions du cœur ne sont et ne peuvent être permanentes, et, d'un autre côté, il n'y a pas la moindre ressemblance entre le bruit rotatoire et les bruits du cœur.

Ainsi donc, la théorie que nous venons de discuter ne mérite absolument aucun égard; et nous aurions presque regret au temps que nous avons consacré à sa réfutation, si elle n'eût été appuyée de l'imposante autorité de M. Laënnec.

2° *Discussion de la seconde théorie, ou du bruit de frottement.*

Examinons maintenant si, comme le veulent MM. Pigeaux, Hope et d'autres, c'est par le choc et le frottement du sang contre les parois des ventri-

(1) Quant au bruit rotatoire, attribué à la contraction musculaire permanente, nous abandonnons aux physiciens le soin d'en donner une explication satisfaisante et définitive. En attendant, l'examen attentif cent et cent fois réitéré de ce qui se passe dans les expériences indiquées plus haut, me fait penser que très probablement ce bruit tient aux frottemens sans cesse répétés, qui accompagnent les *reprises* et les *intermittences successives* dont se compose la contraction musculaire, bruit tellement faible en lui-même et pour ainsi dire intrinséquement, que pour l'entendre il faut recourir à un procédé de renforcement (l'application immédiate de l'oreille ou l'emploi du stéthoscope).

cules et des artères qui en naissent, qu'on peut se rendre compte du double bruit du cœur. Pour établir une théorie physiologique, quelle qu'elle soit, il faut apporter à son appui, soit des expériences sur les animaux vivans, soit des faits d'anatomie et de physiologie pathologiques. Or, je déclare que je ne connais, en conscience, aucune expérience, aucun fait pathologique qui dépose clairement en faveur de la théorie dont il s'agit actuellement. Ce n'est pas que je nie que le passage du sang à travers les cavités des ventricules et les orifices auriculo-ventriculaires, à travers l'aorte, l'artère pulmonaire et les orifices artériels, ne puisse occasioner quelque léger bruit : je démontrerai bientôt qu'il en produit un très prononcé dans certains états morbides ; mais je ne vois là, *à priori*, aucune des conditions propres à exciter un bruit de claquement ou de soupape, tel que celui qui accompagne les mouvemens du cœur : et, *à posteriori*, les expériences qu'on a faites pour imiter ce bruit, n'ont abouti jusqu'ici qu'à produire un bruit plus ou moins analogue au bruit de soufflet, et nullement le double bruit de choc, de claquement de soupape, qui constitue essentiellement le *tic-tac* du cœur. Ainsi donc, l'expérience et le raisonnement par analogie ne fournissent réellement que des argumens contraires à la théorie en discussion. Nous ajouterons que M. Pigeaux lui-même a, sans le savoir, fourni des armes contre son propre système. En effet, les raisons qu'il donne pour expliquer la *clarté* du premier bruit et l'*obscurité* du second, excellens, s'il était vrai que le bruit clair accompagnât la systole ventriculaire, et le bruit sourd la systole auriculaire, retombent en quelque sorte de tout leur poids contre le système qu'elles soutenaient, s'il est bien démontré, comme il l'est réellement, que le premier bruit répond à la systole des ventricules, et le second à leur diastole. Ce n'est pas encore tout : si les bruits normaux du cœur étaient bien effectivement dus à la cause qui leur est assignée ici, ils devraient rester les mêmes, ou à peu près, et ne devraient pas du moins disparaître complètement dans les grandes lésions des valvules. Or, nous ne tarderons pas à voir qu'il n'en est pas ainsi, et que, tout au contraire, les lésions dont il s'agit (particulièrement les indurations de diverse espèce des valvules) font cesser complètement ou presque complètement les bruits normaux du cœur, et donnent naissance à ces bruits *accidentels* que l'on connaît sous les noms de bruits de soufflet, de râpe, de scie, de lime, etc.

Au reste, les raisons que nous alléguerons dans un instant, en faveur d'une autre théorie, achèveront, s'il en était besoin, de faire justice de celle que nous venons d'apprécier. Qu'on n'oublie pas toutefois qu'en rejetant la condition du frottement comme cause essentielle et fondamentale des bruits du cœur proprement dits, nous ne prétendons pas la réduire à rien. Mais elle n'est réellement bien évidente que dans quelques états morbides ; et à l'état normal, si le frottement du sang contre des surfaces parfaitement polies, produit réellement quelque léger bruit, celui-ci est en quelque sorte éclipsé par un bruit plus fort que nous étudierons ci-après (bruit valvulaire). Mais passons à la troisième théorie.

3° *Discussion de la troisième théorie, ou du bruit de choc du cœur contre la poitrine.*

S'il suffisait à une théorie, pour être adoptée, d'avoir en sa faveur l'appui d'un nom justement célèbre en physiologie, et de paraître, au premier abord, à la fois simple, ingénieuse et commode, assurément chacun de nous devrait s'empresser d'adopter celle que nous allons examiner. Mais ces conditions-là ne suffisent qu'autant qu'elles ne sont point en opposition avec la saine et rigoureuse expérience, et malheureusement, dans l'espèce, cette opposition existe.

Quel est, en effet, le principal fondement de la doctrine de M. Magendie sur les bruits du cœur? C'est l'absence de ces bruits, lorsque le cœur est mis à nu et qu'il ne peut plus heurter contre le cinquième espace intercostal pour produire le premier bruit, et contre l'extrémité du sternum, pour produire le second. Ce serait donc ruiner de fond en comble, et saper pour ainsi dire la base de ce système, que de démontrer la persistance des bruits du cœur après l'ablation des parties qui recouvrent cet organe. Or, c'est là précisément ce que prouvent les expériences suivantes :

Le 23 février 1834, j'ai mis à découvert le cœur d'un coq vigoureux, chez lequel j'avais bien entendu, avant l'opération, le double bruit du cœur. J'auscultai le cœur encore contenu dans le péricarde, puis dépouillé de cette enveloppe. J'ai ausculté à l'oreille nue et à l'oreille armée du stéthoscope; j'ai renouvelé cette exploration à plusieurs reprises. Hé bien, je puis affirmer que j'ai *très distinctement* entendu le double bruit, ou tic-tac du cœur, et cependant il n'existait aucune espèce de contact entre cet organe et les parois pectorales (1). Pour préserver mon oreille du contact du sang qui coulait par la plaie, suite de l'expérience, je mis, entre elle et le cœur que j'auscultais, un linge assez épais, et néanmoins j'entendis encore le double bruit du cœur : toutefois, il était alors comme *voilé*. Je remplis d'eau le péricarde, les mouvemens du cœur continuèrent, ainsi que les bruits qui les accompagnent.

Je remarquai, pendant l'expérience, que le frottement du cœur contre le bout du stéthoscope produisait un bruit particulier. Je reconnus que ce bruit était *unique et non double* comme celui qui résulte des battemens du cœur, et qu'il consistait, d'ailleurs, en un bruit de *frottement* impossible à confondre avec le tic-tac valvulaire.

(1) Pour mieux maintenir le cœur hors de la poitrine, j'avais eu le soin de passer au-dessous de lui l'un de mes doigts.

Pendant le cours de l'expérience, j'ai vu le cœur glisser doucement dans le péricarde, et imiter, par ses contractions et ses dilatations alternatives, le jeu d'une pompe aspirante et foulante ayant pour réservoir les oreillettes. Il me *sembla* que le cœur s'alongeait en se contractant, et chaque contraction était accompagnée du redressement en avant de la pointe de cet organe, redressement qui donnait au doigt la sensation d'une assez forte impulsion. Ce que je dis ici ne s'applique, du reste, qu'aux ventricules, car je ne vis, ni ne sentis bien distinctement aucune contraction des oreillettes.

J'enlevai le cœur après avoir coupé les vaisseaux auxquels il est comme suspendu, et il continua de battre pendant quelques instans, soit spontanément, soit sous l'influence d'une excitation artificielle. Ces battemens du cœur *à vide*, si l'on peut ainsi dire, n'étaient accompagnés d'aucun bruit (1). En frappant les ventricules avec la pointe des ciseaux qui m'avaient servi pour l'expérience, j'excitai, pendant deux ou trois minutes, des contractions très distinctes, avec alongement du cœur, en même temps que rétrécissement dans le sens transversal, et sorte de soulévement en avant.

Je répétai l'expérience dont je viens de rendre compte sur deux lapins d'une force moyenne. Elle fournit les mêmes résultats, c'est-à-dire que j'entendis parfaitement les bruits du cœur, lorsqu'il eût cessé d'être en rapport avec les parois pectorales.

Tandis que chez le coq, comme je l'ai dit, je n'avais pas vu, du moins d'une manière distincte, les contractions des oreillettes, je les observai, faibles à la vérité, chez les deux lapins : elles étaient beaucoup plus marquées toutefois dans les appendices auriculaires que partout ailleurs. En se contractant, les oreillettes ne se *durcissaient* pas comme les ventricules. La pointe du cœur se redressait fortement pendant la contraction de ceux-ci : lorsqu'on stimulait en quelque sorte cette contraction en frappant le cœur avec la pointe d'un instrument, il se redressait avec une sorte de bond et repoussait fortement le doigt qui l'explorait. Lorsque, chez l'un des deux lapins, les battemens se furent ralentis, je continuai bien à voir le mouvement de soulévement et d'impulsion pendant la contraction ventriculaire, mais l'alongement du cœur ne me parut plus bien certain. La dilatation consistait en une expansion douce et sans secousse (2).

Quand j'entrepris les expériences dont je viens de rendre compte, j'ignorais que de semblables eussent déjà été faites, en Angleterre, par M. le docteur Hope. Depuis que j'en ai pris connaissance, je suis resté plus convaincu encore que les bruits du cœur ne cessent point de se faire entendre, quand il a été mis à découvert. Je ne puis me dispenser d'offrir aux lecteurs un extrait de ces belles expériences.

Le cœur fut largement mis à nu chez un âne, dont le pouls battait 48 fois par minute avant l'opération. Au moyen du stéthoscope, appliqué immédiatement sur le cœur, on reconnut que le premier bruit était isochrône à la contraction des ventricules, et que le second coïncidait avec la diastole ou dilatation ventriculaire. L'expérience répétée plus tard sur quatre nouveaux ânes, fournit les mêmes résultats. *On appliqua le stéthoscope sur le ventricule, et les* DEUX *bruits furent* CLAIREMENT *et* INDUBITABLEMENT *entendus par ceux qui avaient l'habitude de cet instrument.* Pour s'assurer de l'isochronisme indiqué plus haut, la personne qui auscultait le cœur comptait *un* pour le premier bruit, *deux* pour le second, tandis qu'une autre personne qui *inspectait* attentivement les mouvemens du cœur comptait, de son côté, *un* pour le mouvement de contraction, *deux* pour celui de dilatation. Or, constamment ces deux personnes comptaient en même temps et pour ainsi dire à l'unisson, les nombres *un, deux*. Donc le premier bruit était isochrône à la *systole*, donc le second l'était à la *diastole*.

Les expériences de M. Hope prouvent donc à la fois, et que les bruits du cœur ne sont point le résultat du choc de cet organe contre les parois de la poitrine, et que l'on s'est réellement trompé en attribuant le bruit clair à la systole ventriculaire, le bruit sourd à la diastole. Ce serait désormais commettre un impardonnable contresens physiologique, pour parler le langage de Bichat, que de faire coïncider l'impulsion et le choc du cœur contre la poitrine avec la diastole de cet organe.

4° *Discussion de la quatrième théorie, ou du jeu des valvules.*

Nous sommes conduit, par l'espèce de voie d'exclusion ou d'élimination que nous avons suivie, à la nécessité logique d'adopter l'explication des bruits du cœur par le jeu des valvules. Il nous reste à réunir ici tous les faits qui, dans l'état actuel de nos connaissances, concourent à la démonstration de la théorie dont la découverte fait, à notre avis, infiniment d'honneur à l'esprit observateur et à la fois philosophique de M. le docteur Rouanet, et pour le triomphe de laquelle nous n'avons cessé de joindre nos faibles efforts à ceux de son auteur. Nous exposerons en même temps les légères modifications que nous avons cru devoir faire subir à cette ingénieuse théorie.

Je commencerai par convenir que les preuves directes ou expérimentales de la théorie que nous discutons, manquent presque complètement, et manqueront probablement toujours. Pour se procurer, en effet, le genre de preuve dont il s'agit,

(1) Je noterai ici comme fait assez curieux, que le coq s'est agité et a donné d'incontestables signes de vie, durant quelques instans après l'excision du cœur.

(2) Chez les trois animaux auxquels les expériences précédentes furent pratiquées, le cœur, immédiatement après son ablation et la sortie du sang qu'il contenait, perdit tout à coup la moitié environ de son volume.

il faudrait enlever tour à tour les valvules et les replacer, puis examiner si les bruits disparaîtraient après la première opération et reviendraient après la seconde. Les animaux chez lesquels on serait assez insensé pour tenter de telles expériences, auraient cessé de vivre long-temps avant qu'elles eussent été achevées. A défaut de ces expériences, on peut, il est vrai, essayer à imiter sur le cadavre le jeu du cœur, et voir quels sont les phénomènes acoustiques obtenus, selon qu'on opère sur un cœur muni de ses valvules, ou sur un cœur qui en est dépourvu. Nous avons déjà rapporté une expérience de M. Rouanet, qui paraît favorable à la théorie qui nous occupe; mais cette expérience n'est, il est vrai, rien moins que décisive, et M. Piorry, dans des expériences du même ordre, qu'il a récemment pratiquées, a obtenu de tels résultats, qu'il a fini par conclure contre la théorie que nous défendons depuis bientôt trois ans. Heureusement que les expériences de ce savant laborieux et habile confrère sont bien moins concluantes qu'il ne le pense. Avant d'en adopter le résultat, il sera très sage et très prudent d'attendre que leur auteur ait démontré que les deux ventricules se contractent l'un après l'autre, et que le bruit clair appartient au ventricule droit, le bruit sourd au gauche.

On pourrait aussi, et j'ai souvent songé à le faire, on pourrait, dis-je, charger un habile mécanicien de la construction d'une machine, sur le plan de celle que représente le cœur, et vérifier ensuite sur cette machine mise en jeu la théorie de M. Rouanet. Mais, en attendant, n'est-il pas une foule de machines, telles que les différentes espèces de pompes aspirantes et foulantes, employées dans les arts et dans les expériences de physique, dont le mécanisme est au fond essentiellement le même, et dont la théorie peut par conséquent éclairer la solution de notre problème. Or, n'est-ce pas au jeu de leurs soupapes qu'est dû le bruit de claquement qu'elles nous font entendre lorsqu'elles fonctionnent? Pourquoi donc ne serions-nous pas autorisé à rapporter le double bruit de claquement, le *tic-tac* du cœur, au double jeu de ses valvules, lesquelles, comme je l'ai déjà dit ailleurs, ne sont, en réalité, que les soupapes de cette admirable et vivante pompe aspirante et foulante qui porte le nom de cœur? L'analogie est ici tellement pressante, que si, d'un côté, il est néanmoins nécessaire de fournir des preuves plus directes à l'appui de la théorie que nous soutenons, il est bien plus indispensable encore à ceux qui la combattent d'exhiber les preuves positives sur lesquelles ils se fondent.

Toutefois, ce n'est pas seulement dans la physiologie expérimentale qu'il importe de puiser la démonstration de notre théorie; il n'est pas moins essentiel de demander en quelque sorte cette démonstration aux faits de la clinique ou de la physiologie pathologique. Or, je ne craindrai point d'affirmer ici que, considérée sous ce nouveau point de vue, soumise à ce nouveau genre d'épreuves, la théorie du *claquement valvulaire* est incomparablement plus habile à répondre à tous les faits de l'ordre pathologique, que ne l'est aucune des autres théories. En voici la preuve : tant que les valvules peuvent librement et pleinement jouer, quelles que soient les maladies du cœur, elles ne sont point accompagnées d'une profonde et radicale altération dans les bruits du cœur; il ne s'ensuit qu'une augmentation ou une diminution plus ou moins considérable de ces bruits. On trouvera surabondamment dans cet ouvrage les preuves de notre assertion. Que les altérations du cœur, au contraire, soient telles que les valvules ne puissent plus jouer normalement; que, par exemple, ces altérations atteignent, comme il est si fréquent, ces soupapes organisées elles-mêmes, aussitôt vous observerez dans les bruits du cœur de constantes et profondes modifications, et ils disparaîtront même quelquefois entièrement pour être remplacés par d'autres, tels que le bruit de soufflet, de scie, de râpe, de *sifflement*, dont nous étudierons plus loin le mécanisme.

Puisque, par la plus heureuse des alliances, les inductions de l'analogie d'une part, et les faits pathologiques d'autre part, viennent à l'envi déposer en faveur de la dernière théorie que nous avons discutée, n'est-ce pas à elle que nous devons réellement accorder la préférence sur toutes les autres, et ne trouvons-nous pas en elle cette solution du problème des bruits du cœur vainement cherchée dans toutes les autres?

Terminons donc une discussion, déjà trop longue peut-être, par l'exposition précise du jeu valvulaire qui nous paraît présider à la production du double bruit du cœur.

Premier bruit. *Contraction des ventricules.* 1° *Redressement brusque, instantané des valvules auriculo-ventriculaires qui se choquent par leurs faces opposées.* — 2° *Abaissement soudain des valvules sigmoïdes de l'aorte et de l'artère pulmonaire par la colonne sanguine que la contraction ventriculaire lance dans ces artères, à travers les orifices ventriculo-aortique et ventriculo-pulmonaire.*

Pour l'explication du premier bruit, M. Rouanet ne tient aucun compte du brusque refoulement des valvules sigmoïdes contre les parois de l'aorte et de l'artère pulmonaire. Il me semble que c'est là un élément, une condition de bruit qu'il ne faut pas entièrement négliger. Toutefois, je pense que la principale, sinon l'unique cause du premier bruit, consiste dans ce redressement brusque et énergique des valvules tricuspide et surtout bicuspide, dont j'ai précédemment indiqué le *véritable* mécanisme (1).

Second bruit. *Dilatation des ventricules.* 1° *Redressement des valvules sigmoïdes attirées par la tendance au vide pendant la diastole, et repoussées*

(1) Le bruit de frottement de la colonne sanguine qui traverse les orifices artériels, s'il existe réellement, se *perd*, pour ainsi dire, dans le bruit valvulaire.

par la réaction de l'aorte et de l'artère pulmonaire ; choc des faces opposées de ces valvules pendant leur adossement. — 2° Abaissement soudain des valvules auriculo-ventriculaires par suite de l'attraction qui accompagne la diastole ventriculaire, et aussi en raison de la systole auriculaire qui, de concert avec la dilatation ventriculaire, fait pénétrer le sang dans les ventricules à travers les orifices auriculo-ventriculaires.

M. Rouanet attribue exclusivement le second bruit au choc de la colonne sanguine contre les valvules aortiques et pulmonaires. Je crois bien que c'est là véritablement la principale cause de ce bruit. Mais l'abaissement soudain des valvules auriculo-ventriculaires qui s'opère en même temps que le redressement des sigmoïdes, n'est-il absolument pour rien dans la production du second bruit? c'est ce que je n'oserais affirmer (1).

D'un autre côté, M. Rouanet n'a-t-il pas fait jouer un trop grand rôle au choc en retour ou à *reculons* de la colonne sanguine contre les valvules sigmoïdes? Je suis disposé à croire que le redressement et l'adossement brusque de ces soupapes organisées, tient pour le moins autant à la force *aspirante* des ventricules qui se dilatent, qu'à la *contraction élastique* de l'aorte et de l'artère pulmonaire (2).

Il résulte bien clairement, ce me semble, de tout ce qui précède, que des quatre conditions que l'on peut concevoir comme cause du double bruit du cœur, trois d'entre elles, savoir le choc du cœur contre la région précordiale, le glissement de cet organe contre les parois de son sac fibreux, et le passage du sang à travers les cavités cardiaques, ne sauraient réellement, soit qu'on les fasse intervenir chacune en particulier, soit qu'on les fasse intervenir toutes ensemble, rendre un compte satisfaisant du phénomène dont il s'agit. Mais de ce que les conditions acoustiques ci-dessus indiquées ne produisent point le tic-tac proprement dit du cœur, il ne s'ensuit pas nécessairement qu'elles ne déterminent aucune espèce de bruit. Il se peut qu'à l'état normal, comme nous l'avons déjà noté, le bruit qui leur est propre se perde en quelque sorte dans le bruit plus clair, plus éclatant que produit le jeu des valvules. S'il en était ainsi, on comprend qu'il suffirait que ces bruits, inappréciables à l'état normal, pussent acquérir plus de force et d'intensité pour devenir sensibles, même à l'oreille la moins exercée. Or, c'est là précisément ce qui arrive dans un grand nombre de cas de maladies du cœur, comme nous le verrons dans la section suivante.

Quoi qu'il en soit, que les conditions dont nous venons de parler soient ou non capables d'engendrer quelque bruit à l'état normal, pour distinguer de toute autre espèce de bruits ceux que nous avons analysés plus haut, nous les désignerons désormais sous le nom de *bruits valvulaires du cœur.*

(1) S'il existe un bruit de frottement par suite du passage du sang à travers les orifices auriculo-ventriculaires, ce bruit se *perd* et s'absorbe dans le claquement valvulaire.

(2) L'idée du choc en retour paraît avoir été conçue pour la première fois, comme M. Rouanet s'empresse de le déclarer lui-même, par un homme qui joint à un rare talent d'observation, un talent plus rare encore pour la peinture des objets d'anatomie pathologique, je veux dire M. le docteur Carswell, actuellement professeur d'anatomie pathologique à Londres, et que l'auteur de cet ouvrage a eu souvent, à Paris, l'occasion de voir et d'admirer dans les amphithéâtres de la Charité. Voici dans quelles circonstances M. le professeur Carswell conçut l'idée du choc en retour.

En examinant, en 1831, dans le service de M. Louis, un malade qui portait un anévrisme de l'aorte, faisant saillie à droite du sternum, M. Carswell remarqua que le cœur ne donnait pas de choc très sensible contre le thorax, et ne faisait que faiblement entendre les bruits accoutumés. Mais à mesure qu'on s'approchait du bord droit du sternum, les deux bruits devenaient plus éclatans, et ce n'était enfin qu'en appliquant l'oreille sur la tumeur anévrismale qu'on entendait au maximum les deux bruits. En outre, en regardant attentivement la tumeur, et mieux encore en appuyant la main sur elle, on s'apercevait d'un mouvement alternatif de choc et de retrait.

On concevait assez bien que l'aorte se trouvant très près de la peau, le bruit ventriculaire se transmît plus facilement par son canal qu'à travers l'épaisseur des parois ventriculaires, comme cela a lieu ordinairement lorsqu'on applique l'oreille sur la région du cœur. Mais il était difficile d'expliquer comment, dans l'opinion reçue, le bruit attribué aux oreillettes se transmettait aussi bien par la tumeur qu'à travers les parois thoraciques, nonobstant l'éloignement et les deux séries de valvules qui en séparaient l'observateur. Cette difficulté porta M. Carswell à penser que *le second bruit pourrait bien ne devoir sa cause qu'au choc en retour du sang contre les valvules sigmoïdes, au moment où les ventricules se dilatent. L'espèce de retrait qu'on observait dans la tumeur paraissait même un indice de l'existence de ce choc en retour.* (Voyez le mémoire de M. Marc d'Espine sur les bruits du cœur).

SECONDE SECTION.

PHYSIOLOGIE DU COEUR A L'ÉTAT ANORMAL.

Les phénomènes de l'action du cœur à l'état anormal constituant un des objets capitaux de la pathologie du cœur, seront longuement étudiés dans la partie du présent ouvrage spécialement consacrée à l'histoire des maladies de cet organe. Nous devons donc, dans ces prolégomènes, nous borner à considérer les lésions fonctionnelles du cœur sous un point de vue général, et à faire ressortir, autant que possible, les preuves que leur connaissance fournit à l'appui de la doctrine développée dans la précédente section.

Dans un premier article, nous nous occuperons des troubles ou des lésions que peuvent offrir les battemens du cœur sous le triple rapport de leur rhythme, de leur force et de leur étendue. Nous étudierons, dans un second article, les modifications que diverses maladies font subir aux bruits normaux du cœur, et les bruits nouveaux, en quelque sorte *accidentels*, que déterminent certaines de ces maladies. Cet article sera suivi de deux autres où nous analyserons les bruits des artères et les bruits qui accompagnent l'état de grossesse.

ARTICLE PREMIER.

Des battemens du cœur à l'état anormal.

—

§ Ier. Du rhythme des battemens du cœur à l'état anormal.

Nous avons vu que le nombre des battemens du cœur, dans un temps donné, et l'ordre régulier suivant lequel se succédaient les différens mouvemens de cet organe, constituaient ce qu'on désigne sous le nom de *rhythme des battemens du cœur.*

Une foule d'états morbides du cœur, soit idiopathiques, soit sympathiques, font singulièrement varier, comme chacun sait, le nombre des battemens du cœur, dans un temps donné. Ainsi, par exemple, dans quelques cas, de péricardite et d'*endocardite*, dans certaines phlegmasies fébriles qui ne siégent point comme ces dernières dans les tissus du cœur, les battemens de cet organe peuvent s'élever à 140, 150 par minute, et dépasser même ce nombre. Il est d'autres maladies, au contraire, certaines lésions de l'encéphale, par exemple, qui ralentissent les mouvemens du cœur et les font tomber à 40 et même au-dessous. On connaît la mystérieuse propriété qu'a la digitale de produire un effet de ce genre. On verra, dans le cours de cet ouvrage, plusieurs exemples qui confirment tout ce qui a été dit à ce sujet. Mais, dans aucun des faits qui nous sont propres, le *pouls* du cœur n'est descendu au-dessous de 28 à 30 par minute; tandis que dans un journal que j'ai actuellement sous les yeux, je lis que chez un individu auquel on administrait la digitale, le pouls est tombé à 17 par minute. Ce qui rend le phénomène plus singulier, c'est que le pouls ne s'est ainsi ralenti, qu'après la cessation de l'usage de la digitale : il est vrai que pendant son administration on avait pratiqué deux fois par jour des saignées *minoratives*, circonstance qui avait pu accélérer les battemens du cœur (1).

Nous aurons occasion de rapporter de nombreux cas où la difficulté qu'éprouvent les ventricules du cœur à faire passer le sang à travers les orifices artériels, prolonge extraordinairement la durée de la systole : c'est ce qui nous a fait dire alors que les battemens du cœur étaient en quelque sorte *filés.*

La fréquence des battemens du cœur diminue la durée des deux repos de cet organe; la lenteur de ces mêmes battemens produit un effet inverse, circonstance favorable à leur étude.

L'ordre suivant lequel se succèdent les battemens du cœur peut être dérangé de plus d'une manière : 1° il arrive quelquefois qu'après un certain nombre de pulsations le cœur s'arrête, se repose pendant un espace de temps en général égal à celui que dure une pulsation : c'est là ce qu'on désigne sous le nom d'*intermittences.* Le nombre de ces intermittences dans un temps donné, est variable. Il est digne de remarque que, en général, les intermittences ont lieu d'une manière régulière, c'est-à-dire, constamment après un même nombre de battemens normaux du cœur. Toutefois cette loi est sujette à un grand nombre d'exceptions. M. Laënnec a distingué avec raison les intermittences en deux espèces : dans les unes, qu'il appelle *vraies*, il y a réellement suspension de la contraction ventriculaire; dans les autres, qu'il appelle *fausses*, cette contraction est seulement très affaiblie, à tel point que le pouls artériel manque comme dans les premières; d'où il suit que l'exploration du pouls artériel ne suffirait pas pour faire distinguer l'une de l'autre : les palpitations *vraies* des palpitations *fausses.* M. Laënnec a donné aux premières le nom d'*arrêts* ou d'*hésitations du cœur.*

Il est une espèce de *fausse* intermittence qui ne me paraît pas avoir encore fixé l'attention des observateurs; elle consiste en une contraction ventriculaire qui se fait pour ainsi dire *à vide.* Je ne puis mieux comparer ce qui arrive alors pour le cœur, qu'à ce qui arrive au pied dans ce qu'on appelle un *faux-pas.* Cette intermittence est une sorte de *faux-pas* du cœur, et tient, je crois, à ce que le ventricule gauche où on l'observe ordinairement, n'ayant pu se remplir convenablement de sang pendant la diastole (circonstance assez commune dans le cas de rétrécissement considérable de l'orifice auriculo-ventriculaire gauche), bat réellement, sinon tout-à-fait à vide, du moins sur une très petite masse de sang.

2° Il est des cas où les battemens du cœur se succèdent à des intervalles de durée inégale, et tantôt ces battemens se font tous avec la même impulsion, tantôt, au contraire, avec une impulsion inégale. Cette irrégularité, cette véritable ataxie, cette sorte de *folie* des battemens du cœur, si j'ose me servir de cette expression, coïncide ordinairement avec des intermittences plus ou moins fréquentes : rien n'est véritablement comparable au désordre tumultueux, à l'étrange confusion qui règne alors dans les battemens du cœur. Cet organe nous offre, dans ce cas, l'image d'une machine complètement dérangée et tout-à-fait démontée; toutes les lois qui régissent ses mouvemens, si bien réglés, comme nous l'avons vu, à l'état normal, sont bouleversées; et si je ne craignais d'abuser ici du style figuré, je dirais qu'à l'ordre établi par les lois de la nature elle-même, a succédé le plus complet état d'anarchie. J'ajouterai que l'espèce de trouble que nous signalons est, jusqu'à un certain point, pour les fonctions du cœur, ce qu'est pour les fonctions du cerveau le délire, l'aliénation mentale; et de là l'expression métaphorique de folie dont je me suis servi plus haut.

Les irrégularités du cœur que nous venons de mentionner, et dont on ne peut se faire une juste et complète idée qu'en les observant soi-même, se partagent en deux espèces distinctes : dans la pre-

(1) Voyez le n° 120 de la *Lancette française*, jeudi 9 oct. 1834.

mière espèce, le désordre est tel, que non seulement le rhythme normal du cœur est *dérangé*, mais que chacun des battemens entiers et complets de cet organe diffère de ceux qui le suivent comme de ceux qui l'ont précédé. Dans la seconde espèce, au contraire, les irrégularités se succèdent régulièrement, si l'on peut ainsi parler, c'est-à-dire, qu'à chaque battement complet du cœur en succède un autre qui lui ressemble : en sorte qu'il reste encore ici quelque trace de cette tendance à la suprême loi de l'ordre, qui éclate de toute part dans le gouvernement de l'économie vivante. Disons enfin que les deux espèces d'irrégularités peuvent quelquefois se succéder chez un seul et même individu, à des intervalles de temps plus ou moins éloignés.

Dans le désordre extrême des battemens du cœur, tantôt pour une seule contraction des ventricules, il y a deux et même trois mouvemens de dilatation de ces mêmes parties; tantôt on observe un dérangement inverse, c'est-à-dire, que pour une seule *diastole*, on compte deux et même trois efforts ou mouvemens de systole. C'est particulièrement aussi dans quelques uns des cas que nous examinons, que la contraction des oreillettes devient des plus évidentes, et c'est bien à eux, si je ne me trompe, que doit se rapporter ce passage de M. Laënnec sur les contractions multipliées des oreillettes : « Il » arrive quelquefois, quoique très rarement, dans » les palpitations, que chaque contraction des ven- » tricules est suivie de plusieurs contractions suc- » cessives de l'oreillette, qui, réunies, n'occupent » pas plus de temps qu'une seule contraction ordi- » naire. J'ai compté quelquefois, dans ces sortes de » palpitations, deux pulsations des oreillettes pour » une des ventricules, d'autres fois il y en a qua- » tre; mais le plus souvent le nombre de ces con- » tractions successives et correspondantes à une » seule contraction des ventricules, est de trois. » (Ouv. cit., t. 11, pag. 471-72, 2e édit.)

M. Laënnec pense que la systole des oreillettes peut *anticiper* sur celle des ventricules, et l'arrêter au milieu de son développement. Ce phénomène a lieu, selon lui, lorsque les oreillettes se contractant *avec force et d'une manière en quelque sorte convulsive, font entendre une systole très sonore.* Cet auteur ajoute que cette contraction *convulsive est quelquefois double, c'est-à-dire que l'on en entend deux successives sans aucun intervalle.* M. Laënnec croit avoir observé aussi, quoique rarement, une anticipation inverse, celle de la contraction des ventricules sur la systole des oreillettes. « Au mo- » ment où l'oreille cesse d'être soulevée par la con- » traction des ventricules, on sent tout à coup, » dit-il, au lieu du claquement de l'oreillette, une » nouvelle contraction des ventricules, accompa- » gnée d'un choc beaucoup plus fort, après lequel » le cœur reprend son rhythme précédent (1). »

Il résulte de ce que nous avons dit sur l'inégalité qui existe quelquefois pour un seul battement ou *jeu* complet du cœur, entre le nombre des diastoles et celui des systoles, qu'au lieu des deux repos et des deux mouvemens qui le composent, il y aura quelquefois trois et même quatre mouvemens bien distincts et autant de repos. Ce genre d'irrégularité du rhythme du cœur n'avait point jusqu'ici été suffisamment étudié, depuis les beaux travaux de M. Laënnec, et ne saurait trop fixer l'attention des vrais observateurs. J'y reviendrai, à l'occasion des bruits anormaux du cœur; et je ferai voir, contrairement à ce que M. le docteur Hope a récemment avancé dans l'ouvrage remarquable qu'il a publié sur les maladies du cœur, que les bruits pour un battement complet de cet organe peuvent être au nombre de trois et quatre, au lieu de deux.

Pour compléter l'étude des aberrations du rhythme du cœur, il serait maintenant utile et curieux à la fois de rechercher quelles sont celles de ces aberrations qui peuvent se *localiser* dans telle ou telle des quatre cavités constituantes de l'organe, et quelles sont celles qui se passent constamment et nécessairement dans ses quatre cavités à la fois. Par exemple, la confusion tumultueuse des battemens du cœur signalée plus haut, pourrait-elle avoir uniquement lieu dans les cavités gauches de cet organe, les droites conservant leur rhythme normal, et réciproquement? En admettant la possibilité d'une semblable disharmonie dans les battemens des deux cœurs, on est forcé d'admettre en même temps, que les bruits du cœur droit et ceux du cœur gauche sont susceptibles de perdre leur isochronisme, leur *unisson*, si l'on peut ainsi dire, et l'on conçoit, grâce à cette hypothèse, comment, au lieu des deux bruits normaux, on pourrait en entendre trois ou quatre; comment aussi, dans quelques circonstances, on pourrait entendre un tic-tac normal dans la région correspondante aux cavités dont les mouvemens ne seraient pas dérangés, tandis qu'on entendrait des bruits plus multipliés et plus ou moins altérés dans la région correspondante aux cavités dont le rhythme serait devenu irrégulier. Mais n'insistons pas plus long-temps sur un tel sujet, nous souvenant toujours que l'on doit, avant de s'engager dans les détours obscurs des explications, être armé de ce *fil d'Ariane* que les faits seuls peuvent fournir.

Si l'on nous demande maintenant quelles sont les conditions morbides sous l'influence desquelles apparaissent les différentes aberrations du rhythme des battemens du cœur, nous répondrons, sans entrer dans des détails qui seraient déplacés ici,

(1) Ce que rapporte ici M. Laënnec de l'anticipation de la systole des ventricules sur celle des oreillettes, et de l'anticipation de la systole des oreillettes sur celle des ventricules, mérite confirmation. Ce n'est pas d'ailleurs l'exactitude, mais l'interprétation des phénomènes observés par M. Laënnec, que l'on peut contester. Sa théorie des bruits du cœur, base sur laquelle repose l'interprétation de ces phénomènes, manquant, comme nous l'avons vu, de solidité, on peut en dire autant de l'interprétation qui la prend pour appui

que tantôt elles sont purement *dynamiques, nerveuses, vitales*, et que tantôt, au contraire, elles coïncident avec de graves lésions *organiques*, soit aiguës, soit chroniques, dont la description fidèle se trouvera dans différens endroits de ce Traité. (*Voy.* péricardite, endocardite, induration des valvules, etc).

Les désordres que la circulation du sang à travers le cœur éprouve inévitablement par suite de ceux qui existent dans les mouvemens de systole et de diastole, sont faciles à comprendre, et nous dépasserions les limites que comportent ces prolégomènes, en ne nous bornant pas simplement à les signaler ici.

§ II. De la force et de l'étendue des battemens du cœur à l'état anormal. De l'ébranlement vibratoire (frémissement cataire) qui les accompagne quelquefois.

I. *Force des battemens du cœur.*

Ainsi que nous l'avons dit ailleurs (pag. 36), la force des battemens du cœur a pour mesure la force du choc de cet organe contre les parois de la poitrine; et comme nous l'avons dit aussi, pour apprécier la force de ce choc ou de cette impulsion, les moyens que nous possédons sont l'*inspection* et l'application immédiate ou médiate soit de la main, soit de l'oreille, sur la région correspondante aux battemens du cœur (1).

La force des contractions du cœur, ou mieux des *battemens* de cet organe *contre la poitrine*, est susceptible de *plus* ou de *moins*, d'augmentation et de diminution, à des degrés vraiment indéfinis. Les cas extrêmes sont ceux qu'il est le plus facile de bien constater. Or, il est de ces cas où, ni l'inspection la plus attentive, ni le toucher le plus exercé ne peuvent nous faire distinguer les battemens du cœur. Il en est d'autres, au contraire, où ces battemens sont tellement violens, qu'ils imitent en quelque sorte des coups de marteau ou des coups de poings, et qu'ils ébranlent à la fois, non seulement la région précordiale, mais toute la région du thorax, et le tronc tout entier, et la tête, et les vêtemens des malades, et même, jusqu'à un certain point, diverses parties du lit dans lequel ces malades reposent.

(1) M. Laënnec veut qu'on apprécie le choc, ou la percussion du cœur contre la poitrine, par le soulèvement imprimé à l'oreille appuyée sur le stéthoscope, et non par l'application de la main. Il est très certain que le procédé recommandé par M. Laënnec, permet de juger, avec facilité, de la force de percussion réelle du cœur. Mais, et à cet égard j'en appelle à l'expérience la plus journalière, c'est à tort que M. Laënnec déclare formellement que l'application de la main serait un moyen très infidèle pour cette évaluation, et que le cylindre rend sensible le soulèvement produit par les battemens du cœur, dans le cas même où la main appliquée à la région du cœur ne sent absolument rien. Ici, comme dans quelques autres circonstances, M. Laënnec s'est, d'ailleurs, exagéré l'importance du cylindre, car, dans un bon nombre de cas (je ne dis pas dans tous), l'application immédiate de l'oreille est préférable à son application médiate pour l'appréciation du choc du cœur.

Lorsque les battemens du cœur augmentent, d'une manière notable, de force ou d'intensité, on leur donne le nom de *palpitations*; à l'augmentation de *force* ou d'*intensité*, se joint presque constamment l'augmentation de *vitesse* des battemens du cœur.

M. Laënnec enseigne que l'impulsion du cœur n'est sentie que dans le moment de la systole des ventricules, qu'elle est, par conséquent *unique, simple* et non *double* comme le bruit du cœur. Cela est très vrai dans l'immense majorité des cas, mais non dans tous, et, peut-être, de nouveaux viendront-ils démontrer que la diastole ventriculaire produit, plus souvent que nous ne l'avons encore observé nous-même, un mouvement distinct de choc ou d'impulsion contre la poitrine, sans que toutefois ce choc puisse jamais égaler en force celui qui accompagne la systole. Un phénomène bien plus curieux encore, c'est que pour une seule impulsion de la systole, il peut y avoir deux impulsions correspondantes à la diastole. Entre autres exemples de cette particularité assez extraordinaire, je citerai le suivant. Chez une femme, dont la longue observation sera rapportée dans un autre endroit de cet ouvrage, et qui fut examinée à plusieurs reprises, avec toute l'attention que méritait le cas, non seulement par moi et les élèves de la clinique, mais encore par plusieurs de nos plus habiles confrères, la main appliquée sur la région précordiale distinguait trois mouvemens, le premier et le plus fort correspondant au pouls et au premier bruit, à la systole par conséquent, les deux autres succédant coup sur coup au premier et isochrônes à la diastole. L'œil fixé sur la région précordiale apercevait les trois battemens indiqués, les deux derniers toutefois moins nettement que le premier. Enfin, si l'on regardait attentivement la tête d'une personne qui explorait les battemens du cœur par l'application immédiate de l'oreille, on voyait qu'elle était agitée d'un triple mouvement pour une seule pulsation de l'artère radiale.

Je n'insiste pas plus long-temps ici sur le choc de la diastole ventriculaire, attendu que je serai obligé, dans le cours de ce Traité, de revenir, avec tous les détails nécessaires, sur ce sujet non moins *neuf* qu'intéressant.

Si la systole des oreillettes n'est pas accompagnée d'une impulsion notable à l'état normal, il n'en est pas de même dans certains cas de maladie. M. Laënnec n'ignorait point cette circonstance et il l'a très bien signalée dans le passage suivant, où il s'est appliqué à distinguer le choc des oreillettes de celui des ventricules. « Si la contraction des oreil-
» lettes, dit-il, produit, dans quelques cas rares,
» un phénomène analogue à l'impulsion des ventri-
» cules pendant leur systole, il est facile de l'en
» distinguer. En effet, lors que la systole des oreil-
» lettes est accompagnée d'un mouvement sensi-
» ble, ce mouvement est beaucoup plus profond;
» il semble même que, dans ce cas, le cœur s'élei-

» gne de l'oreille... Dans tous les cas, il est très peu » marqué, en comparaison de la sensation de sou- » lèvement que produit la contraction des ventri- » cules lorsque leurs parois ont une bonne épais- » seur. »

Parmi les exemples que je pourrais rapporter à l'appui de ce qui vient d'être dit, je choisirai le suivant : chez une femme, couchée au n° 8 de la salle Sainte-Madeleine, affectée d'une énorme hyperthropie du cœur avec induration de la valvule mitrale, on voyait distinctement un mouvement d'impulsion communiqué à la région sus-mammaire gauche, à un pouce environ au-dessous de la clavicule (dans les 2e et 3e espaces intercostaux); le doigt appliqué sur cette région était comme repoussé par un choc très marqué. Ce mouvement qui ne pouvait être attribué qu'à la systole de l'oreillette gauche dilatée et hypertrophiée (1), alternait avec un autre qui répondait à la diastole. Ce double mouvement d'ondulation, de contraction et de dilatation, qu'on apercevait en quelque sorte à travers la région pectorale soulevée et amincie, imitait parfaitement celui que présente le cœur mis à découvert.

Plus les sujets sont maigres et nerveux, et plus, toutes choses étant d'ailleurs égales, l'impulsion du cœur est facile à sentir. Chez les personnes qui ont beaucoup d'embonpoint et le système musculaire très développé, les contractions des différentes parties du cœur en général et celles des ventricules en particulier ne sont bien souvent accompagnées que d'un choc à peine sensible.

Les battemens du cœur forts et violens, lorsqu'ils sont permanens, comme dans les grandes hypertrophies, déterminent, à la longue, une voussure très évidente de la région précordiale. Cette particularité, que j'ai rencontrée plusieurs fois et que j'ai signalée particulièrement depuis environ deux ans, n'avait encore été notée, que je sache, par aucun des auteurs qui ont publié des ouvrages sur les maladies du cœur. On aurait pu l'admettre *à priori*, la deviner en quelque sorte, en réfléchissant à ce qui arrive à la suite des battemens des tumeurs anévrismales.

Il serait, comme on le pense bien, beaucoup trop long d'examiner ici en détail quels sont les divers états morbides dans lesquels les battemens du cœur sont augmentés ou diminués. L'hypertrophie et l'atrophie de cet organe méritent, sans contredit, d'être placées au premier rang de ces états morbides. Alors, l'augmentation ou la diminution d'impulsion sont permanentes. Mais combien de fois les battemens du cœur ne peuvent-ils pas être plus forts ou plus faibles, d'une manière passagère ou temporaire? une fièvre violente, une course prolongée, un exercice fatigant, une inflammation de la membrane interne ou de la membrane externe du cœur, une affection purement nerveuse, certaines émotions de l'ame, etc., sont autant de causes d'accroissement de la force des battemens du cœur. Des conditions opposées à celles-là entraînent une diminution plus ou moins notables dans ces battemens.

(1) Les battemens ventriculaires se faisaient sentir à deux pouces plus bas.

II. *Étendue des battemens du cœur.*

J'ai peu de chose à dire sur l'étendue des battemens du cœur et sur les procédés au moyen desquels on peut la déterminer, puisque ces procédés sont au fond exactement les mêmes que ceux dont on se sert pour l'appréciation du choc ou de l'impulsion.

L'étendue des battemens du cœur est en général proportionnelle à leur force, comme on le voit dans l'hypertrophie proprement dite, sans augmentation ou du moins avec une augmentation médiocre des cavités. Mais elle peut être aussi en raison inverse de cette force, c'est-à-dire, 1° être fort considérable, celle-ci étant plus ou moins diminuée, comme dans les grandes dilatations du cœur sans hypertrophie, ou même avec amincissement des parois; 2° être, au contraire, très petite, l'impulsion étant fort grande, comme dans certaines hypertrophies *concentriques* du ventricule gauche, etc.

Il n'est pas rare de rencontrer des cas où les battemens du cœur se font sentir dans tout l'espace que l'on peut couvrir par l'application de la main. J'ai souvent alors mesuré par la percussion à la fois et par l'inspection, la surface du cœur qui vient ainsi heurter plus ou moins fort contre la main, et elle se trouvait de cinq à six pouces carrés, tandis qu'à l'état normal, d'après mes propres recherches, l'étendue des battemens du cœur n'est guère que d'un à deux pouces carrés. Ce résultat est, au reste, sensiblement conforme à ce qui a été observé par M. Laënnec : « Dans l'état naturel, dit-il, le cœur » examiné entre les cartilages des 5e et 6e côtes et » au bas du sternum, produit à l'oreille une sensa- » tion telle *par ses mouvemens*, qu'il paraît évi- » demment correspondre à une petite étendue des » parois de la poitrine, et ne guère dépasser le » point sur lequel est appliqué l'instrument; quel- » quefois même il semble couvert en entier par le » cylindre... »

III. *Ébranlement vibratoire ou frémissement cataire accompagnant les battemens du cœur.*

Corvisart paraît être le premier auteur qui ait observé le remarquable phénomène que nous étudions ici, et qu'il a placé au premier rang des signes qui peuvent faire reconnaître le rétrécissement des orifices du cœur gauche. Voici comment il *signale* ce phénomène : *Bruissement particulier, difficile à décrire, sensible à la main appliquée sur la région précordiale, se reconnaissant aussi, mais d'une*

manière bien moins marquée, par la main qui interroge les caractères du pouls (1).

Le phénomène dont il s'agit ne pouvait échapper à la sagacité du génie observateur de M. Laënnec : il le compare « au frémissement qui accompagne le murmure de satisfaction que font ENTENDRE les chats quand on les flatte de la main. » Pour plus d'exactitude, je crois qu'il faudrait comparer la sensation qu'éprouve la main appliquée sur la région précordiale, dans le cas où existe le frémissement ou *bruissement* indiqué par Corvisart, à celle qu'elle perçoit quand elle est appliquée sur le dos d'un chat pendant qu'il fait entendre ce murmure, ce RALE de satisfaction si connu, dont parle M. Laënnec (bruit de *rouet* ou de *ron-ron*). M. Laënnec dit très bien aussi *qu'on peut encore se faire une idée du frémissement cataire en passant une brosse un peu rude sur la paume de la main recouverte d'un gant.* Pour moi, il me semble que la comparaison la plus juste consiste à rapprocher ce frémissement de celui qu'on éprouve en plaçant la main sur un corps mis en vibration, ou sur le larynx d'un individu qui parle, chante ou crie, ou mieux encore sur la tumeur qu'on connaît en chirurgie sous le nom de *varice anévrismale.* C'est pour cela que j'ai cru devoir le désigner sous le nom d'ébranlement ou frémissement vibratoire. Un frémissement tout-à-fait semblable a lieu dans les parois du thorax, soit dans les cas où les feuillets de la plèvre, devenus très rugueux, frottent avec force l'un contre l'autre, pendant les mouvemens de la respiration, soit dans les cas où l'air ne pénètre dans les poumons qu'à travers des tuyaux bronchiques rétrécis. D'ailleurs, et M. Laënnec l'a déjà noté, le frémissement vibratoire qui accompagne les battemens du cœur n'est pas toujours borné à la région précordiale, et spécialement à la région des cavités gauches, mais il se fait quelquefois sentir dans toute la partie antérieure de la poitrine.

On a lieu de s'étonner qu'après avoir signalé, d'une manière si particulière et si heureuse, *le frémissement sourd, le bruissement* de l'artère radiale, Corvisart n'ait point parlé du frémissement vibratoire des grosses artères qui accompagne assez souvent celui du cœur. En effet, ce frémissement des grosses artères est plus commun et plus facile à sentir que celui d'artères d'un petit calibre, au nombre desquelles il convient de placer la radiale elle-même. Mais le frémissement vibratoire des grosses artères (et à plus forte raison celui des petites) n'accompagne pas toujours et nécessairement celui du cœur ; et d'un autre côté, le frémissement vibratoire des artères peut avoir lieu sans qu'il en existe un semblable pour le cœur. Les cas de ce genre ont été parfaitement établis par M. Laënnec, et je ne saurais mieux faire que de reproduire ici le passage qu'il leur a consacré. « Le frémissement » cataire artériel présente plusieurs variétés : quand » il est exactement borné au calibre de l'artère, on » le sent mieux à l'aide d'une pression modérée que » si l'on appuie trop légèrement les doigts ; mais si » on presse trop l'artère il diminue (1). Dans ce cas, » le frémissement paraît saccadé comme la pulsa- » tion artérielle elle-même. Quelquefois, au con- » traire, et particulièrement dans la carotide, le » frémissement est beaucoup plus étendu que le » diamètre de l'artère et paraît se faire plus super- » ficiellement. Le frémissement cataire de la caro- » tide est quelquefois sensible dans un espace de » deux pouces en largeur sur les parties latérales du » cou, alors il l'est d'autant plus que l'on pose plus » légèrement l'extrémité des doigts. Ce frémisse- » ment paraît alors continu, et l'on ne sent nulle- » ment la saccade artérielle ; enfin, parfois il sem- » blerait que le frémissement fût dû à un gaz ou à » un fluide impondérable exhalé par les parois de » l'artère, et qui formerait un courant circulant au- » tour d'elle ou s'échappant en rayonnant de tous » les points de ses parois... Les artères où l'on ob- » serve le plus fréquemment ce phénomène, sont » les carotides, puis les sous-clavières, les bra- » chiales et les crurales ; il est rare qu'on puisse le » sentir dans l'aorte ascendante, et même dans » l'aorte ventrale... Le frémissement cataire n'est » pas très sensible dans les petites artères et en » particulier dans les radiales.... Toutes les fois que » je rencontre ce caractère du pouls, je remarque » qu'un grand nombre d'élèves ne le sentent point, » et je n'avais pu moi-même le saisir avant l'époque » à laquelle j'ai rencontré le frémissement cataire » dans les grosses artères. »

Le frémissement vibratoire des artères coïncide presque constamment (quand il n'est pas le retentissement et comme la diffusion de celui du cœur) avec divers ronflemens des artères, dont une des principales variétés a été désignée par moi sous le nom de *bruit ou ronflement de diable*, et dont nous nous occuperons ci-après. Laissant donc pour le moment de côté ce qui concerne le frémissement vibratoire des artères, essayons de trouver une explication satisfaisante de celui du cœur.

Corvisart dit que « le bruissement sensible à la » main appliquée sur la région précordiale, pro- » vient, sans doute, de la difficulté qu'éprouve le » sang à passer par un orifice qui n'est plus propor- » tionné à la quantité de fluide à laquelle il doit » donner passage. » L'explication que j'ai donnée,

(1) Ce passage se trouve à la page 210 de *l'Essai sur les maladies du cœur.* A la page suivante, Corvisart insiste plus particulièrement sur le *frémissement* de l'artère radiale, qu'il regarde comme un signe certain, *pathognomonique* du rétrécissement de l'orifice aortique : « Quand le médecin, dit ce grand maître, n'au- » rait pour guide que cette espèce *d'ondulation*, ce *bruissement*, ce » *frémissement sourd*, ce *caractère si reconnaissable du pouls* dans » tous les cas de cette nature, son diagnostic ne doit plus être in- » certain. » Ce n'est pas ici le lieu de discuter la valeur du signe découvert par Corvisart.

(1) Cette observation est parfaitement juste. Ajoutons que le frémissement d'une corde en vibration est soumis aux mêmes lois que l'espèce de frémissement artériel indiqué ci-dessus.

en 1823 (1), du phénomène en discussion est essentiellement la même. J'avançais qu'il dépendait, ainsi que le bruit de soufflet, *dans les cas où ces deux phénomènes accompagnaient le rétrécissement de l'un des orifices du cœur,* du frottement exercé par la colonne sanguine contre les bords de cet orifice, frottement dont l'intensité devait être, toutes choses égales d'ailleurs, d'autant plus considérable que le rétrécissement était parvenu à un plus haut degré.

M. Laënnec convient que le frémissement vibratoire ou cataire « s'observe effectivement dans pres- » que tous les cas où il y a un rétrécissement un » peu notable des orifices du cœur ; » mais il ajoute qu'il l'a « rencontré fréquemment sans qu'il y eût » aucune lésion organique de ce viscère, » et il termine l'article qu'il a consacré à ce sujet, en disant qu'il lui *paraît au moins extrêmement probable que le frémissement cataire tient à une modification particulière de l'innervation.* (Ouv. cit.; t. 11e, p. 453, 2e édit.).

Expliquer un phénomène physique tel que le frémissement vibratoire par une *modification particulière de l'innervation,* est une explication assurément peu satisfaisante. On conviendra surtout que M. Laënnec a poussé véritablement un peu loin sa théorie d'une *modification nerveuse particulière,* en l'appliquant au frémissement vibratoire qui accompagne le rétrécissement de quelqu'un des orifices du cœur. Nier l'intime et étroite connexion de *cause à effet* qui existe dans l'*espèce,* entre le frémissement vibratoire et la lésion organique, matérielle, physique du cœur, ce serait, en conscience, nier l'évidence elle-même. Ainsi, sous peine de se mettre en flagrante opposition avec les plus vulgaires notions de la physique, on doit donc considérer, au moins comme l'une des causes du frémissement vibratoire de la région précordiale, le frottement extraordinaire qu'exerce la colonne sanguine en passant à travers les orifices du cœur rétrécis.

Mais ce n'est pas tout. De ce que l'une des espèces du frémissement cataire ou vibratoire de la région précordiale peut être, que dis-je? est certainement l'effet ordinaire, sinon constant, du rétrécissement de quelque orifice du cœur, s'ensuit-il que tout frémissement cataire du cœur et surtout des artères, soit nécessairement le résultat de cette même cause? Hé, non, sans doute. A quoi bon, s'il en eût été ainsi, admettre diverses espèces de frémissement vibratoire ou cataire du cœur? Je suis donc bien convaincu, pour ma part, qu'il est des cas de frémissement cataire, avec lesquels ne coïncide point un rétrécissement des orifices du cœur, et j'avouerai franchement qu'il reste encore beaucoup à faire pour l'explication du frémissement cataire de cette espèce. L'hypothèse proposée par M. Laënnec, me semble tout-à-fait indigne du beau génie de son auteur; en effet, une *modification de l'innervation* peut bien être la cause éloignée, mais non jamais la cause prochaine d'un phénomène physique tel que celui que nous examinons (1).

Pour revenir aux causes qui, outre celle que nous avons signalée plus haut, peuvent produire un frémissement vibratoire dans la région précordiale, j'ajouterai que j'en ai récemment trouvé une qui diffère beaucoup d'une simple modification de l'innervation. Elle consiste dans le frottement des parois opposées du péricarde, devenues inégales, rugueuses, à la suite d'une péricardite. En voici un exemple bien remarquable : chez un jeune homme, qui nous offrit les signes physiques de la péricardite et particulièrement le bruit de râpe superficiel et le cri de cuir neuf, la main, appliquée sur la région précordiale, *sentait un frémissement cataire* TRÈS PRONONCÉ. Ce jeune homme ayant succombé, nous constatâmes sur le cadavre l'existence d'une péricardite aiguë avec fausses membranes rugueuses, épaisses, résistantes, quoique récentes (2). Je me rappelle aussi un cas dans lequel le frémissement vibratoire ou cataire existait chez un individu qui offrait un bruit de *râclement* tout particulier dans la région du cœur, et à l'ouverture duquel nous trouvâmes une concrétion ossiforme qui faisait saillie à la surface du cœur (on lira plus loin cette observation détaillée).

En un mot, je pense que toute condition morbide propre à déterminer un frottement considérable, soit à l'intérieur, soit à l'extérieur du cœur, peut, à l'instar du rétrécissement d'un orifice de cet organe, produire le *frémissement vibratoire ou cataire* de la région précordiale (3). On indiquera quelques unes de ces conditions, quand il sera question un peu plus bas du bruit de soufflet, *compagnon* si ordinaire du frémissement cataire ou vibratoire.

(1) *Observations des rétrécissemens de l'orifice auriculo-ventriculaire gauche, reconnus par l'auscultation ;* mémoire publié dans les archives générales de médecine, cahier du mois de septembre 1823.

(1) Expliquons notre pensée. Soit, par hypothèse, un rétrécissement *spasmodique* d'une artère avec frémissement cataire : la *modification particulière* désignée sous le nom de *spasme*, sera la cause éloignée, *médiate* du *frémissement* et le rétrécissement en sera la cause immédiate ou prochaine.

(2) Rapprochez le frémissement vibratoire actuel de celui que nous avons dit plus haut accompagner le frottement réciproque des feuillets opposés de la plèvre, devenus rugueux.

(3) J'ai actuellement sous les yeux un remarquable exemple de l'influence d'un frottement plus ou moins sec et dur, sur la production de l'ébranlement vibratoire des parties voisines, et sur le développement de bruits anormaux ou *accidentels*. Chez un homme qui, à la suite d'un rhumatisme chronique, est affecté d'une sorte d'*hypertrophie* de l'articulation du genou, on entend, pendant les mouvemens d'extension et de flexion de cette articulation, un bruit de râclement ou de craquement très prononcé ; en même temps, si l'on applique la main sur différentes régions du genou, on distingue le frottement producteur de ce bruit et on sent un mouvement vibratoire qui a la plus grande analogie avec le frémissement cataire proprement dit.

Nous avons rencontré, en novembre 1834, un très beau frémissement vibratoire dans le côté gauche de la poitrine d'un homme atteint de pleurésie avec exsudation plastique : il est vrai que chez ce sujet, la surface du poumon était légèrement bosselée, par l'effet de masses tuberculeuses ; or, cette circonstance a pu concourir à la production du frémissement vibratoire.

Quelles sont maintenant encore les autres causes capables de faire apparaître ce phénomène? Je l'ignore. Il me semble seulement qu'il est certaines conditions du sang, ainsi que des parois du cœur et des artères, qui favorisent la production de leur frémissement vibratoire. Mais, malgré les recherches assidues auxquelles je me suis livré sur cet objet, je ne suis point parvenu jusqu'ici à bien préciser de telles conditions.

Dans le cas où, par suite du reflux du sang des artères dans les ventricules et de ceux-ci dans les oreillettes, la colonne sanguine en va heurter une autre qui se meut en sens opposé, ne serait-ce pas là une nouvelle cause de frémissement cataire?

ARTICLE SECOND.

Des bruits du cœur à l'état anormal.

Le *Traité de l'auscultation médiate* ne contient que très peu de détails sur les bruits du cœur étudiés à l'état anormal, et parmi les assertions de M. Laënnec à ce sujet, il en est qui ne sont pas complètement exactes. D'ailleurs, cet illustre observateur n'ayant pas connu la véritable cause du double bruit du cœur, il a dû nécessairement se glisser quelques erreurs dans ses explications des bruits anormaux qu'il a eu occasion de constater. Dans le chapitre qu'il a consacré aux *anomalies du bruit du cœur et des artères*, ces anomalies se trouvent réduites au bruit de soufflet, dont il a, du reste, décrit les nuances principales, avec ce bonheur et cette finesse d'observation qui caractérisaient particulièrement son génie. Mais le bruit de soufflet, quelque variées que soient ses nuances, est bien loin de comprendre tous les bruits que l'on entend à la région précordiale, dans l'immense série des maladies qui peuvent affecter les différens tissus, les différentes parties constituantes du cœur. Pour débrouiller un sujet aussi compliqué, il ne faut pas oublier que la cause productrice de tous les bruits du cœur est multiple et non pas *unique*, comme chacun des observateurs qui ont étudié cette matière l'avait admis à sa manière. C'est ici qu'il est nécessaire de rappeler la distinction que j'ai précédemment établie entre les diverses *conditions acoustiques* que nous présente le cœur, considéré sous tous les points de vue de son action physiologique (1) : sans cela, on ne saurait parvenir à dissiper la confusion qui règne encore, et sur le *siége* des divers phénomènes acoustiques dits *bruits anormaux du cœur*, et sur leur mécanisme ou leur théorie.

(1) Cette distinction est à peu près la même que celle qui se trouve dans la lettre que j'adressai à *l'institut de France* (séance du 24 février 1834), et qui roulait spécialement sur la question des bruits anormaux du cœur.

§ Ier. Analyse et théorie des bruits valvulaires à l'état anormal.

J'ai dit, lorsque je me suis occupé des bruits valvulaires à l'état normal, que le passage du sang à travers les orifices dont les valvules étaient abaissées, pouvait bien, en raison du frottement qui doit l'accompagner, être considéré comme la cause probable d'un bruit particulier; mais j'ai ajouté que ce bruit, s'il existait réellement, s'opérant dans le même moment que les bruits valvulaires, beaucoup plus forts que lui, était couvert et pour ainsi dire éclipsé par ceux-ci. De cette proposition, on aurait pu conclure, *à priori*, que, pour rendre appréciable le bruit de frottement dû au passage du sang à travers les orifices du cœur, il suffirait d'augmenter la force de ce frottement. Or, c'est là précisément ce que font certaines conditions physiques des valvules et des orifices. Il est même alors des cas où le bruit de frottement acquiert une telle intensité, et où les bruits valvulaires perdent tellement de la leur que, par un véritable renversement de l'ordre normal, le premier masque complètement les seconds. Il est vrai que dans d'autres cas où le bruit de frottement est également très prononcé, on ne peut pas dire, à la rigueur, qu'il efface et *couvre* les bruits valvulaires; car ceux-ci, en raison de certaines lésions valvulaires que nous indiquerons, ont entièrement cessé d'exister. Mais examinons de plus près ces intéressantes et graves questions, et occupons-nous d'abord des cas où les bruits valvulaires continuent à se faire entendre.

1° *Modifications dans la force, le ton et le timbre ou la nature des bruits valvulaires.*

Les bruits valvulaires sont susceptibles de trois genres fondamentaux de modifications : ils peuvent, en effet, être modifiés tantôt dans leur intensité, tantôt dans leur ton, tantôt dans leur nature ou leur *timbre* particulier. L'augmentation ou la diminution de la force des bruits du cœur est un phénomène si commun, que les observateurs n'ont pas cru devoir s'en occuper jusqu'ici d'une manière bien sérieuse.

Les degrés d'intensité des bruits valvulaires sont presque infinis, et l'expérience personnelle peut seule en procurer une complète connaissance. Il ne s'agira donc ici que des nuances les plus tranchées. Or, il est des cas où ces bruits sont tellement faibles, tellement obscurs, qu'on ne les distingue qu'en écoutant avec une extrême attention et lorsqu'on a une grande habitude de ce genre d'observation. On peut alors les comparer, à la fréquence près, à ceux du cœur du fœtus, vers le cinquième mois de la grossesse.

Dans des cas opposés aux précédens, les bruits valvulaires peuvent augmenter d'intensité, au point qu'on les entend à une certaine distance de la poitrine des malades. C'est alors surtout qu'ils imitent parfaitement les bruits de soupapes, ou qu'ils rappellent le tic-tac lointain d'un moulin.

Mais en général, dans ces cas, le *timbre* est modifié en même temps que la force est augmentée.

Il ne faut pas confondre l'augmentation ou la diminution d'intensité des bruits du cœur avec la diminution ou l'augmentation de leur *clarté* ordinaire ou de leur *ton*, si l'on me permet cette expression. Cette dernière espèce de modification n'est pas rare, et il faut convenir d'ailleurs qu'elle se combine souvent avec les deux autres. Ainsi, lorsque les bruits valvulaires augmentent d'intensité ou de force, ils deviennent en général plus *clairs*, leur *ton s'élève;* ces bruits viennent-ils, au contraire, à perdre de leur intensité, ils sont plus sourds, ils *baissent* de *ton*.

Les modifications du *timbre* ou de la nature des bruits du cœur n'ont guère mieux été étudiées que les simples modifications de force ou d'intensité avec lesquelles elles sont presque toujours combinées. J'ai souvent rencontré des cas où les bruits valvulaires avaient un timbre si sec et si dur, qu'on croyait entendre le bruit que produiraient deux lames de parchemin en se choquant brusquement et fortement l'une contre l'autre; et de là, le nom de *claquement* ou de *bruit de parchemin* sous lequel j'ai l'habitude de désigner cette modification des bruits valvulaires. Il ne faut pas le confondre avec le simple frôlement de parchemin ou de taffetas dont je parlerai à l'occasion des bruits du péricarde. Au lieu du bruit sec, dur et clair qui vient d'être signalé, j'ai entendu d'autres fois un bruit âpre, étouffé, légèrement *enroué* ou même tout-à-fait *rauque* (expressions figurées dont je me sers à défaut de meilleures qui puissent caractériser *proprement* et exclusivement des nuances de phénomènes aussi difficiles à décrire). Entre le bruit de soufflet léger et la modification indiquée ici, il n'existe peut-être qu'une différence de *plus* ou de *moins* plutôt qu'une véritable différence de nature; ce qu'il y a de certain, c'est que j'ai vu le bruit à timbre *enroué* ou *étouffé* s'élever jusqu'au bruit de soufflet, et j'ai vu celui-ci descendre, par une sorte de *dégradation*, au bruit *étouffé, âpre, enroué*.

Il peut très probablement survenir dans le *timbre* ou la nature des bruits valvulaires des modifications autres que les précédentes. Ma mémoire ne me fournit peut-être pas en ce moment toutes celles que j'ai eu occasion de rencontrer, et que des observations particulières, rapportées en temps et en lieu, feront plus amplement connaître. Qu'il me suffise d'avoir ici tracé un cadre dont l'expérience ultérieure se chargera de remplir les lacunes.

Essayons maintenant de remonter à la cause des modifications des bruits valvulaires ci-dessus exposées. L'augmentation et la diminution de ces bruits, considérées en elles-mêmes, dépendent des différens degrés de force avec lesquels se meuvent les valvules, de même que, par exemple, l'intensité du bruit de choc du cœur contre la paroi pectorale est proportionnelle à la force des contractions ventriculaires.

En général aussi, les bruits du cœur sont d'autant plus faibles et d'autant plus *obscurs*, que les parois du cœur sont plus épaisses et ses cavités plus étroites, *et vice versâ*.

Mais il ne faut pas perdre de vue que la force des bruits restant *intrinsèquement* la même, elle peut paraître augmentée ou diminuée selon que les conditions de leur transmission ou de leur propagation sont plus ou moins favorables, et selon qu'ils se passent dans un point plus ou moins éloigné de l'oreille. Voilà pourquoi ces bruits paraissent plus forts chez les individus maigres que chez les individus doués d'un grand embonpoint; pourquoi ils sont plus forts lorsqu'on les ausculte dans les côtés ou à la partie postérieure de la poitrine, chez un individu dont le poumon est hépatisé, induré, que chez un individu dont le poumon est sain; pourquoi ils sont très faibles dans les cas où un vaste épanchement dans le péricarde éloigne le cœur de la région précordiale, etc., etc.

Les mêmes circonstances, les mêmes accidens d'acoustique propres à diminuer l'intensité des bruits valvulaires, le sont aussi à renforcer ou à déprimer leur *ton*, c'est-à-dire leur degré de clarté normal. Mais il faut ajouter que, toutes choses égales d'ailleurs, les bruits valvulaires seront d'autant plus clairs, d'autant plus éclatans, que les valvules seront plus tendues et plus brusquement mises en jeu. Les conditions inverses obscurcissent, au contraire, et amortissent ces mêmes bruits.

Ce que je viens de dire diffère notablement de ce que M. Laënnec enseigne sur le même sujet, puisqu'il rapporte uniquement les modifications d'*intensité* ou de *ton* des bruits du cœur au plus ou moins d'épaisseur des parois de cet organe. Mais ses explications des bruits anormaux tombent d'elles-mêmes, par cela seul qu'elles sont une conséquence de sa théorie des mêmes bruits à l'état normal, laquelle est tout-à-fait erronée et incomplète. Si les bruits sont plus clairs, lorsque les parois ventriculaires sont minces, c'est que les valvules sont souvent amincies comme elles, et que, d'ailleurs, les conditions de conductibilité du bruit sont alors plus favorables. Si, dans l'hypertrophie, les bruits sont plus sourds ou plus *étouffés et analogues au murmure de l'inspiration*, ainsi que le dit M. Laënnec (1), c'est que les valvules sont aussi souvent plus ou moins épaissies; que l'augmentation d'épaisseur des parois ventriculaires n'est pas une circonstance favorable à la transmission du bruit, etc., etc. C'est pour une raison analogue à cette dernière que le ramollissement du cœur amortit les bruits de cet organe.

Quelles sont maintenant les conditions auxquelles se rapportent les modifications dans le *timbre ou la nature* des bruits valvulaires? Toutes ces con-

(1) Cette assertion, ainsi que celle où M. Laënnec avance que dans l'hypertrophie extrême il n'y a pas de bruit, manquent d'exactitude, comme le prouveront un grand nombre de faits que nous rapporterons quand il en sera temps.

ditions ne sont pas encore connues et ne le seront de long-temps encore, selon toute probabilité. Voici quels sont les résultats que m'a fournis mon expérience particulière : le timbre *sec-dur, parcheminé*, coïncidait, chez des individus que j'ai eu occasion d'ouvrir, avec un état d'épaississement hypertrophique et de rigidité considérable des valvules gauches et de la valvule mitrale en particulier (1). Chez d'autres sujets qui m'avaient présenté le *timbre enroué, âpre*, en quelque sorte *fêlé*, j'ai trouvé les valvules plutôt fongueuses, boursoufflées, que véritablement hypertrophiées, et molles, flasques, au lieu d'être fermes, résistantes, compactes comme dans le cas précédent. Il m'a semblé que chez les individus où ce bruit *tournait* décidément au bruit de soufflet, cela tenait à quelques incrustations ou à des végétations développées sur les valvules, sans que toutefois les mouvemens de ces soupapes organisées en fussent sensiblement empêchés.

Ce que je puis affirmer ici, c'est que toutes les fois que les lésions observées par moi dans les valvules ne s'opposaient point à ce que celles-ci pussent s'abaisser et se relever, jamais les bruits que j'appelle valvulaires, et que l'on désigne généralement sous le nom de bruits du cœur, n'ont disparu complètement, à moins de complication qu'il n'est pas ici le lieu d'examiner. Dans les cas où ces valvules pouvaient se mouvoir encore, mais moins librement qu'à l'état normal, les bruits proprement dits du cœur ou bruits valvulaires ont également persisté; toutefois, comme il existait en même temps, soit un rétrécissement de l'orifice qu'elles bordent, soit un état rugueux, inégal et raboteux de leur surface, soit une impossibilité de leur part de fermer complètement l'orifice, et de prévenir par conséquent le reflux du sang pendant leur état de redressement, en raison, dis-je, de l'une ou de plusieurs de ces circonstances, constamment alors, en examinant avec attention, j'ai entendu un bruit de soufflet, de scie ou de râpe, plus ou moins prononcé, se mêler au bruit valvulaire. Ces cas nous servent d'un heureux intermédiaire pour passer de ceux où les bruits valvulaires sont *purs* ou isolés de tout autre bruit, à ceux où nous les voyons cesser complètement et faire place à des bruits accidentels dont il nous reste à bien signaler les diverses nuances et à expliquer le véritable mécanisme.

2° *Remplacement des bruits valvulaires par divers bruits ou cris accidentels, tels que ceux de soufflet, de râpe, de scie ou de lime, de sifflement, de roucoulement, etc.*

Dans certaines maladies du cœur l'auscultation fait entendre, au lieu de l'un des bruits valvulaires ou de tous les deux, un bruit que M. Laënnec a désigné sous le nom générique de *bruit de soufflet*. Les principales espèces de ce bruit, sont, selon lui, le bruit de soufflet proprement dit et le bruit de scie, de râpe ou de lime à bois. Ces espèces sont bien distinctes et vraiment naturelles ; mais elles ne comprennent pas toutes les nuances du genre bruit de soufflet du cœur. Il faut leur en ajouter une très remarquable que je crois avoir observée le premier, qui diffère des précédentes en ce qu'elle ne constitue pas un simple bruit, mais un son appréciable, musical, un véritable sifflement imitant le cri ou le roucoulement de certains oiseaux, ou bien encore ce râle sibilant que l'on entend dans quelques cas de bronchite (1). M. le docteur Rouanet, après avoir cité deux cas où j'avais entendu cette espèce de bruit, ajoute qu'il a eu, pour sa part, une occasion récente de rencontrer le bruit de roucoulement du cœur. (*Thèse inaugurale*).

Les bruits de soufflet, de scie, de râpe, de lime, n'ont pas besoin qu'on les définisse ou qu'on les décrive : leur nom en est la meilleure définition, la description la plus exacte. Rien n'est plus facile que d'imiter la plupart de ces bruits en expulsant l'air avec plus ou moins de force et de rapidité à travers l'orifice de la bouche, à demi-fermée. Une variété du bruit de soufflet qui me paraît digne d'être notée, au lieu de ressembler au bruit que l'on produit ainsi en expulsant l'air par la bouche, comme pour souffler une chandelle, donne, au contraire, à s'y méprendre, la sensation qui accompagne l'aspiration brusque, instantanée d'une petite colonne d'air à travers les lèvres presque exactement rapprochées ; et il est bien remarquable que toutes les fois que j'ai entendu distinctement cette variété de souffle, c'était pendant un mouvement d'*aspiration* du sang à travers un orifice rétréci.

Le bruit de scie du cœur imite exactement le son prolongé de la lettre S : s. s. s. s. s.

Quelquefois le bruit qu'on entend à la région précordiale est plus *gras* que le bruit de scie : il ressemble au bruit de rouet, et le son prolongé de la lettre R en donne la plus juste idée : r. r. r. r. r. (2).

Je cherche vainement à m'expliquer la raison pour laquelle M. Laënnec a pu dire que le bruit de soufflet du cœur accompagne particulièrement,

(1) On trouvera dans cet ouvrage (voyez *lésions des valvules*) un cas remarquable d'un claquement si sec et si fort, qu'il imitait le tic-tac de moulin : c'était un cas d'épaississement de la valvule mitrale, avec végétations, mais sans rétrécissement notable de l'orifice auriculo-ventriculaire gauche.

(1) M. Laënnec a bien parlé, il est vrai, du bruit de souffle musical ou sibilant; mais ce qu'il en a dit ne regarde que les artères, et il déclare positivement que « *cette variété ne se présente que dans les artères, ou* qu'*au moins* il ne l'a *jamais observée dans le cœur.* » Le sifflement ou *sibilus* musical du cœur diffère notablement en lui-même de celui des artères dont nous parlerons plus bas. D'un autre côté, je ne l'ai jamais rencontré sous le type continu comme ce dernier, mais bien sous le type intermittent des contractions du cœur.

(2) Je ne ferai qu'indiquer, en passant, un bruit qui me paraît avoir quelque léger rapport avec celui de soufflet, et que je désignerai sous le nom de *bruit de flot*, parce qu'il imite réellement le bruit qu'on produirait en injectant un flot de liquide dans une artère.

pour ne pas dire exclusivement, la diastole de cet organe. Il est, en effet, d'observation journalière que le bruit de soufflet peut accompagner la systole ou la diastole seulement, ou toutes les deux à la fois, et que, loin de coïncider plus spécialement avec la diastole qu'avec la systole, c'est réellement l'inverse qui a lieu.

Comme cet ouvrage fourmillera pour ainsi dire d'observations de maladies du cœur avec bruit de soufflet, de scie ou de râpe, et que d'ailleurs quiconque s'est un peu familiarisé avec l'auscultation connaît parfaitement ce phénomène, je n'en citerai point ici d'exemples. Mais le *sibilus* ou sifflement musical du cœur n'ayant été encore, que je sache, indiqué par personne, je crois devoir en agir autrement à son égard. Je rapporterai donc les faits suivans :

Il y a six ou sept ans, en 1828, je crois, chez une femme âgée d'environ trente ans, nous entendîmes, M. le docteur Mouret et moi, en auscultant la région précordiale, un cri ou son analogue au *miaulement* d'un jeune chat, isochrône aux battemens du cœur. Il existait, d'ailleurs, chez cette malade, d'autres signes de maladie du cœur. Ce singulier bruit, que j'entendais alors pour la première fois, persista pendant plusieurs semaines que la malade passa à l'hôpital de la Charité. Peu de temps après j'eus encore occasion d'entendre chez un autre malade un bruit tout-à-fait semblable, mais d'une moindre intensité. La cause d'un phénomène, qui me paraissait alors si extraordinaire, fut long-temps encore pour moi un mystère impénétrable ; mais les faits nouveaux que j'ai recueillis depuis deux ou trois ans, m'ont permis de rattacher cette espèce de miaulement au bruit de soufflet musical. Nous avons eu il y a deux ans, au nº 9 de la salle Ste Madelaine, une jeune femme chez laquelle on entendait, en auscultant la région précordiale, un bruit de scie qui se terminait par un sifflement roucoulant, isochrône au pouls, et persistant pendant la suspension de la respiration. Cette malade ayant succombé, nous trouvâmes, comme nous l'avions d'ailleurs diagnostiqué, un tel rétrécissement de l'orifice auriculo-ventriculaire gauche, qu'il ressemblait à une fente n'ayant que trois lignes d'étendue dans son plus grand diamètre. La valvule mitrale était convertie en tissu fibro-cartilagineux.

M. le docteur Sorlin m'adressa, il y a également environ deux ans, une femme atteinte de maladie du cœur, chez laquelle existait, à la région précordiale, une sorte de cri de scie fort aigu, que l'on entendait même en éloignant l'oreille à la distance d'un pied et demi à deux pieds de la poitrine. Comme le pouls, ce bruit se répétait 116 fois par minute. Je comparai d'abord ce cri au roucoulement d'une tourterelle ou d'un pigeon, puis, avec M. Jules Pelletan, au cri de canard que l'on imite avec ces jouets d'enfant que tout le monde connaît. M. Capuron le compara au *piaulement* d'un jeune poulet. A l'ouverture du corps de la malade, nous rencontrâmes, comme nous l'avions diagnostiqué, un rétrécissement qui occupait cette fois l'orifice aortique, dont les valvules étaient épaissies et criblées d'incrustations calcaires ou fibro-cartilagineuses, qui rendaient leur surface inégale et comme raboteuse.

Chez un ancien officier, couché ou nº 6 de la salle St-Jean-de-Dieu, qui mourut également d'une induration valvulaire avec rétrécissement, il exista, pendant tout le temps que le malade passa dans notre service, un bruit de scie qui se terminait par une sorte de ronflement aigu et comme métallique.

M. **, habitant de St-Germain, vint me consulter, dans le courant de l'année dernière, pour une maladie du cœur qui me présenta les signes les plus prononcés d'une induration valvulaire avec rétrécissement d'un orifice. On entendait très distinctement un bruit de soufflet qui devenait de plus en plus aigu et se terminait par un véritable *sibilus*.

Enfin, j'ai vu, l'an dernier, avec MM. les docteurs Gariel et Piorry, un jeune homme de douze à quatorze ans, chez lequel un rétrécissement de l'un des orifices du cœur coïncide également avec un très fort bruit de soufflet, qui se termine par un sifflement aigu, assez analogue au piaulement d'un jeune poulet.

Les faits qui viennent d'être cités prouvent, de la manière la plus évidente, que le sifflement musical du cœur n'est réellement autre chose qu'un degré plus aigu du bruit de soufflet. Il y a entre ces deux bruits la même différence qu'entre l'action de *souffler* et celle de *siffler*, et tout le monde sait par quel mécanisme on passe de l'une à l'autre : et de même qu'on imite parfaitement le bruit de soufflet du cœur, en soufflant comme pour éteindre une bougie, ainsi on produit en soufflant le *sibilus* musical dont il est actuellement question, bien que cependant il soit plus facile encore de l'imiter par le jeu de la glotte.

Ainsi que j'en ai fait plus haut la remarque, le bruit de soufflet peut effacer, absorber complètement l'un des deux bruits valvulaires ou tous les deux, ou bien, au contraire, ne pas les masquer entièrement. Il suit quelquefois immédiatement le claquement valvulaire, qu'il semble alors continuer. Nous avons observé dernièrement un bel exemple de cette particularité chez un malade, couché au nº 20 des salles de la Clinique. Un très léger bruit de soufflet accompagnait la systole ventriculaire. A ce premier bruit en succédait un autre plus fort, plus clair, plus sec, plus éclatant, *parcheminé*, sorte de claquement d'une forte soupape : ce dernier était suivi tout à coup et sans interruption d'un gros bruit de soufflet ou de *fusée*, de telle façon que toutes les personnes qui entendirent ce bruit mélangé de claquement et de souffle, le comparèrent à celui que produit une colonne de vapeur lorsque, après avoir soulevé avec claquement la

soupape d'un corps de pompe, elle s'en échappe en soufflant.

L'explication ou la théorie du bruit de soufflet en général et de chacune de ses espèces en particulier, appelle maintenant toute notre attention. Les principales questions que nous avons à résoudre sont celles-ci : 1° le bruit de soufflet du cœur est-il dû, constamment et dans tous les cas, à une seule et même cause? Ne peut-il pas, au contraire, s'opérer sous l'influence de plusieurs causes différentes?

2° Quelle est la cause unique et constante, ou quelles sont les causes diverses qui produisent le bruit de soufflet?

3° Quelles sont les conditions qui déterminent telle ou telle espèce, telle ou telle nuance du bruit de soufflet?

M. Laënnec, qu'il faut toujours commencer par citer et faire en quelque sorte comparaître toutes les fois qu'il s'agit de décider des questions d'auscultation, entre ainsi en matière dans l'article qu'il a consacré au *bruit de soufflet du cœur et des artères, au frémissement cataire et aux phénomènes d'acoustique qui existent dans l'état de grossesse :* « *les anomalies des bruits du cœur et des artères* » *dont je vais parler, sont d'autant plus remarqua-* » *bles qu'entre tous ceux qu'a fait connaître l'aus-* » *cultation médiate,* SEULS ILS NE SONT LIÉS A AUCUNE » LÉSION DES ORGANES DANS LAQUELLE ON PUISSE TROUVER » LEUR CAUSE. » L'article ainsi commencé se termine par cette conclusion : « *Il me semble que les* » *faits positifs et négatifs que nous venons d'expo-* » *ser, tendent tous à prouver que le* BRUIT DE SOUFFLET » EST LE PRODUIT D'UN SIMPLE SPASME, ET NE SUPPOSE » AUCUNE LÉSION ORGANIQUE DU COEUR ET DES ARTÈRES. »

Les faits sur lesquels M. Laënnec appuie cette conclusion vraiment surprenante, sont principalement les expériences relatives au bruit musculaire dont nous avons parlé ailleurs et sur lesquelles il serait superflu de revenir ici. Quoi! M. Laënnec veut qu'on attribue à un *spasme* du cœur *le bruit de soufflet* qui, de son aveu, *existe presque constamment dans le cœur chez les sujets atteints de rétrécissement des orifices de cet organe!* C'est là, il faut en convenir, pousser un peu trop loin le mépris des plus évidentes lois de la physique la plus simple, et sacrifier bien gratuitement les données lumineuses de cette science à je ne sais quel obscur *vitalisme* qu'il était assurément sage de réserver pour une meilleure occasion. Trouver imaginairement dans *une agitation nerveuse plus ou moins marquée,* dans un *simple spasme,* l'explication du bruit de soufflet du cœur, comme il y avait trouvé celle du frémissement cataire, c'est, en vérité, ce qu'on ne peut croire de la part de l'immortel inventeur de l'*auscultation médiate,* qu'en lisant et relisant les articles où il a consacré de semblables hérésies de physique médicale.

Puisque l'on chercherait bien vainement hors de certaines conditions physiques, les causes *immédiates ou prochaines* du bruit de soufflet du cœur, appliquons-nous donc de tous nos efforts à la détermination précise de ce genre de conditions.

Au premier rang des conditions que l'on peut considérer, avec certitude, comme des causes de bruit du soufflet du cœur, se présente le rétrécissement des orifices de cet organe, tel qu'on l'observe à la suite de l'induration des valvules. L'explication que j'ai donnée du frémissement cataire ou vibratoire qui accompagne ce même rétrécissement, s'applique entièrement au bruit de soufflet. De nombreuses et faciles expériences viennent déposer en faveur de l'explication dont il s'agit. Comprimez avec le cylindre appliqué sur elle une grosse artère, telle que la crurale, par exemple, de manière à rétrécir son calibre, à gêner par conséquent le cours de la colonne sanguine, à augmenter le frottement de celle-ci contre les parois du vaisseau, et vous entendrez sur-le-champ le plus beau bruit de soufflet. Supprimez la compression, plus de bruit de soufflet; recommencez la compression, retour du bruit de soufflet, et ainsi de suite. Nous nous contenterons, pour le moment, de cette expérience, nous réservant d'en rapporter de nouvelles dans l'article sur les bruits des artères.

Il ne paraîtra donc pas douteux pour tous les bons esprits versés dans cette matière, que le rétrécissement des orifices du cœur ne soit une condition suffisante de *bruit de soufflet*; et c'est l'excès de frottement qui s'opère nécessairement, lorsque la colonne sanguine venant de l'oreillette ou du ventricule est forcée de traverser rapidement cette espèce de fente ou de *détroit,* qui constitue la *cause essentielle* de ce bruit. C'est ainsi qu'on entend mugir et *souffler* en quelque sorte les flots d'une rivière lorsqu'après avoir coulé tranquillement, silencieusement, ils rencontrent tout à coup un obstacle à leur libre cours, ou qu'ils sont forcés de passer d'un endroit plus large dans un endroit plus étroit; et de même que le bruit des flots est d'autant plus fort que l'espace à traverser est plus étroit, que les surfaces avec lesquelles ils se trouvent en contact sont plus inégales et plus rocailleuses, et que le cours de la rivière est plus rapide, de même aussi le bruit de soufflet du cœur est d'autant plus fort et plus aigu que le flot de sang est chassé avec plus de violence, que l'orifice est plus étroit, et que son contour est plus dépoli, inégal et rugueux. Cette comparaison, toute grossière ou du moins bizarre qu'elle soit en apparence, ne pèche par aucune condition vraiment essentielle. Au reste, dans les expériences sur le cours d'un liquide à travers des tuyaux inertes, telles que nous les rapporterons plus loin, nous verrons une confirmation pleine et entière de notre théorie (1).

M. Laënnec n'est pas le seul, je le sais, qui se

(1) On peut aussi comparer, jusqu'à un certain point, le bruit qui a lieu dans les cas de rétrécissement des orifices du cœur, aux divers bruits de sifflement ou de simple souffle, qui se produisent lorsque l'air pénètre à travers une portion quelconque du canal respiratoire, anormalement rétrécie.

soit efforcé de renverser la théorie du frottement dans l'espèce de bruit qui nous occupe. Je ne parlerai pas de la foule de ses vulgaires imitateurs; mais je ne puis passer sous silence les recherches d'un observateur tel que M. Piorry, puisqu'elles sont contradictoires à celles que je poursuis depuis plus de dix ans, avec toute la patience et tout le zèle dont je suis capable. Dans le mémoire déjà cité, qu'il a récemment publié dans les Archives, M. Piorry déclare que « *sur deux cents femmes, dont* » *un tiers étaient atteintes d'affections du cœur,* » *parmi lesquelles les rétrécissemens et les ossifica-* » *tions des orifices de cet organe formaient environ* » *la moitié,* IL N'A PAS TROUVÉ DANS CES DERNIERS CAS » LES BRUITS DE SOUFFLET OU DE RAPE UNE FOIS SUR » VINGT. » De mon côté, au contraire, je ne crois pas exagérer en disant que j'ai eu occasion d'observer plus de cent cas de rétrécissement des orifices du cœur avec induration des valvules, et j'affirme qu'un seul cas excepté, où l'auscultation ne fut pas pratiquée avec tout le soin convenable, j'ai constamment entendu et fait entendre à de nombreux élèves le bruit de soufflet.

Comme la plupart des lois générales ont leurs exceptions, même en physique, je n'oserai point assurer qu'un rétrécissement *bien conditionné* de quelqu'un des orifices du cœur, est constamment et nécessairement accompagné d'un bruit de soufflet de telle ou telle espèce; mais ce que je proclamerai, sans crainte d'être démenti par l'observation, c'est que sur vingt cas de rétrécissement, il n'y en a pas dix-neuf où manque le bruit dont il s'agit. S'il en était ainsi, l'exception deviendrait la loi et la loi l'exception. Au reste, ce n'est pas seulement avec moi, mais avec M. Laënnec lui-même que M. Piorry se trouve ici en contradiction; car on n'a pas oublié, sans doute, que M. Laënnec a posé en fait, que *le bruit de soufflet du cœur existe presque constamment* (ce qui ne veut pas dire je pense, une fois sur vingt), *chez les sujets atteints de rétrécissement des orifices de cet organe.* On peut le dire avec assurance, sur la question que nous examinons M. Piorry *est seul de son avis* (1).

Par opposition à l'assertion précédente, et comme pour lui servir de pendant, notre savant confrère émet ensuite la suivante : « *sept ou huit fois au* » *moins, on a trouvé* (M. Piorry) *d'une manière con-* » *stante* PENDANT LA VIE, *et cela durant des mois en-* » *tiers, que le bruit de soufflet ou de râpe existait* » *bien dans le cœur et non dans les artères, et à la* » *mort on ne trouva point de rétrécissement aortique* » *ou auriculo-ventriculaire.* » Je ne pense pas que M. Piorry ait pu sérieusement trouver dans ce résultat, en l'admettant avec toute sa valeur, une objection à la théorie de ceux qui considèrent le bruit de soufflet, dans le cas de rétrécissement d'un orifice du cœur, comme l'effet de ce rétrécissement. Ceci nous conduit seulement à examiner une nouvelle question, savoir s'il n'est pas des conditions autres que le rétrécissement de l'un des orifices du cœur, par suite d'induration des valvules, capables de produire le bruit de soufflet.

Lorsqu'en 1823 et 1824, je m'appliquai à faire ressortir toute l'importance du bruit de soufflet, en tant que signe du rétrécissement des orifices du cœur par induration des valvules, je n'allai pas jusqu'à dire, comme on me l'impute si complaisamment, que ce bruit ne pût se produire qu'à la condition de l'existence de la lésion dont il s'agit. « Il arrive quelquefois, disais-je alors, qu'on en- » tend *un bruit de soufflet dans la région précor-* » *diale, sans qu'il existe de rétrécissement des ori-* » *fices...* (1). »

A cette époque j'admettais donc, comme on le voit, un bruit de soufflet indépendant d'un rétrécissement *organique* ou par induration des valvules. Depuis dix ans, je n'ai cessé de faire des recherches sur les diverses conditions capables de développer cette espèce particulière du bruit de soufflet, et c'est le résultat de ces recherches que je vais consigner ici, tel que je l'ai d'ailleurs fait connaître déjà depuis assez long-temps, soit dans mes cours particuliers de médecine, soit dans mes leçons de clinique, soit enfin par la voix de la presse périodique.

1° J'ai constaté le bruit de soufflet chez des individus dont le cœur contenait des concrétions sanguines formées évidemment avant la mort. D'autres observateurs ont eu occasion de constater, de leur côté, le même phénomène. Plusieurs élèves, par exemple, ont observé le bruit de soufflet du cœur chez un individu placé dans le service de M. le professeur Velpeau, et à la mort de ce malade, on trouva un *polype* volumineux dans le cœur. « *Chez une malade de la Salpêtrière où le* » *bruit de soufflet dans le cœur et non dans les vais-* » *seaux était manifeste, il y avait dans le cœur* » *gauche une production couenneuse très épaisse et* » *très adhérente, et il n'y avait pas de rétrécisse-* » *ment dans les orifices.* » (*Clinique de M. Piorry*, Lancette française, n° du 18 décembre 1832.)

Un des élèves de M. Piorry, M. le docteur Putégnat, a dit dans un des *aphorismes* de sa dissertation inaugurale, que *les concrétions fibrineuses du cœur ne produisent pas le bruit de soufflet.* Cela se conçoit à merveille, si l'auteur applique cet aphorisme aux concrétions formées après la mort. On me dira, sans doute, que ce serait faire injure à M. Pu-

(1) Ce n'est pas toujours en se mouvant ou en circulant dans sa direction normale, que la colonne sanguine peut *frotter* assez fortement contre un orifice rétréci pour produire le bruit de soufflet. Il arrive très souvent, au contraire, que ce bruit a lieu par le reflux d'une certaine quantité de sang à travers l'orifice qu'il venait de traverser et c'est à *l'insuffisance* de la valvule indurée, à la *permanence* de l'ouverture qu'elle offre à son centre, qu'il faut attribuer ce reflux. M. Filhos a beaucoup insisté, dans son excellente dissertation inaugurale, sur le rôle que joue ce *reflux* du sang dans la production du bruit de soufflet, et il me semble en avoir un peu exagéré l'importance.

(1) *Traité des Maladies du cœur*, etc., par R. J. Bertin, redigé par J. Bouillaud. — 1824.

tégnat que de supposer qu'il ait pu appliquer aux concrétions *posthumes* l'aphorisme indiqué. Ce n'est pas là non plus le fond de ma pensée : j'ai voulu donner seulement à comprendre que M. Putégnat avait pu prendre quelquefois pour des concrétions développées avant la mort, des concrétions qui ne s'étaient formées qu'après ou au moment même de l'agonie, et dès lors, il n'est pas étonnant, je le répète, qu'elles n'aient pas donné lieu au bruit de soufflet. Que si M. Putégnat soutient que des concrétions, suffisamment volumineuses pour gêner le cours du sang dans la captivité du cœur où elle se sont développées long-temps avant la mort, n'ont jamais produit le bruit de soufflet, il est évidemment tombé dans une erreur qu'une plus longue expérience lui apprendra sans doute à rectifier.

Je crois que les concrétions qui peuvent se former par l'effet d'une endocardite aiguë (inflammation de la membrane interne du cœur), sont une des causes du bruit de soufflet qui accompagne presque constamment cette maladie, quand elle existe à un haut degré.

2° J'ai entendu le bruit de soufflet dans des cas où l'orifice aortique était manifestement beaucoup plus étroit qu'à l'état normal, bien que les valvules sigmoïdes fussent tout-à-fait saines. Cette disposition, qu'elle soit *congéniale* ou acquise, coïncide ordinairement avec une dilatation et une hypertrophie du ventricule gauche; double circonstance favorable à la production du bruit de soufflet, surtout quand elle coïncide avec la précédente.

3° J'ai rencontré le bruit de soufflet dans des cas où les valvules étaient recouvertes de végétations plus ou moins nombreuses, incrustées de plaques calcaires ou cartilagineuses plus ou moins épaisses, ce qui rendait leur surface inégale, rugueuse, raboteuse, sans que, d'ailleurs, les valvules fussent entièrement déformées et que l'orifice auquel elles appartenaient fût sensiblement rétréci. Toutefois, dans un cas où le bord libre de la valvule bicuspide, légèrement épaissie et boursoufflée, était parsemé de végétations fibrineuses, il nous parut évident que pendant les mouvemens de redressement de ses deux lames, l'orifice auriculo-ventriculaire gauche ne pouvait pas être complètement fermé : il existait donc une légère *insuffisance* de cette valvule. Je pense que le boursouflement des valvules, suite d'endocardite aiguë, est souvent une des causes du bruit de soufflet qui a lieu dans cette maladie.

4° J'ai trouvé le bruit de soufflet dans deux cas où, sans rétrécissement de l'orifice auriculo-ventriculaire correspondant, les valvules auriculo-ventriculaires avaient contracté avec la paroi voisine du cœur des adhérences cellulo-fibreuses qui s'opposaient à leur libre et entier redressement : nouvelle cause de leur *insuffisance*.

5° J'ai observé le bruit de soufflet dans quelques cas où, loin d'être rétrécis, un ou plusieurs des orifices du cœur étaient réellement dilatés : alors, les valvules qui ne s'étaient pas agrandies en proportion de la dilatation des orifices, ou qui même avaient perdu de leur étendue normale en se repliant sur elles-mêmes et en se *ratatinant*, étaient incapables de clore exactement l'orifice ou les orifices dilatés : autre cas d'insuffisance de ces valvules.

6° J'ai quelquefois entendu, mais non d'une manière permanente, le bruit de soufflet chez certains individus affectés d'une hypertrophie considérable du ventricule gauche avec dilatation de sa cavité : il ma semblé que ce bruit n'avait lieu, d'une manière bien évidente, que dans les momens où, soit à la suite de quelque fatigue, de quelque effort, ou d'une émotion morale, il était survenu des mouvemens plus violens qu'à l'ordinaire, ou de véritables palpitations.

7° Quelquefois aussi, mais très rarement jusqu'ici, j'ai eu occasion de trouver un faible bruit de soufflet du cœur chez ces individus chlorotiques, nerveux, anémiques qui nous offrent si souvent le ronflement ou sifflement artériel dont nous ne tarderons pas à nous occuper. C'est aussi pendant les palpitations que, dans les nouveaux cas que nous signalons, se manifeste plus particulièrement le bruit de soufflet.

8° Enfin, voici une dernière et curieuse circonstance dans laquelle j'ai parfaitement constaté le bruit de soufflet du cœur. Je fus appelé le 21 août 1834, pour voir, avec M. le chirurgien-major du 3e régiment de lanciers, le fils d'un chef d'escadron, agé de 16 ans, lequel, à la suite d'une piqûre de sangsue, avait perdu une énorme quantité d'un sang rutilant et très probablement fourni par une artériole divisée. La syncope était imminente : lèvres et visage décolorés, yeux renversés, livides, refroidissement général, inspirations longues, suspirieuses, pouls précipité, misérable, etc. En auscultant les battemens du cœur, qui étaient faibles mais très brusques et fréquens au point qu'on pouvait à peine les compter, j'entendis un bruit de soufflet, clair, brusque, semblable à celui par lequel on éteint une bougie. Je fis constater ce phénomène par MM. les chirurgiens major et aide-major (1). Je pensai que le bruit du soufflet dépendait uniquement de l'état syncopal et anémique pendant lequel, en raison des palpitations précipitées du cœur, la petite colonne de sang contenue dans les ventricules était expulsée sinon avec beaucoup de force, du moins avec une sorte de rapidité convulsive. Le lendemain à la même heure, je revis le malade : tous les accidens hémorrhagiques avaient

(1) Je n'ai pas besoin d'ajouter qu'il n'existait chez ce jeune homme aucune maladie idiopathique du cœur. Il était atteint d'une entéro-mésentérite aiguë, qui avait nécessité la saignée locale, à la suite de laquelle survint l'hémorrhagie dont il a été question ci-dessus. En auscultant la région précordiale, chez ce jeune homme devenu tout à coup *anémique* en quelque sorte, par l'effet de l'hémorrhagie, je me proposais de poursuivre mes recherches sur ces bruits si remarquables qui accompagnent l'état anémique ordinaire ou l'état chlorotique.

cessé depuis plus de vingt heures. Il n'existait plus aucune trace du bruit de soufflet, qui dès la veille au soir, d'après ce que m'a dit M. le chirurgien-major, avait complètement disparu.

Quelques jours après avoir observé le fait précédent, le 25 août, je fus curieux d'examiner les bruits du cœur, chez un des malades de la Clinique, tombé dans un état d'anémie, à la suite d'une entéro-mésentérite typhoïde, accompagnée d'abcès de mauvaise nature et d'énormes escharres. Ce malheureux était presque agonisant, le pouls était petit et tellement fréquent, qu'il était difficile de bien le compter (160 par minute). Or, j'entendis un bruit de soufflet des plus distincts et qui paraissait se passer en quelque sorte dans une cavité peu spacieuse. Ce bruit fut entendu par plusieurs des personnes qui assistaient ce jour-là à la visite. Le lendemain, ce malheureux avait cessé de vivre (1).

Il est intéressant de rapprocher des cas que nous examinons ici, ceux dans lesquels M. le docteur Hope dit avoir produit à volonté, chez les animaux, par des soustractions répétées de sang, un bruit de soufflet distinct en même temps que des mouvemens rapides et saccadés du cœur.

Après ce qu'on vient de lire, je ne pense pas qu'on soit tenté de me faire le reproche de rapporter toute espèce de bruit de soufflet à un rétrécissement de quelqu'un des orifices du cœur par suite d'une induration valvulaire. Serait-il possible maintenant d'être assez heureux pour connaître les causes du bruit de soufflet dans les différentes circonstances ci-dessus mentionnées, et de le rattacher, sous le point de vue de son mécanisme ou de son mode de production, à celui que détermine le *rétrécissement des orifices par lésion organique*, et de trouver ainsi ce qu'on pourrait appeler *la loi* du bruit de soufflet en général? Or, après avoir examiné long-temps cette question sous toutes ses faces, après avoir bien pesé la valeur de toutes les données du problème, il me semble que nous retrouvons dans ces nouveaux cas de bruit de soufflet l'*élément* auquel nous avons dû, rationellement et expérimentalement, rapporter le bruit de soufflet qui accompagne le rétrécissement d'un orifice par induration des valvules, savoir un surcroît de frottement pendant le passage du sang à travers les orifices ou les cavités du cœur. Il est vrai que les conditions de ce frottement *hypernormal* ne sont pas aussi faciles à saisir dans plusieurs de nos derniers cas que dans celui de rétrécissement *organique* (je me sers de ce mot par abréviation) d'un orifice du cœur. Toutefois, cette condition est en quelque sorte *patente* dans les deux premières catégories de cas (concrétions sanguines dans le cœur et étroitesse originelle ou acquise de l'orifice aortique, sans lésion dite organique des valvules). On conçoit facilement aussi que le frottement que nous invoquons doit exister dans la troisième catégorie de cas (plaques ou végétations des valvules), surtout lorsque les valvules, altérées sans rétrécissement de l'orifice, ne peuvent pas pendant leur redressement fermer exactement leur orifice. Qu'arrive-t-il, en effet, dans ce cas? que le sang reflue à travers l'étroite portion de l'orifice restée béante, en sorte que, de toute évidence, il doit y avoir alors production de bruit de soufflet comme dans le cas de véritable rétrécissement.

Les cas de la quatrième catégorie (adhérences des valvules avec impossibilité de se redresser suffisamment pour fermer complètement leur orifice) rentrent en partie dans ceux de la troisième. On peut en dire autant de ceux de la cinquième catégorie (dilatation des orifices avec impossibilité de la part des valvules de les fermer exactement).

Dans ces trois dernières catégories de cas, le bruit de soufflet par reflux du sang à travers les orifices incomplètement fermés, présente ceci de particulier, savoir, qu'il s'opère uniquement, soit pendant la dilatation des ventricules lorsque les valvules *insuffisantes* sont les sigmoïdes, soit pendant la systole ventriculaire, lorsque l'*insuffisance* réside dans les valvules auriculo-ventriculaires, tandis que le bruit de soufflet est souvent double dans les cas de rétrécissement organique d'un orifice (1).

Dans les cas de la sixième catégorie, il y a réellement encore un surcroît de frottement, mais il dépend uniquement de ce que la puissance ou condition *dynamique* de tout frottement à la surface intérieure des cavités et des orifices du cœur, possède plus d'énergie qu'à l'état normal par suite de l'hypertrophie du cœur.

Dans la septième catégorie de cas, nous trouvons aussi la condition *active* de frottement ci-dessus exprimée : mais je crois pouvoir regarder comme au moins fort probable que dans quelques uns des cas de cette catégorie, il existe de plus la con-

(1) Le cœur fut examiné avec soin. Il était petit et comme atrophié. La cavité du ventricule gauche contenait à peine le doigt indicateur. La valvule bicuspide était rouge et notablement épaissie, mais elle n'était nullement déformée et ses mouvemens n'avaient pas dû être gênés pendant la vie.

Dans ce cas, comme dans le précédent, n'est-il pas probable que le bruit de soufflet tenait surtout à la vivacité convulsive avec laquelle une petite colonne de sang était expulsée par le cœur à travers une cavité et un orifice devenus fort étroits, en raison du retrait du cœur sur lui-même, pour se *mouler* en quelque sorte à la petite quantité de sang qu'il recevait? Si cette explication était vraie, l'espèce de bruit de soufflet qui nous occupe ici s'opérerait par un mécanisme assez analogue à celui qui préside au bruit de souffle qu'on produit dans une artère dont on diminue le calibre par la compression. Je ne pense pas que chez le malade actuel l'état de la valvule bicuspide pût expliquer à lui seul le bruit de souffle.

(1) Il est d'autres cas d'*insuffisance* des valvules qui auraient pu trouver place ici : Tels sont les cas de rupture des colonnes charnues ou des tendons valvulaires, celles des valvules elles-mêmes ainsi que leur perforation. Mais je n'ai jamais eu l'occasion et je ne sache pas que d'autres aient eu occasion de signaler les bruits qui peuvent avoir lieu dans les cas de ce genre. Au reste, les réflexions exposées au sujet des autres modes d'insuffisance leur sont, je crois, en grande partie applicables.

dition indiquée dans notre cinquième catégorie.

Restent les cas de la huitième et dernière catégorie (bruit de soufflet à la suite du retrait des cavités du cœur sur elles-mêmes, après de grandes pertes de sang, etc.). Ces cas n'ont pas encore été suffisamment étudiés pour qu'on puisse les interpréter d'une manière définitive. Néanmoins, tout nous porte à croire que, loin de constituer une exception à la loi du frottement, ils tendent plutôt, au contraire, à la confirmer (1).

Mais c'est assez de détails et de discussions sur notre sujet : hâtons-nous donc de nous résumer.

Il faut considérer dans la production des différentes espèces de bruit de soufflet, comme d'ailleurs dans toute production de bruit, deux conditions fondamentales, deux facteurs nécessaires, savoir : 1° l'agent ou les agens producteurs et, si j'ose le dire, *causateurs* du bruit, et 2° l'instrument, la partie où se passe le bruit. Les conditions du premier ordre sont essentiellement *actives*, celles du second ordre, essentiellement *passives*. Pour la production du bruit de soufflet du cœur, la condition *active* réside dans les mouvemens du cœur et du sang qui doit y circuler. Dans les dispositions physiques, *statiques*, anatomiques du cœur, gît, au contraire, la condition *passive*, unique ou multiple, simple ou compliquée du bruit qui nous occupe. Il est impossible de supposer une modification quelconque dans l'un de ces deux ordres de conditions ou dans les deux à la fois, sans admettre en même temps une modification quelconque dans leur produit, savoir les bruits *internes* du cœur. Il ne s'agit pour le moment que du bruit de soufflet. Or, on peut considérer comme des propositions démontrées et ayant force de *loi*, les assertions suivantes :

1° L'induration des valvules du cœur et leur transformation en une sorte d'anneau fibro-cartilagineux ou ossiforme à travers lequel passe difficilement la colonne sanguine, est la condition *anatomique et passive* qui donne lieu au bruit de soufflet dont les mouvemens du cœur sont alors accompagnés (2).

2° Le bruit de soufflet, dans l'espèce de cas qui nous occupe, est un bruit de *frottement ;* ce n'est donc pas une simple modification en *plus* ou en *moins* du bruit valvulaire normal qui est un *claquement*, mais bien un bruit *autre* que ce dernier.

3° Le bruit de soufflet du cœur peut exister dans des cas où les orifices de cet organe ne sont pas rétrécis par suite d'une induration de leurs valvules ; par conséquent, si, comme nous sommes porté à l'admettre, le *frottement* est la *condition commune* que l'on trouve dans tous les cas de bruit de soufflet, la *loi générale* des faits dont il s'agit, il faut nécessairement reconnaître que ce frottement peut avoir lieu dans des conditions diverses. C'est effectivement là ce que nous croyons avoir démontré en analysant plus haut les cas nombreux dans lesquels le bruit de soufflet peut se manifester... Au reste, nous soumettons volontiers ce point de doctrine au jugement des observateurs éclairés.

Les propositions précédentes répondent aux deux premières questions que nous nous étions posées, en abordant la théorie du bruit de soufflet. Il ne nous resterait plus qu'à satisfaire à la troisième et dernière question, c'est-à-dire qu'à préciser les conditions qui déterminent telle ou telle variété du bruit de soufflet.

Je crains bien que le moment ne soit pas encore venu de pouvoir résoudre complètement et définitivement un problème aussi délicat. En attendant que de nouveaux faits puissent répandre une plus éclatante lumière sur ce sujet, voici les conclusions qui me paraissent découler de ceux que je possède en ce moment.

1° Ce n'est que dans les cas de rétrécissement des orifices du cœur par induration des valvules, que l'on entend, au lieu du claquement valvulaire, les variétés de bruit de soufflet désignées sous les noms de bruit de *râpe*, de *scie*, de *lime*, de *rouet*, et celle que nous avons appelée *sifflement ou sibilus musical* du cœur (1). Le bruit de soufflet proprement dit se rencontre, au contraire, non seulement dans les cas de rétrécissement *organique* des orifices du cœur, mais encore dans les différens cas dont nous avons présenté précédemment la longue énumération.

2° Le bruit de soufflet proprement dit, dans les cas de rétrécissement *organique* des orifices du cœur, me semble coïncider, comme l'avait déjà noté M. Laënnec dans la première édition de son ouvrage, avec une induration des valvules, plutôt fibreuse ou fibro-cartilagineuse qu'osseuse ou crétacée ; avec un état lisse ou poli des valvules indurées et déformées, plutôt qu'avec un état inégal, âpre et raboteux de ces mêmes valvules ; avec un rétrécissement médiocre, plutôt qu'avec un rétrécissement extrême des orifices ; enfin avec des contractions ou des dilatations ventriculaires d'une force moyenne, plutôt qu'avec des mouve-

(1) Aux huit précédentes catégories où, sans l'existence d'un rétrécissement *organique* d'un orifice du cœur, il peut se manifester un bruit de soufflet, je me proposais d'ajouter les cas où ce bruit paraît se développer sous l'influence d'une compression du cœur, comme, par exemple, dans les cas de péricardite avec épanchement de tumeur dans la région du cœur, etc. Mais je manque de faits positifs sur ce point.

(2) Les propositions suivantes sont des corollaires de la précédente : C'est une erreur que de dire : *dans les cas de rétrécissement des orifices, le bruit de soufflet n'est pas dû, comme on pourrait le soupçonner au premier abord, au passage du sang sur une surface plus ou moins raboteuse*, à travers un orifice plus étroit qu'à l'état normal.

C'est également une erreur que de dire : *on ne trouve pas le bruit de soufflet ou de râpe* UNE FOIS SUR VINGT, *dans les cas d'ossifications des valvules avec rétrécissement des orifices du cœur.*

(1) Nous essaierons de déterminer plus loin comment on peut distinguer quelques uns de ces bruits *internes* du cœur, de bruits plus ou moins analogues qui peuvent se produire dans le péricarde, sous l'influence de certaines conditions morbides de cette enveloppe.

mens d'une énergie et d'une violence très considérables.

3° Les bruits de râpe, de lime ou de scie me semblent co-exister avec une induration osseuse ou crétacée plutôt qu'avec une induration fibreuse ou fibro-cartilagineuse, avec une disposition inégale, rugueuse, raboteuse de la surface sur laquelle frotte la colonne sanguine, avec un rétrécissement assez avancé des orifices et avec des mouvemens forts et tumultueux du cœur.

4° Enfin, le *sifflement ou sibilus musical* du cœur n'est, si les faits que j'ai observés ne me trompent point, que le degré le plus élevé, que le *ton* le plus aigu, si l'on peut ainsi parler, du bruit de soufflet proprement dit, et suppose à peu près les mêmes conditions portées à leur degré extrême (1).

3° *Du rhythme des bruits du cœur à l'état anormal.*

Les bruits du cœur suivant en quelque sorte les mouvemens de cet organe, comme l'ombre suit le corps et un effet sa cause, on peut appliquer au rhythme des premiers ce que j'ai dit en traitant du rhythme des autres. Je me contenterai donc de signaler ici le triple ou quadruple bruit qui, dans des cas que personne n'avait jusqu'à présent fait connaître, remplace le double bruit du cœur. Et comme les faits, dans une semblable circonstance, sont beaucoup plus convaincans que les simples assertions, c'est par eux que je vais commencer.

1° Chez une femme couchée au n° 8 de la salle Sainte-Madeleine, à la Charité, voici quel était le rhythme et l'*espèce* des bruits du cœur : quatre bruits successifs et autant de mouvemens marquaient chaque *révolution* ou chaque battement complet du cœur. Le premier bruit était formé d'un mélange du claquement normal et d'un léger souffle; deux bruits se succédant coup sur coup et accompagnés d'un craquement sec, suivaient le premier, puis survenait un quatrième et dernier bruit qui était un souffle très pur. Pendant plusieurs jours de suite, ce singulier rhythme ne fut pas constaté seulement pas moi, mais par un grand nombre d'élèves instruits, et par quelques confrères qui suivaient alors la clinique. — A l'ouverture du corps de la malade, nous constatâmes les lésions suivantes : *Rétrécissement très considérable de l'orifice auriculo-ventriculaire gauche, avec fibro-cartilaginification de la valvule mitrale, épaississement tendineux des valvules aortiques à leur bord adhérent. — Plaques fibro-cartilagineuses et quelques adhérences du péricarde.*

2° Au n° 9 de la même salle, était couchée une jeune femme qui avait été affectée d'une *endocardite* très aiguë pendant le cours d'un violent rhumatisme. A la suite de l'endocardite, se manifestèrent tous les symptômes d'une induration valvulaire avec rétrécissement de l'orifice auriculo-ventriculaire gauche. Examinée le 24 novembre 1833, la malade nous offrit les particularités suivantes : on entendait distinctement un triple bruit du cœur. Ce rhythme que j'avais déjà constaté à une époque antérieure, et que je compare au rhythme si connu du battement de tambour désigné sous le nom de *rappel*, imite encore assez bien le rhythme du bruit d'un marteau qui, après avoir frappé le fer, tombe sur l'enclume, rebondit, et retombe immobile. Essayons de le représenter, et pour ainsi dire de le *noter* de la manière suivante : tic..... tac..... tac. — Tic..... tac..... tac.

Chez notre malade, le premier bruit était accompagné d'un léger souffle; les deux autres se suivaient coup sur coup et semblaient une décomposition du second bruit ordinaire en deux temps, comme si le ventricule n'avait pu se remplir qu'en deux mouvemens, ou à deux *reprises*.

Vers les premiers jours de décembre, au lieu de trois bruits, nous en entendîmes distinctement quatre, se succédant dans l'ordre et avec les caractères suivans : le premier bruit, isochrône au pouls, était accompagné d'un léger souffle, deux autres bruits mêlés d'une sorte de râclement lui succédaient coup sur coup, et le quatrième bruit consistait en un bruit de souffle d'aspiration. Après un repos ou silence assez court, recommençait la série de bruits indiqués ci-dessus : ticsss.....tac-tac..... sssssss. — ticsss..... tac-tac..... sssssss.

3° Chez un jeune neveu de notre honorable confrère, M. le docteur Gariel, que j'ai vu avec M. Piorry, j'ai entendu, à plusieurs reprises, le triple bruit ou rhythme de *rappel* du cœur. Chez ce malade que j'ai déjà cité à l'occasion du *sifflement* du cœur, le pouls était pour ainsi dire double, c'est-à-dire composé de deux mouvemens se succédant coup sur coup, comme si le ventricule n'eût pu se vider complètement qu'après deux contractions successives. Le second battement du pouls, d'une petitesse extrême, suivait le premier battement d'une manière si brusque et si soudaine, qu'il ne semblait en être qu'une sorte de rebondissement.

4° J'ai observé des phénomènes analogues à ceux qui viennent d'être exposés, chez quelques autres

(1) Il a été publié dans le *Journal hebdomadaire de Médecine*, un cas de bruit de sifflement du cœur chez un individu à l'ouverture duquel on ne trouva rien autre chose qu'une concrétion sanguine, évidemment formée avant la mort. Sur la foi de cette observation, nous soupçonnâmes la formation de concrétions de ce genre, chez un vieux phthisique, qui, dans la nuit du 23 au 24 novembre 1834, fut pris d'étouffement avec sueurs froides, et qui, à la visite du 24, offrait dans la région du cœur, un roucoulement plaintif, analogue au cri de la caille (ce sifflement était isochrône à la contraction ventriculaire, et persistait pendant la suspension de la respiration). Le malade succomba et fut ouvert le 25. Il n'existait aucune concrétion dans les cavités du cœur. *Les valvules aortiques, l'origine de l'aorte et les artères coronaires étaient ossifiées, ainsi que la valvule mitrale. Les orifices n'étaient pas notablement rétrécis.*

Le sang mis en mouvement par le cœur, étant une des conditions des bruits du cœur à l'état anormal, comme à l'état normal, exerce-t-il, en raison des qualités différentes qu'il peut présenter, une influence notable sur les modifications des bruits dont nous venons de nous occuper? Cela paraît assez probable, *à priori*; mais j'avoue que je n'ai point les données expérimentales nécessaires pour la solution de cette question.

malades dont je n'ai pas en ce moment l'observation détaillée sous les yeux (1).

Je n'ai jamais rencontré le rhythme à trois ou quatre bruits, que chez des individus atteints de rétrécissement de quelqu'un des orifices du cœur avec induration des valvules, accompagnée ordinairement des suites d'une péricardite. Ce n'est aussi que dans des cas du même genre que j'ai dit avoir trouvé, en parlant du rhythme anormal des mouvemens du cœur, trois ou quatre mouvemens successifs au lieu de deux. Un tel rapport était inévitable, puisque le rhythme à trois ou quatre bruits n'est et ne peut être autre chose que l'expression *acoustique* du même rhythme des mouvemens du cœur.

Par opposition aux cas dont je viens de parler, je dois dire ici un mot de ceux dans lesquels le double bruit du cœur est comme absorbé par un seul bruit de soufflet très fort. Dans les cas de ce genre, il semble que le second bruit du cœur n'existe plus. L'absence *apparente* de ce second bruit vient de ce qu'il suit de si près le premier, qu'il paraît en être la continuation directe, tant il est difficile de saisir l'intervalle ou le silence qui sépare normalement ces deux bruits l'un de l'autre. Nous avons en ce moment, au n° 4 de la salle Saint-Jean-de-Dieu, un jeune homme chez lequel, à la suite d'une *endo-péricardite rhumatismale* (2), il est resté un énorme bruit de soufflet qui remplace complètement les deux bruits du cœur et paraît en avoir absorbé le second.

Comme dans les cas où j'ai rencontré le phénomène dont il s'agit, les battemens du cœur étaient plus fréquens qu'à l'état normal, j'ai toujours été assez disposé à croire que l'*unité apparente* des bruits du cœur tenait probablement, je le répète, d'une part, à ce que les deux bruits étaient également transformés en bruit de souffle, et à ce que, d'autre part, l'intervalle de silence qui les sépare était infiniment court, inappréciable. S'il en était ainsi, il s'ensuivrait qu'en ralentissant les battemens du cœur et en alongeant par là l'intervalle de silence qui existe normalement entre les deux bruits de cet organe, on pourrait rendre distincts l'un de l'autre les deux bruits qui paraissaient se confondre en un seul. Or, c'est là précisément le résultat que nous avons récemment obtenu chez une femme couchée au n° 14 de la salle Sainte-Madeleine. Il était réellement impossible, dans ce cas, de saisir nettement les deux bruits du cœur à travers un bruit de souffle qui existait à la région précordiale, et qui se répétait au-delà de 140 fois par minute. J'administrai la digitale : le pouls et partant le bruit de souffle qui lui était isochrône, ne tardèrent pas à diminuer de fréquence, et bientôt nous distinguâmes nettement le double bruit du cœur.

Souvent aussi, en s'éloignant un peu du point où le bruit de souffle continu est à son maximum, on distingue très bien les deux bruits du cœur.

Toutefois, je crois pouvoir affirmer que le second bruit du cœur manque ou cesse d'être *distinct* dans quelques cas, par exemple, lorsque les mouvemens du cœur sont d'une extrême faiblesse. Et remarquez qu'ici l'absence du second bruit ne suppose pas celle du mouvement correspondant du cœur, mouvement sans lequel on ne saurait concevoir la circulation : ce mouvement devient seulement *aphone*, pour me servir de l'expression de M. Pigeaux.

§ II. Des bruits anormaux produits par la percussion du cœur contre les parois pectorales.

Comme je l'ai déjà dit, la percussion du cœur contre la région thoracique qui correspond à cet organe, ne produit point de bruit bien distinct à l'état normal. Mais on conçoit que sous l'influence de battemens très violens, il pourrait en être autrement.

Quelque bruit particulier pourrait encore accompagner les battemens de cet organe dans ces cas d'ossification du cœur et du péricarde où, selon l'expression de Corvisart, le cœur résonne comme un cornet à la percussion.

Je ne possède encore aucun fait sur ce dernier point, mais j'en ai recueilli un grand nombre d'après lesquels il n'est pas permis de douter que la percussion du cœur contre les parois pectorales ne puisse être assez forte pour produire, quand l'oreille est appliquée sur la région précordiale, ou même quelquefois sur une autre région du thorax plus éloignée du cœur, un tintement clair, argentin ou métallique. Le *tinnitus* ainsi produit par le choc du cœur, est beaucoup plus facile à entendre chez les sujets un peu maigres que chez ceux qui jouissent d'un embonpoint considérable. Toutes les maladies, aiguës ou chroniques, dont le propre est de rendre les battemens du cœur forts et fréquens, sont autant de causes du tintement métallique produit par le choc de cet organe contre la poitrine.

Ce tintiment avait d'ailleurs été déjà observé par M. Laënnec lui-même, qui le désigne sous le nom de cliquetis métallique. « On entend quelquefois, » dit-il, un léger cliquetis métallique dans la ré- » gion précordiale, chez les sujets atteints de pal- » pitations nerveuses, surtout lorsque le cœur » battant avec violence et vélocité, quoique sans » une grande force réelle d'impulsion, la pointe » seule vient frapper les parois thoraciques. A » chaque pulsation des ventricules, un petit cli-

(1) A peine avais-je écrit ceci, qu'un nouvel exemple du triple bruit ou du rhythme de *rappel* du cœur s'est offert à notre observation. Aujourd'hui (20 oct. 1834), nous l'avons rencontré très distinctement chez un malade de la clinique, à peine convalescent d'une *endo-péricardite rhumatismale*.

(2) Le lecteur qui ne connaît pas encore nos recherches sur l'inflammation rhumatismale de la membrane externe et de la membrane interne du cœur sera sans doute surpris en nous voyant employer assez souvent ici les mots *endocardite*, *endo-péricardite rhumatismale* ; mais qu'il prenne un peu patience, et sa surprise se dissipera.

» quetis se fait entendre et traverse le stéthoscope, » de manière qu'il semblerait qu'il se fait dans » l'intérieur du tube (1) ».

Rien n'est plus facile que d'imiter le tintement métallique du cœur. Si l'on applique la paume de la main sur son oreille et que l'on percute légèrement le dos de cette main avec le doigt de celle qui est restée libre, on entendra un tintement tout-à-fait semblable à celui que nous signalons. Le même phénomène aura lieu si, avec un des doigts de la main appliquée sur l'oreille, on frappe la partie de la tête sur laquelle il est appuyé, expérience indiquée déjà dans l'ouvrage de M. Laënnec. Le même phénomène se produit parfaitement encore, si, les deux mains appliquées contre les oreilles par leur face palmaire, on se promène sur un parquet, dans un appartement où règne un silence complet. C'est pour indiquer la ressemblance du tintement déterminé par la percussion du cœur contre les parois pectorales, avec celui qui s'opère dans les expériences précédentes, que M. Filhos l'a désigné sous le nom de tintement *auriculo-métallique*. (Voy. l'excellente dissert. inaugurale de cet habile observateur).

Le tintement métallique dû au choc du cœur, ne diffère point non plus de celui que l'on obtient lorsqu'on percute la poitrine dans une région qui correspond à une vaste caverne, remplie d'air et communiquant avec les bronches par une ouverture en forme de goulot. On peut, par une expérience plus directe encore, imiter le bruit de tintement métallique du cœur. La voici : appliquez l'oreille sur une région donnée de la poitrine, percutez ensuite avec le doigt une autre région de cette cavité, et vous entendrez un tintement métallique parfaitement semblable à celui que produit le choc du cœur contre la poitrine. Cela devait être : car dans l'un et l'autre cas, les conditions sont absolument les mêmes, si ce n'est que la percussion, au lieu d'être pratiquée par le cœur et de dedans en dehors dans l'expérience ci-dessus, est pratiquée de dehors en dedans et par le doigt.

Le tintement métallique que produit le cœur se transmet plus ou moins loin à travers les parois pectorales et les organes intra-thoraciques, en suivant la loi qui régit la propagation des autres bruits que nous avons étudiés précédemment. Je l'ai entendu très distinctement dans la région de la fosse sous-épineuse de l'omoplate gauche, chez deux individus atteints d'une pneumonie très étendue du poumon gauche, maladie favorable, comme on sait, à la transmission des sons, en ce qu'elle augmente la densité du tissu pulmonaire.

Le tintement métallique n'empêche pas d'entendre les deux bruits du cœur, et à en juger par les faits multipliés que j'ai observés, ce tintement n'a jamais lieu que pendant la systole ventriculaire. On conçoit néanmoins que, dans des cas où la diastole acquerrait une très grande intensité, elle pourrait produire le même phénomène. Mais il faut que de tels cas soient bien rares, puisque M. Laënnec n'a point eu occasion d'en rencontrer et que je n'en ai rencontré non plus aucun.

Je n'ai pas besoin, je crois, de faire remarquer ici que le tintement métallique du cœur, espèce de bruit *sur-ajouté* aux bruits normaux de cet organe, ne constitue en rien une objection à la théorie que nous avons donnée de ces derniers bruits, de même qu'elle ne fournit aucun appui à celle qui les rapporte à un double choc du cœur contre la poitrine.

§ III. Des bruits anormaux produits par le glissement réciproque des surfaces opposées du péricarde l'une contre l'autre.

Le glissement du cœur dans le péricarde pendant ses mouvemens de systole et de diastole, n'est accompagné d'aucun bruit appréciable, à l'état normal ; mais il n'en est pas de même dans certains états morbides du péricarde. Les bruits *accidentels* qui peuvent alors se manifester paraissent avoir complètement échappé à la profonde sagacité de M. Laënnec (1). Je diviserai ces bruits en trois principales espèces, dont voici les noms et les caractères.

1° *Bruit de frôlement*, ou analogue à celui que l'on produit en froissant, soit une étoffe de soie, le taffetas par exemple, soit un morceau de parchemin, soit mieux encore le papier *neuf* des billets de banque. Le bruit dont il s'agit a la plus grande ressemblance avec le bruit de frottement qui a lieu dans certaines pleurésies, dans certains emphysèmes des poumons, et sur lequel M. le docteur Reynaud a publié de fort belles observations (2).

Le bruit de *frôlement péricardique*, qui constitue aussi une variété du bruit générique de frottement, est, en général, plus fort que le précédent. Il est ordinairement double comme le mouvement du cœur ; mais il est plus prononcé pendant la systole que pendant la diastole. Il semble se passer immédiatement sous l'oreille appliquée sur la région

(1) Pour entendre le tintement métallique, il vaut mieux appliquer l'oreille immédiatement sur la poitrine que de se servir du stéthoscope. Je puis assurer que par la première méthode on entendra souvent ce bruit dans des cas où il aura complètement échappé à l'auscultation médiate.

(1) M. Laënnec dit, il est vrai, avoir entendu dans la région précordiale un bruit semblable au *cri du cuir* d'une selle neuve sous le cavalier, qu'il avait cru, pendant quelque temps, pouvoir être un signe de péricardite. Mais il s'empresse d'ajouter qu'il s'est *convaincu depuis qu'il n'en était rien*. « Il m'a paru, dit-il, qu'il avait lieu, quand le cœur, volumineux ou distendu par le sang, se trouve à l'étroit dans le médiastin inférieur et qu'IL Y A QUELQUES BULLES D'AIR DANS LE PÉRICARDE. Comme la plupart des bruits dont nous allons parler ici, se rencontrent principalement dans la péricardite ou à sa suite, s'ils n'eussent point été ignorés de M. Laënnec, il n'aurait pas manqué d'en parler en traitant de cette maladie. Or, il n'en a fait alors aucune mention, ainsi qu'on peut s'en assurer en parcourant la description qu'il a tracée des signes de la péricardite.

(2) M. Laënnec avait parlé déjà de ce bruit sous le nom de *murmur ascensionis et descensionis*.

précordiale, il est diffus, disséminé, *périphérique*. Cette circonstance est importante à noter : en effet, lorsque les feuillets opposés du péricarde *frottent* très rudement et âprement l'un contre l'autre, le bruit dit de *frôlement* imite assez bien le bruit de râpe ou de scie proprement dit, tel qu'on l'observe dans certaines lésions des valvules et des orifices du cœur. Mais dans ce dernier cas, le bruit n'est pas *périphérique*, superficiel, diffus, *éparpillé* en quelque sorte, comme dans le cas où il est produit par une lésion du péricarde.

Pour distinguer le bruit de frottement péricardique du bruit de frottement *pleurique*, il suffit de faire attention que l'un est isochrône aux mouvemens du cœur et l'autre aux mouvemens d'inspiration et d'expiration. Ces deux bruits peuvent, d'ailleurs, se rencontrer en même temps chez le même sujet, comme nous l'avons vu le mois dernier (septembre 1834), chez un jeune homme qui était affecté à la fois et d'une pleurésie du côté gauche et d'une péricardite.

2° *Bruit de tiraillement et de craquement, ou bruit de cuir neuf.* — M. le docteur Collin est le premier qui ait observé le bruit de cuir neuf, dans le cas de péricardite. Le nom qu'il porte en est la meilleure description. Il est infiniment plus rare que le bruit de l'espèce précédente, et je ne l'ai encore entendu, à son état de pureté, qu'une seule fois. L'individu qui nous l'offrit était affecté d'une péricardite à laquelle il succomba. M. le professeur Andral m'a dit ne l'avoir rencontré également que dans un seul cas. Il accompagne particulièrement la systole ventriculaire.

3° *Bruit de râclement.* Je désigne sous ce nom une variété du bruit de frottement qui diffère de toutes les autres, en ce que celui-ci semble réellement produit par le *râclement d'un corps très dur et comme cartilagineux ou osseux* contre la surface du péricarde. Son isochronisme avec les mouvemens du cœur ne permet pas de le confondre avec un bruit qui se passerait soit à la surface de la plèvre, soit dans les bronches.

La *théorie* ou l'explication des différentes espèces de bruits que je viens de signaler se présente d'elle-même, aussitôt que l'on connaît bien les conditions physiques et anatomiques qui coïncident avec eux.

Les deux premières espèces de bruit n'ont été, jusqu'ici du moins, rencontrées que chez les individus affectés d'une péricardite aiguë. Si je m'en rapporte aux faits qui me sont propres, le bruit de frôlement le plus léger que l'on puisse rencontrer, a lieu lorsque les feuillets opposés du péricarde, secs et un peu poisseux, comme il arrive dans la péricardite naissante, ne sont pas encore tapissés de fausses membranes, ou ne commencent qu'à s'en recouvrir. Alors ces deux feuillets, pendant les mouvemens de contraction et de dilatation du cœur, se comportent en quelque sorte l'un par rapport à l'autre, comme deux morceaux d'une étoffe de soie ou d'une perse que l'on frotterait l'un contre l'autre.

Le bruit de râpe et de scie diffus, superficiel, plus ou moins dur, accompagne, au contraire, si je ne me trompe, les cas où les feuillets du péricarde qui glissent l'un contre l'autre, sont revêtus de ces fausses membranes épaisses, aréolées, inégales et raboteuses dont nous parlerons avec tous les détails nécessaires, à l'article *péricardite*.

Quant au bruit de cuir neuf, proprement dit, il résulte aussi, sans doute, du frottement réciproque des feuillets opposés du péricarde. Mais je crois que pour sa production, il est nécessaire que les fausses membranes soient denses, résistantes, élastiques et peut-être déjà transformées en adhérences, sans cesse soumises à un tiraillement plus ou moins brusque et violent pendant les mouvemens du cœur. Tout ceci s'est, au reste, rencontré à l'ouverture du corps de l'individu chez lequel nous avions constaté le bruit du cuir neuf.

La troisième espèce de bruit ou le bruit de râclement est, d'après les exemples que j'en ai recueillis, le résultat de plaques ou concrétions osseuses, calcaires ou fibro-cartilagineuses, qui frottent contre la surface du péricarde pendant les mouvemens du cœur (1).

Rien n'est plus commun que de rencontrer, chez les individus affectés de péricardite, un beau bruit de soufflet, sur lequel j'ai longuement disserté dans l'article PÉRICARDITE *du Dictionnaire de médecine et de chirurgie pratiques.* Mais plus j'y réfléchis, à mesure que j'observe de nouveaux cas de péricardite, plus il me devient probable, je dirais presque évident, que ce bruit de soufflet appartient bien moins à la péricardite elle-même, qu'à l'endocardite dont elle est si souvent accompagnée, comme j'espère le prouver plus loin par les faits les plus positifs.

M. le docteur Latham, en Angleterre, paraît être le premier qui ait observé, dès 1826, le bruit de soufflet dans les cas de péricardite, et il croyait qu'il accompagnait exclusivement la péricardite rhumatismale. M. le docteur Hope, à qui M. Latham fit entendre ce bruit de soufflet, à l'hôpital de Saint-Barthélemy, pense, au contraire et avec raison, qu'il peut accompagner toute espèce de péricardite (2). M. Stokes a publié plus récemment des faits confirmatifs de ceux recueillis par

(1) Chez un jeune homme de 32 ans, qui succomba à une double induration des valvules, il existait, dans la portion gauche de la région précordiale, un bruit de râclement très distinct et très rude. A l'ouverture de son corps, nous trouvâmes une concrétion pierreuse, qui, partant de la valvule mitrale, traversait toute l'épaisseur du ventricule gauche, et venait, après avoir soulevé la membrane externe du cœur, faire une saillie dans la cavité du péricarde, précisément vers le point correspondant à l'endroit où le bruit de râclement s'entendait à son maximum d'intensité.

(2) Il est, d'ailleurs, bien certain que la péricardite rhumatismale, c'est-à-dire celle qui se manifeste sous les mêmes influences que le rhumatisme aigu, dont elle se trouve malheureusement trop souvent la compagne, est incomparablement plus commune qu'aucune autre espèce de péricardite.

MM. Latham et Hope. En France, de tels faits sont aujourd'hui presque vulgaires pour les personnes qui fréquentent assidument nos hôpitaux.

Il est bien étonnant que MM. Latham et Hope aient insisté d'une manière si particulière sur le bruit de soufflet dont la péricardite se trouve souvent accompagnée, et n'aient rien dit, au contraire, des deux premières espèces de bruit que j'ai décrites plus haut. Celles-ci, en effet, sont réellement l'*attribut* spécial et comme l'apanage particulier de cette maladie, tandis que le bruit de soufflet est un phénomène qui ne lui appartient pas exclusivement, si tant est même qu'il lui appartienne en commun avec d'autres maladies que nous avons indiquées, en traitant des bruits valvulaires à l'état anormal.

M. le docteur Hope attribue principalement le bruit de soufflet de la péricardite à l'augmentation de la force des battemens du cœur, opinion que j'ai combattue ailleurs (*art.* PERICARDITE *du Dictionn. de méd. et de chir. prat.*), et il ne dit absolument rien de la présence des fausses membranes comme causes de certains bruits anormaux pendant le cours de cette maladie. Mais M. Hope a du moins entrevu l'influence que pouvait exercer l'*endocardite* sur la production du bruit de soufflet. Il est vrai qu'il est tombé dans l'erreur, en disant que le bruit de soufflet qui a lieu pendant la diastole, est le seul qui doive faire soupçonner cette complication si commune de la péricardite, et qu'il aurait dû tenir compte des concrétions sanguines ou pseudo-membraneuses que l'endocardite aiguë peut entraîner à sa suite.

En résumé, il ne m'est pas démontré, d'une part, que la péricardite seule puisse donner lieu à un *véritable* bruit de soufflet, et d'une autre part, je possède des cas d'endocardite sans péricardite dans lesquels ce bruit a existé à un très haut degré pendant fort long-temps, et a même persisté après la disparition de tous les autres symptômes. Je crois donc avoir agi conformément aux lois de la saine logique et de la saine observation, en ne plaçant pas ici le bruit de soufflet parmi ceux qui se passent dans le péricarde.

ARTICLE TROISIÈME.

Des bruits des artères à l'état normal et anormal.

---

§ Ier. Bruit des artères à l'état normal.

1° *Exposition analytique des bruits des artères à l'état normal.*

La méthode de l'auscultation est tellement féconde en applications, qu'il faudrait s'étonner si un seul homme les avait toutes signalées et approfondies. Une de ces applications où il restait encore amplement à glaner sur les traces de M. Laënnec, c'est assurément l'auscultation des bruits artériels. Ce grand observateur ne s'est occupé, dans aucun endroit de son ouvrage, des bruits dont il s'agit à l'état normal; et dans ses belles recherches sur les bruits anormaux des artères, il a laissé à ses successeurs des lacunes à combler et des erreurs de doctrine à dissiper.

J'ai ausculté un nombre presque infini de fois le pouls des principales artères, telles que l'aorte, les carotides, les sous-clavières, les brachiales, les iliaques externes, les crurales, les poplitées, et voici ce que j'ai observé. Lorsque l'une de ces artères est ébranlée par la secousse que lui communique l'onde sanguine, à chaque contraction du ventricule gauche, on entend une espèce de léger murmure, un bruit sourd, en quelque sorte *mat*, qui varie, d'ailleurs, suivant le volume de l'artère, la force et la rapidité de son pouls, l'âge du sujet, son sexe, sa constitution. Ce bruit ne ressemble exactement qu'à lui-même, en sorte que pour en avoir une idée tout-à-fait juste, il faut l'avoir entendu. On peut toutefois le comparer à celui qu'on produit en frottant légèrement, mais brusquement, deux doigts l'un contre l'autre, comme par exemple, dans l'action de donner une *chiquenaude*.

Il est, au reste, extrêmement facile de rendre plus sensible le bruit obscur, le frôlement sourd qui accompagne chaque battement artériel. Il suffit, en effet, pour cela, d'appuyer un peu fortement sur l'artère, de la comprimer légèrement avec le cylindre dont on se sert pour l'ausculter. Alors, on entend très distinctement un bruit de souffle, tout-à-fait semblable à celui qui accompagne le rétrécissement des orifices du cœur, ou bien encore à celui que l'on entend chez les femmes enceintes, à une certaine époque de leur grossesse. M. Laënnec ne paraît pas avoir fait cette expérience chez les individus tout-à-fait bien portans, ou s'il l'a faite, il est bien extraordinaire qu'il ait dit que le bruit de soufflet par compression n'existe que chez les hypochondriaques.

» Chez ces sujets (les hypochondriaques), après » que le bruit de soufflet a tout-à-fait disparu, on » peut le faire reparaître en pressant légèrement » l'artère avec le doigt au-dessus ou au-dessous du » point où l'on ausculte, et surtout en diminuant » et augmentant alternativement cette pression. » Quelquefois même, il suffit d'appuyer un peu fortement l'oreille sur le stéthoscope. Chez les sujets » qui présentent le bruit de soufflet dans le cœur » ou dans une artère, on le détermine souvent » (c'est *toujours* qu'il aurait fallu dire) à volonté, » de la même manière dans un autre, et particulièrement dans les brachiales et les crurales. » (t. II. p. 443). A la page 766 du même volume, on trouve un nouveau passage où M. Laënnec donne encore à entendre que c'est seulement à l'état anormal que l'on *parvient* (c'est son expression) à développer le bruit de soufflet par la *pression intermittente*.

Le bruit des artères ne présente pas seulement

des variétés, suivant les circonstances que j'ai mentionnées plus haut, mais aussi selon l'épaisseur plus ou moins grande des parois artérielles, selon que les artères sont plus ou moins pleines, et même selon les qualités du sang qui circule dans leur canal.

Au n° 13 de la salle Saint-Jean-de-Dieu, était couché un homme dont les artères battaient avec une force très considérable, et dont les parois explorées par le toucher, semblaient très épaisses et vraiment hypertrophiées. Hé bien, si l'on appliquait l'instrument sur une des grosses artères, la crurale, par exemple, c'est à peine si l'on distinguait le bruit de ses battemens, tant il était sourd. Mais si l'on appuyait le cylindre avec une certaine force sur l'artère, on entendait alors un bruit de soufflet très prononcé, en même temps que la tête posée sur l'instrument était soulevée avec énergie par la secousse artérielle.

Lorsque les artères sont un peu molles et flasques, qu'elles contiennent moins de sang qu'à l'état normal, ou qu'elles contiennent un sang trop liquide, trop aqueux, le bruit est moins sourd, imite le bruit de flot et tend à passer au bruit de souffle.

Le bruit artériel est simple, *unique*, au lieu d'être double comme celui du cœur. Il est isochrône au premier bruit de ce dernier organe. Toutefois, dans les artères éloignées du centre, le bruit se fait entendre un peu après le premier bruit du cœur, de même que, dans le cas indiqué, le choc de cet organe contre la poitrine précède de quelque chose la pulsation artérielle. Pour bien constater les faits que nous signalons, il faut choisir des sujets dont les battemens du cœur soient lents, de 44 à 48 à la minute, par exemple.

A l'état normal, le bruit artériel et le choc qui coïncide avec lui, ne sont accompagnés d'aucun mouvement, frémissement vibratoire sensible.

2° *Théorie des bruits artériels à l'état normal.*

La théorie du bruit des artères est si simple, qu'elle se présentera d'elle-même à l'esprit de tous les lecteurs. Le bruit artériel est évidemment l'effet du frottement et du choc de la colonne sanguine contre les parois artérielles. La *puissance* de ce bruit, si l'on peut parler ainsi, réside dans la contraction ventriculaire par laquelle le sang est lancé dans le système artériel comme par *un coup de piston;* l'*agent* de ce bruit est le sang qui frotte en se déplaçant contre les parois artérielles; enfin, celles-ci sont l'*instrument* du bruit qui nous occupe. On conçoit maintenant pourquoi le bruit artériel offre des modifications selon que les pulsations sont plus ou moins fortes, le sang plus ou moins liquide, plus ou moins visqueux, les artères plus ou moins épaisses, plus ou moins tendues, plus ou moins polies à leur surface interne, etc., etc.

Si la théorie du bruit des artères est bien telle que nous venons de l'exposer, il s'en suit qu'on pourrait produire un bruit, sinon tout-à-fait semblable, au moins fort analogue, en injectant un liquide dans les artères d'un cadavre, ou même dans un tuyau élastique ordinaire, et que l'on pourrait modifier ce bruit en faisant varier les conditions du liquide, du canal et de la puissance qui meut le liquide. Or, c'est là une induction que les expériences suivantes confirment pleinement sous les rapports principaux.

1° J'ai, de concert avec M. le docteur Donné, alors chef de clinique, injecté dans les artères, au moyen d'une seringue convenablement disposée, une certaine quantité d'eau, pendant qu'une personne auscultait attentivement au moyen du cylindre appliqué sur les vaisseaux indiqués. A chaque mouvement d'injection, on produisait un bruit de flot ou bien de soufflet, qui ressemblait beaucoup à celui dont il a été question plus haut. L'expérience a été plusieurs fois répétée dans l'amphithéâtre de la Charité, en présence d'un certain nombre d'élèves et de M. le docteur Dalmas, dont on connaît l'esprit observateur.

2° Les expériences récentes de M. Piorry (*Archiv. génér. de méd.*) l'ont conduit aux résultats que je vais indiquer : un bruit est le résultat du passage du sang dans les artères, et ce bruit peut avoir le caractère de *souffle* sans qu'il y ait de rétrécissement; un rétrécissement sur un point du vaisseau augmente beaucoup le bruit de souffle; une tumeur anévrismale à travers laquelle passe le sang, donne aussi lieu à un bruit de souffle très évident.

Passons maintenant à des expériences pratiquées sur des canaux autres que les artères.

» 3° J'ai voulu dernièrement m'assurer par quel-
» ques expériences, dit M. Laënnec, de ce qu'il
» peut y avoir de purement physique dans les phé-
» nomènes de bruit de soufflet et de frémissement
» cataire. On sait que, lorsqu'on applique la main
» sur les tuyaux de cuir des pompes à incendies ou
» à arrosement, on sent un frémissement mani-
» feste. J'ai constaté que ce frémissement provient
» de l'air qui se trouve toujours mêlé en assez
» grande quantité à l'eau dans ces tuyaux; que,
» lorsque la colonne d'eau contient très peu d'air,
» ce frémissement est moindre, et qu'alors l'oreille
» appliquée sur le tuyau ne perçoit presque aucun
» bruit; que quand, au contraire, il y a beaucoup
» d'air, on entend un gargouillement très fort... La
» tension en longueur des tuyaux n'a apporté aucun
» changement au bruit; seulement elle faisait en-
» tendre dans le lointain le bruit musculaire des
» hommes qui tiraient sur les tuyaux. Le tuyau
» comprimé et lâché alternativement par dix mains
» vigoureuses, de manière à imiter la systole et la
» diastole artérielle, faisait entendre également un
» bruit musculaire et par conséquent *assez analo-*
» *gue au bruit de soufflet.....* » (Ouv. cit. t. II, pag. 763-64).

Laissons de côté ce qu'il y a de théorie dans ce passage de M. Laënnec, et prenons acte seulement

des bruits constatés pendant les expériences qu'il a faites, à côté desquelles nous allons rapporter celles de M. Pelletan, professeur de physique médicale à la faculté de médecine de Paris.

4° « Lorsqu'un liquide se meut avec une vitesse » quelconque, dans un canal dont la surface in- » terne est lisse, on ne perçoit à l'extérieur aucune » espèce de bruit (1). Il n'en est pas ainsi lorsque » cette surface est inégale, ou qu'elle présente des » saillies plus ou moins prononcées : on perçoit » alors à l'extérieur un bruit d'une nature particu- » lière, qui serait assez bien dépeint par l'expres- » sion de *bruissement*.

« Quand le canal est métallique, indépendam- » ment du bruit, qui peut être perçu à distance, » mais qui paraît très fort à l'auscultation médiate » ou immédiate, on sent encore, par l'application » du pied ou de la main, un *mouvement de vibration* » dans les parois du tuyau. Ces effets se produisent » avec beaucoup d'intensité lorsque le mouve- » ment du liquide est rapide. *On les observe très* » *bien dans les tuyaux de cuir ou de toile des pom-* » *pes à incendies*. Le genre de vibration qui vient » d'être indiqué est très prononcé dans les cas de » rétrécissement brusque des canaux, et lorsque le » liquide rencontre des obstacles situés au travers » du canal.

« Les bruits qui se produisent dans les canaux » où un liquide circule, se transmettent à une » grande distance le long de ces canaux, soit par » l'intermède des parois, soit par la colonne du » liquide elle-même. »

5° M. Piorry, antérieurement aux expériences qu'il a pratiquées sur les artères, avait fait les suivantes sur l'injection d'un liquide dans des tuyaux d'une autre espèce. « Un tube métallique bien vidé » d'air fut rempli d'eau; on y poussa, à l'aide d'un » piston, le liquide avec force, et ce liquide s'écou- » lait par une petite ouverture; le stéthoscope fut » appliqué sur le tube, et l'oreille placée à son ex- » trémité operculaire; alors, nous avons distincte- » ment entendu un bruit qui avait de l'analogie » avec le bruit de souffle du cœur. Si les coups de » piston étaient intermittens, l'analogie était plus » grande encore. Une sonde de gomme élastique, » par laquelle on faisait passer un courant d'eau, » produisait un bruit presque semblable. La di- » mension de celle-ci influait peu sur le caractère » et l'intensité du son. Si le courant était rendu » plus rapide, le bruit était plus fort. Si la main » disposée en cylindre plus large que la sonde était » ajoutée au bout de celle-ci, et si l'auscultation y » était pratiquée, l'on entendait manifestement le » bruit de soufflet, et cependant les doigts ne re- » muaient pas. » (*Percuss. méd.*, pag. 105 et 106).

M. le docteur Spittal, d'Edimbourg, a fait quelques expériences qui ont de l'analogie avec les précédentes. En appliquant l'oreille sur un petit tuyau de plomb, qui conduisait de l'eau à un robinet toutes les fois que celui-ci était ouvert, il entendait un bruit de frottement très distinct sur tous les points du tube.... En ouvrant et en fermant alternativement le robinet, il produisait un bruit très semblable au bruit de râpe que l'on entend dans quelques cas d'affection du cœur (1).

6° Terminons ce paragraphe par une expérience de M. le docteur Corrigan : qu'on prenne un tube flexible (portion d'intestin ou d'artère) adapté par une de ses extrémités à un autre tube, qui est traversé par un courant d'eau d'une force considérable; tant que la portion d'intestin ou d'artère est complètement remplie par l'eau du tube, aucun bruit n'est produit par le mouvement du fluide; mais si le tube flexible est comprimé sur un point tandis que le liquide s'y meut, de telle sorte que la quantité d'eau ne soit plus suffisante pour en tenir le reste complètement distendu, alors au-delà de la partie contractée, là où le tube est moins tendu et flasque jusqu'à un certain point, s'entend un bruit de soufflet distinct, et proportionné à la rapidité du courant. Si on y applique le doigt, on sent aussi un frémissement (2).

La manière dont M. Corrigan interprète cette expérience, pour y trouver la confirmation d'une hypothèse qu'il avait proposée sur le mécanisme du bruit de soufflet dans la *prétendue* maladie nouvelle dont il s'est occupé, est sujette à contestation. Il nous suffit ici de constater qu'un bruit de soufflet a été déterminé par la compression exercée sur la portion d'artère ou d'intestin dans laquelle on faisait passer de l'eau, comme nous l'avons cent fois produit en comprimant une artère sur l'homme vivant.

§ II. Des bruits des artères à l'état anormal.

1° *Exposition analytique des bruits des artères à l'état anormal.*

Comme les bruits du cœur, ceux des artères augmentent ou diminuent d'intensité dans quelques cas, et dans d'autres leur *ton*, leur nature ou leur timbre ont eux-mêmes singulièrement changé.

M. Laënnec a réuni toutes les anomalies du bruit des artères dans le genre bruit de soufflet dont il admet deux espèces, savoir le *bruit de soufflet* proprement dit, et le bruit de soufflet *sibilant* ou *musical*. J'ai cru devoir établir une division un peu plus large, comprenant le *bruit de soufflet ordinaire et intermittent*, *le bruit de soufflet continu ou à*

(1) Cette expérience a peut-être besoin d'être répétée. Ce qu'il y a de certain, c'est que, en injectant de l'eau dans une artère dont la surface interne est très lisse, on produit un bruit bien distinct.

(1) Gazette méd. du 3 août 1833. Analyse du traité de l'auscultation de M. Spittal.

(2) Cette expérience est rapportée dans les *Recherches* de M. Corrigan *sur une nouvelle maladie du cœur (ouverture permanente de l'orifice de l'aorte, produite par l'insuffisance des valvules)*, publiées dans le n° CXI du Journal de médecine et de chirurgie d'Édimbourg, et traduites en français dans le tome III de la Gazette Médicale, n° CIII.

double courant, *et le bruit* ou *ronflement de diable*, qui en constitue la plus curieuse modification, enfin le *sifflement modulé ou chant des artères.* Après avoir fait connaître ces diverses espèces de bruits, indiqué les principales circonstances dans lesquelles ils se rencontrent, et cherché d'en pénétrer les *causes*, je rapporterai quelques exemples des espèces les plus curieuses.

1° *Du bruit de soufflet ordinaire et intermittent.* Nous avons vu tout à l'heure qu'il suffisait de comprimer légèrement une artère pour produire cette espèce de bruit, qui n'est réellement alors que l'exagération du bruit normal. J'ai rencontré des cas où, par suite de la compression exercée par des tumeurs anormalement développées sur le trajet d'une grosse artère, on entendait le bruit de soufflet intermittent. C'est ce qui existait chez une femme couchée au n° 11 de la salle Ste Madeleine, et qui portait une tumeur de l'ovaire gauche, laquelle pouvait exercer une compression plus ou moins considérable sur les artères iliaques. Le bruit de soufflet qu'on entendait était profond, léger et imitait parfaitement celui qui a lieu dans la grossesse encore peu avancée (vers le quatrième mois). Cette ressemblance ne doit pas nous surprendre, si, comme nous essaierons de le démontrer plus loin, le *souffle dit placentaire* n'est lui-même qu'un bruit qui se passe dans les artères du bassin, comprimées par le produit de la conception. Là, je rapporterai une observation dans laquelle un bruit de soufflet vers la région de l'ovaire, avec tumeur dans cette même région, fut pris à tort pour un souffle placentaire coexistant avec une grossesse extrà-utérine.

Les autres cas dans lesquels on peut constater un bruit de soufflet intermittent dans les artères, sont les suivans : 1° une tumeur anévrismale (*voyez deux cas de ce genre dans ma Dissert. inaugur. sur le diagnostic de l'anévrisme de l'aorte*) ; 2° des plaques osseuses ou cartilagineuses multipliées avec ou sans rétrécissement des artères ; 3° le passage d'une certaine quantité de sang artériel dans une veine, comme il arrive dans la *varice anévrismale ;* 4° une grande agitation du système artériel, surtout chez les individus maigres, pâles, anémiques, chlorotiques. Je ne dis pas qu'il ne puisse se rencontrer un bruit de soufflet intermittent dans des circonstances autres que celles qui viennent d'être signalées ; mais s'il en est réellement ainsi, cela n'arrive que très rarement.

Le bruit de soufflet intermittent est plus ou moins volumineux et fort, selon la grosseur de l'artère où il se passe, selon la violence avec laquelle le sang artériel est mu, et suivant l'intensité de la lésion variable de l'artère qui peut lui donner lieu.

Dans quelques cas, le bruit tend à passer du simple bruit de souffle à celui de bruit sibilant.

Le bruit de soufflet intermittent des artères est isochrône à la diastole artérielle et partant à la systole ventriculaire, et il est souvent accompagné du frémissement cataire ou vibratoire.

2° *Bruit de soufflet continu ou à double courant, et bruit ou ronflement de diable.* Cette espèce des bruits artériels, dont j'ai fait depuis trois ans l'objet d'une étude approfondie, n'avait pas encore fixé, d'une manière spéciale, l'attention des observateurs. Depuis l'époque indiquée, j'en ai rencontré soit au bureau central, soit dans le service clinique dont je suis chargé, soit dans la pratique particulière, une centaine de cas au moins.

Le simble bruit de soufflet à double courant, et le bruit que j'ai désigné sous le nom de *bruit de diable* (en raison de sa ressemblance avec le bruit que l'on produit en fouettant cet instrument vulgaire connu sous le nom de *diable*), ne paraissent être qu'une nuance l'un de l'autre, le dernier étant un degré plus élevé du premier.

Le bruit de soufflet qui nous occupe ici est très fort, large, diffus et ressemble au bruit d'un soufflet de forge plutôt qu'à celui d'un soufflet ordinaire. Toutefois, des deux bruits qui le constituent en se succédant presque sans intervalle appréciable, le premier est de beaucoup plus fort que le second. Ainsi donc, bien que continu *en apparence,* ce bruit présente des renforcemens, des espèces de paroxysmes réguliers, coïncidant toujours avec la diastole artérielle et la systole ventriculaire, et, de même que l'instrument qui m'a servi de terme de comparaison passe par une foule de *tons* graduellement plus élevés, depuis l'instant où il commence à *bruire* jusqu'à celui où il ronfle dans toute sa plénitude, ainsi l'on peut, au moyen d'une compression ménagée, faire parcourir aux artères, et si j'ose le dire, au diable artériel, une sorte de *gamme* composée de *tons* assez variés, le plus bas étant comparable au simple bruit de soufflet de forge, et le dernier ou le plus haut, le plus aigu, au ronflement parfait de l'instrument ci-dessus indiqué. De même encore que le ronflement de diable, quoique continu, devient cependant plus fort et plus aigu à chaque nouveau coup de fouet qu'on imprime à l'instrument, ainsi le bruit de diable artériel, également continu, se renforce et augmente d'*acuité* à chaque systole ventriculaire qui agite et *fouette* pour ainsi dire les artères.

Le bruit de ronflement des artères offre d'ailleurs plusieurs variétés; ainsi dans quelques cas, il imite moins celui auquel nous venons de le comparer, que le roucoulement d'une tourterelle ou le sifflement suspirieux produit par l'air qui s'insinue à travers la fente d'une cloison de bois ou à travers le trou d'une serrure. Alors, le bruit dégénère insensiblement en celui qui nous occupera plus bas sous le nom de chant des artères.

Le bruit de diable a son siége favori dans les artères carotides et sous-clavières. On l'entend à *son maximum*, en appliquant le stéthoscope au-dessus de la partie interne de la clavicule. Le bruit de diable se rencontre aussi quelquefois dans les artères

crurales, mais jamais au même degré que dans celles dont nous venons de parler (1).

Chez quelques sujets, le bruit de diable a lieu dans les artères carotides et sous-clavières droites et gauches, avec cette particularité, à peu près constante, que jamais il n'est aussi prononcé d'un côté que de l'autre. Chez le plus grand nombre des sujets que j'ai observés, le bruit de diable n'existait que dans l'une des artères carotides et sous-clavières, et jusqu'à ce moment, nous l'avons trouvé plus souvent du côté gauche que du côté droit; tandis que M. Laënnec, par une sorte de compensation, dit, au contraire, que *les artères du côté droit donnent le bruit de soufflet plus fréquemment et avec une plus grande intensité de sons que celles du côté gauche.*

Une circonstance bien digne de remarque, c'est que le bruit de diable cesse tout à coup quelquefois, puis revient, sans qu'on puisse, dans l'état actuel de la science, déterminer la cause de cette *intermittence capricieuse*, dont la durée n'est soumise à aucune régularité, à aucune loi connue.

Si l'on appuie fortement le stéthoscope sur le trajet de l'artère (sans que toutefois la compression soit portée au point d'empêcher complètement le passage du sang), le bruit de diable s'affaiblit d'une manière très sensible dans certains cas, tandis que dans d'autres cas, il se transforme en une sorte de mugissement ou de *grondement* qui fait presque mal à l'oreille (2).

Les simples changemens de position de la tête du sujet qu'on examine influent sensiblement sur l'intensité du bruit; en général, il augmente lorsque la tête est portée du côté opposé à l'artère carotide qu'on ausculte, le menton étant en même temps un peu élevé. Mais voici de bien singulières particularités : si l'on saisit le larynx et qu'on l'éloigne de l'artère ronflante, le bruit diminue tout à coup ou même disparaît complètement. Si, comme M. Donné en a le premier fait la remarque, le sujet qu'on ausculte fait un effort prolongé, le bruit de diable cesse comme par enchantement à l'instant même, à peu près de la même manière qu'en pinçant fortement une corde en vibration, on suspend aussitôt le son qui était le résultat de cette vibration.

(1) M. Laënnec dit que le bruit de soufflet en général est plus fréquent dans l'aorte ventrale que dans l'artère crurale. Je ne crois pas que ce soit vrai pour le bruit de diable, que je n'ai jamais entendu dans l'aorte.

(2) On peut comparer cette espèce de bruit ou de bourdonnement continu à celui d'un gros coquillage ou de la conque marine, lequel représente lui-même, dit-on, le mugissement lointain de la mer. On peut aussi se faire une idée assez exacte du bruit en question, en le comparant au murmure confus que produisent un grand nombre de personnes réunies dans un même lieu où elles causent entre elles, dans le palais de la Bourse de Paris, par exemple. Si, dans une promenade publique, comme le jardin des Tuileries, on recueille en quelque sorte le bruissement vague de l'air au moyen de son chapeau appliqué sur l'oreille en manière de stéthoscope ou de cornet acoustique, on entend encore le même bruit. Ce phénomène se produit aussi, si l'on fait la même expérience dans une salle de spectacle, au moment d'un entr'acte.

J'ai répété un grand nombre de fois ces curieuses expériences, et toujours le résultat a été le même (1).

Le bruit, comme on pouvait le prévoir, disparaît immédiatement si l'on comprime l'artère au-dessus du point où l'on pratique l'auscultation avec assez de force pour y intercepter le cours du sang.

Les conditions générales ou constitutionnelles dans lesquelles se trouvaient les sujets qui m'ont présenté le bruit de diable, ne différant pas essentiellement de celles des sujets chez lesquels nous avons entendu l'autre espèce de bruit qui nous reste à étudier, je ne les signalerai qu'après avoir parlé de cette dernière.

3° *Sifflement modulé ou chant des artères.* Comme nous avons vu le bruit de soufflet continu se changer graduellement en ronflement de diable, et celui-ci en sifflement analogue à celui du vent, en un roucoulement qui se rapproche de celui de la tourterelle; de même on voit cette dernière nuance passer par une sorte de gradation à ces véritables chants artériels, dont M. Laënnec, musicien d'un nouveau genre, s'est si heureusement appliqué à noter les airs. Il y a même des cas où il est réellement à peu près impossible de bien saisir la nuance qui sépare les deux espèces de bruits musicaux dont il s'agit.

La première fois que j'eus occasion d'observer le chant des artères, c'était chez un jeune homme *délicat*, pâle, nerveux, anémique, sorte de *chlorotique* du sexe masculin, que je vis avec M. le docteur Garnier. Chez ce jeune homme, les artères ne ronflaient pas seulement comme un *diable* ou un *sabot*, mais elles sifflaient, roucoulaient et chantaient une sorte d'air monotone et grossier. Depuis cette époque, j'ai rencontré une vingtaine de fois environ le chant des artères, et particulièrement les deux derniers airs notés par M. Laënnec, tels que je les rapporterai plus bas. Quant au premier chant noté par cet observateur, il est plus compliqué que les deux autres, mais je crois l'avoir aussi rencontré.

J'ai comparé quelquefois le bourdonnement musical que j'entendais à celui de certains insectes, tels que la mouche, par exemple (2). En général, l'air monotone que sifflent les artères a quelque chose de plaintif et de suspirieux. Le son qui le compose ne se renforce ordinairement et ne devient plus aigu qu'au moment de chaque systole ventriculaire; et pendant l'intervalle qui sépare chaque systole de celle qui la suit, il persiste en s'affaiblis-

(1) J'ai actuellement sous les yeux un cas exceptionnel. Chez une femme dont les artères carotide et sous-clavière droite donnent un médiocre bruit de diable, ou plutôt un simple bruit de gros soufflet, il se produit à chaque effort un sifflement continu analogue à celui du vent qui traverse une serrure.

(2) M. Laënnec a comparé, dans un cas, le son qu'il avait entendu à celui de la *guimbarde*. Pour moi, ceux que j'ai quelquefois entendus m'ont rappelé les sons que produisent ces violons grossiers que les enfans construisent dans ma province avec les tiges vertes du maïs.

sant : c'est, en général, sur ce double *ton* que roule continuellement l'air qu'on entend. Dans quelques autres cas, le *son* se trouve renforcé à la fois, et pendant la systole ventriculaire, et pendant la systole ou réaction de l'artère, puis baisse pendant le repos de l'artère : c'est probablement un chant de cette espèce que représente le premier de ceux notés par M. Laënnec dans l'ouvrage duquel nous allons maintenant copier textuellement le passage suivant sur le *bruit de soufflet sibilant.*

« Le bruit de soufflet artériel dégénère fréquem-
» ment, et surtout dans les momens où le malade
» est plus agité que de coutume par une cause
» quelconque, en un sifflement analogue à celui du
» vent qui passe à travers une serrure, ou à la ré-
» sonnance d'une corde métallique qui vibre lon-
» guement après avoir été touchée. La résonnance
» du diapason dont on se sert pour accorder les ins-
» trumens à clavier, peut encore être imitée par-
» faitement par le bruit sibilant des artères. Ces
» sons, toujours peu intenses, sont cependant très
» appréciables et on peut facilement trouver la note
» qu'ils représentent à un diapason donné; bien
» plus, dans des cas rares, il est vrai, la résonnance
» monte ou descend par intervalles d'un ton ou
» d'un demi-ton, comme si l'artère était devenue
» une corde vibrante sur laquelle un musicien, en
» avançant ou reculant le doigt, ferait résonner
» successivement deux ou trois notes. »

Le frémissement cataire ou vibratoire coexiste souvent avec le sifflement simple ou modulé des artères. Il est, en général, plus diffus, et a quelque chose de moins rude que le frémissement produit par certains rétrécissemens des orifices du cœur en général, et de l'orifice aortique en particulier. M. Laënnec pense que ce phénomène n'est lié constamment ni à l'intensité du bruit de soufflet ni à son étendue. Il l'a trouvé quelquefois très manifeste dans l'une des carotides, qui seule donnait le bruit de soufflet, et encore très faiblement. M. Laënnec revient, à cette occasion, sur le frémissement du pouls, signalé par Corvisart dans les cas de rétrécissement de l'orifice aortique. De ce qu'il l'a rencontré : 1° chez des sujets qui présentaient le bruit de soufflet dans quelques artères et nulle part le frémissement cataire; 2° plus rarement chez des sujets qui présentaient, outre le bruit de soufflet, le frémissement cataire, soit dans le cœur, soit dans quelque artère ; 3° quelquefois chez des sujets qui ne présentaient nulle part ni l'un ni l'autre phénomène; de ces circonstances, disons-nous, M. Laënnec conclut que l'un de ces phénomènes ne peut être regardé comme un degré plus ou moins intense de l'autre. Cette proposition, exprimée d'une manière aussi absolue, est évidemment erronée, car il est des cas où le pouls *frémissant* n'est certainement que l'effet de la vibration produite au moment où la colonne sanguine franchit avec une extrême rapidité un rétrécissement de l'orifice aortique, dont elle ébranle brusquement les valvules indurées et tendues d'une manière permanente. Mais, c'est avec raison que M. Laënnec admet des cas où le pouls *frémissant* ne se rattache pas à la lésion dont il s'agit ici.

Nous partageons aussi entièrement son avis, quand il ajoute qu'il a *trouvé quelquefois le frémissement du pouls si distinct, si bien lié avec le flot sanguin, qu'il semble se passer dans le sang lui-même. Mais nous ne saurions en conclure avec lui que ce phénomène prouve une action propre dans le sang*, non que nous contestions l'action et pour ainsi dire la *vitalité* du sang, mais parce que l'ébranlement communiqué à une colonne de sang, de manière à produire le pouls *frémissant*, est un phénomène dont il n'est pas nécessaire de chercher l'explication hors des lois de la physique et dans *l'action propre du sang, telle qu'elle est admise par Tréviranus*, dont M. Laënnec invoque à ce propos l'autorité.

Exposons maintenant les conditions générales et constitutionnelles des individus chez lesquels on rencontre les bruits artériels que nous avons *décrits*.

Le plus grand nombre des sujets chez lesquels j'ai fait mes premières recherches sur le bruit de diable et le sifflement *modulé* des artères, étaient de jeunes femmes chlorotiques, dont plusieurs nous avaient été adressées *comme étant atteintes d'une maladie organique du cœur*, qui n'existait réellement point. Cette erreur de diagnostic venait de ce que l'état chlorotique coïncide avec des palpitations, et de l'oppression au moindre exercice, phénomènes que l'on rencontre aussi dans certaines *maladies organiques* du cœur. On trouvera dans le cours de cet ouvrage toutes les données nécessaires pour éviter désormais une semblable erreur de diagnostic, qui, dans beaucoup de cas, ne serait commise qu'au grand préjudice des malades.

Je ne vis d'abord aucune relation directe entre la chlorose et les bruits artériels dont il a été question. Mais trouvant ainsi, dans tous les cas de chlorose bien caractérisés, *le bruit du diable*, je finis à la longue par entrevoir quelque liaison entre ces deux circonstances, et il vint enfin un moment où cette liaison me parut tellement étroite, que je n'hésitai point à prédire que l'on trouverait le bruit indiqué chez toute chlorotique nouvelle qui se présenterait. Plus de vingt fois l'expérience a justifié cette prévision. Aussi m'arrive-t-il souvent de désigner le bruit de diable, sous le nom de bruit artériel *chlorotique*.

Quoi qu'il en soit, après avoir suffisamment constaté ce rapport de cause à effet entre l'état chlorotique et le bruit de souffle continu ou *de diable*, etc., je me suis dit : si ce rapport est aussi réel que je le pense, il s'ensuit que le bruit indiqué devra se rencontrer chez ces hommes pâles, nerveux, *délicats*, et qui ne sont véritablement bien souvent, comme je l'ai déjà dit, que des *chlorotiques* du sexe mâle. Or, c'est précisément ce que des faits assez nom-

breux vinrent confirmer. Tel était, par exemple, le cas de ce jeune homme que je vis avec M. le docteur Garnier, et dont les artères carotides, sous-clavières et axillaires roucoulaient et sifflaient avec une force extraordinaire. Ici, d'ailleurs, je pouvais invoquer d'avance les faits recueillis par M. Laënnec lui-même. En effet, cet illustre observateur n'a point signalé l'état chlorotique proprement dit, comme la principale condition de *son bruit de soufflet sibilant et musical;* mais n'a-t-il pas remarqué que ce phénomène *est très commun, à un léger degré, chez les hypochondriaques et les femmes hystériques, ainsi que chez les jeunes gens délicats, irritables, sujets à des hémorrhagies?* Ce nouveau fait de rapport étant bien constaté, je me dis encore : chez tous les sujets où nous avons jusqu'ici constaté le bruit de diable et ses diverses nuances, quelle est la condition générale ou constitutionnelle la plus remarquable, sinon un état de véritable *anémie,* ou du moins un état du sang où la partie séreuse prédomine sur la partie colorante et l'élément fibrineux (état que le lecteur me permettra de désigner sous le nom d'*hydrémie* pour éviter les circonlocutions)? Que, si cette condition est, comme on doit le présumer, sinon l'unique cause, du moins l'une des principales causes du bruit de diable, n'est-il pas probable que ce bruit doit exister chez les individus qui, à la suite de pertes de sang accidentelles, ou bien par l'effet de copieuses saignées et d'une diète en quelque sorte purement aqueuse, sont tombés dans un état passager, momentané, mais réel d'anémie ou d'*hydrémie?* Or, les recherches que j'ai faites récemment sur ce sujet ont converti en fait ce qui n'était encore qu'en question, ainsi que le prouveront quelques uns des cas rapportés plus bas. Et, comme pour que rien ne manquât à cette démonstration, on voit ce *bruit de diable accidentel* diminuer graduellement et finir par disparaître à mesure que, sous l'influence du temps et d'une alimentation convenable, les sujets sortent de l'état d'*anémie* ou d'*hydrémie* dans lequel les circonstances indiquées plus haut les avaient plongés.

Parmi les femmes chlorotiques et hystériques chez lesquelles nous avons entendu le bruit de diable, la plupart conservaient assez d'embonpoint et quelques unes étaient même grasses, bien que leur nutrition fût d'ailleurs vicieuse (de là le nom de *mauvaise graisse*, dont se sert le vulgaire pour caractériser l'état d'embonpoint qui se remarque dans le cas en question). Il m'a semblé (mais cette observation a besoin d'être vérifiée par de nouveaux faits) que les femmes très maigres et dont les artères sont peu développées, présentent plus spécialement le *sifflement modulé*, l'espèce de *bourdonnement d'insecte*, tandis que le ronflement de diable, le souffle diffus, appartiennent plutôt aux femmes qui jouissent d'un certain embonpoint. Il est bon de savoir, toutefois, que chez certaines femmes, on trouve successivement ou tour à tour, et le bruit de diable proprement dit, et ces espèces de chants grossiers, monotones, que fredonnent les artères.

En général, lorsque les malades sont dans un état de calme, les artères ne battent pas sensiblement beaucoup plus fort que chez d'autres personnes qui n'offrent aucune trace du bruit qui nous occupe. Mais chez les personnes qui ne sont pas dans un complet état d'anémie, la pulsation artérielle est plus large, plus diffuse qu'à l'état normal, comme si les artères étaient dilatées, phénomène surtout très visible dans la région sus-claviculaire et sur les parties latérales du cou correspondantes aux carotides. En admettant cette dilatation comme réelle, au moins dans quelques cas, nous devons ajouter qu'elle paraît coïncider avec un amincissement et une flaccidité notables des parois artérielles. Enfin quelque étendue que soit la pulsation, elle est généralement un peu molle, comme si le sang qui se meut à l'intérieur du vaisseau manquait de consistance, ce qui est la vérité (1).

Les battemens du cœur sont ordinairement assez étendus, et le bruit qui les accompagne est aussi plus clair qu'à l'état normal. Je n'ai jamais entendu dans la région précordiale un bruit exactement semblable au ronflement ou sifflement *continu* des artères; d'un autre côté, comme M. Laënnec l'a déjà noté, le bruit de *soufflet intermittent* existe souvent à un haut degré dans le cœur, sans que les artères donnent aucun bruit semblable ou de l'*espèce* de ceux que nous venons d'étudier.

2°. *Théorie des bruits artériels à l'état anormal.*

Il s'agit maintenant de rechercher quelles sont les causes directes ou prochaines du bruit de soufflet des artères, soit intermittent, soit continu.

Commençons par la théorie du bruit de soufflet intermittent. Ce que nous avons dit en parlant du bruit de soufflet du cœur trouve ici son application. Il nous paraît incontestable que c'est à l'augmentation du frottement normal qu'exerce la colonne de sang contre les parois artérielles, qu'il faut essentiellement attribuer le bruit de soufflet intermittent des artères. Mais, de même que pour le frottement à l'intérieur du cœur, les conditions

(1) Nous rapporterons plus bas un cas de bruit de diable chez une femme qui succomba à un polype utérin avec métrorrhagie. Le sang que l'on trouva, en très petite quantité, dans le cœur et dans l'aorte, était ténu, aqueux et très pauvre en fibrine et en matière colorante. Tel était aussi l'état du sang chez une femme morte dans le service de M. le docteur Dalmas, à la Charité, et dont l'artère carotide avait présenté le bruit de diable.

A une époque où je ne connaissais pas encore les principales conditions du bruit de diable, je fis pratiquer chez quelques sujets des saignées qui ne le suspendirent point. Comme la saignée me paraît aujourd'hui formellement contre-indiquée, je n'ai pas eu depuis long-temps l'occasion de m'assurer, par ma propre expérience, de l'influence des saignées sur ce phénomène; mais la plupart des malades qui nous étaient adressées ayant été saignées pour la *prétendue affection organique* du cœur dont on les croyait atteintes, nous avons pu nous assurer que, si cette pratique n'augmentait pas le bruit de diable, au moins ne le faisait-elle pas disparaître.

qui peuvent augmenter le frottement normal qui s'exerce à l'intérieur des artères, sont multiples : telles sont particulièrement, 1° la compression des artères, soit avec le cylindre dont on se sert pour les ausculter, soit par une tumeur développée dans leur trajet; 2° un rétrécissement par *lésion organique* ou par toute autre cause; 3° la rugosité, l'inégalité de la surface interne des artères, circonstance qui se rencontre spécialement dans les cas de dégénérescence crétacée de ces vaisseaux; 4° la violence des battemens du ventricule gauche, soit seule, soit surtout combinée à quelqu'une des causes précitées; 5° le passage du sang à travers une ouverture accidentelle d'une artère et son mélange avec le sang veineux, comme il arrive dans l'*anévrisme variqueux;* 6° enfin, selon M. le docteur Corrigan, la flaccidité des parois artérielles.

Nous allons consacrer quelques lignes à la discussion de cette dernière cause de bruit de soufflet, et à l'examen de quelques idées qu'un observateur distingué, M. le docteur Aristide Guyot, de la Guerche, a développées à ce sujet, dans sa remarquable dissertation inaugurale sur l'*insuffisance des valvules sigmoïdes aortiques.*

Parmi les phénomènes assignés par M. le professeur Corrigan à la maladie *prétendue nouvelle* qu'il a décrite sous le nom d'*ouverture permanente de l'orifice de l'aorte, produite par l'insuffisance des valvules aortiques*, figure en première ligne un *bruit de soufflet dans l'aorte ascendante, les carotides et les sous-clavières.* Voici comment M. Corrigan explique ce phénomène : quand d'insuffisantes valvules laissent une portion de sang rentrer dans le cœur, après chaque contraction ventriculaire, alors, dit cet auteur, l'aorte et les troncs qui en dérivent deviennent flasques en partie, et le sang, en se mouvant, y fait naître une vibration et un *bruit de soufflet synchronique avec la diastole artérielle.*

Nous avons rapporté précédemment l'expérience sur laquelle se fonde M. Corrigan pour admettre que le bruit de soufflet est le résultat de la flaccidité des artères, et nous avons vu qu'elle est en contradiction avec les expériences de tous les autres observateurs, et particulièrement avec celle qui consiste à produire à volonté le bruit de soufflet artériel, en comprimant une artère. Ce n'est pas assurément traiter trop sévèrement l'expérience de M. Corrigan que de la considérer comme non avenue. D'où il suit que la théorie de notre savant confrère d'outre-mer, par cela même qu'elle repose uniquement sur cette expérience, ne repose réellement sur rien. Tout porte à croire, d'ailleurs, que dans les cas cités par M. Corrigan, le bruit de soufflet s'opérait sous l'influence de quelqu'une des conditions que nous avons indiquées plus haut.

M. le docteur Guyot, de la Guerche, partisan de la doctrine de M. Corrigan, n'a pas réfléchi qu'il lui portait un coup fatal en établissant que le bruit de soufflet de l'aorte, des carotides et des sous-clavières, dans *l'insuffisance* des valvules aortiques, était non pas *synchronique avec la diastole de ces vaisseaux,* comme M. Corrigan le pose en fait, mais *isochrône,* au contraire, à la diastole ventriculaire, et partant à la systole artérielle. Quelle que soit la cause de cette éclatante contradiction entre MM. Corrigan et Guyot, dans une question de fait, si facile à vérifier, voyons l'explication que le médecin français a substituée à celle du médecin anglais. Il lui semble que *la cause efficiente la plus rationnelle du bruit de soufflet est le frottement qu'exerce le sang, dans sa voie rétrograde, contre les bords des valvules sigmoïdes plus ou moins altérées, contre les parois de l'aorte ascendante, ainsi que contre celles des grosses branches qui naissent de sa crosse.* Ainsi, la théorie de M. le docteur Guyot, sous le rapport du mécanisme de la production du bruit de soufflet dans le cas qui nous occupe, rentre dans la théorie générale du frottement que nous professons depuis long-temps. Nous ferons cependant remarquer ici que ce n'est pas seulement pendant la systole artérielle qu'on entend le bruit de soufflet dans l'espèce de cas dont il s'agit, mais aussi et principalement pendant la diastole artérielle, c'est-à-dire au moment de la contraction ventriculaire.

Au mois de mai 1834, nous avions dans le service de la clinique, un malade qui présentait, à un très haut degré, le triple signe caractéristique de la maladie prétendue nouvelle décrite par M. Corrigan. Ayant connaissance des recherches de notre honorable confrère M. le docteur Rayer, et de M. Guyot, interne attaché à son service, sur le sujet qui nous occupe, je les fis prier de visiter ce malade, et ils reconnurent chez lui la maladie dite de M. Corrigan. Or, voici ce que plus de cent personnes ont constaté avec moi chez notre malade : double bruit de râpe ou de scie, plutôt que véritable bruit de soufflet, dans la région des cavités gauches du cœur principalement; gros bruit de soufflet dans les artères carotides, sous-clavières, et axillaires, accompagnant la systole ventriculaire *exclusivement*, et coexistant avec un frémissement vibratoire des plus prononcés que j'aie jamais rencontrés; les pulsations des artères indiquées sont tellement fortes qu'elles soulèvent *très visiblement* les parties qui les recouvrent. Il y a bien chez ce malade une *insuffisance* des valvules sigmoïdes de l'aorte; mais ce n'est là qu'une des circonstances, qu'un des *caractères anatomiques* de l'induration de ces valvules, laquelle est, d'ailleurs, accompagnée d'une énorme hypertrophie du ventricule gauche, et très probablement d'un état crétacé et cartilagineux de l'aorte et des grosses artères qui en naissent. Quoi qu'il en soit, chez ce malade, considéré par MM. Rayer et Guyot comme atteint de la maladie dite de M. Corrigan, le bruit de soufflet est exactement soumis, dans sa production ou son mécanisme, aux lois que nous avons longuement exposées dans ces prolégomènes.

M. Laënnec a soutenu, à l'occasion du bruit de soufflet intermittent des artères, le système antiphysique dont nous avons parlé, en traitant du bruit de soufflet du cœur, et il l'a défendu avec un dévouement tout paternel, avec une opiniâtreté vraiment inébranlable.

Mais comme M. Laënnec a fait l'application de ce même système au bruit de *soufflet continu* des artères, nous ne l'examinerons qu'après avoir présenté quelques considérations sur le mécanisme de cette seconde espèce de bruits anormaux des artères.

La détermination précise des conditions sous l'influence desquelles s'opèrent les différentes nuances du bruit de soufflet continu, constitue un des problèmes les plus curieux à la fois et les plus difficiles de l'*acoustique* vivante. Il serait bien à désirer que quelqu'un de nos *Savart* s'appliquât à la solution d'une question qui n'est assurément pas indigne de toute l'attention des plus habiles physiciens. En attendant cet heureux moment, qu'il nous soit permis de revenir sur les circonstances les plus saillantes et, si l'on peut ainsi dire, les plus grossières, qui concourent à la production des phénomènes précités.

Comme condition première, nous retrouvons ici le frottement qui s'exerce à la surface interne des artères pendant les mouvemens qui les animent et les agitent. Mais quelles sont ensuite les autres conditions sans le concours desquelles celle-ci resterait impuissante? Si l'on se rappelle bien l'état des individus chez lesquels nous avons rencontré les différentes nuances du phénomène dont nous recherchons les causes, il est impossible de ne pas reconnaître au premier rang de ces dernières, les notables modifications survenues dans la tension, le volume des artères, dans l'épaisseur de leurs parois, ainsi que dans les qualités du sang qui parcourt leur cavité. Les traités de physique nous apprennent jusqu'à quel point dans des cordes inertes vibrantes ou dans divers instrumens sonores, de telles modifications font varier les sons. Dans les cas que nous examinons, les artères représentent réellement des espèces de canaux élastiques mis en vibration par le sang qui s'y meut sous la double puissance de la contraction ventriculaire et de la systole artérielle elle-même. Lorsque toutes ces conditions se trouvent à l'état normal, de leur concours résulte ce bruit sourd, obscur, que nous avons indiqué précédemment. Mais que les artères, c'est-à-dire l'instrument vibrant, soient plus minces ou plus épaisses, plus tendues ou plus flasques, que leur canal soit plus grand ou plus petit qu'à l'état normal, que le sang, sorte d'*archet*, qui, par son frottement, fait fibrer les artères, soit plus ou moins épais, en quantité plus ou moins grande, n'est-il pas évident que, dans ce cas, les puissances motrices restant les mêmes ou bien variant d'intensité, le bruit normal des artères devra nécessairement être modifié? Ce ne sont là, j'en conviens, que des données fort générales, et qui ne pourront acquérir plus de précision que par le secours de nouvelles et nombreuses expériences.

Outre ces conditions qui sont à peu près les mêmes pour toutes les artères, il en est de particulières à telle ou telle artère. Ainsi, par exemple, d'où vient que le bruit de diable est infiniment plus commun dans les artères carotides et sous-clavières, que dans toutes les autres? Est-ce en raison combinée de leur voisinage du cœur dont elles reçoivent l'impulsion dans toute son intensité, et de la présence de certaines parties qui, comme la trachée-artère et le larynx, représenteraient ces *caisses* de quelques instrumens de musique, destinées à en renforcer les sons? Dans ce jouet appelé *diable*, au ronflement duquel nous avons comparé celui des artères, et dans quelques autres où l'on produit des ronflemens analogues, n'existe-t-il pas, par exemple, des caisses propres à augmenter la force du bruit? Telle est, au reste, l'influence du contact du larynx et de la trachée-artère sur la production du bruit de diable dans les carotides, que, comme nous l'avons dit, il suffit souvent d'éloigner cette sorte de *caisse* de renforcement, pour diminuer ou même faire disparaître le bruit de diable. Il y a plus : c'est que l'air a besoin de pouvoir se mouvoir librement dans le larynx ou la trachée-artère, pour que le ronflement des artères carotides s'opère, puisque, chez la plupart des sujets, on suspend, comme par enchantement, ce phénomène, en faisant faire un effort au sujet chez lequel on l'observe. Peut-être aussi que la compression légère exercée sur les artères carotides par les muscles des parties latérales du cou pendant la durée de l'effort, n'est pas tout-à-fait étrangère à la brusque cessation du bruit de diable.

Pourquoi le sifflement musical ou modulé existe-t-il souvent dans les artères d'un côté du corps et non dans celles du côté opposé? Pourquoi disparaît-il et revient-il tour à tour dans un très court espace de temps, etc., etc.? je l'ignore. Les conditions physiques, non moins que les conditions vitales elles-mêmes, sont tellement variables dans la machine humaine, que tout inexplicables qu'ils soient à notre *ignorance* actuelle, ces phénomènes n'ont pas lieu de nous surprendre.

En dernière analyse, on peut assigner dès aujourd'hui au bruit de soufflet continu et musical des artères, des causes physiques très multipliées; mais il est difficile, dans l'état actuel de la science, de déterminer précisément la valeur de chacune de celles que nous avons pu saisir. De plus, nous le répétons, il en existe vraisemblablement qu'il ne nous a pas été donné de pénétrer, et dont nous abandonnons la recherche à des observateurs plus habiles et plus versés que nous ne le sommes dans les diverses matières qui sont du ressort spécial de l'*acoustique*.

Comme s'il eût été déconcerté par les nombreuses difficultés dont se trouve environnée la solution physique du problème qui vient de nous occuper, M. Laënnec a trouvé plus commode, sinon plus clair et plus philosophique, de décliner la compétence des lois de la physique dans une question de ce genre. Ayant fait, en un mot, de vains efforts pour dénouer cette sorte de nœud gordien, comme un autre Alexandre il l'a coupé. En vingt endroits de son ouvrage, on le voit répéter la même profession de foi : là, il dit que les diverses espèces de bruits de soufflet des artères sont dus *à un état vital particulier des artères* (t. II, p. 429); ici, qu'ils *sont dus à un spasme des artères* (p. 441-443); ailleurs, qu'ils dépendent *d'une simple modification de l'innervation, d'une anomalie de l'influx nerveux* (p. 763). M. Laënnec, en un mot, paraît s'être appliqué à varier, autant que la langue du vitalisme le lui a permis, les expressions propres à démontrer (si les mots seuls pouvaient démontrer quelque chose) que de tels phénomènes n'étaient point sous l'empire des causes physiques.

Une chose qu'on aura peine à croire, c'est que M. Laënnec, après avoir rapporté ses expériences précédemment citées, sur les tuyaux de pompe à incendie, et avoir positivement dit que le cours de l'eau dans les points de ces tuyaux que l'on soumettait à une *compression intermittente*, était accompagné d'un bruit de soufflet, conclut en déclarant que le bruit de soufflet des artères, qu'on produit également à volonté par la *pression intermittente*, est ENTIÈREMENT DU A UNE ALTÉRATION DES ACTIONS VITALES.

Quoi! il n'y aurait rien de physique dans un bruit de souffle produit ainsi qu'il vient d'être dit! Quoi! ce serait à un *influx nerveux*, à une *altération des actions vitales*, qu'il faudrait attribuer le bruit de soufflet qu'on produit en comprimant une artère! Autant vaudrait affirmer que c'est également à une altération des actions vitales, à une anomalie de l'influx nerveux, qu'il faut rapporter le bruit de soufflet auquel on donne lieu en comprimant des tuyaux *inertes* à travers lesquels on fait couler un liquide; car dans les deux cas le phénomène s'opère absolument de la même manière.

Mais c'en est assez, et trop, je le crains, sur un article que nous avions déjà été forcé de discuter à l'occasion des bruits anormaux du cœur. Cessons, dans l'intérêt même des lois *vitales* proprement dites, de les invoquer là où elles ne sont pas appliquables, et n'allons pas, par un système de *vitalisme* mal entendu, ravir à la saine médecine l'un de ses plus beaux priviléges, celui de lever, pour ainsi dire, une ample contribution de lumières sur les sciences physiques, et de s'enrichir de leurs conquêtes. Sans doute, il faut procéder avec sagesse aux applications des connaissances physiques aux phénomènes de l'économie vivante; sans doute aussi, il est des phénomènes de cette économie vivante, qui, tout physiques qu'ils sont, ne sauraient encore être pleinement expliqués par les lois ou les principes de la physique actuelle. Mais qu'est-ce à dire, sinon que cette science elle-même, particulièrement dans son application aux phénomènes physiques des corps vivans, est encore bien loin d'avoir atteint son dernier degré de perfection?

Il ne nous reste plus, pour terminer ce sujet, qu'à rapporter les cas de bruit de diable, de ronflement et de *chant des artères*, que nous avons promis.

3° *Observations des bruits musicaux des artères.*

Parmi les observations que je vais rapporter, trois ont été recueillies sur des sujets du sexe masculin, et c'est par elles que je commencerai. Les divers sifflemens modulés des artères sont, au reste, beaucoup moins communs chez les hommes que chez les femmes.

Première observation. Un jeune homme de 16 à 17 ans, pâle, jaune, chétif, était entré à la clinique (n° 15, salle Saint-Jean-de-Dieu), pour des coliques nerveuses, accompagnées de crampes. Chez lui, les artères carotides et les sous-clavières nous présentèrent le rudiment du *bruit de diable*. Si l'on exerçait sur elles une compression graduée, pas trop forte cependant, le bruit montait, parcourait une sorte de *gamme*, et se transformait en une espèce de *grondement* très fort.

Deuxième et troisième observations. Un jeune homme, pâle, d'une constitution nerveuse, brun, fut admis dans le service de la clinique (n° 12, salle Saint-Jean-de-Dieu) pour un rhumatisme articulaire aigu des plus violens, qui ne céda qu'à des saignées répétées. L'état anémique et presque chlorotique avait été nécessairement rendu plus évident encore par l'effet des émissions sanguines. Il me vint à l'idée, pendant la convalescence, d'examiner si, comme j'étais porté à le croire, les artères ne donneraient pas le bruit de diable. Or, je constatai à diverses reprises, ainsi que plusieurs des assistans, un bruit de diable dans les deux carotides et surtout dans la droite. Ce bruit imitait celui d'un soufflet à double courant, mais était plus *ronflant*. Dans l'artère crurale, on entendait un léger murmure qui semblait sur-ajouté au bruit ordinaire. Les bruits du cœur étaient clairs, mais sans souffle. Le pouls n'offrait pas de fréquence notable; il était *flasque*, comme si l'artère n'eût été qu'incomplètement pleine de *sang*.

Il existe actuellement (25 octobre 1834), au n° 15 de la salle Saint-Jean-de-Dieu, un jeune homme assez fortement constitué, mais habituellement pâle, chez lequel on entend dans la carotide droite, un assez beau bruit de diable, presque roucoulant, s'arrêtant brusquement si le malade fait un effort. Comme ce jeune homme a été plusieurs fois saigné

pour une pneumonie, il est probable que ce cas rentre dans la même catégorie que le précédent (1).

Quatrième observation. Une jeune femme, d'une constitution un peu lymphatique, fut reçue à la clinique, (n° 11, salle Sainte-Madeleine), pour une violente péripneumonie. Elle était à peine convalescente, qu'elle fut prise d'une péritonite, qui se prolongea pendant plusieurs semaines. Nous eûmes le bonheur de guérir ces deux graves maladies, mais ce ne fut pas sans de fortes et nombreuses saignées, secondées par une diète absolue d'abord, puis un régime très sévère. La malade étant ainsi tombée dans une sorte d'état d'anémie et de chlorose, nous fûmes curieux d'ausculter ses artères. Les carotides et les sous-clavières battaient largement dans l'espace sous-claviculaire amaigri, ce qui contrastait avec la faiblesse des battemens du cœur et la petitesse du pouls radial. Nous entendîmes un très beau bruit de diable dans les artères carotide et sous-clavière du côté droit. En palpant légèrement ces artères, on sentait un *frémissement vibratoire ou cataire*, comme *si on eût touché une lame de verre en vibration.* Il semblait que ces artères ne fussent pas assez pleines et que les molécules du sang se choquassent dans leur intérieur. Il n'existait pas de souffle notable au cœur.

Cinquième observation. Une jeune fille, non réglée depuis quelques mois, légèrement chlorotique, d'une moyenne maigreur, sujette à des palpitations, à des maux de cœur, etc., fut couchée au n° 12 de la salle Sainte-Madeleine, n'offrant alors qu'un bruit de diable médiocre dans les carotides. Plus tard (le 6 janvier 1834), je constatai l'existence du bruit de diable dans l'artère crurale gauche; dans l'artère crurale droite existait un sifflement musical qui se rapprochait du roucoulement, mais ayant un timbre si désagréable, que M. Jules Pelletan le compara au *coassement* de la grenouille. — Le lendemain (7 janvier) j'entendis dans la carotide droite un bruit qui me parut imiter une espèce *de bruit de grelot.*

Sixième observation. Une jeune fille d'environ 20 ans, blonde, lymphatique, d'un embonpoint assez considérable, mais ayant les chairs molles et flasques, fut amenée à la clinique pour y être traitée d'un très violent rhumatisme articulaire aigu (n° 3, salle Sainte-Madeleine). La maladie ne céda qu'avec une certaine lenteur à l'emploi des émissions sanguines.

Pendant la convalescence, nous fûmes curieux de constater si l'anémie accidentelle de cette jeune femme serait, comme l'état chlorotique et anémique proprement dit, accompagnée du bruit de diable. Nous le rencontrâmes, en effet, d'une manière très marquée, dans la carotide gauche (1).

Comme cette malade était naturellement un peu pâle et disposée réellement à l'état chlorotique, je regrette de n'avoir pas constaté chez elle quels étaient les battemens artériels avant les saignées.

Septième observation. Une jeune fille de 21 ans, très nerveuse, très *impressionnable,* comme elle le dit, mal réglée, surtout depuis deux mois, sujette à des épistaxis, à des palpitations, à des maux de tête, etc., ayant le teint chlorotique, fut reçue à la clinique, le 19 juillet 1834.

Pouls assez fort et plein, à 92; battemens du cœur assez forts pour soulever l'oreille pendant l'auscultation avec le cylindre, accompagnés de bruits un peu clairs. On entend dans les carotides et surtout dans la droite, un léger *bruit de diable* (sous-carb. de fer; infus. d'extrait de quinq.).

28 et 30. Ronflement de diable très fort, se transformant en roucoulement sous une légère pression, mêlé par intervalles d'une sorte de chant un peu aigre, comparable au bourdonnement de certains insectes, celui de la mouche, par exemple.

Huitième observation. Une femme pâle, affectée de leucorrhée, offrant le premier degré de la chlorose, fut couchée au n° 1er de la salle Sainte-Madeleine. Chez elle, on entendait un bruit de diable dans la carotide gauche ainsi que dans l'artère crurale gauche; dans celle-ci le bruit est accompagné d'un sifflement en quelque sorte *modulé,* analogue au roucoulement de la tourterelle. Une autre fois, le même *chant,* ou, si l'on veut, le même air, se fit entendre dans l'artère crurale droite. Le bruit de diable persistait dans la carotide gauche. La carotide droite ne nous l'offrit jamais.

Neuvième et dixième observations. Le 24 novembre, j'examinai au bureau central, une jeune chlorotique de 18 ans, ayant un embonpoint assez prononcé. Je trouvai un très fort bruit de diable dans la carotide gauche.

Le lendemain, 25 novembre, une jeune chlorotique de 16 ans, assez grasse, non réglée, m'offrit un bruit de diable avec roucoulement ou sifflement musical, occupant la carotide gauche.

Onzième observation. Dans le courant de l'année 1834, on m'amena une jeune fille de 9 ans 1/2, grande pour son âge, maigre, ayant les yeux battus, le teint d'un jaune verdâtre, sujette depuis un an à des palpitations, qu'on avait prises pour un indice de lésion *organique* du cœur (2). Je reconnus à la première vue un état chlorotique qui me parut lié

(1) J'ai répété cette expérience chez d'autres sujets placés dans des circonstances semblables, et j'en ai obtenu le même résultat. Je n'ai pas, sans doute, entendu le bruit de diable chez tous les sujets qui ont été copieusement saignés, mais d'après les faits que j'ai observés, je suis porté à croire qu'il manque rarement chez ceux qui, avant les saignées, avaient la constitution qui *prédispose* à ce bruit.

(1) Ce fait a été consigné dans la dissertation inaugurale de M. Édoux, de Limoges, sur la chlorose. (Paris, août 1834).

(2) Rien n'est plus commun que de voir ainsi confondre l'état *chlorotique, anémique, nerveux*, avec une lésion organique du cœur et *agir* en conséquence. C'est là une grave erreur, puisque le traitement de l'un est diamétralement opposé, presque sous tous les rapports, à celui de l'autre.

à de mauvaises habitudes. Je saisis avec empressement l'occasion de vérifier si le bruit de diable existerait chez une chlorotique d'un âge aussi tendre. Je constatai ce bruit, à un haut degré, dans la carotide gauche. Il existait un bruit de soufflet bien marqué dans la région du cœur, sans qu'on pût d'ailleurs soupçonner la moindre trace d'un rétrécissement *organique* des orifices.

Douzième observation. Une femme de 44 ans avait été admise à la clinique (n° 1er, salle Sainte-Madeleine), pour une leucorrhée très ancienne (il existait un polype dans l'utérus); elle était alors parvenue à un degré de marasme fort avancé et présentait un aspect chlorotique ou anémique. Les veines sous-cutanées paraissaient contenir un sang peu coloré et ténu; elle éprouvait des battemens de cœur et des étouffemens au moindre exercice; mouvemens du cœur faibles, sans choc bien appréciable contre la poitrine; léger bruit de souffle accompagnant le premier bruit du cœur. Les battemens des artères carotides sont très visibles, ce qui tient moins à leur force qu'au peu d'épaisseur de la peau qui les recouvre. Sur le trajet de l'artère carotide gauche, on entend un *bruit de diable* très distinct, qui n'existe point dans la carotide droite; il disparaît par intervalles, et à sa place on entend alors le bruit de souffle intermittent ou bien une sorte de bruit de flot un peu clair. Lorsque le bruit de diable a lieu, si la malade fait un effort et suspend ainsi sa respiration, il disparaît tout à coup et laisse à sa place le bruit de souffle intermittent. Les battemens de l'aorte ne sont point accompagnés du bruit de diable ou de soufflet. Dans l'artère crurale gauche existe un souffle continu, analogue au *bruit de diable* de la carotide du même côté. Dans l'artère crurale droite, on n'entend qu'un bruit de souffle intermittent qui se renforce considérablement sous une compression modérée.

Vers les derniers jours de février 1834, il survint une métrorrhagie foudroyante : le sang recueilli dans un vase ne fournit que des caillots peu abondans, mous et peu colorés. Cependant, la pâleur devient cadavérique, le pouls misérable; les battemens du cœur s'affaiblissent à tel point, que l'on ne *distingue plus le second* bruit qui les accompagne normalement, et la malade succombe, ayant conservé jusqu'au dernier moment toute sa connaissance (1).

A l'ouverture du cadavre, qu'on peut lire en détail dans la note ci-dessous, nous ne rencontrâmes aucune lésion *organique* ou de *structure interne* dans les artères qui naissent de l'aorte; celle-ci ne contenait presque point de sang, et le peu qu'elle en contenait ressemblait à de l'eau à peine rougie (1).

Les cinq observations suivantes sont extraites de l'ouvrage de M. Laënnec. Dans les quatre premières, le chant artériel a été *noté*.

(1) Pour ne pas tourmenter cette malheureuse à l'agonie, je n'auscultai point les artères. Il est probable que le bruit de diable, loin d'avoir cessé, était encore plus prononcé, vu le rapport qui existe entre lui et les pertes de sang. Je tiens de M. le professeur Andral, que le bruit de diable qu'il avait constaté chez une femme anémique par suite d'une affection chronique de l'utérus, augmentait à chaque hémorrhagie qu'elle éprouvait, à des intervalles assez rapprochés.

(1) La peau est décolorée; les organes intérieurs sont également pâles et comme exsanguës. Il existe cependant une assez grande quantité de graisse dans le tissu cellulaire sous-cutané et dans l'épiploon.

Le cœur est d'un grand tiers plus gros que le poing du sujet. Ses cavités droites sont seules à nu; les gauches sont recouvertes par la partie inférieure du poumon gauche. Le péricarde est sain et ne contient pas de sérosité. Le cœur est recouvert de graisse: il pèse 425 grammes, après avoir été lavé et vidé du sang qu'il contenait (ce sang était coagulé en partie et en partie liquide : les caillots étaient mous, d'un rouge très faible, et comme *lavés*).

Le volume du cœur tient surtout au ventricule gauche, qui a une forme arrondie et s'élève un demi-pouce au-dessus de l'autre. La circonférence du cœur a 9 pouces 5 lignes; le diamètre vertical du cœur est de 4 pouces 3 lignes. Le ventricule droit, ayant un peu plus de capacité qu'à l'état normal, a 3 lignes d'épaisseur à la partie moyenne de ses parois. L'orifice de l'artère pulmonaire a 3 pouces 1 ligne de circonférence. Les valvules semi-lunaires sont bien conformées, minces, et paraissent être un peu plus grandes que normalement; l'orifice auriculo-ventriculaire droit est également un peu plus large qu'à l'état normal : il a 4 pouces 2 lignes. La valvule tricuspide, un peu plus ample qu'à l'état normal, ne présente point d'épaississement. L'oreillette droite est dilatée et pâle; ses colonnes charnues sont plus développées qu'à l'état normal.

Lorsqu'on verse de l'eau dans l'aorte, les valvules aortiques s'abaissent et bouchent complètement l'orifice ventriculo-aortique. Le ventricule gauche a sa cavité moindre que celle du droit : il ne peut guère contenir que le doigt indicateur. L'épaisseur de ses parois, assez uniforme de la base jusqu'à la pointe, a 10 à 11 lignes. Les colonnes qui s'insèrent à la valvule bicuspide sont très développées. Les valvules aortiques sont épaissies et présentent quelques lames cartilagineuses à leur base. Des taches jaunâtres très multipliées parsèment le commencement de l'aorte. La circonférence de l'orifice aortique a 2 pouces 8 lignes. L'oreillette gauche a environ le tiers de moins de capacité que la droite, et elle communique librement avec le ventricule correspondant. La valvule bicuspide a ses deux lames très développées, un peu hypertrophiées; elle peut fermer hermétiquement l'orifice auquel elle est adaptée; le bord adhérent de cette valvule présente quelques légères taches jaunes, analogues à celles de l'aorte. La circonférence de l'orifice auriculo-ventriculaire gauche a 4 pouces 2 lignes. L'intérieur de la cavité ventriculaire gauche est pâle. Les parois de l'oreillette gauche sont un peu plus épaisses qu'à l'état normal; sa membrane interne se sépare facilement en deux lames, dont l'une est *accidentelle*. L'aorte pectorale et abdominale est dans l'état normal ainsi que les artères qui en naissent. Elle ne contient presque point de sang, et ce qu'elle en contient ressemble à de l'eau à peine rougie.

L'utérus, un peu plus volumineux qu'à l'état normal, contient un polype qui s'insère au fond de l'organe au moyen d'un pédicule du volume d'une grosse plume d'autruche. Il est pyriforme, sa surface est bosselée par des excroissances polypeuses parasites. De semblables excroissances existent dans les différens points de la matrice. La base du polype est libre d'adhérence, flottante et touche le col de l'utérus qui est entr'ouvert. Le gros polype présente quelques stries rouges qui paraissent être formées par de la fibrine concrète (il existait un caillot de sang dans la cavité de l'utérus). La substance du polype est d'un gris blanchâtre, analogue à la couleur du pancréas. Sa consistance est très grande et l'instrument ne le divise qu'en criant. Le tissu du polype ne paraît pas contenir de vaisseaux sanguins, et en le déchirant on ne fait sortir aucune goutte de sang.

Membrane muqueuse gastrique d'une pâleur générale, mamelonnée. Pâleur semblable de la muqueuse des intestins grêles; teinte ardoisée de celle du gros intestin.

Les poumons sont pâles.

Treizième observation. Chant assez monotone, mais fort distinct, et se passant dans l'artère carotide droite, chez une dame *nerveuse* et phthisique : il roule sur trois notes formant à peu près un intervalle d'une tierce majeure (1).



Le son était faible et comme éloigné, un peu aigre et fort analogue à celui d'une guimbarde. Le passage d'une note à une autre était évidemment déterminé par la diastole artérielle, qui, dans les *tenues* mêmes, rendait parfaitement la légère saccade que les musiciens expriment par un *coulé-pointé*.

Le son était lié à un léger frémissement de l'artère, qui, dans ses diastoles, semblait venir frotter en vibrant l'extrémité du stéthoscope. De temps en temps, d'ailleurs, la *mélodie* cessait tout à coup et faisait place à un bruit de râpe très fort. « Cette » alternative, dit M. Laënnec, faisait un effet dont je » ne puis donner l'idée, au risque d'employer une » comparaison bizarre, qu'en le comparant à une » marche militaire, dans laquelle les sons des » instrumens guerriers sont de temps en temps in- » terrompus par le bruit rauque du tambour. »

Au bout de quelques minutes, il n'existait plus dans la carotide droite qu'un bruit de soufflet, médiocre quant à l'intensité, mais extrêmement diffus et presque continu. La carotide et la sous-clavière gauches étaient dans l'état naturel ainsi que le cœur. Le pouls donnait 84 pulsations par minute.

Quatorzième et quinzième observations. Chant rencontré chez deux sujets dont les carotides sifflaient sur deux notes à un intervalle d'un ton :

Seizième observation. Chez le sujet qui offrait le troisième *air*, noté ci-dessous, le sifflement prolongé jusqu'à la diastole suivante montait alors d'un demi-ton.

(1) Ajoutons avec M. Laënnec pour le lecteur *musicien*, que la note la plus aiguë était *fausse* et un peu trop basse, mais pas assez pour pouvoir être marquée d'un *bémol* ; que, sous le rapport de la *valeur* ou durée, ces notes étaient assez égales entre elles ; la *tonique* seule était de temps en temps prolongée, et formait une *tenue* dont la valeur variait.

Enfin, chez une dame, « *dont le ventricule gauche donnait un bruit de soufflet très marqué, la carotide droite donnait un souffle sibilant analogue au son d'un diapason. Ce sifflement était par momens isochrône à la pulsation artérielle ; d'autres fois il se prolongeait et rejoignait la pulsation suivante, de manière qu'on ne pouvait plus distinguer l'isochronisme, et que l'effet de ce sifflement ressemblait à la voix d'un ventriloque ou à celle d'un ramoneur entendue de loin et sans qu'on puisse distinguer les mots, à raison de l'éloignement et de l'étroitesse du tuyau de la cheminée. Le lendemain ce phénomène n'existait plus.* »

ARTICLE QUATRIÈME.

Des bruits du cœur du fœtus et du souffle dit placentaire.

C'est à M. le docteur Le Jumeau de Kergaradec qu'appartient l'honneur d'avoir découvert les phénomènes acoustiques qui sont l'objet de cet article (1). Les bruits dont il s'agit ne commencent guère à se faire entendre, d'une manière distincte, que du quatrième au cinquième mois de la grossesse. Depuis la publication du beau mémoire de M. Kergaradec sur l'*auscultation appliquée à l'étude de la grossesse*, j'ai eu occasion de constater sur une cinquantaine de femmes, au moins, les phénomènes qu'il avait observés le premier. Un très grand nombre d'autres médecins ont également étudié cet intéressant sujet, et il est juste de placer au premier rang des travaux qu'il a fait surgir, celui que M. le professeur Paul Dubois a lu dernièrement à l'Académie (2).

Si l'on applique l'oreille sur le ventre d'une femme déjà parvenue à la moitié du terme ordinaire de la gestation, on ne tarde pas à entendre deux bruits, dont l'un double et l'autre simple. Le premier est évidemment dû au tic-tac du cœur du fœtus, et est d'autant plus fort et plus distinct, toutes choses égales d'ailleurs, que le fœtus est plus avancé en âge. On peut le comparer au bruit du cœur d'un animal d'un petit volume, tel qu'un chat ou un jeune lapin, par exemple. Le nombre des doubles battemens du cœur chez le fœtus m'a paru en raison inverse de son âge : j'en ai compté jusqu'à 170 par minute. M. Paul Dubois n'est pas d'accord avec nous sur ce point. Les doubles bat-

(1) M. Mayor, de Genève, plusieurs années avant la découverte de M. le docteur Kergaradec, avait annoncé qu'en appliquant l'oreille sur le ventre d'une femme grosse d'un certain nombre de mois, on entendait fort bien les battemens du cœur du fœtus. Mais cette remarque, d'ailleurs si digne d'être répandue dans le monde savant et d'être fécondée, était ignorée en France, à l'époque où M. Kergaradec fit ses recherches sur *l'auscultation appliquée à l'étude de la grossesse.* (Paris, 1822).

(2) *De l'application de l'auscultation à la pratique des accouchemens. Rapport fait à l'Académie de Médecine ; par* M. Paul Dubois. (Ce travail a été publié dans le tome XXVIII des Archives générales de médecine ; Paris, 1832).

temens du cœur lui ont paru, dans la très grande majorité des fœtus qu'il a examinés, se reproduire de 140 à 150 fois par minute, et ce nombre a été retrouvé le même aux diverses époques de la vie fœtale. Je regrette beaucoup de me trouver ici en contradiction avec un observateur aussi distingué; mais je ne puis cependant renier des assertions qui reposent sur les expériences les plus incontestables. M. le docteur Gaultier de Claubry m'a dit aussi avoir compté chez une femme parvenue au 7e mois de sa grossesse, 163, 164, 165 doubles battemens par minute. M. Paul Dubois déclare, d'ailleurs, que ses explorations chez des femmes enceintes de moins de six mois n'ayant pas été très nombreuses, il serait possible que les cas qui lui sont échus dussent être regardés comme des exceptions.

J'ai quelquefois entendu les doubles battemens du cœur du fœtus dans tous les points de l'abdomen correspondans au produit de la conception; mais en général, ils s'entendent mieux d'un côté que de l'autre, et c'est dans les environs de l'ombilic que se trouve leur maximum d'intensité. Assez souvent, on les entend seulement ou du moins beaucoup plus distinctement du côté opposé à celui où existe le souffle placentaire. Passé le cinquième mois de la grossesse, je ne me rappelle pas avoir vu manquer le double bruit du cœur chez aucune des femmes que j'ai auscultées.

Je désirais vivement trouver des occasions d'ausculter le cœur du fœtus à l'état morbide (outre les vices de conformation originels, on sait aujourd'hui que le cœur du fœtus est susceptible d'éprouver presque toutes les maladies qui l'atteignent après la naissance); mais malheureusement jusqu'à ce moment elles ne se sont point présentées. Il me paraît extrêmement probable qu'une pratique assidue de l'auscultation du cœur du fœtus pourra faire reconnaître ou du moins faire soupçonner quelques unes de ses maladies.

J'ai rencontré quelques cas où les bruits du cœur fœtal se rapprochaient un peu du bruit de souffle. M. le professeur Paul Dubois dit que les pulsations de cet organe, lorsqu'elles sont bien distinctes, font *très souvent* entendre un bruit de soufflet qui a une grande analogie avec celui que l'on observe dans certaines maladies du cœur. On pourrait, au premier abord, attribuer ce phénomène au passage du sang à travers le trou botal; mais M. Paul Dubois considérant que *le sang ne passe d'une oreillette dans l'autre que pendant l'absence de contraction de ces cavités, pense qu'il n'est pas présumable que la communication qui existe entre elles soit pour quelque chose dans la production de ce bruit, qu'il lui paraît plus naturel d'attribuer au mélange des deux colonnes de sang de l'artère pulmonaire et de l'aorte.* S'il est difficile de démontrer l'exactitude de cette hypothèse, on ne saurait nier du moins qu'elle ne soit fort ingénieuse.

L'existence du double bruit du cœur du fœtus est d'une haute importance tokologique. C'est le signe *pathognomonique* de la grossesse ainsi que de la vie du fœtus. Je me rappelle un cas qui mérite d'être ici mentionné. Une femme, à peine parvenue vers le 7e mois de sa grossesse, est prise d'une violente pneumonie. Depuis plusieurs jours elle avait cessé de sentir remuer le fœtus. Je pratiquai l'auscultation, et c'est un des cas où je comptai 170 doubles battemens à la minute. Cependant des signes d'avortement ne tardent pas à se manifester, et bientôt nous retirons un fœtus qui ne donne aucun signe de vie. La malade ayant cessé de sentir remuer son enfant depuis plusieurs jours, on aurait pu croire qu'il était réellement mort avant sa naissance, et négliger toute espèce de moyens propres à le rappeler à la vie. Mais comme, quelques minutes encore avant son expulsion, j'avais entendu les battemens de son cœur, je m'empressai de le frictionner, de le plonger dans un bain légèrement excitant, d'insuffler de l'air dans sa bouche, et après avoir prolongé assez long-temps ces manœuvres, je ramenai enfin l'enfant à la vie : il s'agita, cria et vécut jusqu'à la fin de la journée. Si je n'eusse pas entendu les battemens du cœur presque immédiatement avant l'avortement, il est très probable que je n'aurais pas assez insisté sur les moyens précédens pour ressusciter en quelque sorte ce fœtus, car l'absence des mouvemens depuis que la mère était dans un état des plus graves, m'aurait fait regarder comme probable que l'enfant avait cessé de vivre quelque temps avant son expulsion.

L'auscultation des bruits du cœur du fœtus pourra aussi, comme l'a déjà dit M. Laënnec, jeter une précieuse lumière sur le diagnostic de la grossesse *multiple*.

Le second bruit que l'on entend chez les femmes arrivées à l'un des quatre ou cinq derniers mois de la gestation, a été désigné par M. Kergaradec sous le nom de souffle placentaire, parce qu'il a cru qu'il se passait dans le placenta. Ce bruit, simple et non double comme le précédent, est isochrône au pouls de la mère et ressemble exactement au bruit de souffle que l'on produit en comprimant une grosse artère, telle que la crurale, la sous-clavière, la carotide ou l'aorte elle-même. C'est particulièrement vers les parties latérales de l'abdomen, vers les flancs, qu'il se fait entendre à son maximum. Il existe quelquefois des deux côtés, mais ordinairement on ne l'entend fortement que d'un seul côté, et alors, comme il a été déjà dit, c'est le plus souvent du côté opposé à celui où se rencontrent les bruits du cœur du fœtus.

Le souffle dit placentaire n'a pas la même valeur tokologique que le double bruit du cœur. J'ai rencontré quelques cas de grossesse où il était très faible ou même impossible à entendre; et, d'un autre côté, comme j'en rapporterai ci-dessous un remarquable exemple, il peut exister dans des cas où il n'y a pas de grossesse.

Le bruit de souffle ou de soufflet placentaire de-

vient quelquefois un peu sibilant ; mais je ne lui ai jamais vu revêtir les caractères de ce bruit de soufflet sibilant continu dont nous avons étudié plus haut les diverses nuances. M. Laënnec dit également l'avoir observé avec toutes les variétés du bruit de soufflet, *excepté le sifflement sur deux ou trois tons divers.*

Il a été dit tout à l'heure que M. Kergaradec plaçait le siége du bruit de souffle qui nous occupe au point d'insertion du placenta : c'est à la circulation du sang de la mère dans cette partie qu'il attribuait ce bruit. M. Laënnec, s'appuyant sur la parfaite similitude qui existe entre le souffle placentaire et le bruit de soufflet des grosses artères, pose en fait qu'il doit se passer dans les artères hypogastriques, iliaques primitives ou utérines. Il lui paraît certain que les artères hypogastriques et iliaques externes ne peuvent être le siége du phénomène. D'un autre côté, dit-il, *si toutes les artères utérines pouvaient indifféremment donner le bruit de soufflet, on le sentirait dans des points divers et dans plusieurs à la fois, et probablement même on sentirait distinctement le calibre de l'artère soufflante. Ce qui semble le plus probable à M. Laënnec, c'est que le bruit est donné par la branche artérielle qui sert principalement à la nutrition du placenta.* Comme M. Laënnec, je pense que le souffle dit placentaire n'est autre chose qu'un bruit de soufflet de grosse artère ; mais au lieu de le localiser *dans l'artère qui sert principalement à la nutrition du placenta*, artère que je ne connais pas et qu'aucun anatomiste n'a, je crois, décrite, il y a long-temps que je lui assigne pour siége au moins très probable, les gros troncs artériels sur lesquels pèsent en quelque sorte l'utérus et le produit de la conception ; de telle sorte que le bruit de soufflet s'opérerait ici à l'instar de celui qui a lieu quand on comprime une grosse artère extérieure, la crurale, par exemple. Les objections de M. Laënnec n'ont pas toute la valeur qu'on pourrait leur supposer au premier aperçu. Le célèbre observateur dit que si la théorie que nous soutenons était vraie, le bruit de soufflet existerait des deux côtés de l'utérus à la fois, ou tantôt d'un côté, tantôt de l'autre, chez le même individu, et qu'on pourrait même le déterminer d'un côté ou de l'autre en variant la position du sujet, *et que tout cela n'est pas.* Nous répondrons, 1° qu'il est fort possible que les artères hypogastriques et iliaques externes, ne soient pas également comprimées à droite et à gauche, et que celles d'un côté peuvent par conséquent donner le bruit de soufflet, tandis que les autres ne le donnent point ; 2° qu'il est, d'ailleurs, des cas où l'on entend effectivement le bruit de soufflet *de deux côtés de l'utérus à la fois*, et qu'enfin dernièrement, en présence de plusieurs personnes, nous avons, chez une femme couchée dans le service de la clinique, déplacé le bruit de soufflet en la faisant alternativement coucher à droite et à gauche, expérience que nous engageons d'ailleurs vivement les observateurs à répéter, puisqu'elle se trouve contradictoire à l'assertion de M. Laënnec.

M. Paul Dubois, dans le rapport que nous avons cité, s'est appliqué à développer, avec l'élégante sagacité qu'on lui connaît, les raisons qui lui font placer, dans l'appareil vasculaire des parois utérines exclusivement, les battemens avec souffle. Ces raisons, malgré l'art et la savante habileté avec lesquels elles sont exposées, nous ont paru plus spécieuses que solides, et ne sont du moins pas aussi *péremptoires* que le pense notre ingénieux confrère. Nous regrettons qu'avant d'avoir ainsi localisé le souffle dit placentaire (*souffle utérin* de M. Dubois), notre confrère ait cru pouvoir se dispenser de prouver que ce bruit ne saurait résulter de la compression exercée par l'utérus sur les vaisseaux de l'abdomen et du bassin, sous prétexte que cette dernière hypothèse avait été trop judicieusement réfutée d'avance par M. le docteur Kergaradec. Le motif sur lequel s'est fondé M. Paul Dubois pour refuser à l'opinion que nous défendons comme la plus probable, les honneurs du combat, est plus flatteur pour M. de Kergaradec qu'il n'est utile aux progrès de la science. Nous espérons donc que M. Paul Dubois finira par penser que M. Kergaradec n'a pas remporté une victoire complète, et qu'il se décidera à porter le dernier coup à l'*hypothèse* encore vivante qui place dans les grosses artères du bassin le siége du *souffle utérin.* M. Paul Dubois convient d'ailleurs que son explication du *souffle utérin*, n'est, à la vérité, comme nous l'avons dit, à l'époque de la discussion de son rapport à l'Académie, qu'une *hypothèse.* En attendant que de nouvelles recherches aient converti en proposition démontrée l'assertion encore hypothétique de M. Paul Dubois, il nous sera permis de persévérer dans l'opinion que nous avons adoptée, et en faveur de laquelle nous allons exposer un nouvel argument. Voici cet argument qui, en même temps qu'il vient militer en quelque sorte pour notre système, dépose formellement contre celui de MM. Kergaradec et Paul Dubois.

S'il est bien vrai que le souffle dit placentaire ait son siége dans les grosses artères du bassin (iliaques externes et hypogastriques) comprimées par l'utérus chargé du produit de la conception, il s'ensuit que toute autre compression analogue exercée sur ces mêmes vaisseaux pourrait produire un bruit semblable. Que si, au contraire, c'est dans le tissu vasculaire des parois utérines ou dans le point d'insertion du placenta que résident les battemens avec souffle, il est difficile de comprendre comment la compression dont il s'agit pourrait donner lieu à un souffle tout-à-fait semblable. Hé bien, les faits prouvent que la compression des grosses artères du bassin par une tumeur développée dans leur trajet, peut donner lieu à un bruit de soufflet qui simule parfaitement le souffle dit *placentaire* ou *utérin*, à tel point qu'il a été pris pour ce dernier : c'est ce que va démontrer l'observation suivante, qui nous

paraît en même temps d'une immense portée sous le point de vue de la pratique de l'art des accouchemens (1). Cette observation a été publiée dans la *Lancette française*, (n° du 8 mai 1834), sous ce titre: *Kyste de l'ovaire droit, simulant une grossesse extrà-utérine; opération césarienne vaginale; mort.*

Une femme de 47 ans, mariée depuis long-temps, sans enfans, fut admise à l'hôpital Necker (service de M. Bricheteau), dans le courant du mois de juin 1833. Elle n'avait pas eu ses règles depuis neuf mois, et croyait toucher au terme de la grossesse. Elle racontait qu'au moment de la conception *présumée*, il s'était élevé entre elle et son mari une rixe violente. Elle avait, du reste, un abdomen proéminent comme une femme à la fin de sa grossesse, et éprouvait des douleurs qui semblaient annoncer un prochain accouchement. On sentait distinctement dans le flanc droit une tumeur inégale, qui avait la forme d'une tête d'enfant d'un côté, et de l'autre offrait une saillie qu'on pouvait croire formée par le pied d'un fœtus. Cette tumeur se déplaçait au moyen de la pression, par un mouvement de la totalité. *La malade disait sentir distinctement les mouvemens d'un enfant.*

Il y avait dans la tumeur un bruit de souffle bien manifeste qu'on crut être le souffle placentaire.

Dans une première tentative de toucher, on ne put trouver le col de l'utérus. Dans une seconde, faite le lendemain par M. Baudelocque, l'orifice utérin fut rencontré sous le pubis et n'offrant point de dilatation. Dans un troisième toucher, pratiqué simultanément par le rectum et le vagin, le même accoucheur constata l'existence d'une tumeur fluctuante qu'il put déplacer avec le doigt, et qui faisait manifestement corps avec la tumeur abdominale extérieure..... Nonobstant l'emploi des bains, des cataplasmes, de la saignée, les souffrances de la malade devinrent si atroces, qu'elle demandait à grands cris une opération pour extraire l'enfant dont elle se disait enceinte. Les médecins de l'hôpital et M. Baudelocque, ayant examiné de nouveau la malade, le 6 juillet, pensèrent qu'il y avait une grossesse extrà-utérine de l'ovaire droit, et qu'on ne pouvait apporter du soulagement à la patiente, qu'en pratiquant une incision sur les parois du kyste qu'on croyait contenir le fœtus..... On demeura d'accord qu'une incision exploratrice par le vagin était le seul moyen qu'il convînt d'employer. Elle fut pratiquée par M. Laugier, en présence de MM. Dubois (d'Amiens), Piédagnel, deux médecins étrangers, et d'un bon nombre d'élèves. Avant de s'y décider, on avait de nouveau bien constaté l'état de la malade, et l'existence *du bruit qui simulait, à s'y méprendre, le souffle placentaire.* Les jours suivans, des symptômes de péritonite se manifestent; ils résistent à tous les moyens, et la malade succombe le sixième jour après l'opération. L'opérateur n'avait point rencontré de fœtus, et le bruit de soufflet se fit entendre, le 8 juillet, comme avant l'opération.

Autopsie cadavérique. — La tumeur abdominale est très affaissée et descendue dans le bassin; elle était inégale, multilobulée. Sa partie gauche était pyriforme et assez semblable à une matrice amplifiée : c'était effectivement cet organe dans la cavité duquel s'était développée une tumeur de la grosseur d'une forte poire, de nature lardacée et un peu ramollie. Cette tumeur était recouverte par la matrice qui semblait s'être *laminée* pour lui fournir une enveloppe. Elle était d'ailleurs en communication avec le vagin et avec le col utérin, qui était tellement aminci, qu'il formait une petite ouverture membraneuse de deux lignes de diamètre seulement. La partie droite de la tumeur se composait de plusieurs lobes, dont la surface était inégale, raboteuse, ulcérée même, et recouverte çà et là de lambeaux membraniformes : on y trouvait plusieurs dégénérations organiques, savoir : les tissus carcinomateux et encéphaloïde, séparés par des cloisons celluleuses, purulentes, ou de petits kystes remplis de sérosité brune et ichoreuse; on ne trouva point de trace de l'ovaire, qui avait été probablement envahi par les altérations indiquées, s'il n'en avait été lui-même le siége primitif..... A la partie inférieure du bassin, en arrière, existait une autre tumeur, de deux ou trois pouces de diamètre, contenant des kystes, dans l'un desquels avait pénétré l'incision pratiquée à la paroi postérieure du vagin.....

Il n'entre pas dans mon plan de commenter sous tous ses rapports cette curieuse et importante observation. Il me suffira de faire remarquer qu'on a, dans ce cas, pris pour ainsi dire sur le fait la cause du bruit faussement désigné sous le nom de souffle placentaire, et qu'assurément cette cause n'était rien moins que le passage du sang, soit à travers le placenta, soit dans l'appareil vasculaire utérin. Évidemment ici, le bruit de soufflet avait été le résultat de la compression exercée par la tumeur sur les grosses artères avec lesquelles elle se trouvait en contact (1).

(1) Le lecteur n'a pas oublié, je pense, qu'en traitant de l'influence de la compression sur la production du bruit de soufflet artériel, j'ai cité un cas dans lequel une tumeur de l'ovaire, assez volumineuse pour pouvoir exercer une certaine compression sur les artères iliaques externe et interne, *coïncidait* avec un bruit de souffle tout-à-fait semblable à celui qui a lieu dans la grossesse.

(1) M. Laënnec trouve, jusque dans le souffle des *pulsations* qu'il appelle *placentaires*, la confirmation de la *nature spasmodique du bruit de soufflet artériel.* (Ouv. cit.; tom. II, p. 464).

MALADIES DU COEUR.

PREMIÈRE PARTIE.

ÉTUDE DES MALADIES DU COEUR EN GÉNÉRAL.

Le travail de la généralisation supposant la connaissance la plus approfondie des faits particuliers, il semblerait, au premier coup d'œil, qu'on ne doit l'aborder qu'après avoir complètement exposé ces derniers. Mais en y réfléchissant avec plus d'attention, on ne tarde pas à s'apercevoir que pour la composition d'un ouvrage tel que celui-ci, il est impossible de ne pas commencer par quelques *vues* générales ou *abstraites*, par quelques notions fondamentales sur les maladies qui en sont l'objet. On ne peut, en effet, ni classer ces maladies, ni même leur donner un nom, sans en connaître, jusqu'à un certain point, la *nature*. Or, pour connaître la nature des maladies du cœur, il faut savoir quelles sont leur ressemblances et leurs différences, et pour savoir quelles sont ces différences et ces ressemblances, il est indispensable de comparer les maladies du cœur sous tous leurs rapports. En les étudiant ainsi, on apprend en même temps en quoi elles ressemblent aux maladies des autres organes en général, et en quoi elles en diffèrent.

L'œuvre de la généralisation, sans lequel aucune science ne saurait exister, réclame une grande attention, surtout lorsque les objets que l'œil de la pensée parcourt successivement et passe pour ainsi dire en revue, sont très nombreux, complexes et mal éclairés, toutes circonstances qui ne se rencontrent que trop souvent dans le sujet que nous avons à traiter. Ne nous étonnons donc pas si parmi les auteurs qui se sont appliqués à cette tâche éminemment philosophique, la plupart n'ont pu se préserver d'assez graves erreurs. Ne nous flattons pas nous-même de pouvoir éviter tous les écueils dont un semblable travail est environné, et dont l'immortel auteur de l'Anatomie générale a signalé les deux principaux.

« Pour peu que vous examiniez les maladies sous « plusieurs *jours différens*, a dit Bichat, vous ver- » rez que ce qui est vrai pour une classe, peut ne » point l'être pour une autre... Je crois que nous » avons deux écueils également à craindre : celui » de trop particulariser, et celui de trop généraliser. » Le second mène autant que le premier à de faux » résultats. »

Dans les considérations préliminaires que nous allons présenter sur les principaux points de vue sous lesquels les maladies du cœur doivent être examinées, nous ferons tous nos efforts pour éviter ce double écueil. Nous n'insisterons que sur les aperçus dont la connaissance nous a paru indispensable pour l'intelligence claire et complète de toutes les questions qui se rattachent à notre sujet, et qu'il n'eût pas été rationnel de discuter dans l'histoire spéciale des diverses maladies du cœur.

Nos considérations rouleront successivement : 1° sur le siége précis et sur les caractères anatomiques des maladies qui sont l'objet de cet ouvrage; 2° sur les signes et le diagnostic de ces mêmes maladies; 3° sur leurs causes; 4° sur leur nature et leur classification; 5° sur leur marche, leur durée et leurs terminaisons; 6° sur leur pronostic; 7° sur leur traitement; et 8° sur leur complication, soit entre elles, soit avec les maladies des autres organes.

ARTICLE PREMIER.

Considérations générales sur le siége et les caractères anatomiques des maladies du cœur.

§ Ier. Siége des maladies du cœur.

Rien n'est plus rare qu'une maladie affectant le cœur tout entier (1). Le plus ordinairement, elle n'occupe qu'une cavité de cet organe, qu'une portion de cette cavité, ou même qu'un des tissus

(1) On fait abstraction ici de ces lésions purement *topographiques* dans lesquelles le cœur est déplacé en *masse*, et de quelques autres lésions analogues.

constituans de celle-ci. Tantôt les parois d'une ou de plusieurs cavités du cœur sont amincies ou hypertrophiées, avec ou sans dilatation de ces cavités, ramollies ou indurées, etc; tantôt, au contraire, ce sont les valvules et les orifices qui se trouvent primitivement et spécialement altérés. Dans certains cas, la maladie porte exclusivement ou du moins principalement, soit sur la membrane interne, soit sur l'externe, soit sur la substance charnue, etc., etc.

Enfin, il ne faut pas oublier que le cœur, comme tous les autres organes, reçoit les élémens de sa vie *nutritive* ou *organique*, d'un système circulatoire qui lui est propre, et le principe de ses mouvemens ou de sa *vie dynamique*, d'un système nerveux qui lui est également propre. Or, il est des cas où l'on doit chercher, non plus dans le cœur lui-même, mais dans l'un des deux systèmes indiqués, ou dans tous les deux à la fois, la cause de certaines lésions fonctionnelles du centre circulatoire.

La détermination du siége des maladies du cœur, dans les limites que nous venons d'indiquer, n'est pas une chose de pure curiosité, comme nous aurons de fréquentes occasions de nous en convaincre plus loin. Et pour citer ici même un exemple à l'appui de notre assertion, il n'est pas indifférent de savoir, en matière de pronostic surtout, si une inflammation donnée du cœur réside dans le péricarde, ou dans la substance musculaire de cet organe, ou dans son enveloppe interne (endocarde), ou bien enfin dans ce triple tissu à la fois.

Mais ce n'est pas encore assez pour l'anatomie pathologique *complète* que de pouvoir déterminer si *le mal siége* dans telle ou telle partie, dans tel ou tel tissu du cœur; il lui reste encore une dernière tâche à remplir, et ce n'est pas la plus facile. A défaut de son scalpel, par un emploi bien entendu des instrumens de la physique et des réactifs de la chimie, l'anatomie pathologique doit pénétrer jusque dans la profondeur même des tissus, dans l'*intimité capillaire* de l'organisation, et en étudier, autant que possible, les conditions anormales. Il va sans dire que les altérations seront explorées à la fois et dans les solides et dans les liquides. C'est cette anatomie en quelque sorte transcendante que M. Cruveilhier désigne sous l'heureuse expression d'*anatomie moléculaire*. Cette branche *terminale* ou *complémentaire* de l'anatomie n'est malheureusement encore qu'à son berceau, et si elle n'est pas cultivée autant qu'elle devrait l'être, il ne faut pas s'en prendre uniquement aux nombreuses difficultés dont elle est environnée, mais aussi au peu d'encouragement qu'elle a jusqu'ici reçu. Espérons que cette anatomie *physico-chimique*, à laquelle les beaux travaux de M. Raspail promettent un brillant avenir, ne tardera pas à faire partie de l'enseignement public (1).

(1) La création d'un chaire spéciale d'*anatomie pathologique*, dans les facultés de médecine et dans celle de Paris en particulier, serait le plus efficace de tous les encouragemens qu'on pût donner à l'étude du sujet important qui nous occupe. Le concours ne manquerait pas de faire surgir des hommes spéciaux; et, avec le temps, une immense lacune de notre science serait enfin comblée.

§ II. Considérations générales sur les caractères anatomiques des diverses maladies du cœur.

Soit que le *mal* réside dans la masse entière du cœur, ou seulement dans quelqu'une de ses parties, le siége de la lésion étant une fois connu, il s'agit de déterminer, de *décrire* exactement les divers modes, les diverses formes anatomiques de cette lésion, et pour y parvenir, il faut recourir à tous les moyens d'exploration mécanique, physique et chimique que nous possédons.

Sous le nouveau point de vue qui nous occupe, deux grandes catégories de cas doivent être établies. En effet, il en est des maladies du cœur comme de celles de tous les autres organes en général : les unes laissent à leur suite des modifications anatomiques, des altérations matérielles, accessibles à nos moyens d'investigation ; les autres, au contraire, n'apportent aucune modification *appréciable* dans les conditions anatomiques proprement dites de nos organes. Il serait trop long de discuter ici ce point délicat d'anatomie pathologique générale. Qu'il nous suffise de reconnaître en ce moment que, pour le cœur, comme pour tous les autres organes, il existe réellement des maladies qui n'ont point de caractères anatomiques *visibles, tangibles, sensibles* enfin. Si nous déclarons néanmoins que ces maladies elles-mêmes sont des lésions de l'organisation, c'est en substituant l'œil de la pensée à l'œil proprement dit, le *sens* de la raison aux sens externes; or, il répugne à ce sens interne, plus infaillible peut-être que les sens externes eux-mêmes, d'admettre des maladies qui ne soient pas des modifications quelconques de l'organisation, comme il lui répugne d'admettre *un effet sans cause*.

N'oublions pas d'ailleurs que les recherches faites après la mort ne nous permettent pas de voir l'organe tel qu'il était exactement pendant la vie, même sous le point de vue de ses conditions physiques : ces recherches ne nous montrent, en un mot, que les *restes* de la maladie, que le cadavre de l'organe malade. Qu'est alors devenue, en effet, sa température? Qu'est devenue sa rougeur elle-même dans beaucoup de cas? Je laisse de côté les phénomènes de mouvement et de sensibilité qui, mourant en quelque sorte avec l'individu, ne peuvent point être l'objet d'aucune investigation cadavérique, pas plus que la condition première ou le *principe* de la vie (1).

(1) L'anatomie pathologique proprement dite étant une science purement graphique, ne s'occupant que des organes malades à l'état de repos ou d'*inertie*, ce n'est donc pas à elle qu'il faut demander tous les secrets de la vie pathologique, comme ce n'est pas dans l'anatomie normale que l'on doit exclusivement chercher le mystère de la vie normale, comme ce n'est pas dans les conditions appréciables par les sens externes exclusivement, que le

Cela bien entendu, poursuivons notre sujet : la connaissance précise, approfondie des caractères anatomiques des diverses maladies du cœur étant néanmoins la clef d'une foule de phénomènes observés pendant la vie, elle ne saurait par conséquent trop attirer l'attention du médecin, fût-elle, ce qui n'est pas vrai, aussi complètement indifférente que le prétendent quelques uns, en matière de thérapeuthique. Mais on ne saurait trop le répéter : l'étude des caractères anatomiques des maladies du cœur doit rouler à la fois, comme sur son double pivot, et sur l'état des solides, et sur l'état des liquides. Quels seraient, en effet, je le demande, les caractères anatomiques certains, incontestables, soit d'une péricardite, soit d'une endocardite, si l'on ne connaissait pas les modifications qu'éprouve alors la sérosité sécrétée par le péricarde, sous le double rapport de sa quantité et de sa qualité, celles que subit aussi la sécrétion de la membrane interne du cœur et le sang qui circule dans les cavités de cet organe ?

Au reste, nous ne pourrions donner ici les préceptes méthodiques auxquels on doit se conformer pour recueillir les faits d'anatomie pathologique en ce qui concerne les lésions du cœur, sans entrer dans des considérations de pathologie générale qui dépasseraient les limites de cet article, et qui s'y trouveraient d'ailleurs déplacées. Les observations particulières dont cet ouvrage abonde et la description générale qui les suit, satisferont, nous osons l'espérer, les plus exigeans en pareille matière (1).

ARTICLE SECOND.

Considérations générales sur les caractères physiologiques et le diagnostic des maladies du cœur.

La détermination des signes au moyen desquels on peut reconnaître les diverses maladies du cœur, est un de ces problèmes dont la gravité n'échappe à aucun médecin vraiment digne de ce nom, et à l'examen desquels on ne saurait apporter trop d'attention. Les inconnues dont il se compose sont si nombreuses, qu'il importe beaucoup de ne négliger aucune des données propres à en faciliter la solution.

Nous tâcherons de vider, d'une manière satisfaisante, la fameuse question du *diagnostic anatomique* et du *diagnostic médical*, ce qui ne sera pas très difficile quand cette question aura été réduite à ses véritables termes.

Nous devons puiser dans plusieurs sources les caractères physiologiques ou les signes des maladies du cœur : et d'abord, ils doivent être partagés en deux principales séries, dont l'une comprend ceux qu'on étudie ordinairement sous le nom de *locaux*, et dont l'autre est affectée aux signes que l'on connaît sous le nom de *généraux*, de *sympathiques* ou de *réaction*.

1° Entre toutes les méthodes que l'on peut mettre en usage pour recueillir les signes *locaux* des maladies du cœur, l'*auscultation* et la *percussion* tiennent assurément le premier rang. Après elles, viennent le toucher ou la *palpation* et l'*inspection*. J'ai trop longuement, pour ne pas dire trop minutieusement, insisté sur cette catégorie de signes, dans les prolégomènes de cet ouvrage, pour qu'il ne me soit pas défendu d'y revenir ici. Je me contenterai donc d'ajouter : que les signes dont il s'agit étant ceux qui nous fournissent les données les plus précises, les plus directes sur l'état physique, anatomique et matériel du cœur, ils ont une immense valeur pour le diagnostic *absolu* et *différentiel* des nombreuses lésions de cet organe; que, combinés avec les signes *généraux* ou *réactionnels*, et avec la connaissance des causes qui ont fait éclater les maladies, ils nous éclairent suffisamment pour que, dans la grande majorité des cas, nous puissions passer du *diagnostic anatomique* au *diagnostic médical* (je me sers du langage de quelques modernes).

Les méthodes d'exploration au moyen desquelles on se procure les signes locaux, et spécialement la percussion et l'auscultation, ne deviennent fidèles, et pour ainsi dire, dociles à celui qui les emploie, qu'après un long et laborieux exercice. Jusque là, l'observateur peut, à la lueur même de leur flambeau, commettre les plus graves méprises; mais il ne faut pas s'en prendre à elles : *non crimen artis quod professoris est*. On ne saurait donc trop se familiariser avec ces belles et précieuses méthodes *d'interroger* les organes et leurs fonctions, et faire ainsi *l'éducation médicale de ses sens*, suivant une heureuse expression de notre Corvisart. Aujourd'hui même, comme au temps de cet illustre observateur, cette éducation « *est trop négligée, et commanderait trop souvent, si elle recevait le complément dont elle est susceptible, le sacrifice de tant d'idées fausses, abstraites, obscures ou systématiques dont on s'est si profondément et si laborieusement imbu* (1). »

C'est surtout pour n'avoir point assez cultivé cette branche féconde de la séméiologie, qu'il règne encore de nos jours, dans l'esprit de la plupart des médecins, tant d'incertitude, de vague et d'obscurité sur le diagnostic d'une foule de maladies du cœur, qu'une longue habitude de ce genre

physicien peut trouver l'explication *complète* de *tous* les phénomènes que présentent les corps bruts, non organisés, non *vivans*. Il n'est aucune science naturelle, en un mot, qui n'ait son côté rationnel, son point de vue *métaphysique*, et qui n'en appelle à l'intervention d'un *principe ou de conditions dynamiques*. Ces conditions paraissent seulement se multiplier à mesure que l'observateur philosophe s'élève de l'étude du règne inorganique à celle du règne végétal, et de celle-ci à l'étude du règne animal.

(1) Nous renvoyons aussi à ce que nous avons dit dans la première partie de nos *prolégomènes*.

(1) *Traduct. de l'ouvr. d'Avenbrugger*. Préf., p. 19.

d'observation nous a permis de trouver aussi clair et aussi facile que celui d'un bon nombre de maladies chirurgicales. Pour réussir complètement, au reste, dans cette carrière de l'observation, il faut unir à des connaissances anatomiques précises et étendues, des connaissances physiologiques non moins étendues et non moins précises, vérité déjà proclamée par Corvisart, dont voici les propres expressions :

« Le médecin qui n'unirait point la physiologie » à l'anatomie, resterait toujours, à la vérité, un » *prosecteur plus ou moins adroit, industrieux et* » *patient*, mais il n'aurait jamais qu'une pratique » chancelante et incertaine, surtout dans le traite- » ment *des lésions des organes.* Combien n'ai-je pas » vu au lit des malades émettre de faux diagnostics, » les uns accusant le foie, l'estomac, d'être mala- » des, lorsque la poitrine était attaquée, et réci- » proquement; les autres, prenant pour toute » espèce d'hydropisie, pour l'asthme, etc., une » maladie du cœur! Enfin, j'affirme, avec toute la » véracité dont je suis capable, qu'il n'est point » d'organe que je n'aie vu accusé faussement, soit » d'être malade, soit de ne l'être pas, par des per- » sonnes auxquelles on ne pouvait pas reprocher » le manque de quelques connaissances anatomi- » ques.

« Quelle est donc la source de pareilles mépri- » ses? Je l'ai dit : c'est le défaut d'une bonne phy- » siologie : sans elle, en effet, à quoi bon l'anato- » mie? Il ne suffit pas au médecin de connaître » tous les ressorts du corps humain par leurs noms, » leurs formes, leur place et leurs rapports de si- » tuation, même par leurs principes, s'il se peut : » s'il n'anime point, par la pensée, tous les roua- » ges de cette étonnante machine; s'il n'étudie pas » sans cesse sur l'homme vivant tous les phéno- » mènes sensibles de l'action des parties; s'il ne » compare pas constamment ces phénomènes sensi- » bles et propres de la vie et de la santé de chaque » organe, avec les dérangemens que chacun d'eux » présente dans sa lésion (1), jamais, j'en réponds, » il n'arrivera à reconnaître, d'une manière sûre, » les dérangemens organiques, menaçans ou con- » firmés. » (*Essai sur les malad. du cœur;* discours prélim., pag. XI et XII).

On ne saurait trop recommander cet admirable morceau à certains contempteurs *intéressés* de la physiologie. Pour nous, c'est en nous conformant, autant que nous l'ont permis nos faibles moyens, aux judicieux préceptes de ce grand maître, que nous n'avons cessé de nous efforcer d'apporter plus de certitude et de précision dans le diagnostic des maladies du cœur. Heureux si nos efforts n'ont pas été complètement perdus pour la médecine *physiologique*, telle que l'entendent les Corvisart, les Bichat et les Broussais (1)!

Passons maintenant à notre seconde série de signes des maladies du cœur.

2° Comme les organes vivans constituent un système dont toutes les parties sont unies entre elles par le lien le plus étroit, toute commotion un peu vive, reçue par l'un des anneaux de cette sorte de *chaîne organique*, ne tarde pas à se transmettre à tous les autres. C'est donc avec raison qu'on a dit du corps humain, qu'on ne pouvait le remuer en un point sans l'ébranler tout entier. Cette vérité éclate dans toute sa force, lorsque les lésions *locales* ont pour siége un organe aussi influent que le cœur, *ce grand ressort de la machine humaine.* Le mode de réaction du cœur est d'ailleurs variable comme celui de ses maladies. Le mécanisme de cette réaction a, je dois le dire, été généralement fort mal compris par les auteurs de traités sur les maladies du cœur, et ce n'est pas sans une extrême surprise que parmi les plus célèbres de ces auteurs, on en voit qui attribuent à toutes les maladies du cœur un mode de réaction qui n'appartient qu'à un certain nombre d'entre elles. Au mépris de ces connaissances physiologiques, si expressément et si éloquemment recommandées par Corvisart, ils rattachent à telle lésion du cœur des symptômes dits *généraux*, qui sont précisément et exclusivement l'apanage d'une lésion diamétralement opposée. Tel est, pour parler le langage de Bichat, le contresens physiologique que l'on a commis, par exemple, quand on a considéré l'*hypertrophie pure et simple du cœur* comme la cause de ces congestions veineuses et de ces collections séreuses *passives* qui, loin de supposer une augmentation d'action telle que celle qui accompagne une véritable hypertrophie, reconnaissent, au contraire, pour cause essentielle, soit une diminution dans la force motrice du cœur, soit un obstacle mécanique au cours du sang à travers ses cavités.

On doit admettre deux principaux modes de réaction de la part du cœur malade sur le système entier de l'économie en général, et sur les diverses parties dont il se compose en particulier. Tantôt cette réaction est purement physique et mécanique, comme dans les cas où le cœur trop volumineux déplace les poumons, les comprime, etc.; comme dans les cas où l'induration de ses valvules et le rétrécissement de ses orifices s'opposant au libre passage du sang, occasionent des congestions *passives* dans une foule d'organes, etc. (2). Tantôt, au contraire, cette réaction est, comme on

(1) « C'est là ce qui constitue la physiologie pathologique, sans laquelle presque tout est vague et incertain en médecine clinique » (Note de Corvisart).

(1) On peut se tromper, sans doute, dans l'application de la physiologie à la médecine proprement dite; mais le principe de cette application n'en est pas moins d'une éternelle vérité et avait été formellement posé par Hippocrate lui-même.

(2) A cette réaction mécanique et en quelque sorte *passive*, il faut opposer la réaction *dynamique* et *active*, dans laquelle la circulation est tellement énergique, qu'il en résulte diverses congestions sanguines ou même des hémorrhagies dites *actives*.

le dit, *sympathique* et vitale, ainsi qu'il arrive dans l'inflammation fébrile des divers tissus du cœur. Dans ces derniers cas, à la vérité, la réaction est en quelque sorte multiple, car en même temps que s'opère une réaction purement dynamique ou *vitale*, il s'en opère une seconde par suite de la suppuration dont une partie peut infecter le sang, tandis que, d'autre part, les produits de l'inflammation non résorbés, quels qu'ils soient, peuvent enrayer mécaniquement le libre exercice des fonctions de l'organe enflammé.

Je n'ai rien à présenter ici sur la réaction sympathique proprement dite (diffusion morbide de l'école italienne) : on sait qu'elle est très variable, suivant une foule de circonstances, telles que la sensibilité plus ou moins grande des sujets, l'acuité plus ou moins marquée de la maladie, etc., etc.

L'influence qu'exercent certaines maladies dites organiques du cœur sur la circulation en général et spécialement sur celle de quelques viscères, comme les poumons, le foie, la rate et le cerveau, est très grande. Souvent les lésions secondaires ou symptomatiques qui en résultent ont été prises pour des maladies primitives de ces organes, et quelques unes d'elles ont même été confondues, par des médecins peu versés dans l'art du diagnostic, avec des maladies purement nerveuses. Qui ne sait qu'avant les beaux travaux de Corvisart, on plaçait parmi les individus *attaqués* d'un *asthme nerveux, essentiel*, une foule de sujets qui étaient atteints d'une grave lésion organique du cœur ou des gros vaisseaux! Il est triste de le dire, mais de nos jours encore une pareille erreur n'est que trop fréquemment commise. On trouvera dans l'histoire particulière de chacune des maladies du cœur, tous les détails nécessaires sur les effets que nous devons seulement signaler ici, et nous tâcherons d'en démontrer, d'une manière claire et précise, le mécanisme (1). Contentons-nous de faire remarquer ici que ces effets offrent dans leur siége, ou si l'on veut dans leur *localisation*, des différences relatives au siége de la maladie dans telle ou telle cavité du cœur; et cela se conçoit sans peine, quand on connaît bien les rapports anatomiques et physiologiques de l'une et l'autre moitié du cœur, du cœur droit et du cœur gauche. Éclaircissons ceci par quelques exemples : lorsque le ventricule gauche est le siége d'une grande hypertrophie, la face est généralement rouge, animée, les yeux brillans; il survient des étourdissemens; et lorsque la réaction est portée à son dernier terme, des hémorrhagies nasales fréquentes, ordinairement très considérables, et l'hémorrhagie cérébrale elle-même, peuvent se manifester. Lorsque, au contraire, ce qui est plus rare, le ventricule droit est fortement hypertrophié, on voit survenir assez facilement de légers crachemens de sang, et, dans certains cas extrêmes, une sorte d'apoplexie foudroyante du poumon. L'explication d'une telle différence est trop simple et trop évidente par elle-même pour qu'il soit nécessaire de la développer. Supposons maintenant que le cours du sang à travers les cavités et les orifices du cœur rencontre un puissant obstacle, comme il arrive dans les indurations des valvules avec rétrécissement très prononcé des orifices auxquels elles sont adaptées : certainement, quel que soit le siége de cet obstacle, il se manifestera un trouble notable dans la circulation artérielle, veineuse et capillaire. Mais ce *dérangement* de la circulation et les circonstances qui s'y rattachent, offriront néanmoins quelque différence, selon que l'obstacle siégera dans le cœur droit ou dans le cœur gauche. L'obstacle existe-t-il dans le cœur gauche? le système des veines pulmonaires et par suite le poumon lui-même en ressentiront les premiers effets, puis, de proche en proche, les cavités droites, les veines qui se dégorgent dans l'oreillette droite, etc., etc. Est-ce, au contraire, dans le cœur droit que se rencontre l'obstacle? les veines caves supérieure et inférieure, celles du foie, de la rate, du cerveau, de la face qui viennent s'y décharger immédiatement ou presque immédiatement, se gorgeront pour ainsi dire de sang, et de là des congestions passives dans les diverses parties que nous venons de nommer. Ces congestions ont été faussement rapportées à certaines lésions des cavités droites exclusivement, puisque, comme nous venons de le voir, elles accompagnent aussi celles des cavités gauches; mais il est certain, cependant, qu'elles s'opèrent plus rapidement et à un plus haut degré dans le premier cas que dans le second, tandis que l'engorgement passif des poumons n'est pas une conséquence aussi immédiate et nécessaire des obstacles à la circulation dans les cavités droites, que de ceux qui siégent dans les cavités gauches (1).

(1) Testa et quelques autres médecins ont mis au rang des accidens des maladies du cœur, la fonte de l'œil et la gangrène des membres. De tels accidens, heureusement fort rares, ne sont point une conséquence directe et nécessaire des maladies du cœur. Nous verrons plus loin quelles sont les lésions du système artériel qui doivent en être considérées comme la véritable cause.

(1) Je ne puis m'empêcher de relever ici une erreur échappée à M. Hope, dans l'introduction de son excellent ouvrage sur les maladies du cœur. Après nous avoir loué de ce que, évitant la méprise dans laquelle étaient tombés nos prédécesseurs, nous n'avions point assigné à toutes les maladies du cœur une série de symptômes communs, il nous reproche d'avoir dit « *que les symptômes du retard qu'éprouve la circulation résultent, dans toutes les circonstances, d'un obstacle mécanique apporté au cours du sang.* » Un tel reproche est vraiment surprenant de la part d'un auteur qui paraît avoir lu avec attention ce que nous avons développé dans le Traité des maladies du cœur de 1824. On a précisé, en effet, dans cet ouvrage, les conditions dans lesquelles la dilatation, l'hypertrophie et le ramollissement du cœur donnaient lieu aux symptômes dont il s'agit. Voici, par exemple, ce qu'on lit à la page 384 : « Il est bien clair que la DILATATION du cœur a pour » résultat d'affaiblir la puissance contractile de la substance mus- » culaire de cet organe, comme si les fibres charnues perdaient en » force ce qu'elles gagnent en étendue. Ainsi donc, si nous conce- » vons cette dilatation, en faisant abstraction de la cause qui l'a » déterminée, nous lui donnerons pour signes la faiblesse et la » mollesse du pouls, les hydropisies et les hémorrhagies passives, » en un mot, tous les phénomènes que nous savons être le résultat

Cela dit, occupons-nous de la question du *diagnostic anatomique et du diagnostic médical.* On a récemment reproché à l'école organique de ne faire entrer dans le grand problème du diagnostic des maladies que la détermination des conditions anatomico-pathologiques proprement dites. S'il est, en effet, bien vrai que l'école *organique* ne recherche dans le diagnostic des maladies en général, que l'élément dont il s'agit, certes, ce n'est pas nous qui défendrons un système aussi peu philosophique, aussi étroit, je dirais presque aussi grossier. Il est, j'en conviens, certaines lésions purement anatomiques, telles que des solutions de contiguité ou de continuité, des obstacles mécaniques, etc., dans lesquelles, par-delà le diagnostic *anatomique,* il n'y a, pour ainsi dire, plus rien. Mais hors les lésions de cette catégorie, le diagnostic doit pénétrer plus loin, plus avant, plus profondément, pour être complet et réellement physiologique, ou si l'on veut *médical.* Étant données les conditions anatomico-pathologiques ou les altérations dites *organiques,* il reste encore effectivement à dégager une importante inconnue du problème, savoir : le mode de lésion des actions organiques ou vitales qui a présidé au développement de ces altérations. Voilà, s'il m'est permis de parler ainsi, l'X dont le vrai médecin doit chercher la valeur; et qu'on ne croie pas que, par une de ces palinodies non moins communes en médecine qu'ailleurs, je vienne professer aujourd'hui des doctrines que j'ai combattues à une autre époque. Ce que je dis aujourd'hui, je le disais, je l'écrivais, il y a dix ans, lorsque je m'élevais contre le système de nomenclature et de classification *anatomique* de quelques auteurs modernes (1).

Qu'on n'aille pas, toutefois, dénaturant notre pensée, nous reprocher maintenant de négliger le diagnostic *anatomique,* parce que nous établissons qu'il n'est pas en général le dernier mot de la science, et que celle-ci n'est pleinement satisfaite qu'autant que, dans un grand nombre de cas, au diagnostic dit *anatomique,* on peut joindre le *diagnostic physiologique* ou *médical.* Notre finale profession de foi, c'est que rien de ce qui concourt à composer l'histoire complète d'une maladie quelconque, ne doit être oublié. Par conséquent, la connaissance de l'élément anatomico-pathologique fait partie des données capitales nécessaires à la solution du problème du diagnostic, sans que, néanmoins, dans l'ordre des maladies dites *organiques* ou *vitales,* elle puisse être considérée comme la seule inconnue dont il faille s'enquérir. Dans ces cas, la grande et principale inconnue, je le redis, c'est réellement *cet acte vital,* sous l'influence duquel se développent les altérations organiques ou *anatomiques* elles-mêmes. Je ne pousserai pas plus loin une discussion qui se représentera nécessairement lorsque nous aurons à nous occuper de la *nature* des maladies du cœur et de leur *classification.*

—

ARTICLE TROISIÈME.

Considérations générales sur les causes des maladies du cœur.

Le sujet que nous allons examiner n'est pas aussi rebattu qu'on pourrait se l'imaginer. Je dirai plus : ce sujet, loin d'être usé, est, sous certains points de vue, l'un des plus neufs de la pathologie.

Sans doute, les causes des maladies du cœur, comme celles de tout organe chargé d'une fonction spéciale, offrent des particularités que ne présentent pas celles des autres organes; mais il n'en est pas moins vrai que plusieurs des maladies du centre circulatoire, même les plus graves, se développent sous les mêmes influences que la plupart des maladies des autres organes en général. Il est assez étonnant que cette importante vérité ait été jusqu'ici, sinon entièrement méconnue, au moins si peu cultivée et si mal féconde. Il n'est, à rigoureusement parler, aucun de ces modificateurs physiques et moraux, dont l'étude appartient à l'hygiène, qui ne puisse, dans un certain concours de circonstances, être considéré comme une cause, soit prédisposante, soit déterminante, de quelque maladie du cœur. Cela se comprend aisément quand on réfléchit au rôle multiple et compliqué que joue le cœur, ainsi qu'à ses étroites relations avec les autres organes de la vie intérieure ou extérieure, et, par suite, avec les objets extérieurs eux-mêmes (1).

» d'un obstacle à la circulation. » Comment, après avoir lu ce passage, M. Hope a-t-il pu dire que, contrairement à notre opinion, il a essayé de démontrer que la dilatation peut d'elle-même produire les symptômes de gêne ou d'embarras de la circulation! Nous sommes donc d'accord sur ce point avec M. Hope; mais ce que nous ne pouvons admettre avec lui, c'est que *ces symptômes soient rarement produits d'une manière bien prononcée par un obstacle mécanique.*

(1) A l'occasion d'un des meilleurs ouvrages de l'époque actuelle, je m'exprimais ainsi sur le système de nomenclature et de classification de son ingénieux et savant auteur : « On peut lui reprocher d'avoir pris l'anatomie pathologique pour fondement de » la classification et de la nomenclature de son ouvrage. Ce n'est, » en effet, ni dans les symptômes, ni dans les altérations anatomiques, mais bien dans la nature intime, dans la *physiologie* des » maladies, qu'il faut chercher les bases d'une classification et » d'une nomenclature rationnelles... Le mot *ramollissement du cerveau*, employé pour désigner *l'inflammation* de cet organe, n'indique qu'une des circonstances anatomiques de la maladie : or, » comme les caractères anatomiques d'une maladie varient suivant » ses périodes et ses terminaisons, il s'ensuit que, pour la désigner » d'après ces caractères, il faut lui affecter autant de noms différens qu'il y a de différences dans les altérations anatomiques : » système de nomenclature infiniment vicieux... Autant vaudrait, » comme le faisaient les anciens, donner à une seule et même » maladie autant de noms qu'elle peut offrir de différences dans » ses symptômes. Quel est le seul caractère qui ne change pas au » milieu des métamorphoses continuelles que subissent et les » symptômes et les altérations anatomiques? C'est évidemment la » nature de la maladie. » (*Traité de l'encéphalite*, préf., pag. x et xi. Paris, 1825). Il est évident que les réflexions précédentes s'appliquent entièrement à la question que nous agitons en ce moment.

(1) Parmi les causes de quelques maladies du cœur, il faut

Plusieurs conditions des *circumfusa* et des *applicata*, les exercices violens, les imprudences de régime, les affections morales vives, etc., etc., voilà une première catégorie de causes plus ou moins puissante de maladies du cœur. Mais ce n'est pas tout; par une sorte de fâcheux privilége, le cœur étant un des organes les plus éminemment *sympathiques*, trouve dans quelques affections aiguës ou chroniques des autres organes, dans les maladies fébriles particulièrement, une nouvelle source d'états morbides, malheureusement encore trop peu étudiée avant nous.

Diverses maladies du cœur peuvent devenir causes déterminantes d'autres maladies de cet organe. C'est ainsi, par exemple, qu'un rétrécissement de quelqu'un des orifices finit par déterminer une dilatation de la cavité du cœur située derrière lui; que de violentes *palpitations* peuvent donner lieu à la rupture d'une colonne charnue ou d'un tendon valvulaire, ou des parois du cœur elles-mêmes, etc., etc.

Sous le point de vue de leur nature, les causes des maladies du cœur peuvent être réduites à trois grandes classes, savoir : 1° les causes *mécaniques et traumatiques;* 2° les causes *physico-chimiques;* 3° les causes *morales*. Chacune de ces classes comprend d'ailleurs un très grand nombre d'espèces.

Ce n'est pas le lieu de parcourir ici, avec tous les détails que le sujet pourrait comporter, la longue série des différentes espèces de causes déterminantes des nombreuses maladies du cœur, mais il nous paraît utile de consacrer quelques lignes à l'examen des influences morales et des conditions atmosphériques.

On a fait jouer aux affections morales un rôle immense dans la production des maladies du cœur en général, et l'auteur italien d'un ouvrage assez récent sur ces maladies, M. Schina, n'a pas craint de consacrer près d'un demi-volume au développement de cette thèse (1). La question dont il s'agit a été discutée par Corvisart avec cette supériorité de talent que personne ne lui contestera. Il nous semble seulement que cet illustre observateur aurait encore mieux mérité de la science, s'il eût spécifié, plus amplement qu'il ne l'a fait, les maladies du cœur à la production desquelles les passions contribuaient principalement. « Si quelqu'un » pouvait nier de bonne foi, dit-il, ou douter seu- » lement des fatales influences *physiques* des pas- » sions sur le cœur, qu'il lui suffise de savoir qu'il » se déchire dans un accès de colère, et cause la » mort subite, et je ne suis pas le seul médecin » qui ait pensé que ses lésions organiques ont été » plus fréquentes dans les horribles temps de la » révolution que dans le calme ordinaire de l'ordre » social. » On conviendra que la maladie mentionnée par le célèbre *archiâtre* de Napoléon, est un accident heureusement très rare, et que si les passions se bornaient à ce genre d'influence, la grande révolution française n'aurait pas de bien graves reproches à craindre de la part des médecins sous le rapport qui nous occupe. Nous n'avons pas les documens *statistiques* nécessaires pour la vérification du fait signalé par Corvisart; mais, tout en reconnaissant combien est puissante l'influence des passions sur la production des maladies du cœur en général, il me semble néanmoins que c'est encore plus par le développement des affections nerveuses du cœur que par celui de ses lésions *organiques* proprement dites, et surtout de celles qui sont aiguës, qu'elle se révèle à notre observation (2).

Si Corvisart a peut-être sensiblement exagéré la part des affections morales dans la production des maladies *organiques* du cœur, nous oserons lui reprocher, au contraire, d'avoir méconnu un fait d'étiologie *physique* d'une très haute importance, dans le passage suivant de son admirable ouvrage : « le cœur, dans la région qu'il occupe, est à l'abri » de toute impression et de toute modification im- » médiate de la part de l'air et de ses intempéries » variables, brusques et multipliées; on peut affir- » mer, en général, qu'il n'en est point sensible- » ment modifié, et qu'il n'en contracte point de

réellement ranger l'exercice même des fonctions dont cet organe est chargé. Après avoir dit que l'action du cœur est l'une des principales causes de la fréquence de ses maladies, Corvisart poursuit ainsi : « Quel est le viscère dont la continuité d'action » soit comparable à celle du cœur? Il n'y en a pas (le poumon » excepté). *Bichat* a dit avec vérité que les organes de la vie ani- » male ont leur *intermittence d'action;* il a également bien vu que » ceux de la vie organique n'agissaient pas toujours avec la même » intensité, et il aurait très bien pu appeler cette diminution *ré-* » *mittence d'action*. Mais le cœur lui seul dans le corps n'a, absolu- » ment parlant, ni intermittence, ni rémittence, il a rigoureuse- » ment *pérennité* d'action (*il y a quelque exagération dans cette* » *assertion de Corvisart, comme le prouve ce que nous avons dit à l'ar-* » *ticle Physiologie du cœur : si le cœur se repose peu de temps, il se* » *repose très fréquemment*).... Du moins, si le cœur accomplissait » l'énorme série de ses pulsations, depuis le moment où il com- » mence à battre jusqu'à la mort, sans que rien tendît à la trou- » bler, sans qu'aucun obstacle le contraignît à des efforts et nom- » breux et puissans!... Mais les cris, les vagissemens de l'enfance, » les ris, les pleurs, la danse, la course, le saut, la lutte, l'es- » crime, l'usage des instrumens à vent, la lecture, la déclama- » tion, le chant, l'acte et les excès vénériens, les efforts de tous » les genres, les attitudes de toutes les espèces, la toux et toutes » les autres affections morbifiques des organes de la respiration, » l'action musculaire, les influences atmosphériques; voilà, cer- » tes, une immensité effrayante de causes dont les effets sont iné- » vitablement ressentis par le cœur, et qui sont autant d'entraves » plus ou moins fortes à la facilité, à la liberté et à la régularité de » son action.... Oserai-je grossir le tableau de ces entraves, en y » ajoutant celles produites par la nature ou l'abus de mille alimens » ou assaisonnemens divers, des boissons fermentées, des âcres, » des *virus*, des émanations, des métiers?... » (Essai sur les maladies du cœur, disc. prél., p. XXVIII et suiv.)

(1) Notez que les considérations de M. Schina roulent presque exclusivement sur l'amour-propre; on pourrait, sans diminuer en rien la valeur de l'estimable ouvrage de notre confrère d'*au-delà les monts*, en retrancher presque entièrement, comme une sorte de *hors-d'œuvre*, cette oiseuse et énorme dissertation.

(2) Corvisart ne se borne point à dire que de toutes les causes capables de produire les maladies organiques du cœur, les plus puissantes, sans contredit, sont les affections morales. Il applique cette assertion à toutes les maladies organiques en général. (P. 383.)

» maladies (*Ouv. cit.; disc. prél., pag. XXV*). » En effet, il m'est aujourd'hui démontré, par un grand nombre d'observations, que le cœur n'est pas à *l'abri des intempéries variables, brusques et multipliées de l'air ; qu'il en est sensiblement modifié, et qu'il en contracte des maladies.* Quoi de plus commun, par exemple, qu'une péricardite, sous les mêmes conditions atmosphériques qui donnent naissance à une pleurésie ou à un rhumatisme articulaire aigu, lequel n'est essentiellement lui-même qu'une inflammation des tissus séro-fibreux des articulations et pour ainsi dire qu'une *péricardite* articulaire ! La péricardite rhumatismale est assez généralement connue, et nous en rapporterons plus loin de nombreux exemples. Mais il est une autre inflammation du cœur, qui ne se développe guère moins fréquemment que la précédente, et sur laquelle je crois avoir le premier appelé l'attention des observateurs. Cette inflammation, que je décrirai sous le nom d'*endocardite*, parce qu'elle siège surtout dans la membrane interne du cœur, cette véritable *péricardite interne*, à peu près entièrement méconnue jusqu'à nous, complique souvent la *péricardite* rhumatismale, et son histoire complète, c'est-à-dire la connaissance de ses suites à l'état aigu et à l'état chronique, est destinée, si je ne m'abuse, à changer, sous plusieurs rapports, la face de la pathologie du cœur.

Plusieurs des causes que nous venons de parcourir peuvent exercer leur action sur le fœtus aux différentes périodes de la vie intra-utérine, et de là un grand nombre de ces maladies du cœur que l'on a décrites sous le nom fort peu philosophique de *monstruosités*. C'est sur cette considération que Corvisart a fondé sa catégorie des causes *innées*. Sans se dissimuler tout ce qu'il y a de *merveilleux* dans ce que le vulgaire a dit de l'influence de l'imagination de la mère sur le fœtus, Corvisart place *à la tête des causes innées, susceptibles de produire actuellement et dans le sein même de la mère, ou de jeter les semences de maladies organiques quelconques et du cœur en particulier, les influences internes, immédiates, dont l'empire et l'étendue sont d'ailleurs encore peu connus, de l'imagination de la mère sur le fœtus.* (Ouv. cit., pag. 375.)

Les importantes recherches qui, depuis la publication de l'ouvrage de Corvisart, ont été faites sur les maladies que le fœtus contracte dans le sein maternel, prouvent que ces maladies ne reconnaissent pas pour cause *principale* l'influence de l'imagination de la mère sur le produit de la conception.

L'empire de la *prédisposition* et de l'*hérédité* n'est pas moins évident dans le développement de certaines maladies du cœur, que dans celui d'une foule de maladies des autres organes. C'est là un de ces *lieux communs* de pathologie générale que je me contenterai d'indiquer, en terminant cet article (1).

ARTICLE QUATRIÈME.

Considérations générales sur la nature des maladies du cœur et sur leur classification.

Cet article se lie de la manière la plus étroite à ceux qui le précèdent. En effet, sans la connaissance préliminaire des caractères anatomiques des phénomènes physiologiques et des causes des maladies du cœur, comment serait-il possible de résoudre le problème de la *nature* et de la classification méthodique ou *philosophique* de ces maladies ?

Dans quelques cas, le traitement des maladies lui-même peut, je le sais, constituer une donnée indispensable à la solution d'un tel problème. Cette vérité n'avait point échappé au génie du divin vieillard, comme le prouve cette sentence : *Naturam morborum ostendit curatio.* Mais, sans méconnaître la valeur considérable de cet élément, je pense que la *nature* des maladies, en général, doit être déduite de la connaissance plus ou moins précise des *altérations anatomiques*, des *lésions fonctionnelles* et des *causes pathogéniques*. Le traitement, au contraire, doit être, en général aussi, un corollaire, soit rationnel, soit expérimental (empirique), des connaissances ou des données que nous possédons sur la nature de la maladie.

Cela posé, voyons jusqu'où nous pouvons remonter dans la détermination de la nature des maladies, et comment on peut jeter ensuite les fondemens d'une classification vraiment *scientifique*.

Commençons d'abord par reconnaître que tel est le rapport nécessaire qui existe entre les divers élémens dont se compose l'histoire de quelques maladies, que les uns étant donnés, on connaît par cela même les autres, comme de la connais-

(1) Dans ses *corollaires* sur les maladies du cœur, Corvisart a distingué les causes de ces maladies en *héréditaires*, *innées* ou *accidentelles*. Il a insisté d'une manière toute spéciale sur les causes héréditaires. « Des faits nombreux, dit-il, ne me permettent pas » de douter que ces maladies ne soient ou ne puissent devenir hé- » réditaires. Combien de faits cités par Sénac, Morgagni, etc., ne » pourrais-je pas transcrire ici ! J'en pourrais rapporter beaucoup » ici qui me sont propres. »

Lancisi, dans son ouvrage sur les anévrismes, s'est appliqué aussi à démontrer l'hérédité des maladies du cœur. Il raconte que dans une même famille, l'aïeul, le grand-père, le père et le fils, ont été successivement affectés d'anévrismes du cœur.

Albertini parle d'une femme déjà fort âgée, qui avait eu cinq frères morts à la fleur de l'âge de maladies du cœur, et qui elle-même luttait, *depuis plus de 30 ans*, contre une affection semblable. (Mém. *de l'Institut de Bologne*.)

L'hérédité, dans les maladies du cœur, comme dans tant d'autres, ne saurait donc être mise en doute, et chaque jour j'ai pour ma part de nouvelles occasions de me convaincre de cette vérité. Mais il reste à déterminer, d'une manière plus précise qu'on ne l'a fait jusqu'ici, quelles sont, parmi ces maladies, celles dans le développement desquelles influe surtout l'hérédité, quelles sont les limites de cette influence, et jusqu'à quel point elle peut être neutralisée par une sage observation des lois de l'hygiène.

sance de certaines parties d'un triangle, se déduit la connaissance des autres. C'est ainsi, par exemple, qu'étant donné, *avec tous ses élémens anatomiques,* un rétrécissement de quelqu'un des orifices du cœur, on peut dire quelles ont été les modifications fondamentales et constantes des fonctions circulatoires qui ont accompagné ce rétrécissement; et réciproquement, c'est ainsi qu'étant donnés le bruit du soufflet ou de râpe, le frémissement cataire dans la région précordiale, des irrégularités dans les mouvemens du cœur, la petitesse et l'irrégularité du pouls, des congestions veineuses et séreuses passives générales, de la dyspnée qui augmente au moindre exercice, au moindre effort, etc., on peut *en induire,* de la manière la plus formelle et pour ainsi dire mathématiquement, l'existence d'un obstacle au cours du sang à travers les orifices du cœur. Ce que nous disons du rapport nécessaire et réciproque qui existe entre les altérations *anatomiques* et les lésions fonctionnelles, s'applique rigoureusement aux rapports entre les lésions *anatomico-physiologiques* et les divers modes de lésion que l'action organique et vitale a subis, lesquels constituent évidemment la véritable *nature* des maladies en général et de celles du cœur en particulier. Par conséquent, on peut, au moyen des lésions anatomico-physiologiques, remonter, autant que le comporte l'état présent de la science, à la *nature* de la maladie, c'est-à-dire à la détermination du mode de lésion de l'action organique.

Si, dans toute maladie, il y avait des lésions anatomiques appréciables, on pourrait fonder sur cet élément, sur ces *caractères,* la théorie de la *nature* des maladies. Mais il n'en est pas ainsi : dans un certain nombre de maladies, en effet, les organes qui en sont le siége ne nous offrent aucune lésion *sensible* à laquelle on puisse rattacher les modifications fonctionnelles de ces organes. Par conséquent, ce n'est pas uniquement, *exclusivement* dans les faits *positifs* de l'anatomie pathologique qu'il faut chercher une complète théorie de la *nature* des maladies. Cette théorie *telle qu'elle* ne se trouve réellement que dans la considération combinée des lésions que peuvent éprouver les conditions mécaniques et physico-chimiques de l'organisation d'une part, et ses conditions dynamico-vitales d'autre part. J'entends par conditions mécaniques, l'ensemble de celles que le corps humain, en tant que machine, possède en commun avec les machines proprement dites; par conditions physico-chimiques, j'entends la collection des divers actes qui constituent la vie *organique* de Bichat et la *chimie vivante* de M. Broussais; enfin les conditions *dynamico-vitales* ou *nerveuses* ne sont autre chose que les actes *spéciaux* à l'ensemble desquels Bichat a donné le nom de vie animale, etc.

Pour moi, la nature d'une maladie sera donc déterminée lorsqu'on aura démontré : 1° Quelles sont les conditions lésées et quel est le mode de cette lésion; d'où l'on voit que la détermination de la nature *intime* de la plupart des maladies du cœur constitue un problème dont la solution intégrale et complète n'est pas en notre pouvoir. Il suppose une double donnée physiologique dont nous manquons, savoir, la connaissance *exacte* de ce en quoi consiste essentiellement 1° l'action organique proprement dite ou la *chimie vivante,* et 2° le *principe de l'innervation.* Mais ce que nous savons parfaitement, c'est que les actions chimico ou physico-vitales, ainsi que les actions nerveuses ou dynamico-vitales, quelles qu'elles soient en elles-mêmes, sont susceptibles d'être modifiées, troublées, dérangées de plus d'une manière, et que, partant, la nature des maladies du cœur qui se rapportent à ces deux catégories est variable.

Que si l'on nous demandait maintenant comment nous savons, par exemple, que l'action physico ou chimico-vitale, que la vie organique ou nutritive est susceptible de plusieurs modes de lésions, nous répondrions que c'est par les différences que nous trouvons, d'une part, entre les causes qui modifient cette action, et, d'autre part, entre les effets anatomiques et physiologiques par lesquels chacune de ces modifications se manifeste et se révèle à notre investigation. Ainsi, par exemple, l'inflammation du cœur est un mode de lésion de l'action vitale et moléculaire qui ne saurait être confondu avec la simple hypertrophie ou atrophie du même organe, parce que sous le point de vue de ses caractères anatomiques, comme sous celui de ses caractères physiologiques, comme sous celui de ses causes productrices, il diffère de l'une et l'autre de ces deux dernières maladies : celles-ci, en effet, consiste en une *augmentation* ou une *diminution* de l'action vitale du cœur, tandis que l'inflammation proprement dite suppose essentiellement, non pas simplement une *augmentation* ou une *diminution,* mais une *altération,* une *perversion,* et, qu'on me passe cette expression, une *dénaturation* des actes vitaux et moléculaires. Il est encore d'autres modes d'*altération* et de *perversion* de ces actes : tels sont ceux qui existent, par exemple, dans divers états généraux et constitutionnels, comme le scorbut, les scrofules, la diathèse purulente, l'infection putride, etc., où l'on voit la substance du cœur, ainsi que celle de tous les autres organes, se ramollir, changer de couleur, en un mot revêtir des qualités qui ne sont pas celles de l'état normal, ni celles qui caractérisent un état inflammatoire.

Toutefois, il faut le proclamer hautement, de toutes les maladies de *nature* physico ou chimico-vitale et moléculaire, la principale est, sans aucun doute, l'inflammation tant aiguë que chronique des divers tissus du cœur. Je déclare pour mon compte qu'avant d'avoir recueilli de nombreuses et exactes observations sur cette maladie et particulièrement sur l'*endocardite*, je n'avais que des idées confuses sur une foule de questions relatives aux maladies dites *organiques* du cœur. Depuis que

j'ai observé les faits dont il s'agit, il me semble que mes yeux se sont dessillés, que le voile qui couvrait les objets placés devant eux est en quelque sorte tombé, et qu'un jour nouveau a succédé à la profonde obscurité où j'étais plongé. Je n'ignore pas qu'un certain nombre de personnes m'ont accusé de faire jouer à l'inflammation un rôle trop important dans le développement de certaines altérations dites *organiques* du cœur. Mais il me sera facile de démontrer, en temps et lieu, que je n'ai réellement fait intervenir cet élément morbide que dans les cas où tout médecin judicieux, éclairé, impartial, ne saurait le méconnaître.

Les différens modes des maladies qui consistent uniquement en une lésion des conditions purement mécaniques ou de structure externe du cœur, sont si faciles à déterminer, qu'il n'est besoin que de les nommer en quelque sorte pour les *expliquer*. A la catégorie des maladies de cette nature appartiennent les solutions de continuité, les lésions de *rapports*, certains changemens de couleur, les dilatations et les rétrécissemens, les communications anormales, etc., etc.

Les modes que peuvent affecter les maladies d'une *nature dynamico-vitale* et dont l'*essence* même consiste en une lésion du principe d'innervation du cœur, sont au nombre de trois principaux : tantôt, en effet, les fonctions auxquelles ce principe préside sont augmentées, tantôt elles sont diminuées, et tantôt elles s'exercent irrégulièrement ou suivant un rhythme anormal.

Les diverses conditions du cœur sont souvent lésées simultanément. Dans le cours des maladies *organiques* des auteurs, par exemple, il y a constamment une lésion combinée de trois ordres de conditions établies plus haut. Mais certaines lésions purement mécaniques n'intéressent point nécessairement les organes dans leur vie physico-chimique (*vie dite organique*), ou dans leurs conditions *dynamiques, excitatrices;* de même aussi les lésions de cette dernière catégorie peuvent être, primitivement au moins, indépendantes de toute altération appréciable dans la structure des organes.

Ceci nous ramène naturellement à la question du *diagnostic anatomique* et du *diagnostic médical*. Or, il résulte de tout ce que nous avons vu jusqu'ici que, dans les cas où les altérations anatomiques des organes sont l'effet d'une lésion des actes essentiellement *vitaux*, tels que la nutrition, la sécrétion, etc., il serait absurde de croire que *tout* le diagnostic consiste dans la détermination des altérations anatomiques. Sans doute, comme nous l'avons démontré, la connaissance de ces dernières est, dans ce cas même, d'une grande valeur; mais ce qu'il importe alors surtout de savoir, c'est la *nature* de la maladie, c'est-à-dire le *mode* de lésion des actes *physiologiques* ou *vitaux*, puisque, encore une fois, les altérations anatomiques n'en sont que l'effet. C'est là ce qui constitue le diagnostic *médical*, c'est-à-dire le diagnostic réel et essentiel. N'oubliez pas toutefois qu'il peut arriver un moment où le mouvement de vie anormale qui a produit certaines altérations anatomiques, se dissipe et s'éteint en quelque sorte, sans que celles-ci disparaissent. Il est bien évident que dans ce cas, nos méthodes de diagnostic ne nous donneront pas *directement* la notion de la cause, c'est-à-dire de l'*acte morbide*, qui n'existe plus, mais bien des effets qui lui ont survécu. C'est alors par une opération du raisonnement, par la voie de l'induction, que de ces effets nous remontons à la cause ou à l'*acte morbide* dont ils sont le produit.

C'est à la faveur de cette légitime application de la logique médicale que, depuis plusieurs années déjà, nous avons démontré que diverses lésions *anatomiques* ou *organiques* du cœur tiraient leur première origine d'un ancien travail inflammatoire ou phlegmasique. Ce n'est qu'en *faussant*, en *dénaturant*, en *exagérant* la théorie dont il s'agit, que certaines personnes ont pu la combattre avec quelque apparence d'avantage. Mais, encore un coup, un tel avantage n'est qu'apparent : renfermée dans les limites que nous lui avons tracées, cette doctrine se joue de toutes les objections, et chaque jour des faits rigoureusement observés élargissent la solide base sur laquelle nous l'avons posée.

C'est ici le lieu de discuter un autre point de diagnostic, non moins important à éclairer, sous le point de vue du traitement, que celui dont nous venons de nous occuper. Nous avons dit que, dans certains cas, les fonctions d'un organe en général et celles du cœur en particulier, pouvaient, sous *certains rapports*, offrir les mêmes troubles, soit que cet organe fût le siége d'une pure lésion dynamico-vitale ou *nerveuse*, soit que, au contraire, il fût atteint d'une lésion vraiment *matérielle* ou *organique*. Hé bien! on demande comment on peut distinguer l'une de l'autre ces espèces de maladies. Rien n'est plus facile dans les cas extrêmes, et rien n'est plus délicat dans les cas intermédiaires. Dans les cas extrêmes, en effet, outre les lésions fonctionnelles communes aux deux espèces de maladies, il en est qui appartiennent exclusivement à l'une d'elles, et qui la *spécifient* si distinctement qu'on ne peut point la confondre avec l'autre. C'est ainsi, par exemple, qu'à moins d'une insigne négligence ou d'une ignorance extrême, on ne saurait confondre les palpitations et les irrégularités des battemens du cœur produites par une inflammation suraiguë de quelqu'un des tissus du cœur, ou par une inflammation chronique de ces mêmes tissus, *suivie* de profondes lésions *organiques*, ou par une énorme hypertrophie, avec les mêmes phénomènes apparaissant sous la simple influence d'une pure lésion de l'innervation.

Nous tâcherons de montrer, en décrivant chaque maladie du cœur en particulier, de quelle manière on peut, dans des cas moins évidens que les précédens, satisfaire à la question que nous agitons. Disons seulement ici par anticipation, que ce n'est

qu'en pesant, avec l'attention la plus éclairée, toutes les circonstances de la maladie qu'on a sous les yeux, qu'on peut alors résoudre complètement, ou du moins d'une manière très approximative, le problème de diagnostic différentiel ci-dessus posé.

Nous dépasserions trop le cercle de ces généralités, si nous insistions plus long-temps sur la question de la *nature* des maladies du cœur, et nous nous hâtons de passer à celle de leur classification.

Si nous avions une bonne classification des maladies en général, notre tâche serait facile : il ne nous resterait qu'à l'appliquer, avec quelques modifications, aux maladies du cœur. Malheureusement il n'en est point ainsi, et depuis que la classification de Pinel s'est écroulée sous les efforts d'un puissant génie, il n'existe plus en médecine de système *nosologique* généralement adopté.

A défaut d'un tel système, le plus grand œuvre de la science, on est bien forcé d'en chercher un pour les nombreuses maladies qui sont l'objet de cet ouvrage. Les principaux auteurs qui ont écrit sur ces maladies ont cru, je le sais, pouvoir s'en dispenser : mais ce n'est pas vaincre une difficulté que de reculer devant elle. Ni Corvisart, ni Laënnec n'ont essayé de remplir cette condition *sine quâ non* de tout édifice vraiment scientifique. Il était digne cependant de l'esprit sévère et philosophique de Corvisart, de débrouiller en quelque sorte le chaos des maladies du cœur, de grouper les faits et de les coordonner entre eux, conformément aux lois de l'affinité logique.

Pour classer les maladies du cœur d'une manière lumineuse et satisfaisante, c'est leur *nature* même qu'il faut prendre pour base, et non leurs *symptômes* ou leurs *caractères anatomiques*. Si l'on prenait, par exemple, les *caractères anatomiques* pour fondement d'une classification, une seule et même maladie, *la péricardite*, si l'on veut, appartiendrait à une foule d'espèces différentes, puisque ses caractères anatomiques sont très variés. Il en serait de même, si les symptômes étaient pris pour fondement d'une classification *nosologique* (1).

M. le docteur Schina est le seul auteur, à ma connaissance, qui ait tenté de soumettre les maladies du cœur à une classification semblable. Il les a divisées en deux ordres, dont chacun renferme deux classes. La première classe comprend les maladies dynamiques (*apparentemente dinamiche*); la seconde, les maladies organiques avec prédominance dynamique (*organiche con predominio dinamico*); la troisième, les maladies dynamiques avec prédominance organique (*dinamiche con predominio organico*); la quatrième, les maladies simplement organiques (*semplicemente organiche*).

Entre les deux premières et entre les deux dernières classes, l'auteur a placé un genre mixte : celui qui se trouve entre les deux premières classes est consacré aux maladies dynamico-organiques avec prédominance dynamique (*dinamico-organiche con predominio dinamico*); le genre intermédiaire aux deux dernières classes embrasse les maladies dynamico-organiques avec prédominance organique (*dinamico organiche con predominio organico*).

Cette classification n'est pas aussi claire qu'on pourrait le désirer, et les espèces comprises dans chaque classe et dans les deux genres mixtes, n'ont pas toujours été, ce nous semble, distribuées d'un manière bien méthodique. Ainsi, par exemple, l'inflammation se trouve à la fois et dans la première classe, et dans la troisième, et dans le genre intermédiaire à la première et à la seconde classe (1).

Ainsi, les excroissances et les fongosités des valvules sont placées à côté des ulcérations simples du cœur dans la troisième classe, tandis que l'état cartilagineux ou osseux avec lequel quelques excroissances et quelques végétations ont tant de rapports, sous le point de vue de leur origine, est placé dans la quatrième classe. Ainsi, dans la seconde classe, à côté des blessures du cœur, on rencontre les adhérences de cet organe avec le péricarde, sa *polysarcie adipeuse* (*polysarcia adiposa cordis*), *les polypes*, *les hydatides* et les VERS, *le pneumo-carde et le pneumo-péricarde*, etc., etc.

Dans l'ouvrage qu'il a récemment publié, le docteur Hope traite successivement, 1° des affections inflammatoires, 2° des affections organiques, 3° des affections nerveuses, 4° des affections *diverses* (il appelle ainsi celles qui ne peuvent pas se ranger dans les classes précédentes). Il avoue qu'il est loin d'être satisfait de sa classification. *Les affections inflammatoires et les lésions organiques ne sont pas*, à son avis, si *intimement liées qu'on ne puisse les séparer sans détruire l'ensemble du sujet.* (Introduction.)

Il est incontestable que beaucoup de lésions dites *organiques* peuvent et doivent être séparées de l'inflammation; mais il n'est pas moins certain que parmi les lésions de ce nom, il en est qui se rattachent à l'inflammation par des liens indissolubles; et M. Hope reconnaît lui-même cette vérité, quand il rallie à la péricardite les adhérences du péricarde au cœur, etc. Mais si cet auteur a fait preuve d'une saine doctrine en rapportant à l'inflammation les adhérences celluleuses ou fibreuses, les plaques laiteuses, les productions fibro-cartila-

(1) On peut bien classer les symptômes et les caractères anatomiques des maladies, mais entre cette classification et un véritable système nosologique, il y a une immense différence.

(1) M. Schina place dans sa première classe l'inflammation aiguë sans traces apparentes de lésion matérielle (*infiammazione acuta, superata, senza reliquia di apparente lezione materiale*); dans sa troisième classe, il admet l'inflammation *aiguë*, *subaiguë* ou *lente*, suivie de lésions matérielles de QUALITÉ DYNAMIQUE (*infiammazione acuta, subacuta* o *lenta, seguita da lesioni materiali di qualità dinamica*); enfin, dans le genre intermédiaire aux deux premières classes, M. Schina range l'inflammation aiguë, subaiguë ou lente, suivie de lésions matérielles de QUANTITÉ DYNAMIQUE (*infiammazione acuta, subacuta* o *lenta, seguita da lesioni materiali di quantità dinamica*). Une telle distinction n'est, il faut l'avouer, rien moins que satisfaisante pour un esprit ami de la clarté.

gineuses qui se rencontrent à l'extérieur du cœur, ou dans le péricarde, chez certains sujets, il est tombé dans une contradiction manifeste en considérant les mêmes lésions organiques comme *essentiellement* indépendantes d'une inflammation, quand elles occupent la membrane interne du cœur ou *l'endocarde*, qui constitue un vrai péricarde interne. D'après une telle méthode, il suffirait de retourner en quelque sorte le cœur pour voir M. Hope placer les lésions organiques de l'*endocarde* parmi les conséquences de l'inflammation, et ranger, au contraire, parmi les lésions organiques spéciales ou non consécutives à une inflammation, les suites de la péricardite, telles que les adhérences, certaines végétations, etc.

Enfin, si ce n'est pas d'une manière tout-à-fait arbitraire que M. Hope place l'hypertrophie dans les lésions *organiques* et n'y range pas l'inflammation, nous aurions su quelque gré à notre confrère de nous exposer les motifs de son système nosologique, et de bien nous définir ce qu'il entend par *lésions organiques*.

La classification que j'ai cru devoir adopter dans cet ouvrage repose entièrement sur les principes que nous avons développés en traitant de la nature des maladies du cœur. Je ne la donne que pour ce qu'elle vaut, et je serai toujours prêt à la sacrifier à une meilleure. Cette classification n'étant au fond que la représentation même de la théorie ou de la doctrine que je me suis formée sur la nature des maladies du cœur, elle tombera sous les mêmes coups qui renverseront cette doctrine. Mais si cette doctrine et la classification qui en dérive sont, en effet, menacées d'une chute prochaine, j'ose espérer du moins que les faits contenus dans cet ouvrage n'auront pas été entièrement perdus pour les progrès de la pathologie du cœur.

Quoi qu'il en soit, voici donc la base fondamentale de notre classification.

Une *première classe* comprend toutes les lésions qui n'intéressent le cœur que sous le point de vue de ses conditions purement physiques et mécaniques ou de structure externe, telles que sa position, sa forme, sa coloration, son étendue, la disposition réciproque de ses différentes cavités, etc., etc. De là les solutions de continuité ou de contiguité, les dilatations et les rétrécissemens, etc. Les lésions de cette classe sont pour la plupart en quelque sorte *passives ;* on peut, à la rigueur, les reproduire sur le cadavre.

Dans une *seconde classe* se trouvent les maladies qui consistent en une altération quelconque des conditions vitales, des actes vitaux ou *physiologiques* du cœur. Les lésions de cette classe sont essentiellement actives; et, comme les actes vitaux eux-mêmes se divisent en deux grands ordres, savoir, ceux que Bichat a compris sous le nom de vie *organique* ou *nutritive* et ceux qu'il a désignés sous le nom de *vie animale*, nous avons divisé aussi cette seconde classe en deux ordres : l'un affecté aux lésions des actes de la *vie dite organique*, de la *chimie vivante*, ou, si l'on veut encore, de la *vie physico-chimique ;* l'autre consacré aux lésions des actes de la vie animale, *excitatrice ou dynamique*. Aux lésions du premier ordre appartiennent, sous des genres divers, l'hypertrophie du cœur, dans laquelle la nutrition est augmentée; l'atrophie, dans laquelle cette même nutrition est diminuée; l'hydropéricarde *actif*, dans lequel la sécrétion du péricarde est augmentée; l'inflammation des divers tissus du cœur, maladie dans laquelle la nutrition, la sécrétion, l'absorption, la circulation capillaire, en un mot tous les actes de la vie *organique ou physico-chimique* sont plus ou moins profondément altérés (ici, les produits sécrétés diffèrent des produits normaux non seulement sous le rapport de la quantité, mais aussi sous celui de la qualité.)

Les genres et espèces de maladies compris dans les deux grandes classes que nous venons d'indiquer, sont fondés sur les différens modes de lésions étudiés successivement dans les divers tissus du cœur. Il serait superflu de les détailler tous ici, puisqu'ils ont été exposés dans le tableau nosologique placé à la fin de la préface.

Ainsi que nous l'avons déjà fait remarquer plus haut, les divers modes morbides qu'on pourrait appeler *élémentaires* ou *générateurs*, s'associent, se combinent entre eux; et de là ces maladies compliquées du cœur, que l'on rencontre bien plus fréquemment que les maladies simples. Ces combinaisons morbides sont tellement nombreuses et diversifiées, qu'il serait vraiment impossible de les énumérer et de les classer. Presque toutes les observations contenues dans cet ouvrage sont autant d'exemples de maladies complexes du cœur, et dans chaque cas individuel, la complication offre quelque particularité qui le distingue des autres.

ARTICLE CINQUIÈME.

Considérations générales sur la marche, les terminaisons et la durée des maladies du cœur.

Le point de vue sous lequel nous étudions ici les maladies du cœur, diffère beaucoup suivant les diverses classes de ces maladies. Quelle différence n'existe pas, par exemple, entre la marche, la terminaison, la durée d'une péricardite ou d'une endocardite, et la marche, la terminaison et la durée d'une solution de continuité de quelqu'une des parties du cœur, d'une affection purement nerveuse, telle que les palpitations, la syncope, etc.! Une rupture des parois du cœur n'a, pour ainsi dire, aucune durée; elle marche avec la rapidité de la foudre, et se termine par la mort la plus subite qu'on puisse imaginer; tandis que des palpitations nerveuses peuvent durer des années entières, en pre-

sentant ordinairement une marche intermittente, régulière ou irrégulière, et se terminent, tant qu'elles sont purement nerveuses, sans laisser à leur suite aucune altération dans la structure du cœur.

Au reste, les maladies *physico* ou *chimico-vitales* (1) du cœur sont les seules dont il importe réellement de faire connaître la marche, la durée et les terminaisons variables. Or, ces maladies, en cela semblables à leurs analogues dans tous les organes en général, affectent une marche tantôt rapide et tantôt lente, parcourent à pas précipités les divers degrés, les phases réglées de leur complète évolution, et ne durent que quelques jours, ou décrivent, au contraire, lentement le cercle de leur entier développement ; et leur durée occupe plusieurs semaines, plusieurs mois, même plusieurs années. Celles qui affectent la première marche portent le nom d'*aiguës*, et l'on désigne, sous le nom de *chroniques*, celles qui suivent la seconde : ces dernières sont très souvent consécutives aux premières, dont elles constituent une des terminaisons qu'il importe le plus au vrai praticien de bien connaître. Parmi les différentes espèces dont se compose la classe de maladies que nous examinons, toutes n'affectent pas, avec la même facilité, la marche aiguë ou chronique.

L'hypertrophie et l'atrophie du cœur (augmentation ou diminution de la nutrition des divers tissus de cet organe et spécialement de sa substance musculaire), en prenant ces dénominations dans leur rigoureuse acception, ne se développent jamais d'une manière aiguë, et restent ainsi fidèles à cette marche mesurée, à ce mouvement lent et en quelque sorte chronique, qui constitue l'allure de l'acte nutritif à l'état normal. La diminution ou l'augmentation de sécrétion obéit quelquefois à la même loi. Néanmoins il est des cas d'*hydropéricarde* qui se font distinguer par une marche rapide et réellement aiguë.

Les ramollissemens du cœur qui se manifestent, indépendamment de toute inflammation actuelle ou antécédente, pendant le cours de certaines affections générales, constitutionnelles (scorbut, scrofules, diathèse ou infection purulente, etc.), sont asservis à la marche que suivent ces dernières affections, et s'ils sont quelquefois *aigus*, ils sont bien plus souvent encore *chroniques*.

Les inflammations des divers tissus du cœur peuvent revêtir presque indifféremment la marche *aiguë* ou la marche *chronique*. Si l'on réfléchit à la haute importance des fonctions du cœur, on comprendra sans peine pourquoi, lorsque les inflammations aiguës de cet organe sont très violentes à la fois et très étendues, elles peuvent entraîner la mort après une durée de quelques jours seulement. Le Démosthènes français, Mirabeau, fut emporté de cette manière par une péricardite suraiguë. Faisons toutefois remarquer ici que la péricardite ne devient presque jamais si soudainement mortelle que dans les cas où elle se trouve compliquée d'une grave inflammation de la membrane interne du cœur (*endocardite*) ou de la plève et des poumons.

Corvisart s'est trouvé fort embarrassé lorsque, après avoir dit que, *rigoureusement parlant, il serait possible de distinguer les maladies même organiques du cœur, en aiguës et en chroniques*, il a fallu appliquer cette division. La raison de cet embarras, c'est que le célèbre auteur avait cru devoir placer les inflammations du cœur dans deux catégories essentiellement différentes, selon qu'elles étaient aiguës ou chroniques : je veux dire que Corvisart enseignait *qu'on ne peut pas, à la vérité, nommer organiques la péricardite et l'inflammation du cœur à l'état aigu*, et qu'on devait, au contraire, appliquer cette dénomination aux mêmes maladies à l'état chronique. En effet, si la péricardite et la cardite aiguës ne méritent pas d'être rangées dans la classe des maladies *organiques aiguës* du cœur, à quelles autres maladies Corvisart réservera-t-il cette place? » à quelques ruptures partielles, semblables à celle » dont il a donné un exemple, ou d'autres analo- « gues. » (*Ouv. cit.*, pag. 406). Voilà pourtant la singulière conclusion à laquelle ce grand médecin a été logiquement réduit, pour avoir classé et défini comme il l'a fait les inflammations du cœur.

Un esprit de cette trempe ne pouvait manquer de s'apercevoir qu'il y avait quelque chose de choquant à ne placer dans la classe des maladies organiques aiguës du cœur que quelques ruptures partielles de cet organe, telles que celle dont il a rapporté une observation, ou d'autres analogues. Aussi s'est-il empressé de citer deux cas de maladie organique du cœur, autres qu'une rupture, dans lesquels les symptômes ont affecté une marche aiguë. Malheureusement, Corvisart ne s'explique point sur l'espèce ou la nature de ces maladies, ainsi que le prouvera la citation du passage suivant de son ouvrage : «J'ai » vu dernièrement, dit-il, un homme, d'environ 76 » ans, succomber en quatorze jours à tous les signes » et à tous les symptômes d'une véritable *maladie* » *organique du cœur* (1), sans le moindre indice an- » técédent de cette affection.

» J'ai vu encore, poursuit-il, un homme âgé de » 55 ans, qui avait toujours joui d'une bonne » santé..., éprouver l'invasion subite d'une affec- » tion organique du cœur (2), accompagnée sur-le- » champ des symptômes les plus manifestes et les » plus graves : il y succomba au bout de cinq » mois. » (*Ouv. cit.*, pag. 406).

Corvisart n'ayant point exposé les symptômes observés dans les deux cas qu'il a cités, pour montrer

(1) Je demande au lecteur la permission de me servir de cette expression abréviative, pour désigner les maladies qui consistent dans une perturbation quelconque des *actes* physiques, chimiques ou physico-chimiques par lesquels se révèle à nous la vie intérieure ou organique, et qui, comme tout le monde le sait, sont l'exhalation et l'absorption, la sécrétion et la nutrition, etc.

(1) Laquelle?

(2) Laquelle encore?

des exemples de la marche aiguë des *maladies organiques* du cœur autres que les inflammations de cet organe, il est tout-à-fait impossible (il n'est pas fait mention de l'ouverture des corps) de savoir positivement à quelle catégorie de maladies il faut rapporter ces deux cas. Mais les faits nombreux que j'ai recueillis, depuis quelques années, sur les maladies vraiment aiguës du cœur, me portent à croire qu'il existait chez les deux sujets observés par Corvisart, soit une péricardite ou une cardite, maladies dont le diagnostic, de l'aveu de cet illustre auteur, était encore alors enveloppé d'épaisses ténèbres, soit d'une *endocardite*, maladie qui n'était pas alors connue, même de Corvisart.

D'un autre côté, en plaçant la péricardite et la cardite chroniques parmi les maladies *organiques* du cœur, et en excluant de cette catégorie les mêmes maladies à l'état aigu, Corvisart frappait d'un coup imprévu sa division des maladies *organiques* du cœur en aiguës et en chroniques. Car comment la péricardite et la cardite qui, pour avoir en quelque sorte le droit de siéger parmi les maladies organiques, doivent être *nécessairement chroniques*, auraient-elles pu revêtir les deux formes assignées par Corvisart aux maladies organiques du cœur (1)?

Les faits particuliers que nous rapporterons dans le cours de cet ouvrage, pourront seuls nous fournir quelques données approximatives sur la durée des maladies aiguës et chroniques du cœur. Nous verrons alors que, pour le calcul de cette durée, il faut prendre en sérieuse considération les moyens employés contre la maladie, l'âge, le tempérament du sujet, les complications, etc., etc.

Les différentes terminaisons que peuvent présenter les diverses espèces de maladies comprises dans la catégorie dont nous nous occupons, et spécialement les inflammations, constituent, à n'en point douter, l'une des questions les plus délicates, les plus intéressantes et malheureusement les plus controversées de la médecine clinique. Depuis plusieurs années, nous n'avons cessé de la discuter, pour notre part, avec toute la bonne foi et toute l'indépendance dont nous sommes capable, et nous avons la satisfaction de croire que ces discussions n'ont pas été tout-à-fait inutiles au succès de la bonne cause. Toutefois, la conviction n'a pas encore pénétré dans tous les esprits, et l'on ne saurait trop redoubler d'efforts pour le triomphe complet de la vérité.

Nous avons dit, et tout le monde en convient, que les inflammations *aiguës* du cœur, comme celles de tous les organes en général, pouvaient, dans certaines circonstances, se transformer en inflammations *chroniques*. Pour avoir une idée large et complète de *toutes* les terminaisons des inflammations aiguës des divers tissus du cœur, considérées sous le point de vue de l'anatomie pathologique, il est indispensable de suivre d'un œil attentif les altérations ou transformations variables dont sont susceptibles, et les tissus frappés d'inflammation, et les produits sécrétés anormalement sous l'influence de cette sorte d'opération morbide. C'est en suivant cette méthode, à la fois pratique et philosophique; c'est en se conformant aux lois les plus évidentes de la saine observation, en se dégageant de tout esprit de système, que l'on parvient, sans rapprochement forcé, à rattacher aux effets d'une inflammation actuelle ou passée, certaines productions accidentelles ou *organiques* du cœur, qui, jusque là, avaient été regardées comme des maladies absolument indépendantes de tout travail inflammatoire, soit aigu, soit chronique (1). Certes, et cet ouvrage en fait foi, je n'ai point négligé l'étude des maladies qui ne sont nullement le résultat d'un *processus* inflammatoire quelconque, je n'ai point dit ni écrit, ainsi que l'a prétendu M. Laënnec, que maladie et inflammation fussent deux mots synonymes, identiques; je crois même avoir multiplié autant que M. Laënnec les classes et espèces de maladies. Mais de ce que le cœur, de même que tous les autres organes, n'est que trop susceptible de plusieurs modes morbides très différens, il ne s'ensuit pas nécessairement, je pense, que l'inflammation prolongée de la membrane interne de cet organe et du tissu fibreux sur lequel elle se déploie en certains points, ne puisse donner lieu à l'épaississement, à l'induration des valvules, ainsi que je me suis efforcé de le démontrer, il y a plus de dix ans et comme je le démontrerai plus amplement encore dans ce nouvel ouvrage. Ce rapprochement, d'ailleurs, ou si l'on veut cette théorie, n'a dû me coûter qu'un peu d'exercice du plus vulgaire esprit d'induction, et je suis loin de m'en glorifier. Mais j'ai du moins quelque droit d'être surpris de l'opposition qu'a fait éclater une doctrine si simple, si facile, et aussi claire en quelque sorte

(1) Au reste, je suis obligé de relever ici une contradiction que la rapidité avec laquelle Corvisart a dû composer son ouvrage, ne lui a, sans doute, pas permis d'apercevoir. Après avoir établi formellement, comme nous venons de le voir, que les maladies organiques du cœur peuvent être distinguées en aiguës et chroniques, il pose en principe, un peu plus loin, « *que les maladies* »*aiguës du cœur ne peuvent pas être rigoureusement placées dans le* »*rang des maladies organiques.* » (p. 417). Il ajoute que les maladies qu'il appelle *aiguës, sont la péricardite aiguë et la cardite*, et, dans une note précédente, il déclare que « ce mot *aigu ne doit* »*s'entendre que par rapport à la rapidité de l'invasion ou de la mar*»*che, et non par rapport à la nature inflammatoire.*» (p. 406). On voit que Corvisart s'est un peu écarté ici de cet esprit de précision et de clarté qu'il possédait à un si haut degré.

(1) Je dis *certaines* productions accidentelles, et non pas toutes les productions accidentelles. Sans cette réserve expresse que j'ai faite en tout temps, on pourrait m'imputer l'absurde pensée de placer aussi au rang des productions consécutives à l'inflammation, non seulement les *calculs urinaires, mais les vers, mais les insectes divers*, qui se développent accidentellement dans certaines régions du corps.

Je n'ignore pas que quelques personnes m'ont, en effet, accusé d'avoir soutenu que *toutes* les productions accidentelles indistinctement étaient un résultat de l'inflammation. Mais qu'est-ce que cela prouve, sinon que ces personnes m'ont fait dire en cette occasion ce que je n'avais jamais dit?

que la lumière du jour. Quoi! ce rapport est si palpable, si évident, qu'il n'est point d'esprit assez dépourvu de pénétration pour ne le pas saisir immédiatement, et cependant ce n'est, au fond, que pour l'avoir signalé, que, de toutes parts, on s'est écrié que je voyais partout l'inflammation, et que je ne voyais rien autre chose! Que la paix soit donc signée désormais, et qu'il me soit permis de ne plus craindre d'être accusé de vouloir substituer le mot inflammation à celui de maladie, lorsque je dirai qu'à la suite de l'inflammation du tissu séro-fibreux des cavités du cœur, il peut s'opérer diverses productions accidentelles, analogues à celles que déterminent si souvent la pleurésie et la péricardite. J'ajoute, pour bien faire comprendre ma pensée, que les productions dont il s'agit sont, jusqu'à un certain point, pour les maladies indiquées, ce qu'est la cicatrice pour une plaie et un ulcère; et que conséquemment de même que la présence d'une cicatrice suppose l'existence antécédente d'une ulcération ou d'une plaie, de même aussi, quand on rencontre les productions auxquelles nous faisons actuellement allusion, on peut avancer qu'elles ont été précédées d'une inflammation, dont elles ne sont que les *reliquats*, et si j'ose m'exprimer ainsi, que la *cicatrice*.

Je ne puis entrer ici dans des détails qu'il faut réserver pour l'histoire spéciale des inflammations du cœur. Mais je ne veux pas terminer ce sujet, sans citer cette sentence de Corvisart, que je conseille à nos adversaires de vouloir bien méditer : « Les maladies du cœur auxquelles je donne le » nom de *chroniques organiques, sont presque toutes* » *des produits, des suites ou des dégénérescences* » *des inflammations aiguës* (1). »

Corvisart, il est vrai, et je m'empresse de le déclarer, n'a point placé parmi les lésions *chroniques organiques*, c'est-à-dire parmi les suites des inflammations du cœur, les adhérences de la membrane interne de ce viscère et l'induration des valvules, mais il ne faut pas oublier, encore une fois, que Corvisart ignorait complètement l'inflammation aiguë de l'enveloppe dont il s'agit (endocarde). S'il l'eût bien connue, s'il l'eût bien suivie comme la péricardite dans toutes ses périodes, s'il en eût observé toutes les terminaisons, les rapports par lesquels les lésions organiques ci-dessus indiquées se rattachent à l'endocardite n'eussent point échappé à sa profonde sagacité, à son coup d'œil sûr et perçant, et il n'eût pas laissé à ses successeurs le facile accomplissement de ce nouveau progrès de clinique philosophique et rationnelle (2).

(1) Ouvrage cité, page 421.

(2) Ainsi que je l'ai dit métaphoriquement dans un autre ouvrage : *filles* de l'inflammation, certaines productions accidentelles peuvent survivre à leur *mère*, et développer quelquefois, à l'instar de corps étrangers, une autre inflammation. En tout cas, une fois organisées, ces productions, abandonnées à elles-mêmes, vivent de leur propre vie sur l'organe où elles se trouvent greffées, et s'il m'est permis de continuer la métaphore dont je me suis servi plus haut, elles ressemblent, jusqu'à un certain point, au produit de la conception qui, tout en empruntant à la mère les principes de sa vie intra-utérine, ne les convertit pas moins en sa propre substance en vertu d'un pouvoir qui lui est inhérent. Lorsque la matière *plastique* et pour ainsi dire *viable*, sécrétée par l'effet de l'inflammation et fécondée par les tissus sur lesquels elle s'est déposée, jouit décidément de la vie, elle constitue un nouvel organe dont la durée n'a le plus souvent d'autre terme que celui de la durée de l'individu lui-même. Toutefois, ces organes ou productions parasites sont soumis, dans leur nutrition et leur développement, à quelques lois particulières qui peuvent, dans certains cas, en hâter la destruction et la mort, sans que les grandes fonctions en éprouvent un notable dommage.

La marche de la plupart des maladies du cœur, considérées sous le point de vue du type, est le plus ordinairement continue. Quelques unes affectent le type intermittent : ce sont les névroses de cet organe. Corvisart semble néanmoins porté à croire que les maladies *organiques* de cet organe elles-mêmes peuvent revêtir ce type. Après avoir tracé les différens degrés par lesquels passent, d'une manière continue, ces dernières maladies il ajoute : « Il est cependant des cas où elles sont marquées » par des paroxysmes semblables entre eux, et qui » se renouvellent avec une périodicité assez régu- » lière pour qu'on puisse les confondre avec cer- » taines affections qui ont des accès périodiques, » comme, par exemple, l'asthme. » Corvisart rapporte à l'appui de son opinion l'observation singulière (je me sers de son expression) d'un anévrisme de l'aorte, dont les symptômes avaient beaucoup d'analogie avec ceux de l'asthme convulsif.

Je ne pense pas qu'on puisse rigoureusement admettre que les maladies essentiellement organiques du cœur soient susceptibles de marcher sous le type intermittent. Ce serait même une sorte de contradiction dans les termes que l'admission d'une telle possibilité (1). J'aime mieux croire qu'elles peuvent, dans certains cas, coexister avec une névrose intermittente du cœur, et présenter ainsi, à la faveur de cette maladie sur-ajoutée, la fausse apparence d'une périodicité, d'une intermittence qui leur soit propre. Mais si l'intermittence réelle est incompatible avec les véritables maladies organiques du cœur, dégagées de toute complication purement nerveuse, il n'en est pas de même de la rémittence, sous cette condition toutefois que la rémittence elle-même n'est point alors soumise à cette loi de régularité qui la distingue dans les fièvres, assez rares d'ailleurs, dont elle constitue le caractère *typique*. Il n'est aucun observateur, un peu versé dans l'étude clinique des maladies organiques du cœur, qui ne sache combien il est fréquent de voir les symptômes de ces maladies présenter des paroxysmes plus ou moins violens, soit sans cause connue et appréciable, soit à la suite d'un excès de régime, d'un exercice forcé, d'une

(1) Je dis que ce serait une contradiction dans les termes, car, d'après la définition de Corvisart, une maladie organique est, comme nous l'avons vu, une *dégénération de la condition naturelle d'un organe ou d'une de ses parties, suffisante pour que l'action facile, régulière et constante de cet organe, en soit lésée ou dérangée d'une manière sensible et permanente*, c'est-à-dire par conséquent CONTINUE ET NON INTERMITTENTE.

vive affection morale, de certaines constitutions atmosphériques, etc., etc.

—

ARTICLE SIXIÈME.

Considérations générales sur le pronostic des maladies du cœur.

Hœret lateri lethalis arundo : telle est l'épigraphe qui se trouve en tête de l'*Essai sur les maladies du cœur.*

Corvisart en qui l'amour de la vérité faisait taire tout autre sentiment, s'est appliqué à justifier pour ainsi dire cette fatale et cruelle sentence, qui se trouve portée dans divers endroits de son ouvrage. Là, il nous dit : *ainsi donc, et contre l'attente peut-être de quelques uns de ceux qui liront cet ouvrage, on trouve presque partout le fatal pronostic de la mort ; n'en doutez jamais lorsque la maladie sera confirmée. A peine cet adage,* PRINCIPIIS OBSTA, *peut-il s'appliquer ici. Il est possible de prévenir quelquefois la maladie, je le pense; de la guérir, jamais* (1). » Ailleurs, et c'est là sa conclusion définitive, ce grand praticien déclare que : « *le pronostic, dans* » *le mal confirmé, est d'une certitude malheureuse-* » *ment trop grande, et que c'est alors que la vérité* » *de l'épigraphe du livre trouve son application* » *aussi rigoureuse que lamentable* (2). »

Avant Corvisart, Sénac s'était déjà prononcé, d'une manière non moins précise, sur la gravité des principales maladies du cœur alors connues : « après avoir approfondi de telles maladies, dit-il, » on n'a, ce me semble, que l'inutile satisfaction » de mieux connaître l'impossibilité de les guérir. » (*Traité du cœur ;* pag. IX).

Divers auteurs qui, depuis Sénac et Corvisart, ont publié des traités sur les maladies du cœur, ne se sont appliqués qu'avec trop de soin à confirmer la décourageante et vraiment *lamentable* doctrine que nous venons de faire connaître. Un tel arrêt de mort serait-il donc irrévocable? Ne peut-on point en appeler au tribunal de l'expérience d'une condamnation si terrible? et le progrès qui perfectionne tout, même la thérapeutique, devait-il respecter à jamais les bornes que semblait lui avoir imposées un homme d'un génie supérieur? Certes, il ne faut pas légèrement contredire l'oracle de l'*hospice de clinique interne :* toutefois, quelque respect que m'inspire son immense autorité, j'oserai dire que Corvisart s'est montré un peu trop sévère dans le jugement ci-dessus indiqué. Il n'est, hélas ! que trop vrai que, parvenues à un degré donné, certaines maladies du cœur sont inévitablement mortelles. Mais il n'est pas heureusement moins vrai qu'il est des degrés de ces maladies, où les moyens de l'art, dirigés par une main ferme et sagement hardie, peuvent être couronnés d'un succès complet; et si Corvisart vivait encore, il reconnaîtrait le premier que ces guérisons ne manquent d'aucune des preuves qu'il est permis à l'observateur le plus difficile de demander.

On objectera, peut-être, que les maladies dont nous avons obtenu la guérison, n'appartenaient pas à la catégorie de celles dont Corvisart a proclamé la *léthalité : hœret lateri lethalis arundo.* A cela nous répliquerons que la sentence de Corvisart s'applique à toutes les maladies organiques du cœur en général, et qu'il établit que celles-ci existent *quand un organe ou un solide vivant quelconque est, dans son tout ou dans une de ses parties, assez dégénéré de sa condition naturelle, pour que son action, facile, régulière et constante, en soit lésée ou dérangée d'une manière sensible et permanente* (1). Or, les maladies de la guérison radicale desquelles nous rapporterons des exemples rentraient naturellement dans cette classe.

Il est vrai que Corvisart, en cela pas assez fidèle peut-être à sa définition, déclare que « *les maladies aiguës du cœur ne peuvent pas être rigoureusement placées dans le rang des maladies organiques* », et par maladies aiguës du cœur il entend seulement ici la *péricardite* aiguë et la *cardite*, ou l'inflammation de la substance même du cœur (Ouv. cit., pag. 417-18). On pourrait croire qu'en retranchant ainsi les maladies aiguës du cœur de la catégorie des maladies organiques, c'est-à-dire *mortelles*, Corvisart a singulièrement adouci le jugement qu'il avait porté sur les dangers des maladies du cœur en général. Mais malheureusement le passage que je vais rapporter dissipera en très grande partie une illusion si consolante : « il n'est pas très extraordi- » naire, mais il est bien rare pourtant, de voir la » *péricardite*, qui, d'ailleurs, est une affection des » plus graves, parvenir, par les efforts de la nature » et les secours de l'art réunis, à une terminaison » heureuse..... Il arrive rarement que cette inflam- » mation se trouve isolée de celle des plèvres cos- » tales, diaphragmatiques, médiastines, pulmonai- » res, de la même affection d'une portion plus ou » moins considérable de la substance du poumon » et de la superficie du cœur lui-même, qui, dans » tous les cas, se trouve plus ou moins enflammé : » *alors*, ou *la maladie se termine par la mort*, ou » elle se transforme en une de ces altérations que » j'ai désignées sous le nom de *chroniques organi-*

(1) « Je sais, ajoute en note Corvisart, qu'il y a des médecins » qui croient avoir guéri des maladies du cœur : Si elles n'étaient » point encore organiques, je le crois ; il s'en trouve des exemples » dans cet ouvrage : Si elles l'étaient devenues, j'en doute fort, et » la preuve principale manquera toujours. » (Disc. prélim. : p. XXXIII et XXXIV).

(2) Ouvrage cité, page 483.

(1) Pour définir plus explicitement encore les maladies organiques, Corvisart ajoute en note : « J'entends par organe ou solide » vivant, *dégénéré de sa condition naturelle*, toute espèce d'altéra- » tion dans sa contexture, dans sa symétrie, enfin dans sa manière » d'être physique ou chimique, qui donne lieu à un dérangement » de son action. J'ai pensé que ces mots *dégénéré de sa condition na-* » *turelle* emportaient de droit l'idée de toute espèce d'altération, » soit physique, soit élémentaire et chimique d'un solide vivant » quelconque. » (Ouv. cit., p. 366-67).

» *ques*; comme la purulence du péricarde, l'adhé-
» rence de cette membrane au cœur, ses inflam-
» mations chroniques ou autres (1).

« Je ne sais si on a jamais vu la *cardite* aiguë
» parvenir à une solution parfaite; je ne le pense
» pas; et quand on citerait des observations, tous
» les doutes ne seraient pas levés; il pourrait en
» rester de bien légitimes sur le véritable siége de
» l'inflammation, qu'il est impossible de bien con-
» stater autrement que par l'ouverture, c'est-à-dire
» quand le malade a succombé..... Mais la mort
» que cause ordinairement cette maladie peut arri-
» ver avec rapidité ou avec lenteur. Ainsi on a vu
» des *cardites* devenir funestes en très peu de jours;
» tandis que dans d'autres cas, lorsque la maladie
» est parvenue à son plus haut degré, on voit les
» accidens les plus effrayans disparaître en partie,
» une sorte de convalescence s'établir; quelquefois
» même le malade est rendu à un état de santé ap-
» parente. Il se flatte alors d'une prochaine et
» prompte guérison; mais le médecin plus clai-
» voyant n'aperçoit qu'une transformation, qu'une
» dégénérescence de la maladie en une autre affec-
» tion plus lente, mais non moins grave, puisqu'il
» s'établit alors une maladie *chronique organique*,
» *mortelle dans tous les cas.* » (Ouv. cit., pag. 418-
420.)

Toutefois, si l'on veut bien admettre avec nous comme un fait d'expérience et d'observation, que les maladies *organiques* du cœur, telles que Corvisart les a définies (et la péricardite et la cardite elles-mêmes en font partie, suivant Corvisart, quand elles sont devenues chroniques), n'entraînent pas toutes indistinctement les mêmes dangers, il resterait maintenant à préciser quelles sont celles qui se trouvent soumises à la déplorable loi d'une terminaison inévitablement mortelle, et quelles sont celles qui, par une heureuse exception, ne rentrent pas dans le cercle fatal tracé par Corvisart (2). Or, voici ce que l'on peut dire de plus général à ce sujet.

Les maladies organiques essentiellement et immédiatement mortelles, sont les ruptures des parois du cœur, la brusque coagulation du sang qui circule dans ses cavités, et quelquefois la syncope. Parmi celles qui sont essentiellement, mais non immédiatement mortelles, on doit ranger les indurations des valvules avec rétrécissement assez considérable des orifices auxquels elles sont adaptées, certaines péricardites et cardites chroniques.

Les maladies graves, mais bien moins communément mortelles que ne l'a pensé Corvisart, lorsqu'elles sont bien traitées, sont la péricardite et la cardite aiguës, auxquelles j'ajouterai l'endocardite aiguë dont cet illustre observateur ne paraît pas avoir même soupçonné l'existence.

Enfin, l'hypertrophie sans dilatation ni rétrécissement très considérable des cavités du cœur, sans complication de grave lésion des valvules, la simple hypertrophie de ces dernières sans obstacle notable au cours du sang, les adhérences, les plaques fibreuses ou cartilagineuses du péricarde, n'appartiennent point à la catégorie des maladies nécessairement mortelles : je dirai plus, c'est qu'elles ne sont qu'accidentellement funestes; de telle sorte qu'avec des soins hygiéniques plus ou moins faciles à se procurer, on peut, malgré leur présence, pousser très loin sa carrière.

Quels que soient les efforts qu'on ait faits depuis Corvisart, quels que soient ceux qui seront encore tentés pour diminuer le nombre des victimes des maladies du cœur, s'il reste toujours proportionnellement plus considérable que celui des individus qui succombent aux maladies de plusieurs autres organes, il faut s'en prendre surtout, d'une part, à l'importance des fonctions de l'organe, et d'autre part, à ce que l'une des principales indications dans le traitement des maladies aiguës et chroniques ne peut être observée ici, savoir le repos suffisant de l'organe malade.

On ne saurait trop le redire, c'est bien moins à la gravité *intrinsèque* d'une foule de lésions organiques qu'à leur siége dans tel ou tel organe, qu'il faut rapporter les accidens qui peuvent les accompagner. Ainsi, par exemple, telle tumeur de la peau et du tissu cellulaire qui ne porte aucune atteinte à la santé générale, deviendrait une maladie mortelle si elle siégeait à l'intérieur des cavités du cœur. Il y a plus : c'est que telle lésion qui affecte impunément une partie du cœur, serait plus ou moins prochainement mortelle si elle siégeait dans une autre partie de cet organe. C'est ainsi, par exemple, que les mêmes productions accidentelles qui se développent dans le péricarde sans porter une atteinte notable à la santé de l'individu qui en est affecté, ne tardent pas à devenir funestes lorsqu'elles occupent les valvules, et qu'elles donnent lieu à un rétrécissement des orifices.

Nous ne terminerons pas cet article sans exprimer le bonheur que nous éprouvons en apprenant qu'en Angleterre comme en France, on commence à revenir du *vieux et populaire préjugé de l'incurabilité des maladies du cœur* (ce sont les expressions de M. Hope). « *Nous pouvons affirmer*, dit ce médecin distingué, *en nous appuyant sur une expérience incontestable, qu'à l'état commençant, les maladies*

(1) Corvisart, il ne faut pas l'oublier, regarde comme incurable une terminaison de ce genre.

(2) Je demande pardon aux lecteurs de la franche liberté avec laquelle je me permets de combattre quelquefois un aussi grand maître que Corvisart. Ils ne se méprendront point, je l'espère, sur la nature des sentimens qui m'inspirent en cette occasion. Je n'ai d'autre motif, d'autre intention que de prouver que la suprême loi du progrès se fait partout sentir, même dans les choses qui semblent, au premier abord, devoir s'y dérober pour toujours. Mais bien qu'il se soit trop défié de l'avenir et de la puissance progressive de l'esprit humain, dans ce qu'il a écrit sur le pronostic des maladies du cœur, Corvisart n'en sera pas moins éternellement la gloire et l'ornement de la médecine française. Nous pouvons le placer avec orgueil à côté de tout ce que la science possède de plus illustres observateurs, sans en excepter les Sydenham, les Stoll et les Morgagni.

du cœur sont, dans la plupart des cas, susceptibles de guérison parfaite, et que lorsque cette guérison est impossible, on possède au moins les moyens d'entraver leur marche, de manière à ce que la vie des malades en soit très peu abrégée, et même quelquefois ne le soit pas. »

ARTICLE SEPTIÈME.

Considérations générales sur le traitement des maladies du cœur.

Malgré l'assertion contraire de quelques mauvais esprits, c'est surtout sous le point de vue du traitement, qu'une saine théorie et une classification méthodique des maladies sont un objet de la plus haute importance. Privé de cet utile flambeau, le médecin marche au hasard dans le sentier périlleux de la pratique; et dans l'espèce d'aveuglement où il se trouve ainsi plongé, ce n'est qu'exceptionnellement que l'empyrisme proprement dit vient lui fournir tous les moyens dont il a besoin. Cette vérité générale trouve surtout son application dans le traitement des maladies si variées du centre circulatoire; et il n'en est point dont on puisse dire avec plus de raison, que *pour les bien traiter, il faut les bien connaître.* Si tous les médecins en avaient en effet une connaissance approfondie, nous ne verrions pas, chaque jour, saigner, comme atteintes de graves maladies organiques du cœur, de malheureuses chlorotiques qu'on ne peut guérir ou soulager que par l'emploi bien ordonné des toniques et des ferrugineux; ni, par une erreur contraire, non moins déplorable, prodiguer uniquement les anti-spasmodiques sous toutes les formes à des malades chez lesquels on ne voit que des palpitations et une dyspnée nerveuses, bien qu'ils soient affectés d'une véritable maladie organique du cœur, soit aiguë, soit surtout chronique (1).

(1) Dans l'introduction de son ouvrage, M. Hope nous accuse d'avoir posé des principes de traitement qui ne sont pas toujours très sûrs, et il trouve la raison de cela dans notre *habitude de ne reconnaître dans toutes les circonstances qu'une seule cause (un obstacle mécanique) aux embarras de la circulation.* Nous avons déjà fait justice de cette accusation. Par conséquent, si, comme le veut M. Hope, nos principes de traitement sont peu sûrs, c'est ailleurs qu'il en faut chercher la cause.

Un autre reproche que nous adresse cet auteur, n'est guère mieux fondé. Comme il est, jusqu'à un certain point, contradictoire à l'autre, M. Hope, avec un peu plus de charité, nous eût épargné l'un des deux. Il prétend que nous rattachons à l'inflammation presque toutes les lésions organiques du cœur et des gros vaisseaux, et que cette doctrine est pleine de dangers pour le praticien inexpérimenté. Nous pouvons rassurer à cet égard le praticien inexpérimenté, car nous ne rapportons à l'inflammation que les lésions organiques qui s'y rattachent clairement, naturellement, et que M. Hope y a rattachées lui-même.

Au reste, nous ne saurions trop remercier notre savant confrère d'outre-mer des éloges dont il veut bien accompagner ses reproches. Certes, rien ne peut être pour nous plus flatteur que cette déclaration de M. Hope, savoir que le *Traité des maladies du cœur* de 1824, ne lui a pas été inutile pour l'exécution de celui qu'il vient de publier.

Les instrumens et les méthodes de la thérapeutique doivent donc différer essentiellement selon la nature ou l'espèce de maladie du cœur qu'il s'agit de combattre. Assurément, celui-là n'aurait pas une heureuse et brillante pratique, qui appliquerait indifféremment le même système de traitement à chacune des classes que nous avons établies précédemment. Laissant ici de côté les maladies purement physiques ou mécaniques, ainsi que les névroses proprement dites du cœur, nous allons consacrer quelques momens à la question du traitement de celles que nous avons appelées *physico-chimiques*, et qui consistent en un trouble quelconque de la vie intérieure ou nutritive du cœur : telles sont, comme on sait, l'hypertrophie et l'atrophie, l'*hypercrinie* simple du système sécréteur du cœur, l'inflammation aiguë et chronique avec ses divers produits, etc.

Sans doute, le traitement de ces diverses maladies doit être basé sur les mêmes principes que celui des maladies similaires occupant des organes autres que le cœur. Toutefois, ces principes doivent nécessairement subir des modifications plus ou moins considérables selon la disposition et les fonctions de chaque organe en particulier; et une hypertrophie du cœur, par exemple, ne saurait être combattue absolument de la même manière qu'une hypertrophie du sein ou des amygdales.

Le traitement des grandes inflammations aiguës du cœur (péricardite, cardite et endocardite) réclame impérieusement la prompte application de cette méthode des émissions sanguines à haute dose, dont nous avons obtenu de si admirables succès, depuis quelques années, dans le traitement de toutes les inflammations aiguës en général. Une pratique vigoureuse et *jugulante* est d'autant plus indispensable ici, que l'organe malade étant, comme on l'a dit, une des branches du trépied vital, le grand ressort de la machine vivante, ses fonctions ne peuvent être long-temps profondément troublées sans qu'il en résulte des accidens mortels. Ajoutez que le repos de l'organe malade, condition si favorable à la guérison d'une inflammation, quand il ne suffit pas à lui seul pour l'amener, ne peut pas être obtenu dans les phlegmasies du cœur, et qu'il faut en quelque sorte compenser la perte de ce puissant auxiliaire, en augmentant l'énergie de la méthode principale. Et, d'ailleurs, s'il est quelque moyen de procurer au cœur, je ne dis pas un repos absolu, mais du moins quelque relâche, c'est principalement dans la saignée qu'il convient de le chercher.

Je ne parlerai point des autres moyens par le concours desquels on doit seconder les émissions sanguines tant générales que locales, dans la crainte bien légitime d'être accusé d'exposer ici des détails que revendique exclusivement la pathologie spéciale des maladies du cœur. On trouvera dans cet ouvrage de beaux exemples de guérisons

dues au système de traitement dont nous ne pouvons offrir pour le moment qu'un aperçu.

C'est pour avoir méconnu presque constamment jusqu'ici la plupart des inflammations aiguës du cœur, que leur traitement a été si précaire et si malheureux. Mais on doit reconnaître aussi que dans les cas rares où elles ont été diagnostiquées, si l'on compte trop peu de guérisons radicales et complètes, il est juste d'en faire peser la responsabilité presque tout entière sur la timidité avec laquelle les moyens convenables ont été mis en œuvre. C'est en procédant avec cette timidité, généralement décorée aujourd'hui du faux nom de prudence, que l'on fabrique de toutes pièces tant de maladies *chroniques organiques*, suivant l'expression de Corvisart, affections dans lesquelles la débile vue des praticiens vulgaires ne reconnaît plus, comme le faisait le coup d'œil perçant de ce profond génie, les caractères d'une inflammation aiguë passée à l'état chronique. Il n'est pas de jour où je n'aie la triste occasion de constater de nouveaux effets de cette déplorable *prudence*, qui conduit lentement au tombeau une bonne partie du genre humain. Oui, j'en conviens, les demi-moyens en médecine suffisent assez souvent pour empêcher la mort dans la première période des inflammations aiguës ; mais des milliers de faits recueillis principalement dans les hôpitaux et au bureau central, ce grand foyer d'instruction en ce genre, m'autorisent à poser en *loi* de l'expérience : que la plupart de ces inflammations, en passant à l'état chronique, entraînent ces fatales lésions organiques dont les nombreuses et pâles victimes se rencontrent à chaque pas dans la carrière de la pratique. Trois ans passés d'une médecine hardie, c'est-à-dire véritablement prudente, m'ont appris, ainsi qu'à un bon nombre d'élèves et à quelques confrères éclairés et de bonne foi qui ont assisté à la clinique dont je suis chargé, le précieux secret de préserver de cette funeste terminaison la presque totalité des individus affectés d'une inflammation aiguë non encore trop avancée.

S'il importe tant de prévenir la formation de produits accidentels, tels que des adhérences, des plaques fibro-cartilagineuses, des végétations diverses, etc., lorsque les inflammations siégent dans les principaux viscères en général, c'est surtout quand il s'agit du cœur et de son tissu séro-fibreux intérieur, que ce précepte trouve une application rigoureuse. En effet, telle production accidentelle qui, développée dans la plèvre ou le péricarde, n'est la cause d'aucun trouble sérieux de la santé, d'aucun accident notable, devient le principe d'une mort certaine, inévitable, quand elle siége dans les valvules du cœur et qu'elle oppose un grand et perpétuel obstacle à la circulation.

C'est par ce mécanisme, si l'on peut ainsi dire, que succombent tant d'infortunés qui n'ont eu qu'une endocardite méconnue, et à la suite de laquelle les valvules se sont épaissies, indurées, et sont devenues inhabiles à remplir leurs fonctions, en même temps que les orifices du cœur se sont retrécis au point de ne permettre le passage que d'une très mince colonne de sang. Et voilà comment une maladie primitivement *vitale*, qui portait sur la *chimie vivante*, se transforme en une lésion mécanique fatalement mortelle, uniquement en raison de son siége. Transportez, en effet, par la pensée, cette lésion dans un organe moins essentiel à la vie, et sa présence ne sera plus dangereuse, ou du moins ne menacera pas directement l'existence. Faites plus : concevez que cette lésion affecte un organe extérieur accessible aux moyens chirurgicaux, et vous lui enlèverez en quelque sorte toute sa gravité, car il vous sera possible ou de la guérir par quelque procédé mécanique ou chimique, ou du moins de frayer une nouvelle voie au liquide, dont elle ne permettait pas le libre cours (1).

Mais, hélas! lorsque le trait fatal d'une lésion organique est fixé dans le cœur (*hœret lateri lethalis arundo*), il n'est plus donné au médecin, rival

(1) Quoi! dira-t-on, toujours du *mécanisme*, jusque dans la théorie du traitement des maladies du cœur! eh pourquoi pas, s'il est vrai que ces maladies frappent cet organe dans ses conditions mécaniques? Ce n'est pas, au reste, par ma faible autorité, mais par celle du grand représentant de la clinique française, qu'il est bon de répondre aux vitalistes exclusifs, s'il en existe encore. « Dire que nos organes doivent s'user ou s'altérer, » selon la durée, l'intensité ou l'irrégularité de leur action, c'est, » selon eux, s'arrêter à des considérations triviales; c'est comparer » le corps humain à une machine; c'est le confondre avec le produit » des arts mécaniques... Eh bien! je compare le corps humain à » une machine, quel que soit le principe de la vie, sa nécessité, » sa puissance; et l'adoptant *dans toute l'extension de sa plénitude* » *inconnue*, je l'isole ici de mes recherches; et, pour mieux me » faire entendre, ne considérant que le matériel du corps, je » cherche les dérangemens des parties qui le constituent; car en» fin, le corps seul tombe sous nos sens; presque tout le reste est » exclusivement du ressort de la métaphysique...

» Le physicien voit les altérations des parties de sa *machine*; il en » modère, il en suspend l'action partielle ou totale, ou il substitue » une partie nouvelle à une défectueuse. En médecine, l'art peut » apercevoir quelques altérations des parties; parfois il peut en » modérer l'action, très rarement la suspendre; mais rien ne lui » est possible quant à la substitution d'une bonne partie à une » mauvaise *.

» Ce que fait le physicien, le principe vital le fait, il est vrai, » mais médiatement, c'est-à-dire à la faveur des élémens dont il » s'empare et qu'il élabore **.

» Mais quels que soient les efforts du mécanicien, quelle que » soit la puissance des facultés occultes du principe de la vie, les » rouages de la *machine* et les organes du corps n'en sont pas moins » perpétuellement exposés, soit à l'altération résultante de leur » action propre, soit à l'action d'une foule d'agens extérieurs qui, » l'emportant sur les résistances de ces principes, établissent dans » leurs parties constituantes des dérangemens, lesquels, dans une » *machine* comme dans le corps humain, sont de véritables *mala*» *dies organiques*. » (Ouv. cit.; disc. prél. p. XIX-XX).

* Les procédés de la rhinoplastie, si perfectionnés de nos jours, prouvent néanmoins que l'assertion de Corvisart est trop absolue. Mais, comme je l'ai dit plus haut, l'art presque divin de la *restauration* des parties s'arrête en quelque sorte à la surface de la machine vivante, et les grands viscères, ceux qu'il importerait précisément le plus de pouvoir *réparer*, ne participent pas aux bienfaits de l'art dont nous parlons.

** Sans doute: mais c'est précisément en élaborant et en organisant certains produits d'une inflammation, que le principe vital engendre quelquefois des états morbides plus ou moins graves. Là, ce ne sont que des cicatrices vicieuses, ailleurs, ce sont des tumeurs, des indurations qui jouent le rôle de corps étrangers, etc.

heureux du physicien et du mécanicien dans le cas précédent, de porter jusque là le secours opérateur du fer et du feu. Il ne lui reste plus que la précaire et triste ressource des palliatifs, et la douleur de contempler chaque jour les progrès d'un mal qui n'est sans remède qu'en raison de sa position dans un organe impénétrable à la main de l'art et à ses instrumens. La triste certitude de l'incurabilité des maladies dites organiques du cœur, et de la mort que quelques unes d'entre elles entraînent inévitablement à leur suite, est un puissant et nouveau motif de combattre vigoureusement à leur début, et de *juguler* pour ainsi dire les affections aiguës auxquelles elles succèdent si fréquemment. Ce n'est réellement que par cette méthode qu'on peut diminuer le nombre des victimes des maladies organiques du cœur.

Je n'ai presque rien à dire ici sur le traitement des autres maladies de la classe qui nous occupe. J'y insisterai, avec tous les détails convenables, lorsqu'il sera question de les décrire chacune en particulier. Nous discuterons alors la fameuse méthode de *Valsalva* et *Albertini*, dans l'emploi de laquelle Corvisart recommande, avec beaucoup de raison, d'apporter la plus grande réserve. Là, nous préciserons les circonstances qui réclament le secours de la digitale, ce grand modérateur, cette sorte d'opium du cœur.

L'éloignement des causes sous l'influence desquelles la maladie s'est manifestée, ou qui en aggravent les symptômes et les accidens divers, est un principe trop évident par lui-même pour avoir besoin de longs commentaires.

Les cas dans lesquels il conviendrait de recourir à quelque traitement spécifique, me paraissent infiniment rares. Je serais même fort disposé à déclarer que ces cas n'existent pas, si je n'étais retenu par un respect trop grand peut-être pour l'autorité des *Lancisi*, des *Magagni*, des *Matani* et des *Corvisart*, qui enseignent que certaines lésions organiques, les végétations des valvules, par exemple, peuvent reconnaître pour cause divers virus, et spécialement le virus syphilitique, dont l'existence est elle-même fort contestée par plusieurs observateurs modernes.

Une foule d'accidens variés, produits réactionnellement par les maladies du cœur, réclament des moyens spéciaux qui seront indiqués en temps et lieu.

ARTICLE HUITIÈME.

Quelques remarques sur la complication des maladies du cœur, soit entre elles, soit avec les maladies des autres organes.

Il est extrêmement rare de rencontrer les principales maladies du cœur à l'état de simplicité. Nous avons déjà vu comment certaines de ces maladies en déterminaient, en commandaient, pour ainsi dire, quelques autres. Nous ne reviendrons pas sur ce point.

Nous nous bornerons, pour le moment, à signaler très brièvement les faits les plus saillans.

1° L'inflammation, soit aiguë, soit chronique, de l'enveloppe externe du cœur est très souvent compliquée de celle de l'enveloppe interne; la réciproque ne me paraît pas aussi commune. La connaissance de cette vérité ne nous est positivement acquise que depuis environ deux ans. Les faits que nous rapporterons plus loin ne permettent réellement aucune espèce de doute à cet égard. La complication dont il s'agit est facile à concevoir, quand on réfléchit à l'identité de nature qui existe entre les deux enveloppes du cœur (elles sont l'une et l'autre de nature séro-fibreuse) et à leur proximité, laquelle est si grande en certains points qu'elles se touchent par leur face externe (interstices des faisceaux charnus des oreillettes et régions des orifices auriculo-ventriculaires). Les tissus cellulaire et musculaire du cœur participent souvent aussi plus ou moins aux inflammations de la double enveloppe séro-fibreuse du cœur.

2° L'inflammation des membranes interne et externe du cœur est, dans un très grand nombre de cas, compliquée d'une inflammation de la plèvre et des poumons, ou d'une inflammation du tissu séro-fibreux des articulations (rhumatisme articulaire aigu). Les faits que j'ai recueillis ne sont peut-être pas encore suffisamment nombreux, pour que j'ose préciser ou formuler ici le rapport qui vient d'être indiqué. Ce que je puis affirmer, c'est que depuis deux ans que j'ai saisi toutes les occasions de constater la complication dont il s'agit, je l'ai rencontrée dans la moitié des cas environ. La fréquence de cette complication est un point d'une grande importance et sur lequel nous reviendrons aux articles *péricardite* et *endocardite* (1).

3° Les affections purement nerveuses du cœur, les palpitations surtout, sont ordinairement compliquées de maladies de même nature dans plusieurs autres organes, tels que l'estomac, les intestins, les organes de la respiration, les sens externes, le cerveau lui-même. Cette coïncidence est même une donnée précieuse pour le diagnostic différentiel des palpitations nerveuses et de celles qui tiennent à une maladie dite organique. Une autre espèce de complications qui se lie assez étroitement à la précédente, c'est la coexistence de palpitations avec

(1) Dans tout état fébrile *continu*, comme j'ai tâché de le démontrer ailleurs (*Traité clinique et expérimental des fièvres dites essentielles*, et article Fièvres du Dictionnaire de méd. et de chir. prat.), il existe un état d'excitation anormale du cœur. Mais ce degré d'excitation ne constitue point toujours une inflammation proprement dite; il ne passe au degré inflammatoire que dans certaines circonstances qu'il n'est pas de notre objet actuel de développer.

l'anémie et la chlorose. Ces palpitations que j'appelle *chlorotiques*, sont, plus constamment encore que les précédentes, accompagnées du *bruit de diable* ou d'un sifflement musical des artères carotides et sous-clavières ; et de là aussi l'épithète de *chlorotiques* que je donne souvent à ces bruits.

La complication des maladies des principaux vaisseaux, et de celles de l'aorte en particulier, avec les affections du cœur, est une chose tellement connue, si vulgaire, qu'il me suffira, je pense, de la noter en passant.

Je crois devoir me borner ici à ces courtes remarques sur la complication des maladies du cœur, complication que les observations contenues dans cet ouvrage feront connaître sous toutes ses formes. Je me réserve, au reste, d'offrir de plus amples détails sur ce sujet, quand il sera question de l'histoire spéciale de chacune des maladies du cœur.

SECONDE PARTIE.

ÉTUDE DES MALADIES DU COEUR EN PARTICULIER.

CLASSE PREMIÈRE.

DES MALADIES QUI CONSISTENT ESSENTIELLEMENT EN UNE LÉSION DES ACTES INTIMES ET MOLLÉCULAIRES DU COEUR, TELS QUE LA NUTRITION, LA SÉCRÉTION, ETC.

LIVRE PREMIER.

INFLAMMATION DU COEUR.

Nous devons étudier successivement l'inflammation du cœur dans les divers tissus qui concourent à la composition de cet organe. Nous commencerons par la péricardite ou l'inflammation du tissu séro-fibreux qui enveloppe à l'extérieur l'organe central de la circulation.

CHAPITRE PREMIER.

DE LA PÉRICARDITE.

Considérations préliminaires.

Malgré les beaux travaux de Corvisart et de M. Laënnec sur la péricardite, plusieurs points de l'histoire de cette maladie restaient environnés des plus épaisses ténèbres. Le diagnostic et le traitement réclamaient surtout de nouvelles recherches.

Suivant Corvisart, l'inflammation très aiguë du péricarde se dérobe souvent au diagnostic du médecin, et l'*histoire de la péricardite chronique est enveloppée d'une obscurité extrême.* « *J'en ai toujours trouvé*, dit-il, *le diagnostic difficile, et quelquefois très obscur.* »

Corvisart avance aussi, d'après son expérience, que si le pronostic *peut* être favorable, ce ne *doit* être que dans la péricardite qu'il appelle *sub-aiguë:* et que la péricardite aiguë et chronique, au contraire, *conduisent à une mort rapide ou lente, mais presque toujours certaine.*

M. Laënnec déclare qu'il est peu de maladies plus difficiles à reconnaître que la péricardite. Il avoue qu'il est souvent tombé dans la double erreur, ou de ne pas avoir diagnostiqué une péricardite qu'il avait trouvée à l'ouverture du cadavre, ou d'avoir diagnostiqué une péricardite dans des cas où l'on n'en trouvait aucune trace à l'ouverture du cadavre. Il ajoute qu'il a vu commettre cette double erreur par les plus habiles praticiens, et il conclut finalement qu'on peut *deviner* la péricardite, mais non la reconnaître. Citons ses propres paroles : « J'ai vu quelquefois aussi *deviner* des péricardites, et j'en ai *deviné* moi-même ; car je ne crois » pas qu'on puisse employer le mot *reconnaître*, » quand on n'a pas de signes certains, et qu'il arrive aussi souvent de se tromper que de rencontrer juste (1).»

Dans un mémoire fort remarquable sur la péricardite, publié il y a quelques années, M. Louis a protesté, en quelque sorte, contre l'affligeante as-

(1) Quant au traitement, je ne sais pour quelle raison M. Laënnec n'en a pas dit un seul mot.

sertion de M. Laënnec, et a cru pouvoir établir « que la péricardite n'est pas toujours une maladie » très difficile à reconnaître, et que si jusqu'alors » on a été réduit à la *deviner*, comme le dit » M. Laënnec, on doit moins l'attribuer à la nature » même de l'affection, qu'à la manière incomplète » dont elle a été observée. »

Nous partageons, dans toute sa plénitude, l'opinion de M. le docteur Louis, et il nous est d'autant plus permis de l'adopter, que, depuis la publication du travail de M. Louis, la méthode de l'auscultation nous a fourni des signes précieux que cet habile observateur n'avait pas encore constatés.

Nous diviserons en deux sections le chapitre que nous consacrons à la péricardite. Dans la première, nous rapporterons vingt-cinq observations particulières de péricardite terminée par la mort, à une époque plus ou moins éloignée de son début. Nous tracerons, dans la seconde section, l'histoire générale de la péricardite.

Pour mettre autant de clarté que possible dans la première section de notre travail, nous avons partagé nos vingt-cinq observations en plusieurs catégories, caractérisées par les modifications que présentent les lésions anatomiques produites par la péricardite, selon qu'on les observe à telle ou telle période de la maladie. Cette division nous a paru moins vague que celle de péricardite aiguë et de péricardite chronique qui s'y trouve d'ailleurs implicitement comprise.

Dans la première catégorie se trouvent placées les observations relatives à la période de congestion inflammatoire et d'épanchement ou de *suppuration*. La seconde catégorie comprend les observations relatives à la période où commence le travail *organisateur* de la matière plastique de l'épanchement et la résorption de la partie liquide, période qui répond à celle que l'on désigne en chirurgie sous le nom de période de cicatrisation. La troisième et dernière catégorie est affectée aux observations relatives à la période d'organisation complète de la matière plastique et de sa transformation en tissu fibro-cartilagineux, osseux, etc.

A l'appui des préceptes généraux sur le traitement, on trouvera des observations de péricardite terminée par la guérison, espèces d'observations très rares dans la plupart des recueils modernes.

SECTION PREMIÈRE.

OBSERVATIONS PARTICULIÈRES SUR LA PÉRICARDITE.

PREMIÈRE CATÉGORIE.

Observations de péricardite pendant la période de congestion sanguine et de suppuration.

OBSERVATION Ire.

Jeune homme de 21 ans. — Infiltration générale. — Battemens du cœur tumultueux : bruit de cuir neuf et de soufflet ; accès apoplectiformes. — Mort le deuxième ou troisième jour après le développement des premiers *signes* de la péricardite. — Fausses membranes rugueuses, rudes comme la langue du chat, à la surface du péricarde, avec vive injection. — Concrétions fibrineuses, à demi-organisées, dans les cavités du cœur, entortillées autour des valvules tricuspide et mitrale.

Ménard (Fréderic), âgé de 21 ans, né à Paris, peintre en bâtimens, d'une constitution molle et lymphatique, fut admis dans le service de la clinique, le 14 mars 1834 (1). Depuis huit jours, il existait une infiltration générale avec ascite commençante. Il s'était manifesté en même temps un peu de toux. Ce jeune homme attribuait l'infiltration qu'il présentait, à ce qu'il travaillait habituellement dans un endroit humide. Il était d'une gloutonnerie qui l'exposait à de fréquens dérangemens des fonctions digestives, et particulièrement à une diarrhée assez abondante, maladie qu'il cherchait à dissimuler, dans la crainte qu'on ne lui donnât pas à manger.

Lorsque nous examinâmes ce malade pour la première fois, il nous fut assez difficile de trouver, soit dans le cœur, soit dans les gros vaisseaux, la cause de l'hydropisie : les bruits du cœur étaient plus clairs qu'à l'état normal ; les battemens de cet organe étaient réguliers, d'une force et d'une étendue médiocres ; le pouls était petit, à 120 puls. par minute ; il y avait de l'étouffement et de légères palpitations, lorsque le malade faisait quelques efforts.

Quoi qu'il en soit, au moment de l'entrée, l'infiltration était générale et très prononcée au visage ; les paupières gonflées recouvraient le globe de l'œil ; le ventre était volumineux et rendait un son mat dans la région des flancs ; la fluctuation n'existait que dans les parties les plus déclives. Un peu de râle sous-crépitant, humide, se faisait entendre dans la partie inférieure du côté gauche de la poitrine.

La langue était large, épaisse, blanche, et le malade éprouvait une soif des plus vives. Le dévoiement existait à un assez haut degré.

Nous employâmes les diaphorétiques en boissons, les bains de vapeur, la digitale, le sirop de pointes d'asperges, les frictions mercurielles, un régime assez sévère. L'hydropisie avait un peu diminué, lorsque survinrent des vomissemens et un gonflement de la langue, qui nous obligèrent de suspendre toute médication active.

Dans la nuit du 25 au 26 mars, le malade éprouva des étourdissemens et un étouffement, pour lesquels on fit appeler M. Donné, chef de clinique ; des sinapismes furent appliqués et les accidens se

(1) Quelques mois auparavant, il était entré dans le même service pour une affection gastrique, dont il fut assez promptement guéri. Nous avions remarqué, à cette époque, que la peau de l'abdomen de ce jeune homme était plissée, éraillée, comme chez une femme qui a eu un ou plusieurs enfans. La cause de cette disposition de la peau de l'abdomen tenait à ce que le malade avait eu autrefois une énorme ascite, à la suite de laquelle la peau resta plissée, comme il arrive à cette membrane après la distension qu'elle éprouve dans la grossesse.

calmèrent. Il n'en restait presque aucune trace le matin au moment de la visite ; mais à peine avais-je quitté ce malade, que l'on vint me prévenir qu'il avait tout à coup perdu connaissance. Ses yeux étaient tournés en haut, la respiration était stertoreuse, la bouche couverte d'écumes; les membres, au lieu d'être agités de mouvemens convulsifs, étaient dans un état de résolution complète.

Bruits du cœur très clairs.

Sinapismes, suivis de l'application de deux vésicatoires aux mollets.

Dans la journée du 26, il survint deux ou trois accès semblables à celui qui vient d'être décrit, et qui ne se prolongèrent que pendant quelques minutes.

27. La connaissance est tout-à-fait revenue. La langue, énormément gonflée, sort de la bouche, et la parole est presque impossible; le pouls est *petit*, à 100 puls.; l'infiltration fait de nouveaux progrès.

Eau de poulet, limonade citr.

28. Peu de changement. La bouche exhale une odeur fétide, *mercurielle* (1).

29. Des plaques couenneuses recouvrent la langue et une partie des parois buccales. Il n'est pas survenu d'accès depuis le 27.

30. Le malade a donné hier quelques signes d'un léger délire pendant lequel il s'est levé. Pouls petit, à 88 puls.; abattement.

Gary., même tisane, 2 bouillons.

31. A peu près même état. L'hydropisie générale, les accidens survenus brusquement les jours précédens, m'engagèrent à explorer le cœur avec une nouvelle attention. Je soupçonnais vaguement la formation de quelque concrétion sanguine, soit dans le cœur, soit dans les gros vaisseaux.

Il existait ce jour-là, dans la *région précordiale*, un *bruit de cuir neuf, mêlé d'un bruit de soufflet très fort*. Ce bruit fut entendu par un grand nombre d'élèves et quelques médecins présens à la visite. *On distinguait encore ce bruit, en éloignant l'oreille à une distance d'un pouce de la région précordiale. Le bruit de cuir neuf, criard, existait à son maximum dans la région des cavités droites* (2). *Les battemens du cœur étaient tumultueux. Le pouls était petit et en disharmonie avec la violence des battemens du cœur, mais sans irrégularité, ni intermittence.*

Le visage était sensiblement altéré.

Le bruit respiratoire était faible à la partie inférieure du côté gauche de la poitrine, et cette partie résonnait mal. Depuis la dernière visite, des saignemens de nez avaient eu lieu à diverses reprises (sang ténu, aqueux, très fluide).

DIAGNOSTIC : *Péricardite avec fausses membranes.*

PRESCRIPT. *Eau vineuse sucrée, et sol. de sirop de gomme; des bouill., un biscuit* (l'eau vineuse fut prescrite, en raison de la faiblesse extrême du malade).

1er Avril. *Persistance du bruit de cuir neuf et de soufflet* ou *de scie;* dyspnée, respiration profonde, stertoreuse (20 à 24 inspir.), pouls à 108 puls. — L'oppression augmente dans la journée, le visage se décompose, la peau se refroidit, les yeux se renversent, et la mort arrive à dix heures du soir.

Autopsie cadavérique, 36 heures après la mort.

1° *Habit. extér.* — Infiltration générale, visage gonflé, pâleur générale : la sérosité des membres est parfaitement transparente; le tissu cellulaire des bourses contient peu de ce liquide.

2° *Org. circulat. et respirat.* — Le péricarde adhère à la plèvre voisine; le quart gauche du cœur et du péricarde est recouvert par le poumon, le reste est à nu. Le péricarde contient environ deux cuillerées d'un liquide roussâtre. La portion du péricarde qui revêt le sac fibreux, ainsi que celle qui se déploie sur le cœur, sont recouvertes de fausses membranes granulées, aréolées, ayant la rudesse de la langue du chat; la fausse membrane s'étend à l'origine des vaisseaux sur laquelle se réfléchit le péricarde; une vive injection règne dans toute l'étendue de ce dernier. C'est surtout à la pointe du cœur, que la fausse membrane, rougeâtre, granulée, présente l'aspect de la langue du chat; elle se détache avec facilité, laissant au-dessous d'elle le péricarde intact, seulement un peu plus opaque qu'à l'état normal.

Le volume du cœur est augmenté d'un bon quart; la pointe est un peu plus tournée à gauche que dans l'état normal. Le ventricule gauche est rebondi, très sensiblement plus épais qu'à son état normal. Le ventricule droit a des parois de trois lignes d'épaisseur; il contient des concrétions fibrineuses décolorées, ressemblant à de la chair, et présentant plusieurs embranchemens qui sont *intriqués* dans les colonnes charnues. — Orifice auriculo-ventriculaire droit parfaitement libre. La valvule tricuspide est rougeâtre, mais pas notablement épaissie. L'orifice de l'artère pulmonaire est libre; ses valvules sont rougeâtres, sans épaississement. L'origine de l'artère pulmonaire présente quelques taches d'un rouge-violet.—La veine-cave supérieure contient du sang liquide; sa membrane interne conserve son épaisseur et sa coloration normales.

Un caillot fibrineux s'étend depuis la partie sous-sternale de l'aorte jusque dans le ventricule, et est *intriqué* dans les colonnes de la valvule mitrale; la cavité du ventricule gauche est sensiblement normale; l'épaisseur de ce ventricule, à la base, est de 10 à 11 lignes et de 5 à 6 lignes au sommet; sa substance est d'un rouge un peu pâle, d'une bonne consistance.—Les valvules aortiques présentent la même rougeur que celles de l'artère pulmonaire. La membrane interne de l'aorte, à son origine, ainsi que tout le pourtour de l'ouverture, offre des ta-

(1) On a vu que le malade avait fait des frictions mercurielles.

(2) Il n'est pas fait mention, dans mes notes, des résultats de la percussion : elle fut cependant pratiquée, et nous reconnûmes une matité de médiocre étendue.

ches d'un blanc jaunâtre, s'étendant au bord adhérent de la lame voisine de la valvule bicuspide (1). Le caillot, qui est comme roulé autour de la valvule bicuspide, augmente d'épaisseur dans l'oreillette, et présente à sa surface du sang moins ancien, d'une couleur noire. Ce caillot commençant à s'organiser, est enveloppé, à l'extérieur, d'une espèce de couche membraneuse qui se détache facilement : il devait nécessairement gêner le cours du sang. La valvule mitrale, plus développée et plus épaisse qu'à l'état normal, présente, vers la lame qui correspond à l'ouverture aortique, une espèce de boursouflement fibro-cartilagineux, rougeâtre, criant sous le scalpel. Les tendons qui meuvent la valvule sont sensiblement hypertrophiés. L'oreillette gauche est à l'état normal sous le rapport de sa capacité. Sa membrane interne offre une teinte un peu opaline. On peut en détacher une large couche au-dessous de laquelle apparaît la substance musculaire. Celle-ci est formée de faisceaux très rapprochés les uns des autres, d'une couleur moins rouge que celle des ventricules.

Deux ou trois verres d'un liquide sanguinolent dans la cavité gauche de la plèvre.

Le poumon gauche est léger, élastique, crépite à la pression, contient une médiocre quantité de sang et de sérosité, et ne présente aucune altération notable. La membrane interne des bronches de ce poumon est rouge et comme imbibée de sang. Le poumon droit, plus lourd que le poumon gauche, adhère à la plèvre pariétale par un tissu cellulaire infiltré de sérosité à son sommet. Il offre une *splénisation* bien caractérisée; il s'en écoule, quand on l'incise, une sérosité sanguinolente; la substance pulmonaire est rouge et friable, et se précipite au fond de l'eau.

3° *Centres nerveux.* — A l'ouverture du crâne, il s'est écoulé peu de sérosité; la surface du cerveau est légèrement humide; une petite quantité de sérosité abreuve les mailles de la pie-mère. Substance cérébrale d'une bonne consistance, eu égard au temps écoulé depuis la mort. Les ventricules ne contiennent que quelques gouttes de sérosité.

La substance du cervelet et de la moelle alongée présente sa consistance normale.

4° *Organes digest. et annex.* — A l'ouverture de l'abdomen, il s'est écoulé une grande quantité d'une sérosité tout-à-fait limpide, et le péritoine est parfaitement sain.

La membrane interne de l'estomac, recouverte de mucus, offre une teinte rouge, violacée, plus prononcée vers le grand cul-de-sac.

La rate et le foie présentent, à l'extérieur, une teinte légèrement azurée.

La partie supérieure du tube digestif a ses parois épaissies, légèrement infiltrées. Il existe une certaine quantité de bile jaune ou verdâtre vers la partie moyenne de l'intestin. Les plaques de Peyer n'offrent pas de développement insolite. Matières fécales d'une assez bonne consistance dans le cœcum et le colon : la valvule iléo-cœcale est épaissie, d'un rouge brunâtre, coloration qui se prolonge dans le colon ascendant, où l'on rencontre des ulcérations évidemment anciennes, à bords frangés, tendant à la cicatrisation. Cette altération s'étend au colon transverse, qui offre un aspect comme tigré : là, les ulcérations sont innombrables, confluentes, et elles sont accompagnées d'un épaississement du tissu cellulaire sous-muqueux.

La vessie est distendue par une grande quantité d'urine limpide; ses parois sont assez épaisses malgré la distension. La membrane interne est d'un blanc parfait.

(1) Rougeur à la partie la plus déclive de l'aorte descendante, pectorale et abdominale.

RÉFLEXIONS.

Rien n'annonçait l'existence d'une péricardite au moment où le malade fut conduit à l'hôpital. Les accidens nerveux qui survinrent quelques jours après furent passagers et ne se liaient point à une inflammation actuelle du péricarde.

Il est donc infiniment probable que l'origine de la péricardite date réellement de l'époque que nous lui avons assignée, c'est-à-dire du 31 mars. Par conséquent, le malade, déjà profondément affaibli par la longue diarrhée qui le consumait, a succombé en moins de quarante-huit heures à une péricardite aiguë (1). Déjà cependant une exsudation pseudo-membraneuse recouvrait de toutes parts le cœur, et deux cuillerées environ d'un liquide roussâtre s'étaient épanchées dans la cavité du péricarde.

Une exsudation de ce genre peut se former avec plus de rapidité encore, comme le prouve la première des observations de péricardite contenues dans la *clinique médicale* de M. le professeur Andral. Le sujet de cette observation fut enlevé en vingt-sept heures par une péricardite sur-aiguë, survenue pendant le cours d'un rhumatisme articulaire aigu, et déjà « la totalité de la surface interne du » péricarde était tapissée par une exsudation blan- » châtre, molle, membraniforme, et offrant un as- » pect comme aréolé. Au-dessous de cette exsuda- » tion, on observait une vive rougeur du péricarde. » Il n'y avait pas, à proprement parler, de liquide » épanché dans son intérieur; on en retira tout au » plus une once de sérosité verdâtre. »

Sans les signes fournis par la percussion et l'auscultation, il nous eût été complètement impossible de diagnostiquer une péricardite dans le cas précédent. Mais la matité, le bruit de frottement *péricardique* et spécialement le bruit de cuir neuf, survenus tout à coup chez un homme dont les battemens violens et tumultueux du cœur coïncidaient

(1) Il me paraît probable que l'affaiblissement *cachectique* était, sinon la cause unique, au moins la principale cause de l'hydropisie générale.

avec un pouls petit, ne pouvaient réellement être rapportés qu'à une péricardite aiguë.

Nous n'avons aucune donnée précise sur la cause de la péricardite de Ménard : il nous paraît probable que le malade se sera exposé au froid, soit en se levant pour aller à la garde-robe, comme cela lui arrivait plusieurs fois le jour et la nuit, soit en se levant pendant le délire passager de la nuit du 30, et que cette circonstance, chez un individu *prédisposé*, aura pu faire éclater la péricardite. Au reste, nous rapporterons plus loin des observations propres à démontrer quelle est l'influence des alternatives de chaud et de refroidissement dans le développement de cette phlegmasie.

Le traitement a été nul. Nous n'osâmes point recourir à des émissions sanguines chez un sujet, qui n'avait, pour ainsi dire, que de l'eau dans les veines, et dont la faiblesse radicale était telle, qu'à chaque instant, indépendamment de la péricardite, il était menacé de tomber en défaillance. D'ailleurs, il lui était survenu de copieuses hémorrhagies nasales passives, qui nous parurent une nouvelle contre-indication aux émissions sanguines. On verra, d'ailleurs, plus loin, si nous sommes avare de ce moyen quand il convient de l'employer.

L'observation qui suit vient elle-même à propos pour donner au lecteur une idée de la vigueur avec laquelle nous pratiquons les émissions sanguines dans les cas de violente et très grave inflammation.

Il existait chez Ménard une complication d'*endocardite*. Le fait que l'on vient de lire offre, sous plusieurs rapports, une grande analogie avec la première observation que nous rapporterons au chapitre de l'endocardite.

OBSERVATION 2e.

22 ans. — Pleuro-pneumonie compliquée de péricardite. — Guérison. — Nouvelle pleuro-pneumonie également compliquée de péricardite. — Mort le cinquième jour. — Épanchement séro-purulent et fausses membranes récentes dans le péricarde; fausses membranes anciennes, bien organisées, séro-fibreuses. — Ramollissement gris de tout le poumon droit (suppuration). — Fausses membranes organisées de la plèvre.

Guyot (Jean), âgé de 22 ans, boulanger, d'une constitution robuste et sanguine, fut admis à la clinique (no 7, salle St.-Jean-de-Dieu), le 21 avril 1834. Dans la nuit du 19, à 2 heures du matin, il sortit pour travailler, étant en sueur et vêtu comme on l'est dans sa profession. Un violent frisson, un point de côté droit des plus douloureux le forcèrent bientôt à quitter son ouvrage et à se recoucher.

Lorsque nous le vîmes pour la première fois, à la visite du 22, il offrait tous les symptômes de l'une des plus violentes pleuro-pneumonies qui se soient présentées à la clinique. Huit saignées du bras, diverses applications de sangsues et de ventouses scarifiées, des vésicatoires, plus tard quelques légers purgatifs, firent enfin justice de cette terrible maladie, que plusieurs assistans avaient jugée au-dessus de toutes les ressources de l'art, et dont je ne rapporte pas les longs détails, dans la crainte de donner trop d'étendue à cette observation.

Guyot, très bien guéri, mangeait la demie depuis près de quinze jours et aidait la sœur de la salle dans le service des autres malades, lorsque le 3 mai, dans la soirée, il fut pris de frisson, de fièvre, de céphalalgie, d'oppression, de toux suivie de crachats rouillés.

4 mai, à la visite. Des crachats visqueux, adhérens, rouillés, une grande oppression, un point de côté à droite, le râle crépitant, le souffle bronchique et une broncho-égophonie très forte, la matité, ne permettaient pas de méconnaître le développement d'une nouvelle pleuro-pneumonie. Il y avait 48 à 52 inspirations par minute; le pouls était plein, à 120 puls. par min.; la peau brûlante, un peu halitueuse; l'anxiété extrême; le visage grippé.

Nous négligeâmes l'exploration de la région précordiale, le malade n'accusant point de douleur dans cette région, et la pleuro-pneumonie nous paraissant d'ailleurs suffisamment expliquer tous les accidens.

Prescription. *Saignée de trois palett.; 30 sangs. poit.; catapl.; looch-thrid.; diète.*

5. Peau sèche, aride, brûlante; pouls à 120-124, dur et tendu; persistance de la dyspnée, de l'anxiété et des signes *caractéristiques de la pleuro-pneumonie.*

Les bruits du cœur sont tellement sourds qu'on a de la peine à les distinguer (1).

Je prescris une nouvelle saignée et des ventouses scarifiées sur la poitrine. Mais ce malheureux, qui a déjà dû la vie une première fois à ces moyens, les refuse opiniâtrément.

Le soir, le pouls est à 140, et s'est rapetissé. Il est survenu du dévoiement.

6 et 7. Les accidens continuent à s'aggraver; la suffocation est imminente (52 inspirat.). Le malade persiste dans son refus des émissions sanguines : en conséquence, huit grains d'émétique dans six onces d'une potion gommeuse lui sont administrés.

8. Le malade, vaincu par la force du mal, me fait dire qu'il consent à ce qu'on le saigne. Mais, hélas! il était trop tard : pouls misérable, décomposition des traits, refroidissement des extrémités, étouffement. On se borne à faire couvrir les membres inférieurs de sinapismes, et la mort arrive dans la journée.

Autopsie cadavérique, quatorze heures après la mort.

(1) Nous n'avions qu'à pratiquer la percussion de la région précordiale, et nous eussions reconnu l'existence d'une péricardite, sur-ajoutée à la pleuro-pneumonie. Mais cette dernière maladie absorbait tellement toute notre attention, que l'état des bruits du cœur ne put nous engager à chercher autre chose. Aujourd'hui que nous examinons toujours avec soin la région précordiale, la péricardite ne nous échappe plus.

1° *Organ. circul. et resp.* — Le péricarde contient un verre environ d'un liquide séro-purulent. Sa face interne est tapissée d'une fausse membrane aréolée, molle, friable, non encore organisée, et se détachant à la manière d'une pulpe de consistance médiocre. Au-dessous de cette membrane *amorphe*, existent d'autres membranes accidentelles, anciennes, bien organisées, offrant un aspect blanchâtre, laiteux, et recouvrant le cœur dans presque toute son étendue. Une rougeur vive, pointillée, sanglante, se remarque dans les deux feuillets du péricarde.

L'intérieur des cavités du cœur est plutôt décoloré que rouge, même dans la région des valvules. Les cavités gauches contiennent des caillots *ambrés*, entortillés autour des tendons de la valvule mitrale.

Fausses membranes molles, fibrineuses, récentes, dans le côté droit de la poitrine, où l'on trouve, de plus, des adhérences anciennes, organisées en tissu cellulo-fibreux.

— Poumon droit gorgé de sang et de sérosité, encore un peu crépitant.

Le côté gauche contient un verre environ de sang, mêlé de pus : on y voit aussi des couches fibreuses accidentelles superposées, et dont quelques portions sont déjà passées à l'état cartilagineux. La scissure a complètement disparu par l'effet de ces adhérences anormales. Le poumon gauche ne crépite nulle part, si ce n'est à son sommet ; partout ailleurs, il est le siége d'un ramollissement gris ou d'une infiltration purulente.

2° *Organ. — digest.* — L'estomac, vers sa petite courbure, offre des stries rouges, des raies comme sanglantes, analogues à celles que l'on rencontre à la suite de l'administration de l'émétique chez les animaux qu'on empêche en même temps de vomir ; on remarque des vergetures dans la région pylorique. La consistance de la membrane muqueuse n'est pas très notablement altérée.

Le gros intestin contient un énorme ver lombricoïde ; la muqueuse du *cœcum* est rouge et injectée.

RÉFLEXIONS.

Cette observation offre de l'intérêt sous un double point de vue. Deux fois, dans l'espace de six semaines, le jeune homme qui en fait le sujet a été frappé de pleuro-pneumonie compliquée de péricardite, et deux fois la péricardite a été méconnue, parce que nous avons consacré presque exclusivement notre attention à l'exploration des organes de la respiration.

Le fait qui précède et plusieurs de ceux qui suivent, démontrent que chez ce malade, la péricardite eût été facilement diagnostiquée, si l'on eût songé à mettre en usage les méthodes d'exploration convenables. L'éloignement et l'obscurité des bruits du cœur, constatés comme en passant, pendant la seconde maladie, auraient bien dû nous mettre sur la voie du diagnostic de la péricardite, si, encore une fois, nous n'eussions trouvé dans la violente pleuro-pneumonie que nous avions sous les yeux, de quoi nous rendre raison de tout ce que nous observions. Notez que les mouvemens du cœur ont conservé leur régularité, et que le malade ne s'est jamais plaint de douleur dans la région précordiale elle-même.

J'ai avancé que le malade avait deux fois été atteint de péricardite : je ne pense pas qu'on puisse me contredire à cet égard. Il est en effet, par trop probable, pour ne pas dire plus, que les fausses membranes fibreuses, laiteuses, sous-jacentes aux fausses membranes molles et récentes du péricarde, étaient les traces de la péricardite qui existait lors de la première maladie, comme les fausses membranes organisées de la plèvre, sous-jacentes aux productions pseudo-membranes récentes, étaient les traces de la double pleuro-pneumonie qui fut constatée au moment de l'entrée. D'où il suit, et c'est là un point d'une haute importance, que nous n'avons pas guéri seulement, d'abord, une double pleuro-pneumonie, mais aussi une péricardite générale qui la compliquait. Or, si l'on peut triompher ainsi d'une péricardite aiguë greffée sur une double pneumonie également aiguë, certes, on peut espérer que la péricardite simple cédera, dans la plupart des cas, à une saine et vigoureuse thérapeutique. C'est là une précieuse vérité que nous croyons pouvoir démontrer à nos lecteurs par les faits qui seront rapportés dans notre troisième article. Ce n'est, d'ailleurs, que le témoignage des faits qu'il nous fût ainsi permis d'opposer aux désolantes assertions de Corvisart et de quelques autres.

Une question se présente maintenant : Le malade eût-il été sauvé une seconde fois, s'il ne se fût opiniâtrément refusé à la méthode des émissions sanguines? Il est difficile de répondre, d'une manière positive, à cette question. Il est bien certain que la première maladie était pour le moins aussi grave en elle-même que la seconde. Mais le malade avait alors une force de résistance et une plénitude de sang qui lui manquaient en partie lors de la dernière maladie, véritable pendant de la précédente.

OBSERVATION 3e.

16 ans. — Contractions générales *tétaniformes* ; accès fréquens de suffocation, par suite de la contraction spasmodique des muscles de la glotte. — Disparition presque complète de tous les accidens, sous l'influence de larges émissions sanguines et de l'opium à haute dose. — Mort le sixième jour, à la suite d'une rechute produite par un bain froid. — Augmentation de consistance de la moelle dans toute son étendue, si ce n'est dans un point de sa portion cervicale où l'on trouve un foyer de ramollissement. — Pus dans le péricarde.

Contesse (Michel), âgé de 16 ans, fortement constitué, visage coloré, fut admis à la clinique (n° 18, salle St.-Jean-de-Dieu) le 1er mars 1834. Pendant six mois, il avait couché sur un matelas étendu sur le plancher d'une chambre humide et

nouvellement bâtie. Le 11 février, il se trouva assez indisposé pour être obligé de cesser son travail habituel (orfévrerie). Une saignée et des sangsues (6 à chaque cuisse) amenèrent une prompte guérison. Deux jours après avoir repris ses travaux, ses bras s'engourdirent ainsi que ses mains, au point qu'il ne pouvait tenir ses outils. Le lendemain ses doigts étaient fléchis convulsivement. Sa maladie fut prise pour une épilepsie (un purgatif, le 24 et le 25 février; puis, potion calmante avec 12 gouttes de laudanum de Sydenham; frictions avec baume tranquille). — Les 26, 27 et 28, violens accès de suffocation, accidens qui se renouvelèrent plusieurs fois dans la nuit et le jour suivant, où il fut reçu à l'hôpital.

Depuis le 20 février, jour de l'invasion de la maladie, le malade ressentit de temps en temps des palpitations

2 mars. Face colorée; pupilles dilatées; yeux fixes et hagards, comme si le malade pressentait un grand danger; intégrité parfaite de l'intelligence; réponses nettes et claires, articulées d'une voix tremblante, précipitée, et entrecoupée par les cris : au secours! et les sanglots que lui arrachent les crampes qu'il ressent dans les membres; menace de suffocation presque continuelle. Doigts, mains et avant-bras fortement fléchis, ainsi que les orteils et les pieds. Les muscles des membres, ceux de l'abdomen, les masséters étaient tellement durs, qu'en les touchant, on croyait toucher une pierre, surtout pendant les accès. Les mâchoires s'écartaient difficilement. Tout le corps, mais principalement le visage et le thorax, ruisselaient d'une sueur que les excès rendaient plus copieuse encore. Quand on lui étend les membres convulsivement fléchis, et qu'on lui frotte le larynx pendant les accès de suffocation, le malade en éprouve un soulagement inexprimable; les battemens du cœur sont forts et précipités; pouls à 112; peau chaude.

Prescription : *Saignée de trois palettes, cinquante sangsues sur le rachis; deux demi-lav. avec douze gr. de musc pour chacun; un quart de grain d'ext. gom. d'opium, toutes les deux heures; pot. éthér.; bain tiède avec affusions froides.*

En sortant du bain, le malade s'est trouvé beaucoup soulagé, et une demi-heure après, les douleurs et les accès de suffocation avaient complètement cessé.

3 mars. A 7 heures du matin, retour de la suffocation et des crampes dans les membres supérieurs, mais à un moindre degré. Les membres inférieurs sont assez souples, et le malade peut les tirer hors de ses couvertures; pouls à 96-100; persistance de la chaleur et de la sueur; constipation.

Saignée de trois palettes. Trente sangs. rachis, bain tiède et aff. froid. le reste ut suprà.

Le soir aucune souffrance; le malade passe une bonne nuit et urine abondamment.

4, à l'heure de la visite. Cessation de la rigidité musculaire des membres; mâchoires peu serrées, point d'accès de suffocation. État des plus satisfaisans; tout semble présager une heureuse issue.

Bain tiède; catap. laudan. sur le rachis; continuation du musc et de l'opium comme les jours précédens.

Le soir, léger retour des étouffemens, lorsque le malade boit plus vite qu'à l'ordinaire; il passe une bonne nuit.

5. Avant et pendant la visite, les étouffemens deviennent plus fréquens, surtout quand le malade boit. Il éprouve par intervalles quelques crampes dans les membres supérieurs, mais point de contractions permanentes; membres inférieurs souples; cessation des sueurs; langue sèche et blanche; soif; plus de selles depuis trois jours (les lavemens ne sont pas rendus); 108 pulsat.; visage sensiblement altéré. (Vent. scarif. sur le rachis, le reste *ut suprà*).

Dans la journée, le malade prend, par erreur, un bain d'eau froide, sortant immédiatement de la fontaine (un bain tiède avait été prescrit); il y reste d'une demi-heure à trois quarts d'heure, éprouvant un froid très vif. Les crampes et les étouffemens se renouvellent pendant toute la durée de ce bain. Aussitôt qu'il a été couché, on lui a mis aux pieds des boules remplies d'eau chaude, et il a été plus calme deux ou trois heures après, bien qu'il se sentît *encore comme glacé*.

Le soir, il ne put rendre ses urines, et on fut obligé de le sonder.

6. Les contractions spasmodiques et les accès de suffocation sont revenus avec la même intensité que les premiers jours, et la déglutition des liquides les redouble en quelque sorte; vessie distendue par l'urine; sueurs; pouls à 120-124; soubresauts des tendons.

Saignée de trois palettes; vingt-quatre sangs. sur les côtés du cou.; contin. du musc.; suppress. de l'opium.

Mort à onze heures du matin, au milieu d'un accès de suffocation.

Autopsie cadavérique, vingt-deux heures après la mort.

1° *Org. circulat. et respirat.* — Le péricarde contient deux onces d'un véritable pus, homogène, crémeux, un peu verdâtre; il est généralement injecté, mais à un degré médiocre. Les cavités du cœur contiennent une petite quantité de fibrine décolorée. — Anciennes adhérences entre les plèvres des deux côtés. Congestion *hypostatique* des deux poumons. — Aucune lésion notable dans le larynx.

2° *Centre nerveux.* — Le système veineux encéphalique est gorgé de sang. La substance cérébrale, sablée de sang, est d'une bonne consistance; la substance grise est d'une teinte lilas; peu de sérosité dans les ventricules; injection des plexus choroïdes. — La consistance du cervelet est normale; rigidité de la protubérance annulaire et de la

moelle alongée; un peu de sérosité dans le quatrième ventricule.

Injection assez marquée de la dure-mère rachidienne. A l'ouverture du canal dans lequel la moelle épinière est immédiatement contenue, il s'est écoulé une quantité de sérosité (fluide rachidien de M. Magendie) bien plus considérable qu'à l'état normal, surtout à la région cervicale. Teinte rosée des cordons nerveux de la queue de cheval. Injection des deux faces de la moelle, plus prononcée toutefois à la face postérieure. Le cordon rachidien, principalement dans ses faisceaux antérieurs, a beaucoup augmenté de consistance, excepté vers le renflement supérieur. Là, dans la moitié antérieure, on trouve un ramollissement de huit à neuf lignes d'étendue, assez régulièrement circonscrit; la portion de moelle qui en est le siége est déchiquetée, convertie en une sorte de crème, d'une couleur jaune rougeâtre.

RÉFLEXIONS.

La péricardite a été méconnue par les mêmes raisons que nous avons exposées dans nos réflexions sur la précédente observation. En supposant que nous eussions fixé notre attention, d'une manière toute spéciale, sur l'état du cœur, il nous eût, sans doute, été difficile de reconnaître la péricardite, vu la petite quantité de l'épanchement et l'absence de fausses membranes propres à donner lieu à quelque bruit anormal pendant les mouvemens du cœur.

C'est du véritable pus qui avait été sécrété, dans ce cas, par le péricarde enflammé. Il n'est pas très commun de rencontrer du pus dans le péricarde, indépendamment de toute production pseudo-membraneuse; mais on en trouve assez souvent en même temps que des exsudations de cette dernière espèce. La quantité de ce liquide peut même être assez considérable. Nous en recueillîmes, par exemple, un bon verre chez un individu qui succomba, en 1832, à une péricardite, compliquée de pleuro-pneumonie droite.

OBSERVATION 5e (1).

45 ans. — Péricardite aiguë, entée sur une ancienne affection du cœur. — Douleur à la région du cœur avec frémissement cataire; bruit de cuir neuf avec ses différentes phases de décroissement. — Pleurésie incidente à droite. — Mort le huitième jour. — *Fausses membranes* sur toute la surface du cœur. — Hypertrophie considérable du ventricule gauche.

Une femme, âgé de 45 ans, avait éprouvé, en 1832, une forte attaque de choléra, dont elle ne s'était relevée qu'avec peine. Depuis cette époque, restée dans un état de souffrance continuelle, elle avait été sujette à beaucoup d'oppression, à de la douleur dans la région du cœur, et à des palpitations, que, du reste, elle disait avoir ressenties dès l'âge de 18 ans, mais à un moindre degré.

Sujette à des récrudescences de douleur précordiale, d'oppressions, de palpitations plus fortes, elle était, pour cette cause, entrée en 1833, à l'hôpital Saint-Antoine, dans le service de M. Kapeler, et c'était la même raison qui l'amenait dans celui de M. Mailly, le 30 octobre 1834. C'était dans la matinée de l'avant-veille, 28 octobre, que, se réveillant tout à coup, elle se trouva, sans aucune raison à elle connue, prise de cette dernière récrudescence, qui était, comme on le verra, une maladie toute nouvelle.

30 octobre. A la visite du soir, j'observai les symptômes suivans : face pâle, blafarde; oppression poussée jusqu'à l'orthopnée; douleur assez forte à la région du cœur, mais encore plus prononcée au creux épigastrique; il y a eu des vomissemens fréquens; la langue est blafarde et chargée d'un enduit muqueux décoloré, de très légères rougeurs *phlébectasiques* se remarquent sur les pommettes. — Frémissement cataire bien marqué à la région précordiale; les deux battemens du cœur sont confondus en un large bruit de froissement, qu'on reconnaît aussitôt pour être le bruit de cuir neuf signalé par M. Collin; il est fort intense, dénué de tout bruit accessoire, et occupe également toute la région précordiale; il rappelle parfaitement le bruit produit par une semelle large, épaisse et criant sous l'effort que fait le pied pour la fléchir; région du cœur, mate dans une assez grande étendue; absence de pouls veineux aux jugulaires; pouls assez petit; congestion pulmonaire assez forte à la partie postérieure et inférieure des poumons; membres inférieurs fortement œdématiés; membres supérieurs s'œdématiant facilement par la compression du bandage circulaire de la saignée.

Diagnostic. *Rien aux valvules des orifices du cœur; fausses membranes épaisses, répandues sur la surface des deux feuillets du péricarde, déterminant par leur froissement, lors des mouvemens de diastole du cœur, le bruit que l'on entendait.* (*Ce diagnostic*, que je pensai pouvoir porter, fut adopté le lendemain par M. Mailly.)

Prescription. *Sinapismes aux pieds; potion avec 15 gouttes de teinture de digitale; 25 sangsues sur le cœur.*

31 octobre. Le lendemain matin, on trouva une amélioration notable : un peu moins d'oppression, bien que la congestion pulmonaire occupe aujourd'hui toute la face postérieure des poumons. Cessation des vomissemens; diminution de la douleur précordiale; point de frémissemens cataires, bruit de cuir neuf moins fort. (M. Mailly prescrit une *saignée de 3 palettes; 20 sangsues au bas du sternum; sinapisme; potion avec teinture de digitale.*)

Le défaut de circulation dans les membres supérieurs qui étaient presque froids, a obligé de revenir 3 fois à la saignée : on a cependant obtenu

(1) Cette observation m'a été communiquée par M. Fournet, l'un des internes les plus distingués de nos hôpitaux.

3 palettes de sang (caillot assez solide, mais petit, nageant au milieu de beaucoup de sérosité, et recouvert d'une couenne retroussée). Après la saignée, la malade éprouve beaucoup de calme, et se trouve bien le reste de la journée.

1er novembre. Presque plus de douleur au cœur : les deux bruits du cœur, jusque là confondus dans le bruit de cuir, commencent à se dégager de ce dernier ; ceci cependant n'a lieu qu'à la pointe du cœur, où le premier battement arrive à l'oreille accompagné encore d'un frémissement ; à la base du cœur, on ne peut point faire cette distinction ; seulement le bruit de cuir ayant perdu de son intensité, ressemble à celui qui serait produit par un cuir moins épais et plus pliant. (18 *sangsues au bas du sternum ; sinapisme à la partie interne des genoux, etc. La veille, un sinapisme appliqué à la région sternale gauche avait diminué beaucoup la douleur qu'elle y éprouvait.*)

2 novembre. Le mieux est encore plus prononcé aujourd'hui ; les deux battemens du cœur sont distincts à la pointe, seulement un peu froissés ; à la base, le bruit de cuir est réduit à peu de chose, et commence à laisser distinguer un peu les bruits du cœur. La congestion pulmonaire a diminué considérablement. (*On prescrit un vésicatoire sur la région sternale*).

3 novembre. La nuit a été fort agitée, et le lendemain, sans cause appréciable, la malade est dans un état de très grande dyspnée. Face très pâle; douleur très vive dans le côté droit et inférieur de la poitrine : l'auscultation montre l'existence d'une pleurésie avec léger épanchement. Les bruits du cœur sont les mêmes que la veille, seulement l'état de la respiration empêche qu'on puisse les distinguer aussi bien. Pouls très fréquent. (20 *sangsues loco dolenti.*)

L'état de la malade s'aggrave rapidement, et elle meurt le lendemain à 6 heures. J'avais constaté que la matité d'abord observée à la région précordiale, avait été un peu en diminuant jusqu'à la mort, sans pour cela disparaître entièrement.

Autopsie cadavérique, 28 heures après la mort.

1° *Organes circulat. et respirat.* — Le péricarde, accolé dans toute son étendue à la surface du cœur par une fausse membrane, ne contient point de sérosité. Une seule fausse membrane commune au feuillet viscéral et au feuillet pariétal du péricarde se trouve appliquée sur toute la surface du cœur; adhérente par ses deux surfaces, d'une part au cœur, et de l'autre au péricarde, elle peut cependant encore, à cause de son peu d'adhérence au feuillet pariétal, permettre à ce dernier quelques frottemens légers sur le cœur, lors du soulévement et de l'affaissement de celui-ci. Blanchâtre, peu résistante, d'une texture aréolaire à ses deux surfaces, de l'épaisseur d'une ligne (au plus) vers la base du cœur, vers les oreillettes surtout, d'un sixième ou d'un huitième de ligne seulement vers la pointe de cet organe, cette fausse membrane, détachée du cœur de toutes parts, offre le poids de 4 gros. Examinée au microscope avec un grossissement considérable, elle offrait une arborescence extrêmement touffue, irrégulière, très riche et très ténue, comme serait la projection, sur un tableau blanc, de l'ombre d'une mousse très fine et très touffue. Du reste, on ne pouvait y reconnaître aucun vaisseau distinct.

Après l'enlévement de la fausse membrane, on voit sur la surface du cœur, surtout dans sa portion ventriculaire gauche, une injection rosée et arborescente, très riche et très ténue. J'enlève dans ce point un petit lambeau de la membrane séreuse, qui, placé au foyer du microscope, laisse voir bien manifestement des vaisseaux d'une assez grande longueur, croisés dans différens sens, abondans et cependant peu ramifiés. (Bien que d'une très grande minceur, je pense que le lambeau de membrane séreuse avait entraîné avec lui une légère couche de tissu cellulaire, et que c'était à ce dernier qu'appartenaient les vaisseaux que me montrait le microscope).

Le cœur est, dans sa totalité, d'un volume considérable. Bien lavé, dépouillé de tous ses caillots, ne conservant que l'origine des gros vaisseaux, il pèse 13 onces. Son tissu dense, d'un rouge très charnu, est considérablement hypertrophié, à la fois *concentriquement*, car sa cavité est réduite à peu de chose, et *excentriquement*.

Ventricule gauche : pour la plus grande épaisseur de ses parois, 3 centimètres et 2 millimètres, et pour la plus petite épaisseur, 2 centimètres. Paroi inter-ventriculaire, 2 centimètres également. Diamètre transversal du ventricule gauche, 7 centimètres. Si l'on comprend dans cette dernière mesure le ventricule droit accolé au gauche, on a 9 centimètres 1/2. Diamètre de la cavité du ventricule gauche, un peu plus d'un centimètre 1/2.— Colonnes charnues de ce ventricule extrêmement robustes. Par une pression assez forte de ses parois, on n'en diminue que très peu l'épaisseur, et si l'on veut aller plus loin, on en produit le déchirement.

Épaisseur de la partie la plus mince de la pointe du ventricule gauche 1 millimètre.

Ventricule droit. La plus grande épaisseur de ses parois est seulement de 3 millimètres.

Membrane interne du cœur un peu rouge dans quelques points limités. Beaucoup de caillots dans l'oreillette droite, presque pas dans le ventricule droit, qui apparaît à peine à côté du ventricule gauche. Rien aux orifices du cœur, rien aux valvules.

Les deux poumons un peu congestionnés en bas et en arrière, mais d'ailleurs sains; côté droit contenant une assez grande quantité de sérosité dans laquelle nageaient quelques fragmens de matière pseudo-membraneuse.

2° *Organes digest. et annex.* — La membrane muqueuse de l'estomac est un peu ramollie vers le grand cul-de-sac, et colorée de différentes nuances,

en brun, en rouge, en bleu même dans quelques points, sous forme de taches, de marbrures, etc.

Foie d'un brun fauve : son tissu, ramolli et beaucoup plus friable qu'à l'ordinaire, se réduit en une pulpe presque puriforme sous la pression du doigt.

Rien aux autres organes.

RÉFLEXIONS DE L'AUTEUR DE CETTE OBSERVATION.

1° Il paraissait téméraire, du vivant de la malade, de prononcer qu'il n'y avait aucune lésion aux valvules ; l'œdème des membres inférieurs, l'ancienneté de la maladie et quelques autres raisons semblaient, en effet, inspirer cette idée, sans cependant pour cela exclure celle de la péricardite ; mais d'autre part l'absence de pouls veineux aux jugulaires, l'absence de la couleur violacée de la face, de l'irrégularité du pouls, de rougeurs *phlébectasiques* considérables aux pommettes, du bruit de soufflet, suffisaient pour éloigner l'idée d'une lésion valvulaire. Le diagnostic, comme on l'a vu, a été confirmé par l'autopsie cadavérique.

2° Si nous portons sur les symptômes observés l'œil pénétrant de l'analyse, il nous sera facile de leur attribuer à chacun la place qui leur convient. Il existait ici deux maladies : l'une ancienne, l'hypertrophie du cœur, qui expliquait tous les antécédens que nous avons rapportés, et à laquelle se rattachaient, et l'œdème des membres inférieurs, et les palpitations, et les oppressions, antérieurement éprouvées par la malade, réapparaissant de temps en temps, et enfin la matité récemment observée (1) : l'autre, au contraire, toute nouvelle, la péricardite, à laquelle appartenaient en propre, et la douleur précordiale et le bruit de cuir neuf. Nous n'avons, en effet, trouvé sur le cœur ou le péricarde rien qui témoignât de l'existence d'une péricardite chronique. Il n'est pas aussi facile d'attribuer sa véritable origine au frémissement cataire : il est probable qu'il a été sous l'influence de la péricardite, puisqu'il a disparu aussitôt que l'amélioration des symptômes de cette dernière s'est décidément prononcée (2).

3° Tout en considérant, à l'exemple de M. Bouillaud, le bruit de cuir neuf comme une simple modification des bruits de frottement, de râclement, que ce professeur a si heureusement rattachés à l'existence de fausses membranes plus ou moins épaisses sur les feuillets du péricarde, il importe cependant de fixer avec le plus d'exactitude possible, les caractères qui le distinguent et la marche qui lui est propre, c'est-à-dire les dégradations successives qu'il peut éprouver dans le cours de la péricardite où il apparaît. L'analyse d'une portion de l'observation précédente, va nous offrir ce tableau. 1° D'abord, dans toute sa force, il ressemblait parfaitement au bruit que fait, en pliant sur le sol, une semelle large, formée d'un cuir neuf et épais : à ce degré il couvrait entièrement les battemens du cœur. 2° A un degré moins élevé, quoique moins fort, il couvrait encore les battemens du cœur à la base de l'organe ; tandis qu'à la pointe où l'amélioration était encore plus sensible, on entendait d'abord le premier battement du cœur, et ensuite un léger bruit de cuir neuf ; de manière que la sensation qui arrivait à l'oreille était parfaitement semblable à la sensation complexe du bruit produit, 1° par l'application du pied sur le sol, 2° du bruit qui résulterait de la flexion d'une semelle moins épaisse et plus pliante que la première; 3° enfin dans un troisième degré, le premier bruit du cœur, plus dégagé encore que la veille, imitait parfaitement le bruit d'une application plus certaine, plus pesante du pied sur le sol, tandis que le petit bruit de froissement, lui succédant immédiatement, correspondait au temps de la flexion de la semelle mince et souple d'un escarpin.

En voyant ainsi le bruit de cuir neuf passer par des phases de décroissement plus rapides à la pointe du cœur qu'à la base, on avait présumé que la fausse membrane avait perdu plus vite, dans le premier de ses points, et de son épaisseur, et de sa rugosité ; ce n'était là qu'une conséquence du principe admis d'abord, qui rattachait le bruit de cuir à l'existence de la fausse membrane ; aussi la conséquence, comme le principe, a été confirmée par l'autopsie cadavérique (1)

OBSERVATION 5e.

Jeune homme de 28 ans. — Matité à la région précordiale ; légère voussure ; bruit de *frôlement péricardique ;* bruits du cœur sourds, éloignés ; impulsion du cœur difficile à sentir. — Signes de pleuro-pneumonie. — Plus tard, érysipèle au visage. — Mort le dixième jour après les premiers accidens. — Adhérence du péricarde à la plèvre ; épaississement des parois du péricarde, qui est très injecté et contient deux cuillerées d'un liquide rougeâtre, légèrement floconneux. — Concrétions fibrineuses dans les cavités du cœur ; rougeur foncée de la membrane interne des cavités droites. — Fausses membranes sur la plèvre costale, pulmonaire et diaphragmatique. — Splénisation des poumons. — Ramollissement et suppuration de la rate.

Barrie (J.- Bapt.), âgé de 28 ans, brun, d'une assez forte constitution, fut admis à la clinique (n°10, salle St.-Jean-de-Dieu), le 12 septembre 1834.

(1) Les phénomènes ci-dessus exposés, ainsi que je crois l'avoir démontré depuis plus de dix ans, n'appartiennent point *tous* à une hypertrophie pure et simple du cœur. Nous discuterons en son lieu cette importante question.

(2) L'explication du frémissement vibratoire observé dans ce cas, se trouve dans ce que j'ai dit des causes de ce phénomène dans les prolégomènes de cet ouvrage. Un frottement assez considérable pour produire le bruit de cuir neuf ou de *semelle*, devait naturellement être accompagné de quelque frémissement vibratoire.

(1) J'applaudis très volontiers à toutes les remarques de M. Fournet sur les modifications du bruit de cuir neuf dans le cours de la péricardite dont on vient de lire le récit. Dans les observations que nous avons déjà rapportées et dans plusieurs autres que nous rapporterons dans ce chapitre, nous avons tâché de décrire avec précision les nuances principales du bruit de *glissement*, de *frôlement*, de *tiraillement*, qui a lieu pendant le cours de la péricardite.

Il nous assura qu'il n'était malade que de la veille, jour où, à la suite de fatigue et d'un refroidissement après avoir eu chaud, il fut pris d'un *point de côté* à gauche, de frissons suivis de fièvre, et d'un malaise universel.

Le 12, à la visite, voici quel était son état :

Fièvre vive avec chaleur et sécheresse de la peau; visage abattu, mais exprimant une vive anxiété, légèrement *grippé*, offrant une teinte jaune assez prononcée ; narines agitées d'un mouvement rapide de dilatation et de resserrement, comme pulvérulentes à leur entrée ; langue assez humide, un peu rouge; salive rougissant le papier bleu de tournesol; soif; inappétence ; ventre souple, indolent; quelques envies de vomir; constipation.

Dyspnée considérable (40 à 44 inspirations par minute); crachats muqueux, demi-transparens, visqueux, peu abondans; toux assez rare.

Matité dans toute la moitié inférieure gauche de la poitrine; souffle bronchique dans la même région avec un peu de crépitation diffuse en bas et en dehors; égophonie des plus évidentes au-dessous et en dehors de l'angle inférieur de l'omoplate ; absence d'ébranlement vibratoire (quand le malade parle) dans toute l'étendue de la matité. — En faisant coucher le malade sur le ventre, la matité diminue à la partie postérieure; le niveau de cette matité s'abaisse, le souffle bronchique perd beaucoup de son intensité, l'égophonie disparaît presque entièrement, et l'on entend la respiration vésiculaire. — Retour des phénomènes indiqués plus haut, lorsque le malade a repris la position *assise*.

Son mat dans la région précordiale, occupant 3 pouces 9 lignes d'étendue verticalement, et 4 pouces 3 lignes transversalement; point de voussure notable dans cette région. Si l'on percute la région précordiale, le malade étant assis dans son lit, le niveau de la matité descend notablement. — Les battemens du cœur ne se font presque nullement sentir à la main, dans le décubitus horizontal; mais lorsque le malade est à son séant et légèrement incliné en avant, on sent distinctement ces battemens.

Les bruits du cœur sont un peu éloignés et obscurs, exempts de souffle. En appliquant fortement l'oreille contre la région précordiale, on entend, pendant le choc de la pointe du cœur, un tintement clair, argentin, imitant un véritable bruit de timbre.

La percussion est douloureuse dans toute la partie inférieure externe du côté gauche.

Le côté droit de la poitrine est sain.

Pouls plutôt serré que développé, régulier, à 120 pulsations par minute.

Insomnie causée par l'état d'anxiété; céphalalgie.

Dianostic. *Pleuro-péricardite grave.*

Prescription. *Deux saignées du bras de 3 à 4 palettes ; ventouses scarifiées sur le côté (3 pal.); infus. béchique à discrétion ; lavement ; diète.*

Le 13, le malade ne se trouve que médiocrement soulagé, mais il ne se plaint en particulier que de la tête et de la gorge (1) ; crachats presque nuls, *insignifians ;* respiration moins fréquente (vingt-quatre à vingt-huit inspirations par minute), entrecoupée de temps en temps de légers soupirs involontaires ; il n'y a plus d'égophonie bien distincte ; la matité n'occupe que le cinquième inférieur du côté gauche, où l'on entend un râle fin, ténu, humide; le murmure respiratoire revient dans le reste de ce côté, surtout en dehors et en avant, vers la région précordiale, où la résonnance est beaucoup moins obscure qu'hier.

Bruits du cœur moins sourds, sans trace de souffle.

Pouls à 108-116; moins de chaleur et d'anxiété.

Le sang des saignées est riche en fibrine, recouvert d'une couenne mince, verdâtre, assez facile à déchirer. La consistance du caillot tient le milieu entre celle du caillot des inflammations franches, et celle du caillot des inflammations compliquées d'un état typhoïde.

Prescription.— *Saignée de 4 palett.; vent. scarif. 3 pal. sur la rég. du cœur. — Le reste*, ut suprà.

Dans la soirée, à la suite de ces nouvelles émissions sanguines, le malade se sentait si bien, qu'il se croyait guéri. Cependant, dans la nuit, il s'agite beaucoup, se découvre, se refroidit d'autant plus facilement, que l'atmosphère, à cette époque, était fraîche et agitée de vents.

14. Récrudescence des plus graves ; fièvre très vive; visage anxié; douleur dans la région précordiale, avec *irradiation dans l'hypochondre gauche ;* angoisses telles que le malade remercierait, dit-il, *celui qui lui tirerait un coup de pistolet.*

Pouls régulier, à 108; peau chaude, brûlante, légèrement moite en quelques points seulement.

Le sang retiré la veille est franchement inflammatoire : le caillot remplit presque tout le vase; il est recouvert d'une couenne *pseudo-membraneuse* de deux lignes d'épaisseur, assez ferme, moins élastique cependant que dans le rhumatisme fébrile très aigu. Le peu de sérosité dans laquelle baignait le caillot était parfaitement claire, citrine.

La percussion augmente la douleur de la région précordiale; battemens du cœur, obscurs ; bruits un peu plus éloignés qu'hier, et confus. Pendant les mouvemens de glissement du cœur dans le péricarde, on entend un bruit de frôlement ou de parchemin ; un bruit semblable existe dans la région postérieure inférieure du côté gauche, isochrône aux mouvemens respiratoires et non aux mouvemens du cœur, comme celui de la région précordiale. La matité de cette dernière région persiste.

(1) Nous avons examiné la gorge avec attention et nous n'y avons vu qu'un peu de rougeur, sans gonflement des amygdales. La déglutition n'est pas sensiblement gênée.

— Retour de l'égophonie. Le malade implore un prompt secours.

La pleuro-péricardite n'est plus douteuse pour aucun des assistans (1). Nous redoutons l'extension de l'inflammation à la plèvre diaphragmatique gauche.

Presc. *Nouvelle saignée* de 3 à 4 palettes, 20 *sangs. sur la région précordiale, le matin, et large vésicat. sur la même région, le soir.*

15. Le malade dit avoir éprouvé du soulagement à la suite des saignées; il a dormi un peu, et sué au point de mouiller deux chemises. Cependant la fièvre persiste avec beaucoup d'intensité : pouls à 120-124; respiration à 48-52. — Le sang de la veille est recouvert d'une couenne épaisse et plus ferme que celle des précédentes saignées; le caillot est considérable.

Douleur de côté diminuée; battemens du cœur plus faciles à sentir; bruits plus superficiels, plus distincts. Le bruit de *frôlement* a perdu de sa force; il est plus marqué vers l'extrémité du sternum que partout ailleurs, où l'on entend, par intervalles, un cri d'oiseau, assez semblable au bruit de cuir neuf, bruit qui ne s'étend point ailleurs que dans la région précordiale (2).

Matité et absence de la respiration vésiculaire à la partie inférieure et moyenne de la région postérieure du côté gauche. La résonnance est revenue dans la région gauche des cavités du cœur et dans la partie de la poitrine voisine.

Prescript. *Saignée, 3 pal.; catapl. huil. de crot. tig. sur le côté; looch avec digit., gr. 5.*

16. Le caillot de la dernière saignée est retroussé sur ses bords comme celui des précédentes : il est recouvert d'une couenne très ferme, blanchâtre, élastique, semblable à la peau de chamois.

Le malade a dormi deux ou trois heures, et ne se sent néanmoins que peu soulagé; sa respiration est encore haletante, mais non entrecoupée et sanglotante comme la veille. Râle crépitant au niveau et en dehors du sein gauche jusque vers l'aisselle; en arrière du même côté, là où précédemment on n'entendait point de respiration vésiculaire, existe aujourd'hui un peu de râle crépitant; souffle bronchique dans la région du scapulum, avec râle crépitant rare, et faiblesse de la respiration vésiculaire. — Toux retentissant douloureusement dans le côté gauche. Crachats gélatiniformes, mêlés de quelques stries de sang.

Pouls à 120, régulier, d'un volume médiocre; un peu de moiteur à la peau.

La matité de la région précordiale n'occupe plus qu'un pouce de haut en bas, et un pouce et demi transversalement. Le cœur est refoulé par l'estomac gonflé de gaz; son impulsion est sensible seulement vers la base. Les bruits du cœur sont plus distincts, moins éloignés.

Diagnostic. *La péricardite se résout, mais il existe de la pneumonie, et la pleurésie persiste à un degré encore assez considérable.—Le danger et très grand.*

Une saignée de quatre palettes est pratiquée en ma présence (à huit heures du matin). — Le sang coule avec force et par un jet volumineux; le malade n'éprouve point de faiblesse, et se sent moins oppressé après l'opération.

Comme le malade occupe un lit exposé à plusieurs courans d'air qui ont lieu continuellement dans la salle, je le fais placer dans un endroit plus abrité. — Je prescris un vésicatoire de huit pouces de diamètre sur le côté gauche de la poitrine.

Toutes les personnes présentes qui ont l'habitude de l'observation, conviennent qu'il est difficile de rencontrer un cas plus grave.

17. Le sang offre plus que jamais l'aspect franchement inflammatoire : le caillot, encore assez volumineux, flotte comme une espèce d'île au milieu d'une sérosité limpide; ses bords sont retroussés par suite de la rétraction de la couenne ferme, élastique et fibreuse qui le recouvre.

Le visage est un peu moins anxié; les narines s'agitent moins; pouls à 116, plus souple et plus ample; peau chaude, mais sudorale; insomnie des plus pénibles.

Bruits du cœur, encore sourds et un peu lointains.

36 inspirations par minute. — Continuation du râle crépitant sec; souffle bronchique en arrière à gauche.

Prescript. 1/2 *gr. acét. de morph. sur le vésicat.; looch avec digit.,* 8 *gr.*

Dans la soirée, peu de changement, quelques intermittences du pouls.

18. Le malade a eu deux à trois heures de sommeil, et dit se trouver un peu moins mal; 36 à 40 inspirations par minute. On constate une légère voussure de la région précordiale, au niveau du mamelon; les battemens du cœur deviennent de plus en plus superficiels; mais il existe encore un léger bruit de *frôlement péricardique*, masquant un peu le double bruit valvulaire. Rares intermittences (1 par minute environ).

Aucune douleur dans l'état de repos.

La situation du malade ne nous laisse que bien peu d'espérance.

19. La nuit a été fort agitée; au milieu d'un léger délire, le malade se découvre pour chercher le frais. Au moment de la visite, la gravité des accidens est extrême. Un érysipèle s'est développé à la face, sur le nez particulièrement et les parties adjacentes : la peau est gonflée, tendue, luisante, douloureuse, d'un rouge rosé; 44 à 48 inspirat.; pouls 124-128, régulier.

Le cœur paraît presque entièrement dégagé : les bruits sont à peu près normaux, sans souffle; mais

(1) La veille, quelques personnes révoquèrent en doute l'existence de la péricardite.

(2) Il nous reste quelque doute sur la véritable cause de ce *cri*. L'anxiété du malade est si grande qu'il ne peut suspendre sa respiration, ce qui nous empêche de nous assurer si ce cri persiste pendant la suspension des mouvemens respiratoires.

les poumons, le gauche surtout, se *prennent* de plus en plus. En avant et à gauche, râle crépitant plus abondant, plus humide, plus gros; en arrière à gauche, matité, souffle bronchique, retentissement très fort de la parole, qui est entrecoupée, monosyllabique. — A droite, un peu de souffle et de râle crépitant. Le malade est si faible qu'il ne peut rester assez long-temps à son séant pour prolonger encore l'examen du thorax. — Petite toux; expectoration de crachats muqueux, blanchâtres, non tachés de sang. — Langue humide, pâle.

Je prescris, en désespoir de cause, une nouvelle saignée et huit grains d'émétique dans une potion de six onces; on supprime la digitale.

J'ai assisté à la saignée. Le sang coule très bien; une minute ne s'était pas encore écoulée après l'opération, qu'il s'est couvert, sous mes yeux, d'une couche demi-liquide, légèrement azurée, se figeant comme la graisse qui se refroidit.

Après la saignée, l'anxiété a paru diminuer, il n'y a point eu d'imminence de syncope. Ce malheureux implore du soulagement, mais il succombe à midi et demi à la violence et à la multiplicité des accidens inflammatoires.

Autopsie cadavérique, 20 heures après la mort (la température s'est élevée la veille à 22°).

1° *Habitude extérieure.* — Le cadavre n'exhale aucune mauvaise odeur et n'offre aucune trace de décomposition. La rougeur érysipélateuse du visage a fait place à la plus complète pâleur (cependant l'érysipèle avait été assez intense pour donner lieu à plusieurs phlyctènes peu étendues).

2° *Organ. circulat. et respirat.* — La partie inférieure antérieure du côté gauche de la poitrine est manifestement plus bombée que celle du côté opposé. Le son *gastrique* occupe tout l'hypochondre gauche, et remonte vers la région précordiale.

Matité de la région précordiale :	Verticalement.	2 pouces 1/2 (Supérieurement, elle se confond avec celle du poumon gauche).
	Transversalement.	2 pouces 1/2. (Elle commence à la partie externe du mamelon).

La partie antérieure du thorax enlevée, il s'écoule du côté gauche une médiocre quantité de liquide crémeux. La surface externe du poumon gauche est recouverte de plaques pseudo-membraneuses jaunâtres, correspondant à des plaques semblables sur la plèvre pariétale : au moyen de ces pseudo-membranes, les deux feuillets opposés de la plèvre adhéraient ensemble. Le poumon adhère aussi au péricarde; il paraît aplati à sa partie externe comparativement à l'autre qui n'avait été comprimé par aucun épanchement.

Les dimensions de la portion du cœur non recouverte par les poumons, sont exactement les mêmes que celles qui mesuraient la matité (2 pouces 1/2 carrés). Le péricarde offre une injection et une rougeur très prononcées, avec taches sanglantes dans quelques points. — Les adhérences de la plèvre pulmonaire avec le péricarde sont très serrées. Ce dernier contient, à sa partie déclive, deux cuillerées d'un liquide couleur d'acajou, sanguinolent, mêlé de flocons rares. Le cœur paraît comme serré dans le péricarde, dont les parois, considérablement épaissies par suite de l'infiltration du tissu cellulaire ambiant et des fausses membranes organisées, crient sous l'instrument qui les divise; la portion du péricarde qui revêt le feuillet fibreux, présente une injection très vive.

Le cœur est distendu par des caillots noirs et volumineux. Vidé en grande partie, il devient flasque et mou; ses cavités s'effacent. Le ventricule droit contient encore un caillot décoloré qui paraît ancien et qui est comme *entortillé* autour des colonnes charnues. Un caillot semblable, mais moins volumineux, existe dans les cavités gauches et se replie autour de la valvule mitrale. Tout l'intérieur des cavités droites présente une teinte brune qui devient noire sur la valvule triglochine, laquelle n'est pas sensiblement épaissie; la coloration rouge occupe les valvules de l'artère pulmonaire et se propage le long de cette artère avec une teinte moins prononcée. Les cavités gauches ne présentent pas de rougeur. Les valvules aortique et bicuspide sont à peine rosées. L'oreillette gauche est moins distendue que la droite. A l'origine de l'aorte, on remarque trois ou quatre petites plaques rougeâtres.

Le côté gauche contient une pinte environ du liquide crémeux signalé plus haut. La partie supérieure du diaphragme est recouverte, dans toute son étendue, d'une nappe de fausses membranes très adhérentes. Le poumon, plus pesant qu'à l'état ordinaire, est splénisé dans toute son étendue, mais il est moins volumineux qu'il ne l'eût été, si l'épanchement pleurétique ne se fût pas opposé à son développement inflammatoire. Il ne crépite dans aucune région si ce n'est au sommet, et là encore la crépitation est sourde et incomplète. Incisé, sa surface présente une teinte rouge grisâtre, un pus homogène, louable, s'échappe de petits foyers et surtout de quelques ramuscules bronchiques. La partie inférieure, carnifiée, comme *coriace*, est vide d'air, et ne paraît pas avoir été aussi enflammée que la partie supérieure. La membrane muqueuse des bronches est rosée en quelques endroits.

Le poumon droit crépite antérieurement; moins affecté que l'autre, il est plus épais, plus mou, plus rouge. Il crépite peu à son bord postérieur, qui est gorgé de sang. La surface des incisions est rouge, parsemée de taches, et il s'en écoule du sang spumeux; le tissu se déchire plus facilement qu'à l'état normal, et chaque lobule déchiré présente une rougeur assez foncée.

A droite, les bronches offrent une couleur brunâtre qui contraste avec la teinte rosée de celles du côté opposé.

Des caillots fibrineux existent dans les ramifica-

tions des artères et des veines pulmonaires : ces dernières présentent une couleur cuivreuse, tandis que les artères ont conservé leur couleur normale.

3° *Organ. digest. et annex.* — La rate, très alongée, d'un volume double de celui qui lui est naturel, est d'un tissu facile à déchirer; elle est tellement ramollie, que le doigt y pénètre à la plus légère pression : elle est réellement infiltrée d'un pus encore mal élaboré, analogue à de la lie de vin. — Le foie est volumineux et contient beaucoup de sang. — L'estomac présente partout une teinte d'un blanc grisâtre. La muqueuse est mamelonnée, ridée, et n'offre aucune trace d'injection morbide. — Les autres organes n'ont présenté rien de particulier.

RÉFLEXIONS.

Je ne crois pas qu'il soit possible de jamais rencontrer un *raptus* et un *processus* inflammatoires plus prononcés que dans le cas précédent.

En deux jours, de larges émissions sanguines avaient *jugulé* pour ainsi dire la violente pleuro-péricardite qui conduisit le malade à l'hôpital. Mais tout à coup, l'inflammation se réveille, s'étend au poumon, à la plèvre diaphragmatique, envahit la rate tout entière elle-même et probablement la membrane interne des cavités droites du cœur; telle est alors l'anxiété du malade, qu'il invoque la mort si l'on ne peut le soulager promptement. Le cerveau se prend un peu à son tour et la face enfin devient le siége d'un érysipèle. Certes, une si vaste inflammation, occupant des organes essentiels à la vie, eût emporté le malade en quelques jours, si l'on eût employé une médecine moins énergique. Malheureusement tout ce que nous avons pu obtenir, c'est une diminution dans les souffrances du malade et un prolongement presque miraculeux (1) de son existence.

Jusqu'au dernier moment, le sang a présenté l'aspect inflammatoire le plus prononcé.

Le traitement avait triomphé en grande partie de la péricardite, comme l'a démontré l'autopsie cadavérique, et comme nous l'avions reconnu pendant la vie du sujet. Mais l'extension de la phlegmasie aux poumons, à la plèvre diaphragmatique et à la rate, ainsi qu'à la membrane interne du cœur consécutivement à la splénite (2), a fait échouer tous nos efforts et déjoué tous nos moyens.

Le liquide que nous avons trouvé, en petite quantité, dans le péricarde, avait, avons-nous dit, un aspect sanguinolent. Il n'est pas très rare, comme le savent fort bien les observateurs, de rencontrer une certaine quantité de sang mêlé à l'épanchement pseudo-membraneux qui accompagne l'inflammation des membranes séreuses en général et celle du péricarde en particulier. Ce n'est pas seulement, au reste, dans les produits sécrétés par les séreuses enflammées, que l'on rencontre une proportion plus ou moins considérable de sang. Le même phénomène ou mieux le même accident, se remarque souvent dans l'inflammation aiguë de la plupart des autres tissus. Qui ne connaît les crachats rouillés de la pneumonie, les selles sanguinolentes de la colite intense (dysenterie), le ramollissement lie de vin du foie, de la rate, le ramollissement avec infiltration sanguine du cerveau, etc., etc.? Mais revenons à la péricardite *hémorrhagique* (c'est ainsi qu'on appelle l'espèce dans laquelle une quantité notable de sang fait partie de l'épanchement dont cette inflammation a provoqué la formation).

Parmi les cas de cette forme de péricardite que j'ai observés, le plus remarquable fut recueilli en 1832, lorsque j'étais à l'hôpital de la Pitié. Le péricarde contenait un litre au moins d'un liquide qui ressemblait presque à du sang pur, un peu clair, et était recouvert d'une fausse membrane épaisse, rugueuse, aréolée, rougie par l'imbibition de ce liquide. Des deux observations suivantes relatives à cette forme anatomique de la péricardite, la première appartient à M. le professeur Andral (clinique médicale, 3e observ. sur la péricardite); la seconde a été recueillie dans le service de M. le professeur Rostan, à la Pitié, et publiée dans la *Lancette française* (n° du 17 avril 1834).

OBSERVATION 6e.

31 ans. — Douleur dans le sein gauche; anxiété; rire sardonique. — Battemens du cœur irréguliers, tumultueux; puis, matité de la région précordiale; obscurité des battemens du cœur. — Mort le septième jour. — Le péricarde contient environ un litre d'un liquide rouge brunâtre, semblable à du sang qui s'échappe d'une veine. — Concrétions membraniformes à la surface interne du péricarde.

Un cordonnier, âgé de 31 ans, éprouve le 5 et le 6 nov, 1821, une vive douleur au niveau et en dedans du sein gauche : face pâle, exprimant la souffrance et l'inquiétude, rire sardonique de temps en temps, tremblement comme convulsif des lèvres. Pendant les exaspérations de la douleur précordiale, les battemens du cœur offraient un tumulte, une irrégularité difficile à exprimer : le pouls s'effaçait; un froid glacial se répandait sur les extrémités.

Le sixième jour de cette péricardite qui avait été diagnostiquée, les battemens du cœur, jusque là très énergiques, ne se faisaient plus entendre que d'une manière plus obscure, et le pouls était plus petit que jamais; pour la première fois aussi on reconnut à gauche l'existence d'un ton très mat existant de haut et bas, depuis le niveau de la quatrième côte jusqu'à celui de la neuvième ou dixième, et transversalement depuis le sein à peu près jusqu'à toute la moitié gauche du sternum inclusivement. Le décubitus horizontal était devenu impos-

(1) Cette expression ne pourra paraître exagérée qu'à ceux qui n'ont point été témoins de l'état du malade.

(2) La rate étant un organe éminemment vasculaire, une sorte de plexus veineux, on conçoit que son inflammation a pu se propager par les veines jusqu'aux cavités droites.

sible; le malade, assis sur son séant, pouvait à peine prononcer quelques mots d'une voix haletante; il disait qu'il sentait comme un lien de fer qui serrait fortement sa poitrine et qui l'étouffait.— Mort dans la nuit suivante.

Autopsie cadavérique.

Le péricarde, énormément distendu, refoulait les poumons. Le liquide qu'il contenait (environ un litre) était rouge brunâtre, semblable à du sang qui s'échappe d'une veine. La surface interne du péricarde était d'ailleurs tapissée par des concrétions membraniformes colorées en rouge.—Aucune altération appréciable n'existait dans les autres organes du thorax, si ce n'est un engouement considérable des poumons. — Infiltration séreuse de la pie-mère de la convexité du cerveau; substance blanche, parsemée d'un grand nombre de points rouges.

OBSERVATION 7e.

Homme de 50 ans. — Douleur à la région précordiale; matité fort étendue dans la même région et bruit de râpe. — Mort le treizième jour après l'entrée à l'hôpital (l'époque du début n'est pas indiquée). — Épanchement séro-sanguinolent dans le péricarde, et fausse membrane rugueuse, aréolée. — Concrétion polypiforme dans l'aorte ascendante.

Un homme, d'environ 50 ans fut admis, le 1er avril 1834, dans le service de M. le professeur Rostan. Il accusait une douleur dans la région précordiale et un peu vers la paroi gauche de la poitrine. Du reste, il assurait n'avoir jamais eu de douleurs rhumatismales. Il s'était appliqué, de son propre mouvement, une quinzaine de sangsues sur le point douloureux.

L'auscultation des poumons n'offre rien d'anormal. La percussion donne un son mat dans une grande étendue de la région précordiale, et dans les premiers jours on entend, dans la même région, un bruit de râpe très faible, qui devient de jour en jour plus manifeste. — Abattement extrême, chaleur à la peau, pouls fréquent et assez développé, soif, inappétence.

Large saignée le premier jour. Quelques jours après, le pouls conservant sa force et sa fréquence, une nouvelle saignée fut pratiquée.

Le malade resta quelques jours dans le même état, et le 8 avril un vésicatoire fut appliqué à la région précordiale.

11. Coma profond (*deux vésic. aux cuisses*).

12. Délire loquace; soubresauts dans les tendons; langue sèche et fuligineuse. Le bruit de râpe était manifeste, les battemens du cœur sourds et profonds, le pouls petit et serré.

13. Mort dans la soirée.

Autopsie cadav. 36 heures après la mort.

La face interne du péricarde est recouverte, dans toute son étendue, d'une fausse membrane, de l'épaisseur d'une ligne. Cette production, rougeâtre, rugueuse, se détachait assez facilement avec le scalpel, et au-dessous d'elle le péricarde était transparent, parfaitement sain.

La cavité du péricarde contenait une assez grande quantité d'un liquide séro-sanguinolent.

Cœur un peu plus volumineux qu'à l'état normal. Une concrétion polypiforme très étendue occupait l'intérieur de l'aorte, depuis son origine jusqu'à la division de la crosse, et se prolongeait même dans les artères qui naissent de cette dernière. — Poumons sains. Légères adhérences anciennes sur le poumon gauche.

Membranes cérébrales, fortement injectées, ainsi que la substance corticale du cerveau; peu de sérosité dans les ventricules.

Les intestins et les autres organes n'offraient rien de remarquable.

RÉFLEXIONS.

Dans les précédentes observations, l'exsudation membraneuse sécrétée par le péricarde enflammé n'a point présenté des caractères tranchés d'organisation. Il n'en sera pas de même dans les observations qui vont suivre : celles-ci nous offriront des rudimens du passage de la matière plastique de l'état *amorphe* à l'état de tissu organisé, ou bien les caractères d'une véritable transformation celluleuse ou cellulo-fibreuse. On se tromperait, d'ailleurs, si l'on croyait qu'il est besoin d'une semaine et plus pour que le produit pseudo-membraneux manifeste des efforts d'organisation : il tend réellement à s'organiser, immédiatement après sa séparation, sa *précipitation* de la matière séreuse; mais cette tendance reste en quelque sorte sans effet bien marqué tant que persiste la période suppuratoire.

SECONDE CATÉGORIE.

Observations de péricardite dans lesquelles la matière plastique de l'épanchement passe peu à peu de l'état amorphe à l'état d'organisation celluleuse ou cellulo-fibreuse.

OBSERVATION 8e (1).

14 ans. — Rhumatisme articulaire aigu. — Douleur dans le côté gauche, anxiété, oppression. — Mort le quatorzième jour. — Une cuillerée de sérosité sanguinolente dans le péricarde avec exsudation pseudo-membraneuse récente, commençant à s'organiser; caillot fibrineux dans les cavités droites du cœur. — Epanchement pseudo-membraneux dans la plèvre.

Un enfant de 14 ans accusait cinq jours de maladie, lorsqu'il fut placé, le 26 octobre 1834, dans le service de M. Baudelocque, à l'hopital des enfans. Né d'un père rhumatisant, il travaillait au

(1) *Lancette Française*, n. du 14 juin 1834.

métier de cordonnier dans une boutique située au rez-de-chaussée.

Dans la nuit du 21 au 22 octobre, il ressentit pour la première fois une vive douleur rhumatismale dans le coude-pied droit; le lendemain le coude-pied gauche se prit, et les jours suivans le rhumatisme s'étendit aux membres supérieurs. Le 3e jour, le malade s'alita et but du vin chaud.

Le 5e jour, anxiété, dyspnée, douleur dans le côté gauche de la poitrine; 64 inspirat; 136 pulsat.

Saignée du bras.

27, 6e jour. Fièvre vive; anxiété; gonflement des articulations; persistance de la douleur dans le côté gauche; respiration courte, incomplète; ni égophonie, ni bronchophonie.

Nouvelle saignée 8 *onces; frict. avec baume tranq.*

28. Pouls à 124; 36 inspir.; extension des douleurs : le plus léger mouvement arrache des cris au malade.

Tartre stibié, 4 gr. dans une pot. aromat.

29. Un vomissement et trois selles liquides (*continuation de l'émét.*)

30. 31. Peu de changement (*émét., 6 gr.*)

1er novembre. Amélioration notable, pouls à 100, respir. à 28 (*même prescription. — bouill. coupé.*)

2 et 3. La douleur du côté gauche a disparu (*même prescript.*)

4. Exaspération de la fièvre et des douleurs (*on continue l'émét., et on supprime les bouill.*).

5. Les selles diarrhéiques persistent; les douleurs articulaires sont nulles à l'état de repos; pouls régulier, à 120; *l'état du malade paraît meilleur.* — Mort à midi.

Autopsie cadavér. 22 heures après la mort.

Le péricarde contient une petite quantité de sérosité sanguinolente (une cuillerée à café environ); mais les deux feuillets de cette membrane adhèrent entre eux au moyen d'une exsudation pseudo-membraneuse, de formation évidemment récente, et présentant à peine quelques traces d'organisation. — Caillot fibrineux dans les cavités droites du cœur; sang liquide dans les gauches.

Une exsudation albumineuse récente recouvre la plèvre diaphragmatique gauche, ainsi que la base du poumon correspondant, lequel ne présente aucune autre lésion, si ce n'est un très léger engouement à son bord postérieur. Même engouement et quelques adhérences du poumon droit (au sommet de celui-ci, excavation tuberculeuse cicatrisée, tapissée d'une membrane cartilagineuse).

Rougeur générale et peu vive de la muqueuse gastrique avec épaississement; légère diminution de la consistance de cette membrane; teinte rosée du duodénum; rougeur vive dans la moitié inférieure de l'intestin grêle, avec diminution de la consistance de la muqueuse. *Dans toute l'étendue de l'iléon, on aperçoit une multitude de petites saillies ombiliquées, offrant l'aspect de cryptes ulcérés ou de pustules varioliques* (1).

Foie, rate et reins gorgés de sang (2).

OBSERVATION 9e (3).

12 ans. — Rhumatisme articulaire aigu. — Douleur vive dans la région du cœur avec battemens tumultueux de cet organe; pouls irrégulier; étouffement; syncopes : légère infiltration des pieds et des mains. — Mort le vingt-unième jour. — Fausses membranes encore molles, rugueuses, aréolées; sérosité trouble dans le péricarde. — Adhérences anciennes à la partie postérieure du cœur. — Cavités du cœur dilatées et remplies de sang coagulé.

Virginie Gobelin, âgée de 12 ans, d'une assez forte constitution, née d'une mère rhumatisante, éprouva, à l'âge de onze ans, une première atteinte de rhumatisme articulaire, qui la retint au lit pendant six semaines, et *pendant le cours de laquelle elle éprouva de vives douleurs à la région précordiale.*

Depuis cette époque, *gêne habituelle de la respiration, palpitations intenses après le plus léger exercice.*

Le 17 septembre 1834, il se déclare, sans cause connue, une nouvelle attaque de rhumatisme articulaire aigu. Le 20, une vive douleur se manifeste à la région précordiale, avec grande gêne de la respiration et augmentation de la fièvre. Aucun traitement actif n'avait été fait lorsque la malade fut admise, le 22, dans le service de M. Guersent.

23. Anxiété, face pâle et violacée; douleur vive à la partie antérieure du thorax; battemens tumultueux du cœur; 140 puls. de l'artère radiale; 52 inspirations. Absence complète de toux; bruit respiratoire et sonoréité comme dans l'état normal (le son est seulement un peu moins clair à gauche qu'à droite); gonflement sans rougeur des articulations tibio-tarsiennes.

Saignée de 12 *onces;* 15 *sangs. sur la rég. du cœur; catapl. sinap. sur les articul. mal.; catapl. émoll. rég. précord.*

24. Soulagement; l'articulation scapulo-humérale se prend.

Nouvelle applic. de sangs. rég. précord. (12 *sangs.*).

(1) On doit rapporter ces lésions à l'emploi du tartre stibié. Elles ont été depuis long-temps signalées par divers observateurs qui ont étudié avec bonne foi et sans prévention les effets divers du tartre stibié à haute dose. J'ai moi-même eu l'occasion de les rencontrer, soit chez l'homme, soit chez les animaux auxquels j'avais administré l'émétique à haute dose. D'ailleurs, je me borne à constater ce fait et je ne discute point en ce moment la valeur du tartre stibié comme moyen *antiphlogistique.*

(2) L'auteur de cette observation dit que *la péricardite a été complètement* LATENTE *pendant le temps que le malade a été soumis à son exploration.* Il n'y avait, ajoute-t-il, ni saillie anormale de la région précordiale, ni irrégularité, ni intermittence du pouls. Rien n'est plus vague que cette expression de *latente.* Telle maladie qui était *latente* il y a un siècle, il y a dix ans, il y a un mois, cesse de l'être aujourd'hui par l'effet du progrès dans l'*art d'observer.* Il n'est pas absolument nécessaire qu'une péricardite, pour n'être pas *latente*, soit accompagnée d'une voussure de la région précordiale, d'irrégularité et d'intermittence du pouls. Appliquons-nous chaque jour davantage à l'exploration complète des organes et des fonctions, et nous verrons devenir de plus en plus rares les cas de *phlegmasies latentes.*

(3) *Lancette Française*, n. du 23 octobre 1834.

25. Exaspération des symptômes, face grippée, parole entrecoupée, augmentation de la douleur précordiale.

12 *sangs. rég. précord.; julep gomm.; oxide blanc d'antim.* 1 *scrupule; sinap. sur les articul.*

26. Cessation de la douleur à la région précordiale; extension du rhumatisme à de nouvelles articulations.

27. Battemens du cœur toujours tumultueux, sans aucun bruit anormal; pas de saillie notable de la partie inférieure du thorax, matité, toujours très circonscrite, nulle vers la partie inférieure du sternum. Dans la soirée, violent accès de dyspnée. (*Sinap.*)

28. Nouvel accès de dyspnée (15 *nouv. sangs. rég. précord.*).

30. La malade est obligée de se tenir sur son séant; quelques vomituritions; cessation des douleurs articulaires; 48 inspir.; 128 puls., petites, irrégulières. (*Vésicat. sur l'art. du coude, dans le but de fixer l'affection rhumatismale*).

Jusqu'au 7 octobre, jour de la mort, les accidens dyspnéiques persistent; des syncopes ont lieu à des intervalles plus ou moins rapprochés; les extrémités se refroidissent, prennent une teinte violacée; les mains et les pieds s'infiltrent; le pouls devient filiforme; la voix s'éteint. La malade conserve jusqu'au dernier moment l'exercice de ses facultés intellectuelles.

Le 3 octobre, *un vésicat. de cinq pouc. de diam. est appliqué sur la rég. précord.; deux vésicat. aux cuisses; douze grains de calomel en six paquets. (Les premières prises sont rejetées par le vomissement; les vésicat. ne produisent qu'une légère rubéfaction de la peau).*

Autopsie cadavérique 24 heures après la mort.

1° *Habitude extér.*— Thorax bien conformé; pas de saillie à la région précordiale; *pas de matité notable à cette région* (1). Les deux articulations radio-carpiennes contiennent des flocons albumineux, sans aucune goutte de liquide; la synoviale est sèche et sans rougeur.

2° *Org. circul. et respir.* — Le cœur et son enveloppe se présentent sous la forme *d'une masse ayant le volume des deux poings d'un adulte. Des fausses membranes de récente formation unissent la face externe du péricarde au médiastin. Une once environ de sérosité trouble dans la cavité du péricarde, dont la face interne est tapissée de fausses membranes molles, d'un blanc légèrement jaunâtre, faciles à enlever avec le dos du scalpel; dans quelques points ces fausses membranes sont hérissées d'aspérités nombreuses, ce qui leur donne de la ressemblance avec l'estomac des ruminans.*

Toute la partie postérieure du cœur *adhère intimement au péricarde à l'aide de fausses membranes anciennes, qu'on ne peut rompre que par d'assez fortes tractions.*

Le cœur a deux fois le volume du poing du sujet; toutes ses cavités sont dilatées et remplies de sang coagulé; son tissu offre la couleur et la consistance normales.

Engouement séro-sanguinolent des poumons; du reste, pas de tubercules, pas d'hépatisation. Il n'existe ni épanchement dans la cavité des plèvres, ni exsudation pseudo-membraneuse à leur surface.

(1) Cette circonstance est bien extraordinaire, quand on réfléchit à l'énorme volume du cœur et du péricarde dont il est question plus bas.

RÉFLEXIONS.

Le fait que nous venons de rapporter, intéressant sous plusieurs points de vue, l'est particulièrement sous le rapport du diagnostic. En effet, il nous offre une péricardite à peu près complètement dégagée des graves complications que nous avons rencontrées dans presque toutes les précédentes observations. On peut, par conséquent, considérer comme appartenant à la péricardite, les divers troubles de la circulation, de la respiration et de l'innervation, qui ont été notés pendant le cours de la maladie.

Il existait bien, à la vérité, dans ce cas, comme aussi dans le précédent, une complication que nous n'avions pas encore signalée dans les observations jusque là rapportées, savoir, un rhumatisme articulaire aigu; mais on ne saurait confondre les signes bien connus de cette maladie avec ceux d'une péricardite.

Ce qui doit nous surprendre dans le récit du cas précédent, c'est qu'on ait insisté sur l'absence de tout signe fourni par la percussion et l'auscultation, lorsqu'il était physiquement impossible qu'il n'existât pas quelque signe de cette espèce. Il est fâcheux de rencontrer de pareils faits négatifs. Il n'y a que des observateurs profondément versés dans l'art du diagnostic, qui sachent réduire à leur juste valeur les cas de ce genre; mais le vulgaire, incapable de bien apprécier les choses, estime souvent les faits mal observés à l'égal des faits marqués au coin de la plus saine observation, ne distingue point cette fausse monnaie de la bonne, et flotte incertain au milieu de cette foule de faits contradictoires qui se disputent en quelque sorte son aveugle conviction.

OBSERVATION 10e (1).

24 ans. — Pleuro-pneumonie, d'abord à droite, puis à gauche. — Quinze jours après, symptômes d'une violente péricardite. — Mort vers le vingt-cinquième jour après le début de cette dernière. — Épanchement de pus et de sérosité trouble dans le péricarde; fausse membrane aréolée; trois tumeurs fibro-cartilagineuses au-dessous du feuillet séreux du cœur. — Rougeur de la membrane interne du cœur et de l'aorte. — Sang coagulé dans le cœur.

Un imprimeur en taille-douce, âgé de 24 ans, ressentit, dans la matinée du 9 août 1822, au des-

(1) J'emprunte cette observation à M. le professeur Andral, qui l'a publiée dans la *Clinique Médicale*. Je l'ai seulement un peu raccourcie.

sous du sein droit, une vive douleur, qui augmentait par la toux, le mouvement et les grandes inspirations. Le 10, cette douleur persista.

Le 11, troisième jour, nous vîmes le malade pour la première fois : la douleur n'avait pas diminué; la respiration était gênée; le malade toussait souvent, et avait commencé à expectorer depuis quelques heures des crachats visqueux et rouillés. En avant des deux côtés, la respiration s'entendait forte et nette; à droite latéralement, et en arrière un peu au-dessous de l'épine de l'omoplate, il y avait du râle crépitant; partout ailleurs la respiration était faible, mais nette; nulle part le son n'était mat. Le pouls était plein, très fréquent, la peau chaude.

La rate se sentait au-dessous du rebord des côtés, et descendait jusque près de l'ombilic; le foie se sentait aussi dans l'hypochondre droit, dans l'étendue de deux ou trois travers le doigt au-dessous des côtes (1).

Diagnostic. *Pleuro-pneumonie.*

Saignée de douze onces, tisanes émollientes.

Dans la journée le point de côté augmenta.

Dans la matinée du quatrième jour, la douleur était très vive; le malade n'avait expectoré que trois ou quatre crachats transparens, rouillés et très visqueux. Il toussait peu; l'oppression était considérable; le pouls très fréquent, dur; peau brûlante.

Saignée de seize onces.

Cinquième jour, la douleur était plus vive que jamais. Le malade n'osait ni tousser, ni respirer, ni se livrer au moindre mouvement, de peur de l'exaspérer; elle rendait la percussion impraticable.

Trente sangsues sur le côté droit; boissons et lavemens émolliens.

Le point de côté diminua pendant l'application des sangsues; le lendemain matin sixième jour, il ne se faisait plus sentir que pendant la toux : d'ailleurs même état.

Vésicatoire sur le côté droit.

Dans la matinée du septième jour, la peau était encore moite; la respiration était sensiblement plus calme, la parole plus libre; le râle crépitant était mêlé des deux côtés au bruit naturel de la respiration; les crachats, épaissis, ressemblaient à ceux de la bronchite chronique; la fréquence du pouls n'avait pas diminué.

Cependant, en même temps que les symptômes de la pneumonie s'amendaient, de nouveaux accidens menaçaient de se déclarer : les idées du malade s'étaient troublées depuis la veille; l'expression des yeux annonçait le délire.

Trente sangsues furent appliquées sur le trajet des jugulaires (l'intelligence reprit bientôt son intégrité).

Du huitième au douzième jour, l'état du malade s'améliora de plus en plus.

(1) Le malade avait eu une fièvre quarte qui dura six mois.

Le douzième jour, l'abdomen et le thorax se couvrirent d'une foule de petites vésicules miliaires, transparentes, coniques, surmontant une très petite plaque rouge (1).

Le quinzième jour, desquamation de l'épiderme (*Bouillon et crème de riz*).

Dans la soirée du quinzième jour, le malade fut pris tout à coup d'une douleur déchirante à la partie inférieure du sternum. Il lui semblait que *sa poitrine était comme fortement serrée par un étau.* Il passa la nuit dans un état d'anxiété extrême.

Dans la matinée du seizième jour, cette douleur, cette sensation de serrement persistaient.

L'oppression avait reparu plus forte que jamais; la respiration était courte, inégale, la parole haletante. Le pouls avait repris une extrême fréquence; on le déprimait facilement. Les traits de la face avaient subi une altération sensible; cependant le bruit de la respiration s'entendait aussi bien que les jours précédens; il était même plus intense. Les battemens du cœur ne présentaient rien d'insolite. On soupçonna l'invasion d'une *péricardite.*

Saignée de douze onces. (Le sang offrit une couenne épaisse).

Le lendemain, dix-septième jour de la pneumonie et troisième jour de la péricardite, le sentiment de constriction de la poitrine n'existait plus; la douleur avait abandonné le sternum et s'était portée à la région précordiale; elle augmentait par le décubitus à gauche. La respiration était plus libre, l'anxiété générale moins vive, le pouls avait perdu sa grande fréquence.

Les jours suivans, la péricardite prit de plus en plus une marche chronique; la douleur était très obtuse; le malade ne sentait de l'oppression que lorsqu'il se livrait à quelque grand mouvement. La fréquence du pouls était médiocre; des sueurs avaient lieu chaque nuit. Bientôt le son devint très mat à la partie antérieure gauche du thorax, depuis le bas du sternum jusqu'un peu au-dessus de la mamelle; les forces, qui s'étaient si promptement rétablies, se perdaient de nouveau; la face était bouffie et très pâle; le bruit respiratoire continuait à être obscurci par un peu de râle crépitant en différens points. Dans cet état, le malade voulut quitter l'hôpital; il y rentra au bout de trois jours (16 septembre), et expira deux ou trois heures après.

Une demi-pinte environ d'une sérosité trouble, puis d'un pus blanc et épais, s'échappe à l'ouverture du péricarde : prodigieusement distendu, ce sac membraneux avait refoulé le poumon, et le cœur n'occupait plus qu'une très petite partie de sa cavité. La surface libre de la membrane séreuse du péricarde était uniformément recouverte par une fausse membrane blanche, de deux à trois lignes d'épaisseur, présentant un grand nombre de

(1) Le malade avait eu presque tous les jours des sueurs abondantes.

petites aspérités assez semblables à celles de la panse des ruminans ; au-dessous de cette fausse membrane, la séreuse avait conservé son aspect naturel. Dans trois points de son étendue, la portion de séreuse qui recouvre le cœur en était séparée par une tumeur, du volume d'une noix, offrant tous les caractères du tissu fibro-cartilagineux; chacune de ces tumeurs avait poussé au-devant d'elle la membrane séreuse, et faisait saillie à l'intérieur de la cavité du péricarde. Le cœur ne contenait qu'une petite quantité de sang noir à moitié coagulé; sa surface interne était d'un rouge intense. Cette rougeur existait aussi dans l'aorte, vide de sang jusque vers le milieu de sa portion abdominale; là elle diminuait, n'existait plus que par plaques, puis disparaissait entièrement un peu avant la bifurcation de l'artère.

Les poumons, gorgés de sang, étaient partout perméables à l'air. Dans plusieurs points, spécialement à la partie postérieure du lobe supérieur du poumon droit, et vers la partie moyenne du gauche, leur tissu se déchirait avec une extrême facilité.

RÉFLEXIONS.

L'examen attentif des altérations constatées après la mort, ne permet guère de douter que la péricardite aiguë à laquelle le malade a succombé n'ait été précédée d'une autre affection du même genre, sur l'origine précise de laquelle aucune des circonstances rapportées dans cette observation ne saurait nous éclairer. On ne peut raisonnablement, en effet, considérer les grosses tumeurs fibro-cartilagineuses rencontrées au-dessous du feuillet cardiaque du péricarde, comme un effet de la dernière péricardite, dont la durée n'a été que d'une vingtaine de jours.

Avant que l'épanchement n'eût éloigné l'une de l'autre les surfaces opposées du péricarde, les tumeurs qui soulevaient le feuillet viscéral de cette séreuse devaient exercer un frottement considérable contre le feuillet pariétal, et ce frottement, si j'en juge par quelques faits analogues que je rapporterai plus loin, était probablement accompagné d'un bruit particulier.

L'instantanéité avec laquelle la péricardite a pour ainsi dire fait explosion, ne nous autorise pas à lui donner pour cause déterminante le frottement qui s'exerçait nécessairement contre les faces opposées du péricarde pendant les mouvemens alternatifs du cœur; mais cette circonstance a pu seconder l'action de la véritable cause occasionelle, quelle qu'elle soit.

Dans l'observation suivante, la péricardite a été suivie de l'exsudation d'une fausse membrane qui présente quelques caractères dont il n'a pas été question dans les cas précédens (1).

(1) Cette observation est de M. Bertin : elle a été publiée dans le *Traité des maladies du cœur* sous le n. LXV.

OBSERVATION 11e.

Jeune homme de 17 ans. — Chancres vénériens. — Pendant le cours du traitement, symptômes d'inflammation de poitrine. — Mort à une époque indéterminée. — Sérosité trouble et rougeâtre dans le péricarde ; concrétions pseudo-membraneuses, offrant sur le feuillet qui revet le cœur l'apparence de végétations fongueuses et découpées en crête de coq.

Henri Meunier, domestique, âgé de 17 ans, fut admis à l'hôpital des vénériens, le 30 mars 1811; il était affecté de chancres sur le gland et sur le bord libre du prépuce, avec inflammation de cette dernière partie. Après vingt-quatre jours de traitement, le chirurgien en chef le fit passer à l'infirmerie de médecine. Ce jeune homme éprouvait alors une toux sèche et fréquente et des douleurs vagues vers le côté droit de la poitrine ; il existait des nausées et un état suburral de la langue. Le médecin qui nous remplaçait ce jour-là, prescrivit l'émétique et des boissons délayantes et calmantes. Deux jours après, tous les symptômes s'étaient aggravés. La douleur ayant semblé se fixer sur un seul point de la poitrine droite, on y appliqua un vésicatoire, qui ne parut produire d'autre effet que de disséminer la douleur et la rendre plus générale. Les accidens augmentèrent d'intensité. Le soir, et pendant la nuit, la dyspnée devint extrême, accompagnée de la plus vive anxiété et de l'impossibilité presque absolue de rester deux minutes de suite dans la même position. La toux, devenue plus fréquente, prit un caractère convulsif; l'expectoration était plus abondante et puriforme; le visage devint bouffi; une œdématie générale apparut, et le malade, dont le pouls fut constamment petit et convulsif, ne tarda pas à succomber.

Autopsie cadavérique. La plèvre costale, presque dans tous les points, adhérait avec la plèvre pulmonaire par de fausses membranes sèches et qui paraissaient anciennes.

Le péricarde était distendu par une sérosité trouble et rougeâtre. La membrane séreuse, *épaissie* et de couleur rosée, était recouverte de concrétions molles, rougeâtres, et s'enlevant avec une extrême facilité : sur le feuillet qui revêt le cœur, des concrétions très grosses, longues, avaient l'apparence de végétations fongueuses, et quelques unes étaient découpées en crête de coq; on aurait pu croire, au premier abord, que ces concrétions albumineuses faisaient corps avec le tissu du cœur, ou du moins avec sa membrane, et étaient comme identifiées avec elle; mais on les enlevait facilement, et sans produire de solution de continuité, au moyen d'une légère traction, et l'on apercevait alors au-dessous la séreuse rougeâtre, trois à quatre fois plus épaisse que dans l'état naturel. En incisant celle-ci, on distinguait parfaitement la ligne de démarcation qui la séparait des fibres charnues du cœur, lesquelles étaient tout-à-fait saines.

RÉFLEXIONS.

L'existence d'une affection vénérienne chez ce

sujet, qui a présenté des végétations découpées en crête de coq, ne nous paraît avoir exercé aucune influence sur cette particularité de la péricardite. On trouve, en effet, de pareilles productions chez des individus qui n'ont jamais eu aucun mal vénérien.

Il me paraît curieux de placer à côté de cet exemple de végétations pseudo-membraneuses disposées en crête de coq, le fait suivant relatif à des végétations ou granulations analogues à des poireaux ou à des choux-fleurs, développées sur le péricarde d'un mouton.

Le 28 juin 1834, un étudiant en médecine ayant aperçu à la porte d'un boucher un cœur de mouton qui lui sembla dans un état pathologique, me l'apporta pour en faire l'examen.

Les deux oreillettes, à l'extérieur, étaient d'un rouge vif, tachetées et hérissées de nombreuses granulations ou végétations, d'un blanc grisâtre, analogues à des poireaux ou à des choux-fleurs, assez molles, et s'enlevant à l'instar de granulations pseudo-membraneuses.

Point de sang dans les ventricules ni dans les oreillettes. Blancheur de la membrane interne de l'aorte et de l'artère pulmonaire ainsi que des valvules gauches; un peu de rougeur aux droites. Surface interne du ventricule gauche d'un rouge pointillé, tachetée comme la surface externe des oreillettes, recouverte d'une légère couche d'un liquide ténu, blanc grisâtre, infiltré dans le réseau des colonnes charnues, ressemblant à du véritable pus. J'ai, avec assez de facilité, détaché la membrane au moyen d'une pince, et j'ai enlevé le feuillet qui se réfléchit sur les valvules aortiques. J'ai enlevé aussi d'assez grands lambeaux de la membrane qui tapisse le ventricule droit; elle était moins épaisse que celle du gauche, et n'était pas, comme cette dernière, recouverte d'un liquide puriforme.

OBSERVATION 12e.

Femme de 28 ans. — Rhumatisme articulaire aigu. — Anxiété; oppression; douleur dans la région du diaphragme; fièvre très vive. — Mort vers le vingt-unième jour après le début. — Fausses membranes à demi-organisées dans le péricarde; adhérences récentes de la plèvre droite et de la plèvre diaphragmatique; splénisation du poumon droit. — Gonflement énorme du foie.

Le 12 janvier 1833, une femme de 28 ans, bien réglée et d'une bonne constitution, fut admise à la clinique (n° 13, salle Sainte-Madeleine). Elle était fille d'une mère très sujette aux affections rhumatismales.

Depuis huit jours, cette jeune femme était atteinte d'un rhumatisme articulaire aigu qui avait rapidement envahi la plupart des articulations, et qui était accompagné d'une fièvre violente. Au moment de l'entrée, les membres inférieurs et supérieurs étaient pris dans presque toutes leurs articulations; tout le corps était d'ailleurs tellement douloureux, que le moindre mouvement, le moindre déplacement était impossible; ce qui ne nous permit pas d'examiner convenablement la poitrine au moyen de la percussion et de l'auscultation. La base de la poitrine était le siége d'une douleur particulière; il en était de même de la région épigastrique, et cette dernière douleur augmentait dès que la malade avalait quelques gorgées de boisson.

Peau chaude, sudorale; pouls à 120 pulsations par minute.

Prescription. *Deux saignées dans la journée; eau de guim. édulc.; lavem. émoll.; diète.*

13 et 14. Peu de changement; visage triste, *grippé;* parole basse, brève, entrecoupée, expirante; la douleur de la base de la poitrine est plus prononcée à droite; la respiration est haletante, sueurs très abondantes; corps couvert de *sudamina* et exhalant une odeur fade, désagréable, nauséabonde.

Diagnostic. *Le rhumatisme est probablement compliqué d'une pleurésie siégeant particulièrement sur le diaphragme?* (La douleur et l'immobilité de la malade ne nous permettent point l'exploration de la poitrine).

Le caillot de la double saignée de la veille est recouvert d'une couenne ferme, épaisse, et relevé sur ses bords.

Prescription. *Une nouvelle saignée; 20 sangs. sur la poitrine; catapl.*

15. La malade est beaucoup mieux : elle ne souffre plus qu'au genou droit; les sueurs ont cessé et avec elles l'odeur signalée plus haut; respiration plus facile; pouls moins fréquent et moins dur, toujours régulier; ingestion des boissons encore douloureuse; constipation.

16. La malade est moins bien que la veille; physionomie exprimant la douleur; pouls plus fréquent; respiration plus gênée; endolorissement général; retour de la sueur et de l'odeur fétide.

Prescription. *Nouvelle saignée.*

18. La malade se trouve mieux; cependant la respiration est toujours accélérée ainsi que la circulation; la soif continue, mais la malade souffre à peine quand elle boit; la constipation persiste malgré les lavemens.

19. L'amélioration se soutient.

20. La malade a reposé et ne paraît pas se trouver plus mal; néanmoins le visage est altéré; la fièvre persiste ainsi que l'oppression; tout le corps est d'une exquise sensibilité, et la malade ne veut pas permettre qu'on lui imprime le moindre mouvement; langue sèche, écailleuse.

21 et 22. *Facies* toujours mauvais; prostration; langue aride, comme *grillée* à son milieu; pouls et mouvemens respiratoires accélérés (la poitrine résonne en avant, seule région que nous puissions explorer).

Cette aggravation des symptômes, que rien n'avait pu nous faire prévoir, s'est manifestée à la suite d'une visite des parens et de vives contrariétés.

Prescription. · *Vésicat. aux moll.; le reste* ut suprà.

23. A peu près même état. — Les vésicatoires n'ayant pas pris, on les applique de nouveau.

24. L'expression du visage est un peu meilleure; pouls fréquent, vif; langue humectée; plusieurs évacuations alvines précédées de coliques et de *secousses* dans le bas-ventre.

25. Rougeur des pommettes; sueur à la face; lèvres et dents sèches, fuligineuses; langue assez humide; nouvelles évacuations alvines; pouls à 116; un peu de délire; douleur dans l'hypochondre gauche; le ventre est légèrement ballonné; odeur fétide. La partie postérieure de la poitrine ayant été rapidement auscultée, la respiration vésiculaire y a été trouvée très obscure.

La malade expire dans la nuit.

Autopsie cadavérique, 30 à 36 heures après la mort (le froid étant modéré).

Habitude extérieure. — Demi-marasme, rigidité des articulations ainsi que des parties molles, qui sont comme condensées par le froid (la graisse sous-cutanée en particulier). Les articulations de l'épaule, de l'avant-bras, du genou, du coude-pied, ont été examinées avec soin, et on n'a rencontré ni pus dans leur intérieur, ni rougeur, ni tuméfaction des parties environnantes. On trouve à peine quelques traces de synovie (la résolution était complète).

Une escharre de la largeur de la paume de la main dans la région du sacrum. Les tissus sont mortifiés, noirs, médiocrement humides, dans une épaisseur de trois à quatre lignes.

2° *Organes circul. et respirat.* — *La percussion donne un son mat à droite, depuis la quatrième ou cinquième côte jusqu'à la dernière.* La poitrine résonne bien du côté opposé. Le poumon droit est refoulé par le foie jusque vers la quatrième ou cinquième côte. Le foie, en même temps qu'il remonte ainsi du côté de la poitrine, descend jusque vers la crête iliaque. La plèvre costale droite adhère de toutes parts avec la plèvre pulmonaire et diaphragmatique. Ces adhérences ont lieu au moyen d'un tissu lamineux, blanc, mou, fraîchement organisé et à peine vascularisé. On ne rencontre aucun vestige d'épanchement. Le poumon droit est engoué dans presque toute son étendue, mais surtout dans son lobe inférieur, qui est *splénisé* et ne crépite plus. La plèvre et le poumon du côté gauche n'offrent aucune altération remarquable.

Le péricarde offre à l'extérieur quelques adhérences encore récentes avec la plèvre gauche qui l'avoisine. Il est recouvert intérieurement, dans toute son étendue, d'une fausse membrane, d'un aspect inégal, réticulé, qui rappelle celui de la langue du chat. toute la surface externe du cœur est enveloppée de cette fausse membrane, qui est molle, blanche et se détache facilement du feuillet séreux qu'elle recouvre. Elle est mince et sur le point de passer à l'état d'organisation, surtout à sa face adhérente. Il n'y a qu'une médiocre injection au-dessous d'elle. Le diaphragme adhère au péricarde et avec la face convexe du foie par des fausses membranes récentes, semblables à celles dont il a été question en décrivant l'état du côté droit de la poitrine. Il n'existait presque aucune goutte de liquide dans le péricarde, non plus que dans les aréoles des productions pseudo-membraneuses. Celles-ci n'exhalaient aucune odeur fétide.

Les cavités droites du cœur étaient remplies par des caillots de sang, adhérens, assez denses et décolorés en partie; là où ils n'étaient pas parfaitement décolorés, ils offraient, quand on les déchirait, l'aspect de la chair musculaire. Le ventricule gauche contenait aussi une concrétion blanchâtre, alongée, moins volumineuse que celle du ventricule droit. La membrane interne du cœur offrait sa blancheur accoutumée. Les orifices et leurs valvules étaient à l'état normal. Le tissu du cœur ne nous a offert aucune altération notable.

Le système vasculaire, en général, contenait peu de sang. Il n'existait ni rougeur ni aucune autre espèce d'altération appréciable, soit dans l'aorte, soit dans la veine cave. Nous avons examiné les artères et les veines d'un des membres inférieurs sans y trouver la moindre lésion.

Organ. digest. — La langue, le pharynx et l'œsophage sont blancs, pâles, décolorés. L'estomac, distendu par les liquides qu'il contient, occupe un espace beaucoup plus *étendu que dans l'état normal,* etc., etc.

OBSERVATION 13e.

Jeune fille de 18 ans. — Matité dans une grande étendue de la région précordiale; bruits du cœur éloignés, obscurs; souffle pendant le premier bruit du cœur, lequel donne pendant sa systole la sensation d'une grosse masse dure. — Mort vers le vingt-cinquième jour après le début. — Fausses membranes épaisses, les unes encore amorphes, les autres organisées, réunissant les feuillets opposés du péricarde. — Concrétions sanguines dans les cavités droites. — Épaississement, adhérence et ratatinement de la valvule mitrale, avec végétations sur son bord libre. — Rougeur des valvules aortiques.

Une jeune fille, nommée Boyer, âgée de 18 ans, d'une constitution délicate et scrofuleuse, fut admise à la clinique (salle Sainte-Madeleine n° 14), le 22 décembre 1832. Elle nous était recommandée par M. le docteur Jules Pelletan : elle toussait depuis une quinzaine de jours, expectorait en abondance des matières muqueuses et se plaignait d'oppression et d'un malaise général. La malade n'avait point eu les jambes enflées, et malgré la faiblesse de sa constitution, elle se portait assez bien avant la maladie dont elle fixe la date ainsi qu'il a été dit. Elle n'était pas encore réglée.

Râle muqueux, à grosses bulles, dans les deux côtés de la poitrine, surtout en arrière; oppression telle, que la malade est obligée de se tenir assise dans son lit.

Pouls petit, de 120 à 130 puls. par minute; visage violacé.

En auscultant la poitrine en arrière, vers la pointe du *scapulum* gauche surtout, nous fûmes surpris d'entendre très distinctement un bruit de souffle très brusque, pendant la contraction ventriculaire. Le second bruit du cœur ne se faisait pas entendre nettement dans cette région. Le bruit de soufflet existait, à un très haut degré, dans la région précordiale, là on distinguait facilement les deux bruits du cœur, et malgré la fréquence des battemens du cœur, on pouvait reconnaître que le bruit de soufflet appartenait spécialement à la systole ventriculaire, et qu'il masquait le premier bruit du cœur.

Diagnostic. — *Bronchite générale avec engouement des poumons. Épaississement commençant des valvules du cœur, avec léger rétrécissement d'un orifice.*

L'époque récente de la maladie, l'absence de tout indice d'une maladie dite organique du cœur, antérieure à l'affection actuelle, laissèrent toutefois dans notre esprit quelque doute sur la véritable lésion qui produisait le bruit de soufflet.

Prescription. *Une saignée de deux palettes ; tisane. béch. ; looch blanc ; diète.*

Le lendemain, la malade se disait un peu soulagée. On prescrivit l'application de deux ventouses scarif. à la partie postérieure de la poitrine.

Il y avait un peu d'amélioration, lorsque, tout à coup, le 31 décembre, la suffocation devint tellement forte, que la mort était imminente. Les bruits et les battemens du cœur étaient confus, tumultueux : il nous sembla que les bruits étaient plus lointains qu'à l'état normal ; ils étaient obscurs, voilés ; les battemens du cœur eux-mêmes paraissaient éloignés : cependant la main appliquée sur la région précordiale sentait au-dessous de cette région, comme une sorte de masse qui venait la frapper durement dans une grande étendue.

Il existait de la matité dans une étendue à peu près égale à celle de la main.

La mort arriva dans la journée.

Autopsie cadav. 18 heures après la mort.

1° *Habit. extér.* — Raideur cadavérique assez forte ; peau décolorée ; point d'infiltration ; embonpoint encore assez marqué.

2° *Organ. circul. et respirat.* — Le cœur, enveloppé du péricarde, offre un volume presque double de l'état normal, augmentation de volume qui tient en grande partie à l'épaississement des enveloppes de cet organe et à la matière contenue dans la cavité du péricarde. Cette masse pèse *une livre cinq onces.*

Les feuillets opposés du péricarde adhèrent l'un à l'autre, là, par du tissu cellulaire assez serré, ailleurs, par des fausses membranes non encore organisées. L'épaisseur du péricarde est d'environ une ligne. Les fausses membranes qui tapissent sa face interne, ont un aspect réticulé et inégal qui leur donne de la ressemblance avec l'estomac du veau ou bien avec la langue du chat. Au-dessous de la couche fibrineuse se trouve une autre couche déjà organisée en membrane fibro-celluleuse. Celle-ci présente une vive rougeur, en partie due à une admirable injection capillaire, en partie à une sorte d'imbibition sanguine. Une certaine quantité d'un liquide séreux ou gélatiniforme infiltre les mailles de fausses membranes non encore organisées. Au-dessous des diverses productions anormales ci-dessus indiquées, on trouve le péricarde rouge, injecté, pointillé de sang, mais conservant à peu près sa *ténuité* ordinaire (surtout le feuillet cardiaque). Le tissu cellulaire sous-jacent à ce feuillet est rouge, injecté, sensiblement engorgé. Le sac fibreux sur lequel le péricarde se déploie est injecté et *peut-être* un peu épaissi.

Débarrassé des fausses membranes au milieu desquelles il était enfoui comme dans des espèces de décombres, le cœur offre un volume à peu près normal.

Le *ventricule droit,* un peu mince et légèrement dilaté, contient un caillot fibrineux, en partie décoloré. L'*oreillette correspondante* conserve à peu près sa capacité normale et contient aussi du sang coagulé. Ses parois étaient fort épaisses, mais cela tenait aux couches pseudo-membraneuses qui la *fortifiaient.* La *valvule tricuspide* n'offre aucune altération notable. La *membrane interne des cavités droites* offre une teinte légèrement rosacée.

Le *ventricule gauche* présente des dimensions à peu près normales. Les *valvules aortiques* sont rouges, mais non épaisses. L'*origine de l'aorte* offre quelques taches blanchâtres, opalines, sur un fond d'un jaune nankin. La *valvule mitrale* est épaissie, et son bord libre est parsemé et comme surchargé de végétations très multipliées, confluentes, analogues aux poireaux ou aux choux-fleurs vénériens ; elles sont composées d'une matière fibrineuse, friable, s'écrasant facilement sous la lame du scalpel. Au-dessous de ces végétations, la valvule épaissie, nacrée, crie sous l'instrument qui la divise. L'épaississement de cette valvule est assez prononcé à sa base, où elle est repliée sur elle-même et comme adhérente à la surface interne du cœur ; l'épaississement s'étend à la portion de la membrane interne de l'oreillette gauche la plus voisine de la valvule. La disposition que présentait cette dernière gênait évidemment ses mouvemens, et empêchait qu'elle ne *bouchât* complètement l'orifice auquel elle est adaptée.

Le tissu musculaire du cœur était un peu brun, mais d'une consistance normale.

Environ une demi-pinte de sérosité claire, citrine, dans le côté droit de la poitrine ; une très petite quantité du même liquide dans le côté gauche. Le poumon droit, lavé, en quelque sorte, par la sérosité, est pâle et décoloré à sa surface ; comprimé par l'épanchement, il a perdu environ un tiers de son volume ; il est comme *carnifié,* ne crépite presque pas ; plongé dans un vase rempli d'eau, il surnage. Il existe des adhérences ancien-

nes dans les scissures interlobaires. Le poumon gauche est moins pâle, et il s'en écoule, à la pression, une grande quantité de sérosité. Son tissu se déchire avec la même facilité que dans l'*engouement péripneumonique*. La surface des incisions qu'on y pratique est beaucoup plus rouge que celle des incisions pratiquées dans le poumon droit, et en quelques points il offre une véritable infiltration sanguine. La congestion séro-sanguine occupe la totalité de ce poumon.

3° *Organ. digest. et annex.* — Le foie est un peu augmenté de volume et gorgé de sang. La rate est partagée en deux lobes distincts par une scissure analogue à celles des poumons. Son volume est normal, sa consistance un peu diminuée. L'estomac contient une certaine quantité d'un liquide noirâtre ; la membrane muqueuse est assez généralement, et un peu ramollie dans le grand cul-de-sac. Le paquet intestinal offre, à l'extérieur, une coloration d'un rose violacé ; l'intestin grêle contient une assez grande quantité de bile, en partie concrète ; sa membrane muqueuse est généralement injectée, surtout dans sa portion supérieure ; dans sa portion inférieure, on trouve des follicules développés et comme *hypertrophiés*. Le gros intestin contient des matières fécales à demi-solides : sa membrane muqueuse offre une rougeur assez prononcée, surtout dans le cœcum.

OBSERVATION 14e (1).

Femme de 42 ans. — Douleur aiguë dans la région du cœur; matité; bruit de frôlement; anxiété; orthopnée; défaillances; pouls petit, irrégulier. — Mort le vingt-cinquième jour. — Adhérence du péricarde au cœur par de fausses membranes épaisses, organisées, infiltrées en un point d'une matière gélatiniforme. — Caillot fibrineux dans le ventricule droit.

Une cuisinière, de 42 ans, sujette à de fréquentes douleurs rhumatismales articulaires, fut reçue le 2 juillet 1834, dans le service de M. Bricheteau. D'une faible constitution, travaillant dans une cuisine basse et humide, elle fut prise, le 18 juin, de vives douleurs avec gonflement dans les genoux. Une saignée et des sangsues permirent à la malade de reprendre bientôt ses occupations ; mais de nouveaux accidens ne tardèrent pas à se manifester.

26 juin. Frisson, douleur aiguë dans la région précordiale, dyspnée : deux saignées rapprochées, et l'application réitérée de sangsues sur le côté, procurèrent peu de soulagement.

Le 2 juillet, 6e jour de l'invasion de la douleur précordiale, de nouvelles sangsues furent appliquées sur la région du cœur.

7e jour. Altération des traits, pâleur, anxiété considérable, orthopnée, douleur pongitive extrêmement vive dans la région précordiale, matité, de ce côté, dans une étendue d'environ 4 pouces de rayon; sonoréité dans le reste de la poitrine, *L'oreille perçoit la sensation d'un bruit de rotation comme si un corps s'agitait dans un liquide ; les mouvemens de systole et de diastole semblent se confondre et n'en former qu'un seul.* Pouls petit, très fréquent ; nombreuses défaillances.

Vésic. sur la partie ant. de la poitrine.; pansem. avec 1 *gros d'ong. mercur.; sinap. aux jambes ; linim.; diète.*

8e jour. Bruit de roue, de frottement très prononcé dans la région du cœur (*six vent. scarif. sur ce point*).

9e jour. Soulagement; persistance du bruit de frottement. Battemens du cœur confus, très irréguliers (*lav. purg.*).

10e jour. Pouls très irrégulier, à 164; rémission de la douleur précordiale, cependant suffocation imminente, syncope, quand la malade ne reste pas à son séant (*pot. purg., huile de ric. et sir. de nerp.*).

11e jour. Pouls à 104, régulier; bruit de frottement, ressemblant assez bien à celui qui résulte du froissement d'un morceau de taffetas.

12e jour. Soulagement. Même matité précordiale ; pouls à 96; petite toux sèche ; plaintes continuelles ; respiration entrecoupée ; un peu de râle sous-crépitant à la partie postérieure (4 *vent. scarif.*).

Récrudescence de la douleur précordiale dans la nuit.

14e, 15e et 16e jours. Peu de changement.

17e jour. La malade a pris des alimens à l'insu des gens de service. Exacerbation violente; battemens du cœur précipités, faisant entendre un bruit assez semblable *à celui du mouvemens d'un cheval qui va à l'amble ;* pouls à 145 ; râle crépitant sous l'omoplate gauche (*vésic. à la rég. précord.; sinap.*).

18e, 19e, 20e, 21e, 22e, 23e, 24e jours. Les accidens poursuivent leur cours ; malgré l'application d'un nouveau vésicatoire (sur le côté droit). On permet quelques potages.

25e jour. Pouls très petit, vite, inégal, sans accord avec les battemens du cœur qui sont forts, larges, égaux, mais se confondant de manière à ne faire entendre qu'un seul bruit sec; lèvres violettes, pâleur extrême du reste de la face ; l'anxiété et l'étouffement augmentent, la face se décompose, et la malade meurt dans la nuit en poussant des cris aigus.

Autopsie cadav. 33 heures après la mort.

Le péricarde adhère au cœur au moyen de fausses membranes, qu'on a beaucoup de peine à séparer l'une de l'autre sans les déchirer. Les deux membranes qui forment le péricarde sont très épaisses.

Le cœur est affaissé sur lui-même, flasque, plus volumineux qu'à l'état normal; à la partie inférieure et externe du ventricule droit, épanchement gélatineux qui diminue en ce point la force des adhérences. Dans la cavité de ce ventricule existe un caillot fibrineux de couleur jaune, ayant la grosseur d'une noix.

Le poumon gauche adhère fortement à la partie

(1) Cette observation a été publiée par M. le docteur Ledain, dans la *Lancette Française*, n. du 2 octobre 1834.

supérieure et postérieure du péricarde, dont la face gauche est également adhérente à la plèvre costale, qui est épaissie. Des brides pseudo-membraneuses unissent en plusieurs points les plèvres costale et pulmonaire droites.

Épanchement assez considérable d'un liquide jaunâtre, trouble et floconneux dans l'abdomen, quelques fausses membranes et des adhérences, surtout entre la face convexe du foie et la voûte du diaphragme.

RÉFLEXIONS.

Cette péricardite a été accompagnée de tous les principaux signes au moyen desquels on peut en établir positivement le diagnostic. Elle fut reconnue dès le premier jour par M. Bricheteau. Sa complication avec une vaste pleurésie et une péritonite en a singulièrement augmenté la gravité.

Il n'est pas fait mention dans les résultats de l'ouverture, de l'état des valvules et de la membrane interne du cœur. Il me paraît probable que ces parties n'ont pas été complètement intactes dans le cours de la maladie, et je pense que la concrétion fibrineuse a été pour quelque chose dans les accidens de circulation locaux et généraux, signalés par M. le docteur Ledain.

Voici un nouveau cas dans lequel la péricardite a coïncidé avec un rhumatisme articulaire. Il y a déjà long-temps que l'on a vaguement signalé la coïncidence dont il s'agit ici; mais il importe aujourd'hui de faire ressortir, d'une manière toute spéciale, la fréquence des inflammations aiguës des tissus séro-fibreux du cœur chez les sujets affectés d'un violent rhumatisme articulaire aigu.

L'espace ne me permettrait pas de consigner ici un plus grand nombre d'observations détaillées; je vais donc en indiquer simplement quelques unes qu'on pourra lire dans les ouvrages où elles ont été consignées, et donner l'extrait de quelques autres qui n'ont pas été publiées, ou qui l'ont été dans des ouvrages difficiles à se procurer.

Obs. 15e, 16e et 17e. — L'obs. 6e de *l'Essai sur les maladies du cœur,* les deux premières observations de péricardite rapportées dans la clinique de M. le professeur Andral, sont des exemples de péricardite rhumatismale. (Par cette expression, je n'entends rien dire autre chose que la coïncidence d'une péricardite avec un rhumatisme articulaire, me réservant de discuter ailleurs la nature du rhumatisme et la question de la métastase rhumatismale).

Obs. 18e. — Dans un ouvrage clinique (*Clinica medica di Bologna*) publié en 1829 par M. Tommasini, on lit (pag. 162) une observation qui, sous le titre d'arthrite aiguë (*artrite acuta*), nous offre un bel exemple de violente péricardite *rhumatismale.* En voici l'extrait :

Le sujet de cette observation était un jeune homme d'une complexion nerveuse. La phlogose rhumatismale, accompagnée d'une violente fièvre, s'empara fortement des membranes internes de la poitrine, s'insinua dans celle qui environne le cœur (1), et le malade succomba.

Autopsie cadavérique.

Le péricarde était énormément développé (*ingrossato*); on voyait à sa face interne une membrane *réticulée,* qui adhérait par de nombreuses brides avec une semblable fausse membrane qui tapissait le cœur.

C'est à la péricardite et à la cardite consécutives à l'affection rhumatismale universelle que M. Tommasini attribue justement la mort du malade (*Così queste false membrane, risultamenti di pericardite, e di cardite succedute all'artritica universale affezione, troncarono la vita ad un infermo, che ci costò tante pene, e la cui docilita ed esattezza lasciavano luogo a tante speranze*).

OBSERVATION 19e (2).

Un cordonnier, âgé de 23 ans, habitant un petit cabinet humide, a éprouvé, il y a un an, un rhumatisme articulaire, qui a duré six semaines.

Il y avait deux mois que de nouvelles douleurs avaient existé dans toutes les jointures, lorsqu'il entra dans le service de M. Piorry.

Son état était le suivant :

Battemens assez forts et soulevant la main dans la région du ventricule gauche, accompagnés d'un bruit de soufflet isochrône au pouls.

Douleurs articulaires dans les poignets, les coudes, les genoux, les épaules, sans gonflement.

PRESCRIPTION. — *Saignée générale; infusion de fleurs de bourrache ;* ÉLÉVATION DES MEMBRES.

Le lendemain, le bruit de soufflet a diminué, les battemens du cœur sont toujours forts.

Cataplasmes sur les membres ; élévation des membres ; boissons à haute dose; deux bouillons.

Troisième jour. Encore quelques douleurs dans les coudes; continuation du bruit de soufflet.

Une douleur a existé depuis deux jours dans la région du cœur et dans le côté gauche; la matité dans la région du cœur est un peu plus étendue que les jours précédens.

PRESCRIPTION. — *Quinze sangsues sur l'articulation du coude gauche, qui est la plus douloureuse des articulations.*

Un vésicatoire de chaque côté du thorax; un looch avec trois grains de kermès. — On suspend les boissons à haute dose qu'on avait prescrites.

Quatrième jour. Application sur le vésicatoire d'*extrait de racine de pyrèthre ; saignée.*

Cinquième jour. Le son en arrière est devenu plus clair, la respiration se fait mieux, on n'entend plus le bruit de soufflet.

Sixième et septième jours. Battemens du cœur

(1) *La flogosi artritica prese fortemente le interne membrane del petto, s'insinuò in quelle che circondano il cuore, etc.*

(2) Ce fait m'a été communiqué par M. Piorry.

avec léger bruit de soufflet ; pouls à 90 ; respiration 35 à 40. (*Un nouveau vésicatoire de chaque côté du thorax ; deux soupes ; tisane pectorale ; un looch blanc avec kermès, deux grains.*)

Huitième jour. Les battemens du cœur sont accompagnés d'un bruit de soufflet notable. Matité sous-sternale dans une grande étendue, et matité des cavités gauches non moins grande. (*Un vésicatoire de 10 pouces de diamètre en avant ; un autre vésicatoire pareil sur le côté gauche ; tartre stibié 10 grains dans 10 onces d'eau, en vingt prises, toutes les dix minutes.*)

La mort eut lieu le soir même, à onze heures et demie.

Autopsie cadavérique (1).

Le péricarde contient au moins deux verres de sérosité assez claire. *A la surface interne du péricarde existent de nombreuses membranes accidentelles, dont quelques-unes sont lisses et d'autres inégales, chagrinées, présentant assez bien l'aspect de l'estomac des ruminans ; la partie qui recouvre le cœur est surtout recouverte de semblables productions.*

Les cavités droites du cœur sont remplies de concrétions polypeuses, qui paraissent presque organisées. De semblables concrétions, mais en plus petite quantité, se trouvent aussi dans les cavités gauches.

TROISIÈME CATÉGORIE.

Observations de péricardite dans lesquelles les produits accidentels se transforment en granulations, en plaques fibreuses, fibro-cartilagineuses, cartilagineuses, ou même osseuses et calcaires.

OBSERVATION 20e.

19 ans. — Constitution lymphatique. — Gonflement articulaire ; carie des os ; amputation du gros orteil. — Symptômes de phlegmasie lente et sourde dans l'abdomen et la poitrine, avec fièvre hectique. — Mort dix-sept mois après l'entrée à l'hôpital. — Adhérence celluleuse ou fibreuse du péricarde ; induration comme squirrheuse de cette membrane à la partie postérieure du cœur. — Granulations friables, analogues à de petites végétations vénériennes, à la surface interne du péricarde. — Traces de pleurésie et de péritonite chroniques. — Tuberculisation des ganglions inguinaux, mésentériques et bronchiques.

Claude Prieur, âgé de 19 ans, d'un tempérament lymphatique, boulanger, fut admis à l'hôpital Cochin, le 7 février 1821. Il était alors affecté d'un gonflement scrofuleux du gros orteil, et quelque temps après les progrès du mal nécessitèrent l'amputation de cette partie. La plaie consécutive à l'opération se cicatrisa ; cependant des ulcérations entretenues par la carie des os du pied ne tardèrent pas à se manifester sur divers points de la peau de ce dernier ; il s'y joignit un gonflement avec suppuration des ganglions inguinaux du côté droit ; le ventre se tuméfia et devint douloureux : on observait de temps en temps un peu de dévoiement, de la toux et une fièvre hectique avec redoublement le soir ; les battemens du cœur et le pouls étaient réguliers, fréquens et d'une force médiocre. Tous les remèdes furent inutiles, et le malade, épuisé par la fièvre lente, parvenu au dernier degré du marasme, succomba le 8 juillet 1822, dix-sept mois après son entrée.

Autopsie cadavérique 24 heures après la mort.

1° *Organ. extér.*—Carie des os du métatarse. Les ganglions inguinaux droits formaient une masse tuberculeuse, en partie friable, en partie dure comme du fromage ou comme une châtaigne à demi-cuite (1).

2° *Organ. circul. et respir.* — Le côté gauche de la poitrine contient une grande quantité de sérosité citrine. La cavité du péricarde est effacée par suite d'une adhérence celluleuse, très serrée, entre les faces opposées de cette membrane. Lorsqu'on a séparé l'un de l'autre, les feuillets du péricarde, on voit qu'ils sont parsemés de petites granulations friables, miliaires, assez semblables, au premier aspect, à de petites végétations vénériennes. Le feuillet qui recouvre le cœur, généralement épais d'une ligne, offre une épaisseur encore plus considérable à la partie postérieure de cet organe : là, il crie sous l'instrument qui l'incise, et telle est sa dureté, qu'au toucher le cœur est d'une consistance *squirrheuse*. Les deux ventricules ont des parois épaisses. Le tissu musculaire de leur partie antérieure, ferme et vermeil, diffère notablement de celui de leur partie postérieure, qui est moins distinctement fibreux et charnu, comme s'il commençait à partager la dégénérescence lardacée et squirrheuse du péricarde.

A droite, les plèvres pulmonaire, costale, diaphragmatique et *péricardique*, adhèrent entre elles d'une manière très serrée (l'adhérence est surtout très forte dans la région diaphragmatique).

On rencontre quelques tubercules derrière le sternum.

Les poumons ne contiennent pas *un seul* tubercule dans leur intérieur (il en existait un, à l'état de ramollissement, à la surface du droit) ; ils sont parfaitement crépitans.

Les ganglions bronchiques, en partie noirs, en partie d'un blanc jaunâtre, forment des masses tuberculeuses, les unes dures, les autres ramollies.

La membrane muqueuse des bronches est saine, rosée.

3° *Organ. dig. et annex.* — Tous les ganglions *mésentériques* sont *tuberculisés* comme les ganglions inguinaux et bronchiques. La cavité du pé-

(1) Avant l'ouverture, M. Piorry annonça l'existence d'une péricardite.

(1) Le cadavre n'offrait aucune infiltration. Le membre dont les ganglions lymphatiques étaient tuberculisés, n'était, en particulier, le siége d'aucun œdème (les veines crurales étaient parfaitement saines, libres dans tout leur trajet).

ritoine contient une grande quantité de sérosité citrine. Elle est comme partagée en deux cavités distinctes par l'arc du colon adhérent à la paroi antérieure de l'abdomen et à toutes les parties voisines.

Dans toute son étendue, le péritoine présente une altération remarquable, mais assez difficile à bien décrire : il est parsemé de granulations, plus petites et plus nombreuses sur le feuillet pariétal; plus grosses, plus saillantes sur le feuillet viscéral, où elles sont d'un blanc jaunâtre, friables, de la grosseur d'un grain de chénevis, et d'une nature comme tuberculeuse : la surface d'où elles s'élèvent ressemble assez bien à la peau, couverte d'une variole confluente. Le péritoine, qui paraît épaissi, se détache avec une grande facilité des autres membranes intestinales, et l'on trouve par ce moyen sa face adhérente parfaitement unie. Les granulations confluentes, dont le feuillet pariétal est en quelque sorte hérissé d'un blanc mêlé de rouge, entourées de vaisseaux injectés, donnent au péritoine l'aspect d'un *granit* qui présenterait, outre les couleurs indiquées, une nuance d'un bleu noirâtre (1). Cette portion de la membrane séreuse est plus épaisse que celle qui revêt les intestins; elle est d'une consistance fibreuse, et a une demi-ligne d'épaisseur.

L'estomac, rosé à l'intérieur, petit, contracté, est comme caché derrière le foie et le mésocolon transverse. L'intestin grêle, dans toute son étendue, est complètement sain; la membrane muqueuse du gros intestin est généralement blanche et exempte de toute ulcération; cet intestin contient des matières fécales solides. — Le foie adhère à la paroi antérieure de l'abdomen par une fausse membrane comme fibreuse. — La membrane fibreuse de la rate est très épaissie.

La vessie, distendue par une énorme quantité d'urine, a sa membrane muqueuse tout-à-fait blanche, tandis que sa membrane séreuse présente, dans toute son intensité, l'altération granuleuse ci-dessus indiquée.

4° *Centres nerveux.* — La substance cérébrale offre peu de consistance; les méninges sont saines. Il existe un peu de sérosité à la base du crâne et dans les ventricules cérébraux.

RÉFLEXIONS.

Parmi les observations propres à démontrer l'étendue et la dissémination, si l'on peut ainsi dire, des affections chroniques en général, et des phlegmasies de cette espèce en particulier, celle que nous venons de rapporter mérite assurément une des premières places. Les membranes séreuses qui enveloppent le cœur, les poumons, les organes abdominaux (2), ont été simultanément ou successivement le siége d'une sourde et obscure inflammation, dont les produits ont été essentiellement les mêmes, bien qu'ils aient offert quelques différences d'aspect et de forme. Plusieurs ganglions extérieurs, ceux des bronches et du mésentère se sont tuberculisés; et ce qu'il y a de bien remarquable, c'est que les poumons étaient tout-à-fait exempts d'une pareille lésion (car le seul tubercule qui existait à la surface du droit, appartenait à la plèvre ou au tissu cellulaire sous-jacent, plutôt qu'au tissu du poumon). Une circonstance non moins digne de remarque, peut-être, c'est que la membrane muqueuse des voies respiratoires et digestives était saine. Rien n'est plus commun, ainsi que tout le monde le sait, que de voir se tuberculiser les ganglions mésentériques, à la suite de phlegmasies chroniques, ulcéreuses, de la membrane muqueuse intestinale. Mais il ne s'ensuit pas que cette tuberculisation soit constamment précédée d'une entérite chronique. Celle-ci, de son côté, peut exister sans tuberculisation des ganglions mésentériques. Toutes ces particularités tiennent à des conditions individuelles, à des *accidens* spéciaux, qu'il n'est pas de notre objet d'examiner ici.

A l'époque où nous avons recueilli cette observation (il y a douze ans), l'histoire de la péricardite était trop peu avancée pour que nous ayons pu, je ne dis pas la reconnaître, mais même la soupçonner chez le sujet de la précédente observation.

OBSERVATION 21e.

Ancienne péricardite, compliquée d'une endocardite. — Voussure de la région précordiale; matité; bruit de râclement péricardique; bruit de soufflet valvulaire. — Attaque d'apoplexie cérébrale, puis d'apoplexie pulmonaire. — Mort environ un an après le début de l'inflammation de poitrine. — Adhérences et plaques laiteuses du péricarde; induration, pétrification des valvules gauches, avec rétrécissement des orifices. — Hypertrophie très considérable du ventricule gauche et du ventricule droit. — Kyste hémorrhagique dans le cerveau; vastes foyers hémorrhagiques récens dans les deux poumons.

Le 15 novembre 1833, fut admis à la clinique Louis Chevrier, âgé de 32 ans, frotteur, d'un tempérament lymphatico-sanguin, peau fine, blanche, cheveux châtains, assez vigoureux, autrefois sujet à des saignemens de nez qui ont cessé depuis deux ans qu'il est arrivé à Paris. — Depuis ces deux ans, sa santé n'a jamais été parfaite, par suite des fatigues de son état : il a éprouvé, entre autres accidens, des palpitations assez violentes. Il y a 8 à 9 mois, il entra dans le service de la clinique pour une violente inflammation de poitrine. Il avait déjà été traité en ville, et on *le regardait comme phthisique*, quand il nous fut adressé (1).

(1) Cette couleur est due à de petites masses *mélaniques*.

(2) Il est probable que la membrane synoviale des articulations cariées avait été aussi chroniquement enflammée.

(1) Je crois utile de rapporter brièvement ici l'histoire de cette première affection :

Louis Chevrier fut reçu le 21 février 1833. Il était malade depuis le commencement du mois; il cracha du sang à cette époque, et n'en continua pas moins ses occupations, qui étaient des plus pénibles. Il se fatigua beaucoup le jour de son entrée à la clinique, où il vint à pied, bien qu'il respirât avec une extrême difficulté. Il fut saignée immédiatement après son arrivée et, peu de

Après deux mois de séjour à la campagne, il reprit ses travaux accoutumés, sans se plaindre, quoiqu'ils le fatiguassent beaucoup. Au service d'un nouveau maître, il a été exposé à toutes les vicissitudes atmosphériques : il passait une partie des nuits sur le siége de sa voiture pour attendre son maître. Ce n'est que depuis huit jours que des douleurs survenues vers le creux de l'estomac et un étouffement considérable l'ont forcé de cesser toute espèce d'exercice. Pendant ces huit jours, il a continué à manger, et aucun traitement n'a été fait, si ce n'est une saignée au bras droit, le 14, sans soulagement notable.

État du malade, à la visite du 16 au matin. — Visage assez coloré, embonpoint conservé. Les lèvres sont grosses, un peu violettes; les jambes qui étaient un peu gonflées, ne le sont pas sensiblement aujourd'hui. La respiration est haute et pénible (32 inspirat. par minute); le pouls de la radiale droite est imperceptible, celui de la gauche bat fortement (il est vibrant, mais peu développé); les jugulaires ne sont pas plus saillantes qu'à l'ordinaire, et ne présentent aucun mouvement d'expansion et de retrait en rapport avec les mouvemens respiratoires.

La douleur dont le malade se plaint dans ce moment occupe surtout la région du creux de l'estomac en s'irradiant un peu vers chacun des côtés. La pointe du cœur vient frapper dans le septième espace intercostal, à un pouce en dehors et à trois pouces au-dessous du mamelon. Les battemens sont très visibles et soulèvent assez fortement les doigts appliqués sur la région précordiale. A partir de l'endroit où vient frapper la pointe du cœur, jusque vers la moitié droite de l'extrémité inférieure du sternum, la percussion fournit un son mat. Depuis le mamelon jusqu'au rebord cartilagineux de la huitième côte, la percussion donne également un son mat (la matité occupe ainsi un espace ayant environ six pouces transversalement et quatre à cinq pouces verticalement).

En appliquant l'oreille au-dessus du mamelon, on distingue, pendant la percussion du cœur, un léger tintement métallique, qui a lieu même pendant la suspension des mouvemens respiratoires, et qui par conséquent doit être attribué à la percussion du cœur contre la paroi pectorale sur laquelle repose l'oreille. Dans toute la région précordiale, le premier bruit du cœur est accompagné d'un bruit de râpe; à l'endroit correspondant à la pointe du cœur et un peu en dehors, existe en outre un bruit de râclement assez semblable à celui qui a lieu dans certaines pleurésies où les surfaces inégales des deux feuillets de la plèvre frottent l'une contre l'autre. La région précordiale exceptée, la poitrine rend partout un son clair, et la respiration est à peu près normale. Le malade a expectoré une petite quantité de mucus rougi par du sang.

Le côté qui avait été paralysé est toujours resté, au dire du malade, un peu moins fort que l'autre; la bouche n'est pas sensiblement déviée, les yeux sont intacts.

Les fonctions digestives, depuis huit jours que le malade a cessé de travailler, sont un peu dérangées : il dit éprouver quelques nausées sans vomissemens, et des coliques sans devoiement. Son mat dans l'étendue d'un pouce au-dessous du rebord cartilagineux des fausses côtes droites, ce qui dépend d'une augmentation du volume du foie.

Diagnostic.— *Péricardite ancienne.— Endocardite terminée par induration des valvules et rétrécissement d'un orifice du cœur gauche.— Hypertrophie considérable du cœur.*

Prescription. *Saignée, 3 pal.; 15 sangsues à l'épig.; 16 à la rég. précordiale; limon. citr.; lavem.; diète.*

17. Le sang de la saignée présente beaucoup de sérosité claire et un caillot sans couenne; les sangsues ont donné beaucoup de sang.

La douleur de la base du thorax a diminué; on sent les battemens du cœur, quoique plus faiblement, dans toute l'étendue de l'espace où la matité a été constatée la veille. Le tintement métallique ne se fait presque plus entendre; léger frémissement vibratoire vers la pointe du cœur; le bruit de scie est très prononcé vers l'extrémité inférieure du sternum.

Le malade a expectoré environ une once de sang mêlé à une petite quantité de mucus écumeux; l'expectoration a lieu sans efforts, précédée seulement d'une légère titillation au larynx; râle muqueux à droite, en bas et en arrière, trente-six inspirations par minute.

Lim. sulf. 2 *p.*; potion *ext. de ratan.* ℥ß; *saignée* 3 *p.*; *lav.*; *diète.*

18. La douleur de la base du côté droit de la poitrine a augmenté et le malade a craché du sang en

temps après, il fut pris tout à coup des symptômes d'une hémorrhagie cérébrale (hémiplégie complète du côté gauche).

Lorsque je le vis pour la première fois, à la visite du 22, il nous offrit l'état suivant : parole presque inintelligible, visage pâle, bouche légèrement déviée, paralysie incomplète du mouvement et du sentiment des membres gauches, et spécialement du membre supérieur.

Toux; crachats visqueux, non mêlés de sang; râle crépitant dans toute la partie postérieure du poumon gauche; les inspirations sont au nombre de 33 par minute.

Pouls à 84; battemens du cœur, forts, retentissant dans une grande étendue du côté gauche de la poitrine, accompagnés d'un bruit de soufflet très distinct, réguliers et sans intermittence.

Le lendemain et le surlendemain, le râle crépitant persistait à gauche et les crachats étaient rouillés, adhérens, évidemment péripneumoniques. Le bruit de soufflet continuait également.

Trois saignées du bras, de trois palettes chacune, l'application de quarante-six sangsues en deux fois, l'application de ventouses scarifiées à deux reprises différentes, les cataplasmes arrosés d'huile de croton tiglium, les boissons adoucissantes, dissipèrent assez rapidement cette grave maladie.

Le 5 mars, Chevrier mangeait le quart, et sa santé se trouvait entièrement rétablie. La paralysie n'existait plus, la respiration s'exécutait librement; le bruit de soufflet disparut; néanmoins, le premier bruit du cœur était plus *sec* qu'à l'état normal. Le pouls était lent, mais un peu dur.

Le malade sortit quelques jours après dans un état des plus satisfaisans. Il passa quarante jours à l'hôpital.

plus grande quantité. La percussion de la base du côté droit de la poitrine est très douloureuse; cependant cette région résonne, et la respiration s'y entend assez bien; en arrière râle muqueux, dû sans doute à la présence du sang dans les bronches; le pouls bat 88 fois par minute. *Lim. sulf.* 2 *pots*; *pot. avec rat.* ℥ß; 2 *vent. scarif. sur la poitrine.*

19. L'hémoptisie continue; pouls à 96; le malade se trouve mieux. (*Nouvelle saignée*).

20. Un peu d'amélioration. Le pouls de l'artère radiale droite se fait sentir difficilement; les battemens du cœur sont les mêmes; le crachement de sang est beaucoup moins abondant; la douleur de la base de la poitrine a totalement disparu. (15 *sangs. rég. précord.*; 3 *bouill*; *le reste ut suprà*).

21. Le pouls radial droit a cessé de se faire sentir; l'hémoptisie a été moins abondante : la face, d'une teinte jaune assez marquée dès le moment de l'entrée, offre maintenant cette teinte à un plus haut degré; persistance du râle muqueux en arrière; les jambes et les cuisses sont douloureuses. Soif médiocre, un peu d'appétit; pouls de 88 à 92. (3 *bouil.*; 3 *potag.*).

22. Le malade a très peu craché de sang, mais il a eu une épistaxis; teinte jaune paille de la peau. On note une légère voussure de la région du cœur; celui-ci bat toujours deux pouces plus bas qu'à l'état normal. Vers la pointe du sternum, et les cartilages gauches voisins, on entend toujours un bruit de râpe très distinct. En tirant vers le côté gauche du cœur, le bruit devient plus clair et est toujours accompagné du *râclement* indiqué précédemment.

23. Le malade sent de nouveau une douleur vive dans la partie inférieure antérieure du côté droit de la poitrine, et dans l'hypochondre correspondant. Nulle douleur dans le côté gauche. Dans l'endroit douloureux, à droite du sternum, on entend un bruit semblable à celui que produiraient deux plaques de parchemin frottées l'une contre l'autre. Ayant fait mettre le malade à son séant, le bruit de frottement a disparu dans la région indiquée, où l'on n'entend plus que du râle muqueux, comme à la partie postérieure de ce même côté. Le bruit de frottement a reparu aussitôt que le malade s'est recouché sur le dos : ce bruit a lieu pendant les mouvemens d'inspiration et d'expiration. (*Viol. édulc.; saignée* 2 *p.*; *vésicat. sur le point douloureux*; *cat.; diète*).

24. Le malade a craché abondamment du sang noirâtre, présentant l'apparence du jus de pruneaux foncé. La respiration est précipitée (60 inspirations par minute); pouls petit, fréquent (112); peau sèche d'une teinte jaune plus marquée. Il n'y a plus de douleur dans la poitrine; on entend seulement dans le lieu où existait le craquement ou frottement, quelques bulles de râle muqueux. La résonnance est bonne, ainsi que la respiration, si ce n'est dans le tiers inférieur du côté droit où existe un râle muqueux à bulles plus ou moins grosses; respiration très bruyante à gauche, ce qui tient à l'entrée brusque et saccadée de l'air dans les canaux aériens.

On ajoute à la feuille du diagnostic : *foyers apoplectiques dans le tiers inférieur du poumon droit.*

Le malade est très inquiet sur son état. (*Viol. édulc.*; *garg. chlor.*; *un demi-grain acét. morph. sur le vésicat.*; *pot. avec ratan.*; 3 *bouil.*).

25. — 64 inspirations; crachats jus de pruneaux comme hier. Battemens du cœur violens (à 116); à deux pouces au-dessous et en dehors du mamelon, bruit de frottement très prononcé, assez semblable à celui du parchemin; mais telle est la rapidité des mouvemens respiratoires, qu'il est difficile de déterminer si ce bruit correspond aux mouvemens du cœur ou à ceux de la respiration. — Bruit de soufflet toujours très fort dans la région précordiale. — Matité dans le tiers inférieur du poumon droit en arrière. (*Viol. éduc.*; *potion rathania*, 1 *gros*; *sinapismes à la partie postérieure de la poitrine et aux jambes*; *lav. huil.*; *trois bouillons*).

Mort le même jour à cinq heures du soir.

Autopsie cadavérique quinze heures après la mort.

1° *Habit extér.* — Point d'infiltration; pâleur extrême des tégumens; couleur violacée des lèvres.

2° *Org. circulat. et respirat.*— Le cœur, contenu dans le péricarde, est énorme, et situé presque transversalement; sa pointe répond au septième espace intercostal; il a 8 pouces et demi de largeur sur 5 pouces de hauteur (1).

Le péricarde est généralement épaissi; la plèvre qui recouvre la partie inférieure du poumon gauche, dans l'étendue de deux pouces environ, adhère avec la portion voisine du péricarde par des productions cellulo-fibreuses anciennes, et légèrement infiltrées. Les veines du cœur sont énormes, surtout inférieurement. La surface du feuillet viscéral du péricarde est pâle et *parsemée de taches blanchâtres, assez minces, s'enlevant facilement, laissant voir au-dessous d'elles* le feuillet du péricarde sain.

Poids du cœur, non vidé de ses caillots, 848 grammes.

Poids du même organe vidé et lavé, 535 grammes, (1 liv. 1 once 1 gros).

En palpant le cœur, on sent dans la région de la valvule mitrale une tumeur grosse au moins comme un œuf de pigeon, et dure comme une pierre.

Le ventricule droit contenait des caillots de sang décolorés, ambrés et une petite quantité de sang liquide. Ces caillots se prolongeaient dans l'oreillette droite et dans les veines qui s'y dégorgent; ils avaient en tout le volume d'un gros œuf d'oie, et quelques uns étaient entortillés autour des colonnes charnues. Le sang contenu dans les cavités gauches, principalement dans l'oreillette, est noir, et ressemble à de la gelée de groseille.

(1) *Voyez la planche* II, *fig.* Ire.

Hauteur du ventricule droit, 4 pouces et demi. —*Hauteur* du ventricule gauche, 5 pouces.

Diamètre transversal du cœur, 5 pouces 3 lignes. — Circonférence, 10 pouces et demi.

La cavité du ventricule droit est d'un bon tiers plus grande que dans l'état normal ; celle du ventricule gauche est dilatée dans la même proportion.

L'épaisseur des parois du ventricule droit, à peu près partout la même, est de 5 à 6 lignes ; celle des parois du ventricule gauche est de 12 lignes à la base, et va en diminuant vers le sommet. La cloison interventriculaire a 8 lignes d'épaisseur.

La substance musculaire est généralement ferme; elle est d'un rouge un peu faible. Sa consistance est surtout notablement augmentée dans le ventricule droit.

L'oreillette droite, généralement hypertrophiée, a 3 lignes d'épaisseur dans la portion correspondante aux colonnes de l'auricule ; elle communique librement avec le ventricule ; la valvule tricuspide, un peu épaissie, bien conformée, a 4 pouces et demi de circonférence. L'orifice ventriculo-pulmonaire a 3 pouces et demi de circonférence. — Valvules semi-lunaires, saines.

Les parois de l'artère pulmonaire sont épaissies et ressemblent à celles de l'aorte.

L'oreillette gauche forme une poche d'un tiers plus volumineuse que la droite ; ses parois sont aussi plus charnues : elles ont partout 3 lignes d'épaisseur. L'orifice auriculo-ventriculaire gauche est considérablement rétréci, ce qui tient à la transformation des deux lames de la valvule mitrale en une concrétion *pierreuse*, du volume d'un petit œuf de poule, formant une espèce de tumeur dont le grand diamètre a 2 pouces (1). — L'orifice n'existe qu'à la partie interne : il reçoit assez facilement le bout du doigt auriculaire. En dehors, les deux lames valvulaires se sont rapprochées, confondues. Du côté du ventricule, la tumeur reçoit à sa circonférence les tendons multipliés et forts des colonnes charnues (les tendons principaux sont au nombre de 12 à 15). — Cette valvule rend à la percussion un son semblable à celui d'une pierre. La concrétion accidentelle, hérissée d'inégalités et d'aspérités, est pour ainsi dire *murale ;* une portion a envahi la substance du ventricule et s'étend jusqu'à la surface externe, où elle forme une saillie qui soulève le péricarde.

L'orifice aortique est généralement très rétréci par l'induration de ses valvules, qui est fibro-cartilagineuse pour une d'elles, et crétacée pour les deux autres. Le diamètre de cet orifice est à peu près le même que celui de l'orifice auriculo-ventriculaire gauche (sa circonférence est de 2 pouces 5 lignes).

Les artères coronaires sont parfaitement saines, si ce n'est que leur volume est augmenté dans tout leur trajet. L'aorte pectorale et abdominale est blanche à son intérieur et tout-à-fait saine.

(1) *Voyez la planche* IIe, *fig.* 2 et 3.

Les grosses veines sont gorgées de sang demi-liquide.

A un pouce au-dessus de sa division en radiale et en cubitale, l'artère brachiale est oblitérée par un caillot mou, occupant ses deux divisions, dans l'étendue d'un pouce (1). Les parois de l'artère sont d'ailleurs saines.

Le côté droit de la poitrine contient trois quarts de litre de sérosité d'un jaune citrin foncé. Des fausses membranes fibrineuses, friables, infiltrées de sérosité, unissent au péricarde la plèvre qui recouvre la portion voisine du poumon droit. Ces adhérences sont récentes et faciles à détruire. Le poumon droit est bosselé vers sa région moyenne et antérieure : les bosselures ont une grande consistance, et sont ecchymosées extérieurement ; incisées, on voit qu'elles sont formées par du sang infiltré, ayant la consistance d'une truffe, et s'écrasant assez difficilement. — L'hémorrhagie a envahi la moitié du lobe moyen et une partie de l'inférieur; le supérieur est sain.

Les bronches offrent une rougeur violacée ; la pression en fait sortir un peu de liquide rougeâtre.

Le poumon gauche, d'un blanc mat, là où la plèvre a été anciennement enflammée, est ailleurs rosé et crépitant : il est gorgé de sérosité écumeuse et présente un foyer *apoplectique* à l'union du lobe inférieur avec le lobe moyen (ce foyer a le volume d'un œuf de pigeon).

Les bronches gauches ont la même teinte que les droites.

3° *Organes digestifs et annex.* — Le foie a un volume d'un bon tiers trop considérable : il est gorgé de sang. Son tissu est plus jaune, plus dense qu'à l'état normal ; l'induration est surtout prononcée à la face convexe.

Rate hypertrophiée et dense : sa membrane externe d'un blanc mat.

L'estomac, placé perpendiculairement dans l'hypochondre gauche, forme un angle droit avec la portion pylorique. Sa membrane interne est rosée, d'une bonne consistance. Il en est de même de celle du tube intestinal.

Les reins et la vessie n'offrent aucune lésion notable :

4° *Organes de l'innerv.* — Le cerveau, d'un volume médiocre (2), humide de sérosité ; la pie-mère est infiltrée du même liquide : on en trouve trois à quatre cuillerées à la base du crâne ; les ventricules en contiennent aussi une petite quantité. En dehors de la couche optique droite, on trouve la trace d'un ancien épanchement ; c'était une petite cavité, à bords ramollis et grenus, remplie d'un liquide jaunâtre (3).

(1) C'était là évidemment la cause de l'absence du pouls au poignet droit.

(2) Il ne pèse que 1,179 grammes.

(3) La paralysie occupait spécialement le membre supérieur

OBSERVATION 22e.

Homme de 45 ans. — Pas de renseignemens sur l'état antérieur. — Symptômes d'une maladie aiguë des poumons et du cœur (bruit de soufflet). — Mort rapide à la suite d'une congestion pulmonaire, et probablement d'une affection aiguë de la membrane interne du cœur (endocardite)? — Plaques fibreuses, taches laiteuses sur le péricarde; induration et épaississement de plusieurs valvules avec rétrécissement de l'orifice auriculo-ventriculaire gauche. — Hypertrophie et dilatation du cœur. — Développement de gaz dans les cavités droites de cet organe et dans les vaisseaux du foie, etc.

Antoine Marin, âgé de 45 ans, terrassier, jouissant ordinairement d'une bonne santé, malgré les fatigues de son état, menant une conduite régulière, sujet à quelques étourdissemens, fut reçu, le 15 juin 1834, dans le service clinique (n° 25, salle Saint-Jean-de-Dieu). Il assurait n'être malade que depuis une huitaine de jours, époque à laquelle il éprouva, sans cause qu'il puisse déterminer, une douleur dans la région précordiale, assez forte pour l'empêcher de marcher. Il s'efforça de continuer ses travaux; mais, dans la nuit du 10 au 11 de juin, il fut pris d'une fièvre avec agitation extrême, qui l'obligea de garder le lit les jours suivans. Il toussait et expectorait des matières dont il ne put nous donner une idée exacte. La toux augmentait la douleur précordiale; il ne sentait pas d'ailleurs des battemens de cœur beaucoup plus forts qu'à l'ordinaire.

Il prit du bouillon et du vin chaud, et sua copieusement. Il s'est rendu à pied à l'hôpital.

16 juin. Face d'un jaune terne, si ce n'est aux pommettes qui présentent une couleur d'un rouge sombre; lèvres violettes, dilatation des ailes du nez pendant l'inspiration; gonflement des veines jugulaires qui sont soulevées par les mouvemens tumultueux des carotides. Pouls inégal, irrégulier, intermittent, difficile à compter tant il est faible, et fuyant sous le doigt.

Persistance de la douleur de la région précordiale, quoique à un moindre degré; oppression considérable (28 inspirations par minute).

La région précordiale est agitée de mouvemens tumultueux, très irréguliers et inégaux, sensibles à la vue, comme au toucher. La pointe du cœur vient frapper la poitrine à un grand pouce en dehors du mamelon et dans le sixième espace intercostal : à partir de ce point jusqu'aux cartilages des dernières vraies côtes droites, la percussion donne un son mat; dans le sens vertical, il y a de la matité depuis l'extrémité inférieure du sternum et le sixième espace intercostal jusqu'à la troisième côte gauche (l'étendue de la matité est de 3 pouces et demi verticalement, et de 4 pouces 8 lignes transversalement).

Les battemens du cœur, irréguliers, intermittens, tumultueux, sont d'une telle fréquence, que cet organe semble palpiter continuellement, plutôt que se contracter : on a compté 136 battemens pour 100 pulsations des artères radiales; d'où il suit que pendant quelques uns de ces battemens, le sang n'est pas lancé jusque dans les artères indiqués (1). (Le pouls des artères radiales diffère d'ailleurs pour le nombre des pulsations, de celui des artères carotides et des sous-clavières.) Les battemens du cœur se font sentir jusque dans la région épigastrique.

La région précordiale offre une voussure légère, que plusieurs assistans ont constatée avec nous.

Les deux bruits du cœur sont remplacés par un bruit de soufflet très fort et continu (2), ayant son *maximum* d'intensité dans la région des cavités gauches. On ne sent pas de frémissement vibratoire bien distinct dans la région précordiale; sorte de bruissement dans les artères carotides et sous-clavières.

La poitrine résonne très bien en avant (la région précordiale exceptée). En arrière, à gauche, la résonnance diminue à partir de l'angle de l'omoplate jusqu'à la base; râle crépitant très gros; léger retentissement de la voix sans souffle bronchique notable. En arrière, à droite, peu de résonnance à la base, respiration presque nulle, râle crépitant très fin.

Crachats demi-transparens, rouillés, mêlés de bulles d'air, sales, adhérent fortement au vase, peu abondans.

Céphalalgie, agitation, tendance à se découvrir pour trouver le frais.

Langue humide, rosée; ni nausées, ni vomissemens, ni diarrhée (constipation, au contraire, depuis deux jours); ventre souple.

Le sang d'une saignée de quatre palettes pratiquée la veille, offre un caillot mou, sorte de magma analogue à une bouillie épaisse, recouvert d'une matière floconneuse ressemblant à des lambeaux de tissu cellulaire.

Diagnostic. — *Induration des valvules, avec rétrécissement d'un orifice; engouement à la base des deux poumons.*

Prescription. — *Saignée de 3 à 4 palettes; vent. scarif., rég. du cœur (2 pal.); sol. sir. de gomme; pot. oxym. 1 once; sinap. sur la poitr.; diète.*

Le soir, il survint des accidens apoplectiques; parole difficile; pupilles inégales (la gauche est énormément dilatée); un peu d'écume à la bouche, qui est divisée à gauche; mouvemens du bras droit presque entièrement abolis; respiration stertoreuse; battemens du cœur à 144.

Nouvelle saignée; sinap. aux moll.

17. Râle des agonisans; état désespéré; les deux pupilles sont moins inégales : on compte 140 bat-

gauche. Ce fait militerait donc en faveur de l'opinion qui fait résider dans les couches optiques le principe des mouvemens des membres supérieurs.

(1) Dans un autre moment on a compté 176 battemens du cœur en une minute.

(2) Par cette expression on veut dire qu'il n'y a pas d'intervalle appréciable entre le souffle qui remplace le premier bruit et celui qui remplace le second.

temens du cœur, contre 92 pulsations de l'artère radiale.

Le sang des deux saignées et des ventouses est mou.

Vés. au cou ; nouv. sinap.

18. Râle trachéal extrêmement bruyant. — Mort vers midi.

Autopsie cadavérique, 21 heures après la mort. (La température de l'air a été médiocrement élevée depuis le décès du malade.).

1° *Habit. ext.* — Traces de décomposition commençante sur l'abdomen et le thorax (taches d'un vert assez foncé). Un peu de rigidité. — Embonpoint médiocre; pas d'infiltration; écume à la bouche; pupilles égales.

2° *Org. circ. et respir.* — La portion du péricarde et du cœur non recouverte par les poumons, a 3 pouces 6 lignes d'étendue verticalement, et 4 pouces 4 lignes transversalement (1). A gauche, le péricarde adhère à la plèvre voisine. Il présente partout une injection arborisée et une rougeur assez vive, et contient environ deux cuillerées de sérosité d'un jaune rougeâtre, légèrement trouble, mais sans véritables flocons. Son épaisseur et sa transparence sont à peu près normales sur le sac fibreux qu'il revêt; mais le feuillet qui tapisse le le cœur est doublé, dans plusieurs points, de taches blanchâtres, laiteuses, qui ne sont évidemment que de fausses membranes anciennes, passées à l'état fibreux ou fibro-celluleux.

Le cœur est énormément distendu par du sang coagulé. Il pèse avec le sang qu'il contient et l'origine des gros vaisseaux.	752 gmes.
Son diamètre transversal est de	5 pouc. 3 l.
— vertical, de	5 p.
Sa circonférence, de	12 p.

Le sang que contient le ventricule droit est spumeux, vésiculeux, aéré, noir, caillebotté. L'oreillette droite contient des caillots d'un noir d'ébène, mous comme du résiné. Le ventricule gauche contient également des caillots de sang, mais on n'y trouve pas d'air. A la surface d'un caillot, gros comme un œuf d'autruche, qui existe dans l'oreillette gauche, paraît une couenne molle, adhérente.

Poids du cœur vidé et lavé.	491 gmes.

Les cavités droites et leurs orifices sont dilatés. La membrane interne des cavités droites et de l'origine de l'artère pulmonaire présente une rougeur foncée, analogue à celle qui a lieu par l'imbibition cadavérique à la suite de la putréfaction. Elle est à son *maximum* sur la valvule tricuspide, qui est épaissie, hypertrophiée, fongiforme dans toute son étendue (cette valvule crie sous l'instrument qui l'incise).

Circonférence de l'orifice auriculo-ventriculaire droit.	5 p. 2 l.
Hauteur de la valvule tricuspide.	4 à 6 l.

(1) La percussion pratiquée le 16 avait donné 3 p. 6 lig. de matité verticalement, et 4 p. 8 lig. transversalement.

Le ventricule dilaté est en même temps hypertrophié, (il offre 4 à 5 lig. d'épaisseur). L'épaisseur des parois du ventricule gauche est de 7 à 8 lignes à la base. La substance du cœur est d'une assez bonne consistance, mais elle est un peu jaune.

Les cavités gauches offrent une rougeur moins foncée que celle des cavités droites. Elle est simplement rosée sur les valvules et se confond, par une sorte de dégradation, avec la teinte jaune de l'aorte.

Les valvules sigmoïdes de l'artère pulmonaire sont minces, mais celles de l'aorte, surtout vers leur bord libre, sont épaisses comme la dure-mère, et leurs tubercules sont convertis en tissu fibro-cartilagineux. Elles peuvent toutefois exactement fermer l'orifice auquel elles sont adaptées.

La valvule mitrale, ses tendons et la portion de s colonnes charnues la plus rapprochée des tendons sont transformés, soit en tissu fibro-cartilagineux, soit en matière calcaire. Une concrétion de cette dernière nature, de 6 lig. de largeur, de 4 lig. d'épaisseur, s'est développée dans la lame valvulaire qui regarde l'orifice aortique. La dégénérescence des colonnes n'occupe que leur surface : plus profondément, elles conservent leur aspect ordinaire. Il résulte de la dégénérescence valvulaire un médiocre rétrécissement de l'orifice auriculo-ventriculaire, lequel représente une fente d'environ 10 à 12 lignes de largeur. Les lames de la valvule sont encore mobiles, mais ne pouvaient fermer qu'incomplètement l'orifice, surtout vers les extrémités. Leur tissu crie sous l'instrument, et est beaucoup plus épais vers le bord adhérent. On voit une érosion de la membrane interne, à l'endroit qu'occupe la concrétion calcaire. La circonférence de la valvule est plissée et froncée comme l'orifice de l'anus. La membrane interne de l'oreillette gauche conserve sa couleur à peu près normale; elle a perdu de sa transparence, et s'enlève par lambeaux de plusieurs lignes de longueur, laissant au-dessous un tissu musculaire dense, plus épais qu'à l'état normal.

L'aorte contient une grande quantité de sang liquide. La membrane interne, en général lisse et polie, offre seulement quelques taches rouges tranchant sur son fond jaune. Toutes les grosses veines sont distendues par du sang à demi-coagulé.

Le poumon droit crépite légèrement à la pression; il est assez mou, sans adhérence, et présente un léger engorgement à la partie postérieure; à l'incision, il en ruissèle un liquide séreux, mêlé de sang. Son tissu est d'un rouge assez foncé. Les bronches présentent une teinte violette. Le poumon gauche offre des adhérences au sommet et en dehors. Plus engorgé que le droit, splénisé en dehors jusque vers son sommet, il s'en écoule, quand on le coupe et qu'on le presse, une sérosité spumeuse mêlée de sang. Son tissu se déchire facilement. Il surnage quand on le plonge dans l'eau.

3° *Organ. digest. et annex.* — Le foie est gorgé d'un sang *aéré, spumeux;* sa substance est d'un

rouge cerise, comme dans un commencement de décomposition. — L'estomac a sa membrane muqueuse d'un rouge pointillé; vers la région du grand cul-de-sac, cette membrane est soulevée par des bulles d'air.

4° *Organ. de l'innervat.* — La surface du cerveau est humide de sérosité. Il s'en est écoulé une certaine quantité à l'ouverture des méninges. Les fosses occipitales inférieures contiennent chacune une bonne cuillerée d'une sérosité rouge. Le cerveau se soutient assez bien en masse. Les sections pratiquées dans sa substance se couvrent de nombreuses et grosses gouttes de sang. Le ventricule latéral gauche contient une certaine quantité de sérosité vers le *pied d'hyppocampe;* le ventricule latéral droit contient aussi de la sérosité non colorée. Les plexus choroïdes sont injectés.

La surface et l'intérieur des couches optiques et des corps striés est injectée et ne présente pas de lésion notable, ni ramollissement, ni trace d'*apoplexie.*

Le cervelet, coupé par tranches comme le cerveau, n'a présenté rien de particulier. Point de ramollissement, point de foyer sanguin dans la protubérance, ni dans la moelle alongée. L'artère basilaire et ses ramifications sont exactement remplies par un caillot de sang, décoloré seulement dans quelques points.

OBSERVATION 23e.

Femme de 47 ans. — Inflammation de poitrine, à diverses reprises, puis palpitations, bruit de soufflet et *craquement* pendant les mouvemens du cœur. — *Voussure* de la région précordiale; matité très étendue dans la même région; intermittences, irrégularités du pouls, etc. — Mort plusieurs années après la première inflammation de poitrine, à la suite d'une récrudescence ne datant que de deux mois. — Adhérence du péricarde qui est épaissi, recouvert d'une plaque calcaire. — Épaississement de la membrane interne du cœur et des valvules. Rétrécissement de l'orifice auriculo-ventriculaire gauche. — Hypertrophie avec dilatation du cœur.

Gibert (Virginie), âgée de 47 ans, domestique, se livrant habituellement à des travaux pénibles, d'une forte constitution, mère de 9 enfans, dont le dernier n'a que deux mois, fut admise à la clinique, le 24 novembre 1833. Cette femme a été atteinte, à différentes reprises, d'inflammation de poitrine, accompagnée de douleurs dans les côtés; depuis, elle éprouva habituellement quelque gêne dans la respiration. A une époque qu'elle ne précise pas, les membres inférieurs s'infiltrèrent : il lui fut pratiqué des saignées, et cette maladie se dissipa. Elle ne fait remonter la maladie pour laquelle elle entre à l'hôpital, qu'à la date de ses dernières couches. Les jambes se sont infiltrées encore une fois, le ventre s'est énormément gonflé, et la dyspnée est devenue extrême. La malade a contracté un nouveau rhume, et dit avoir craché de temps en temps du sang. Le traitement a été à peu près nul.

Voici quel était l'état de la malade au moment de l'entrée.

Visage livide, plombé; lèvres gonflées, violettes; yeux ternes; mains un peu violettes; gonflement des veines extérieures en général : les veines jugulaires en particulier sont très dilatées, noueuses, se gonflent et s'affaissent pendant les mouvemens respiratoires et présentent en outre une pulsation en rapport avec les battemens du cœur (pouls veineux); l'infiltration des membres inférieurs en a presque doublé le volume; cette infiltration a envahi les grandes lèvres. Le ventre est énorme : on y distingue facilement la fluctuation, et la percussion rend un son mat, si ce n'est à la partie supérieure de la cavité où elle fournit un son clair dû à la présence des intestins. Les hypochondres sont déjetés en dehors, ce qui dépend de la pression exercée intérieurement contre eux par le liquide épanché dans le péritoine. Les parois pectorales et les membres supérieurs sont exempts d'infiltration.

La peau est plutôt froide que chaude; la malade dit même éprouver du froid aux extrémités et de temps en temps des frissons.

Le pouls est petit, irrégulier, inégal, intermittent, assez résistant toutefois, et un peu vibrant : on compte 128 pulsations par minute.

Oppression extrême; orthopnée; parole entrecoupée (48 à 52 inspirations par minute). Crachats séro-muqueux, mousseux.

L'application de la main sur la région précordiale fait sentir un mouvement vibratoire (frémissement cataire) très prononcé; il semble que la main soit appliquée sur une corde de violon mise en vibration; en même temps, la main est frappée par une grosse masse dont l'étendue est au moins égale à la sienne; les battemens du cœur, très forts et très étendus, sont on ne peut plus irréguliers, inégaux, intermittens; ils soulèvent et ébranlent fortement la région précordiale et les endroits les plus voisins; ils repoussent vivement le stéthoscope appliqué sur la région précordiale. La pointe du cœur répond au 7e espace intercostal; et de la pointe du cœur à l'extrémité inférieure du sternum il y a une distance de 5 pouces. Verticalement, les battemens du cœur se font sentir dans une étendue de 3 à 4 pouces (7e, 6e, 5e, et 4e espaces intercostaux). La percussion rend un son mat dans une étendue double de l'état normal; cependant il y a un peu de résonnance dans l'endroit qui répond à la moitié gauche des cavités gauches, ce qui tient à ce que cette moitié est recouverte par une lame du poumon.

On entend dans la région précordiale un bruit de soufflet, de scie ou de râpe qui masque et absorbe complètement le double bruit du cœur. Ce bruit de soufflet qui paraît continu au premier abord, se décompose néanmoins en deux autres qui se succèdent presque sans intervalle, mais dont le second est moins fort que le premier. Le maximum d'intensité du bruit de soufflet ou de râpe répond aux orifices auriculo-ventriculaire gauche et aor-

tique, et à la partie inférieure du sternum. D'ailleurs, on distingue ce bruit, en auscultant les divers points de la cavité thoracique, à un degré en général d'autant plus faible qu'on s'éloigne davantage de la région précordiale. Il est très fort sous les clavicules et sur les parties latérales du cou.

La percussion de la partie antérieure de la poitrine fournit un son clair : on y entend par intervalles, un ronflement sec. En arrière (1), la résonnance est partout généralement assez bonne, mais on y entend un râle muqueux à bulles plus ou moins grosses.

La malade est dans un état d'anxiété et de *jactitation* continuel; elle ne goûte pas un instant de sommeil complet, ce qui tient à la fois et à l'étouffement et à la fréquence des quintes de toux.

Langue nette, un peu rouge, humide; appétit bien conservé, quoique la malade mange très peu, sous peine d'augmenter l'anxiété et l'étouffement; point de dévoiement. — Les urines coulent normalement.

Diagnostic. *Induration valvulaire avec rétrécissement de l'un des orifices gauches; hypertrophie énorme du cœur avec dilatation, surtout dans les cavités gauches; congestion séro-sanguine de la partie déclive des poumons; bronchite.*

Pronostic. La maladie est évidemment au-dessus de toutes les ressources de la médecine, on ne peut qu'espérer de pallier les symptômes; toutefois, l'état actuel est tellement grave que la mort peut arriver très prochainement.

Prescription. — *Till. orang., sir. de gomme.; pot. gomm. avec sir. point. d'asperg. et digit. en poud. gr.* viij; 2 *pil. de bell. d'un quart de gr. chacune;* 2 *bouil.*; 2 *pot.*

25 et 26. Peu de changement : la malade restant inclinée sur le côté droit, les parois pectorales et le membre supérieur correspondant deviennent le siége d'une infiltration énorme, tandis que les parties correspondantes sont comme desséchées par le marasme dans lequel la malade est tombée. On remarque une teinte fortement rouillée dans la matière de l'expectoration; les grosses veines qui sillonnent les parois abdominales et pectorales se gonflent extraordinairement pendant les efforts de toux. (*On augmente graduellement la dose de la digitale, et l'on ajoute quelques tasses de lait aux bouil. et aux potag.*)

Sous l'influence de ces moyens et du repos, nous vîmes s'améliorer chaque jour l'état de la malade. Sa respiration devint plus facile; elle put rester couchée dans son lit et dormir une grande partie de la nuit; la toux et l'expectoration cessèrent presque entièrement; une abondante diurèse et une diarrhée séreuse furent suivies de la disparition complète de l'anasarque et de l'ascite. Le pouls se ralentit, devint beaucoup moins irrégulier et intermittent, en même temps qu'il doubla de volume; cependant le bruit de soufflet ou de râpe resta le même, les battemens du cœur conservèrent leur force et leur étendue, et la région précordiale nous offrit une voussure notable. Les cartilages des 3e, 4e et 5e côtes gauches, par exemple, dépassaient d'une ligne à une ligne et demie le niveau des cartilages correspondans du côté opposé. La main appliquée sur la région précordiale était fortement repoussée par une grosse masse, dure et frappant un coup *sec;* le frémissement cataire était moins prononcé, et le maximum d'intensité du *souffle* indiqué existait dans la moitié gauche de la région précordiale (chaque jour, le cœur fut exploré avec la plus grande attention). A travers les parois affaissées de l'abdomen, on distinguait très aisément le foie, qui dépassait de 4 à 5 pouces le rebord cartilagineux des côtes (la percussion rendait un son mat dans tout l'espace où la main circonscrivait la portion du foie saillante au-dessous du rebord cartilagineux des côtes). Les veines des parois abdominales, plus saillantes que pendant la distension de ces parois par l'épanchement, étaient devenues flexueuses.

Le pouls était descendu à 60 pulsations par minute, et le nombre des inspirations, pendant le même espace de temps, n'était que de 24 à 28.

Cette femme était en quelque sorte ravie d'un soulagement aussi inespéré, et survenu dans l'espace de trois semaines : toutefois, elle était un peu tourmentée par un sentiment de ténesme et d'ardeur pendant l'émission des urines et des matières fécales.

On suspendit l'emploi de la digitale dont la dose avait été portée à dix-huit grains. Des bains de siége et même quelques bains entiers, des lavemens émolliens avec addition de laudanum et d'amidon, des cataplasmes narcotiques, des boissons gommeuses et un régime sévère (*bouill., pot., lait*), calmèrent les symptômes d'irritation qu'offraient la vessie et le gros intestin.

La malade ne tarda pas à pouvoir manger le quart.

Les 25, 26 et 27, on s'aperçut que le ventre se gonflait de nouveau, et en examinant les membres inférieurs, nous trouvâmes un état œdémateux des pieds. La malade toussait aussi plus qu'à l'ordinaire, pouvait à peine se remuer dans son lit, et se plaignait de souffrir dans la région du sacrum et des parties voisines sur lesquelles portait surtout le poids du corps. Il existait un peu de dévoiement avec quelques épreintes; l'écoulement des urines n'était plus douloureux. — Persistance du bruit de soufflet.

On continua les moyens indiqués plus haut, et les alimens furent diminués.

Les jours suivans, les douleurs s'apaisent; diminution de la fréquence du pouls (20 *gr. de poud. digit.*).

31. Retour à l'état ordinaire sous le rapport gé-

(1) La région dorsale du rachis offre une gibbosité assez saillante.

néral. Pouls à 56-60, avec quelques intermittences : grâce au ralentissement du pouls, on distingue très bien un *quadruple* mouvement et un *quadruple* bruit du cœur, ce qui n'avait été que confusément observé pendant la durée de l'accélération des battemens du cœur. Les deux bruits intermédiaires se succèdent coup sur coup et ressemblent à un craquement un peu sec; le dernier est un souffle très pur et le premier un mélange du bruit normal et d'un léger souffle : c'est après le dernier bruit, tel que nous l'avons indiqué, que les intermittences ont lieu.

1, 2 et 3 janvier 1834. L'enflure et l'ascite font des progrès; les écorchures de la partie postérieure inférieure du tronc augmentent; pouls à 76, composé de pulsations, les unes assez développées, les autres petites; persistance du bruit de souffle; ce bruit se partage toujours en deux : le 1er plus fort, plus prolongé, est isochrône au pouls; le second, plus court, plus faible, plus étouffé, correspond à la dilatation du ventricule et à la contraction de l'oreillette.

Les veines jugulaires, toujours gonflées, offrent très distinctement le phénomène du pouls veineux; la pulsation est plus marquée à la veine jugulaire gauche où vient se rendre une grosse veine, qui part de la région axillaire et monte obliquement vers l'extrémité sternale de la clavicule.

L'oppression augmente graduellement. L'appétit est bien conservé, et la malade se plaint de n'avoir pas assez du quart. Elle va, dit-elle, toujours difficilement à la garde-robe.

Les jours suivans, augmentation des congestions séreuses : attitude des derniers progrès de la maladie : assise sur le bord de son lit, les pieds appuyés sur une chaise, cette malheureuse, dont le ventre et les membres sont énormes, *étouffe* et ne goûte aucun sommeil; le râle humide qu'on entend à la partie postérieure de la poitrine (deux tiers inférieurs) nous fait soupçonner qu'un œdème du poumon s'est joint au catarrhe. Bruit de scie ou de lime comme à l'ordinaire.

Dans la journée, probablement à la suite du refroidissement auquel son attitude l'a exposée, elle est prise d'une douleur du côté droit avec augmentation de la toux et de l'oppression, qui devient extrême.

17. La malade est couchée, pousse des cris plaintifs, étouffe et n'a plus la force de se remuer : elle cherche le frais, et se sent soulagée quand on la découvre; le pouls, redevenu inégal, irrégulier, petit, bat 128 par minute; les battemens du cœur sont encore assez forts et accompagnés du bruit de scie ou de râpe, tant de fois indiqué. — Tout semble annoncer une fin prochaine.

Scarifications aux membres inférieurs.

19 et 20. Une énorme quantité de sérosité s'écoule par les scarifications. La malade se sent soulagée, respire beaucoup moins difficilement, mais tousse toujours. — Le *pouls veineux* des jugulaires est plus marqué que jamais; il est isochrône au pouls artériel. La compression de la veine vers la partie moyenne du cou, n'empêche pas complètement la pulsation dans la partie de la veine inférieure au point comprimé (1).

28 janvier. L'infiltration est énorme, ainsi que l'ascite. La malade, complètement privée de sommeil, ne sachant quelle position garder, écorchée dans les endroits qui supportent le poids du corps, tourmentée par un étouffement continuel, voit approcher ses derniers momens et ne répond à nos questions qu'en disant qu'elle *aura bientôt cessé de souffrir*. Le pouls est imperceptible, les battemens du cœur sont irréguliers, inégaux, tumultueux, mais plus faibles que les jours précédens. Le bruit de souffle qui les accompagne a beaucoup perdu de son intensité. — Tout fait présager que ce jour sera le dernier de cette malheureuse...

Elle expire en effet dans la journée.

Autopsie cadavérique 18 à 20 h. après la mort.

1° *Habit. extér.* — Le *visage* présente une teinte violacée, à peu près comme si la malade était morte asphyxiée.

Le *ventre* est énormément distendu; les membres sont infiltrés, flasques, sans rigidité.

2° *Org. circul. et respir.* — Le péricarde est épaissi, fibro-cartilagineux. En quelques points il a contracté de très fortes adhérences avec la surface du cœur. — A l'union du ventricule droit avec le gauche, existe une plaque calcaire, large, épaisse, faisant un relief assez prononcé à la surface du cœur (2).

Le tissu cellulaire qui entoure le péricarde est légèrement infiltré.

Le *cœur* a 5 pouces de largeur et 3 pouces 1/2 de hauteur (dans l'étendue de sa surface qui n'est pas recouverte par les poumons). Sa pointe répond au sixième espace intercostal. Les deux *poumons* adhèrent au péricarde par du tissu cellulaire fibreux, ancien et bien organisé.

L'étendue transversale du cœur, encore contenu dans le péricarde, mais complètement dégagé de ses rapports avec les poumons, est de 6 pouces.

Les *cavités* du cœur (les droites principalement) sont distendues par une grande quantité de sang.

Vidé du sang qu'il contient, le cœur conserve un volume au moins double de celui du poing du sujet.

Il pèse 500 gram. (une livre).

L'*oreillette* droite est assez vaste pour contenir le poing, et ses parois ne sont pas amincies. *Sa membrane interne, épaissie dans plusieurs points, présente une teinte plus opaline qu'à l'ordinaire, une consistance presque tendineuse, et une épaisseur d'une demi-ligne.* L'oreillette communique largement avec le ventricule correspondant.

(1) Tout ceci prouve bien que le *pouls veineux* est dû au reflux du sang pendant la contraction du ventricule droit.

(2) C'était là probablement la cause du craquement sec indiqué précédemment.

Le *ventricule* droit est d'un bon tiers plus grand qu'à l'état normal ; ses parois ont 4 lignes d'épaisseur à leur partie moyenne. (Du sang noir, malgré le lavage, est resté comme emprisonné dans les mailles fermées par les colonnes charnues.)

La circonférence de l'orifice auriculo-ventriculaire droit est de 4 pouces 5 lig. ; *la valvule tricuspide,* étroite en raison de l'étendue de sa circonférence, est incapable de fermer complètement l'orifice qu'elle borde (1). Généralement un peu épaissie, elle l'est surtout à son bord adhérent et vers les pointes de sa triple division.

La circonférence de *l'orifice ventriculo-pulmonaire* est de 2 pouces 8 lig. *Les valvules pulmonaires* sont mobiles mais épaissies à leur bord adhérent, qui est véritablement tendineux et crie sous le scalpel. L'artère pulmonaire elle-même est sensiblement à l'état normal.

Le *ventricule gauche* a une capacité moindre que celle du droit; ses parois, à leur partie la plus épaisse, ont de 10 à 11 lignes d'épaisseur.

Circonférence de l'*orifice aortique,* 2 pouces 5 lig.

Les *valvules aortiques* sont très épaissies, transformées en tissu fibro-cartilagineux : elles ont une demi-ligne d'épaisseur, et peuvent fermer complètement l'orifice *ventricule-aortique.*

L'*oreillette gauche* a une capacité d'un tiers moindre que celle de la droite : *sa membrane interne présente une teinte opaline et quelques rides ; en la séparant du tissu cellulaire sous-jacent, elle offre une texture fibreuse et ressemble à la dure-mère. La substance musculaire sous-jacente est légèrement hypertrophiée.*

L'orifice *auriculo-ventriculaire gauche*, vu du côté de l'oreillette, est infundibuliforme. Il représente une fente dont le grand diamètre est de 8 lignes, et le petit de 3 lig. 1/2 (2). De ce même côté, toute la circonférence de l'orifice est plissée et froncée comme une bourse fermée. La valvule bicuspide, complètement déformée, inhabile à exécuter ses mouvemens ordinaires, est transformée en un anneau de tissu fibro-cartilagineux. (La circonférence de la base de cette valvule est de 2 pouces 7 lig). *Elle est chagrinée à sa surface, comme si elle avait été le siége d'une cicatrisation.*

La substance musculaire du cœur est un peu brune et d'une consistance moyenne.

La membrane interne de l'aorte ascendante est polie : quelques taches jaunes vers l'insertion des valvules semi-lunaires.

L'*aorte* abdominale et thoracique, souple, élastique, un peu jaune, a perdu un peu de son calibre.

Les grosses veines sont distendues par du sang noir en abondance.

Les poumons adhèrent à la plèvre par du tissu cellulaire ancien; le droit a un volume presque double du gauche (1). Le premier, dont les adhérences sont infiltrées comme le tissu cellulaire extérieur, est gorgé de sérosité; le gauche en contient moins, quoiqu'il soit aussi œdémateux. La membrane muqueuse des bronches est d'une couleur rouge-violette.

3° *Organ. digest. et annex.* — Le péritoine contient une énorme quantité d'une sérosité d'un jaune doré, qui, en lavant et macérant la surface des viscères abdominaux, leur a donné une teinte d'un blanc opalin.

Foie ratatiné, inégal, rugueux à sa surface (le péritoine qui le recouvre est épaissi); il offre un volume énorme et dépasse de 3 pouces le rebord cartilagineux des côtes : il s'étend jusque dans l'hypochondre gauche et a refoulé en haut le poumon droit et le cœur lui-même. Vers la partie qui correspond à la veine cave supérieure, existe un kyste qui, après avoir été vidé de la matière albumineuse qui le remplissait, aurait pu contenir le poing. Il est inégal, rugueux à sa paroi interne, qui offre une consistance fibro-cartilagineuse. Le tissu du foie, gorgé d'une énorme quantité de sang, est plus dense qu'à l'état normal.

L'*estomac* présente une injection disséminée : la consistance et l'épaisseur de la membrane muqueuse sont normales.

Les *reins* et la *rate* sont légèrement atrophiés, sans doute à la suite de la pression exercée sur eux par la sérosité.

OBSERVATION 24e.

Homme de 40 ans. — Ancienne inflammation de poitrine, à la suite de laquelle surviennent les symptômes d'une maladie dite organique du cœur; palpitations, bruit de soufflet; étouffement; infiltration, etc. — Mort trois ans environ après le début de l'inflammation de poitrine. — Adhérences organisées du péricarde; plaques laiteuses ; sérosité dans la portion de la cavité non adhérente. — Induration des valvules droites et gauches avec rétrécissement des orifices gauches. — Hypertrophie et dilatation du cœur.

Henry Piran, âgé de 40 ans, journalier, assez fortement constitué, était malade depuis trois ans, lorsqu'il fut admis dans le service de la clinique (n° 26, salle St.-Jean-de-Dieu), le 2 juillet 1834. La maladie à laquelle il fait remonter les accidens qu'il présente, se manifesta à la suite d'un refroidissement succédant à une abondante transpiration : il donne le nom de *courbature* à cette maladie qui paraît avoir consisté en une violente inflammation de poitrine. Il reprit ses travaux fatigans, avant d'être complètement rétabli, et les continua six semaines, bien qu'il se sentît chaque jour plus faible et plus souffrant. C'est alors qu'il éprouva des palpitations de cœur qui ne l'ont pas quitté depuis deux ans et demi, qui l'ont, à plusieurs reprises, obligé de cesser toute espèce d'oc-

(1) Ceci rend raison du pouls veineux.

(2) Cet orifice admet à peine l'extrémité de l'*index*.

(1) Cette différence tient surtout à l'augmentation du volume du cœur, et par suite à la compression exercée sur le poumon gauche.

cupation pénible, et pour lesquelles il est entré successivement à l'hôpital de la Charité d'abord (service de M. Lerminier), puis à l'hôpital Beaujon. Depuis deux mois environ qu'il est sorti de ce dernier hôpital, il est resté chez lui sans rien faire. L'enflure des membres inférieurs, qui existe depuis très long-temps, a fait des progrès, mais il n'a pas craché le sang, comme cela lui arriva pendant son séjour à l'hôpital Beaujon.

Dans le cours de sa maladie, il a souvent éprouvé des tintemens d'oreille, des étourdissemens, *il a vu des bluettes*, mais il n'a jamais perdu connaissance.

Exploration du 3 juillet, le lendemain de l'entrée :

Infiltration énorme des membres inférieurs et du scrotum (1); ascite très considérable; visage gonflé, livide; lèvres violettes, grosses; physionomie portant l'empreinte de l'anxiété; yeux fatigués; dilatation des ailes du nez pendant l'inspiration; attitude demi-assise dans son lit; insomnie.

Pouls à 104, inégal, intermittent, petit, presque insensible; veines jugulaires gonflées; battemens des carotides assez forts, sans frémissement vibratoire ni bruit de soufflet.

La région précordiale offre une voussure très prononcée (une corde menée de la partie moyenne du sternum jusqu'au mamelon gauche a 4 pouces 6 lignes d'étendue, tandis qu'une autre corde menée de cette même partie moyenne du sternum jusqu'au mamelon droit, n'a que 4 pouces 1 ligne de longueur).

La percussion de la région précordiale donne de la matité dans l'étendue de 3 pouces 3 lig. de haut en bas, et de 4 pouces 1/2 transversalement.

Les battemens du cœur soulèvent médiocrement la main et sont accompagnés d'un frémissement vibratoire obscur : ils sont confus, tumultueux.

En appliquant l'oreille sur la région précordiale; on entend, pendant la contraction ventriculaire, un tintement métallique produit par le choc de la pointe du cœur et un bruit de soufflet qui remplace le premier bruit de cet organe; le second bruit est également accompagné d'un bruit de souffle, mais plus court et moins fort que celui dont il vient d'être question. Ce double bruit de soufflet existe dans toute la région précordiale, et même dans toute l'étendue de la poitrine; mais son *maximum* d'intensité occupe le point correspondant aux orifices gauches.

Toux par quintes assez violentes; crachats mousseux; bonne résonnance dans les deux côtés de la poitrine; respiration saccadée, incomplète, rude et légèrement soufflante à gauche.

Le malade dit avoir conservé l'appétit, mais il digère péniblement et a du dévoiement depuis trois semaines.

(1) La circonférence du ventre, au niveau de l'ombilic, est de 35 pouc. 4 lig.

Diagnostic. *Ancienne péricardite? hypertrophie générale et dilatation du cœur; induration des valvules gauches avec rétrécissement de l'un des orifices, peut-être des deux.*

Deux saignées de trois palettes, des ventouses scarifiées sur la région du cœur (2 à 3 pal.), l'administration de la poudre de digitale dans une potion (6 à 12 grains), secondés par le repos, le régime et les boissons adoucissantes, amenèrent un sensible soulagement. Le pouls tomba à 44 puls., se régularisa et devint plus volumineux; l'infiltration et l'anxiété diminuèrent (la circonférence du ventre perdit un pouce de son étendue), ainsi que la dyspnée; d'ailleurs le bruit de soufflet persista toujours (1) : on entendait les bruits du cœur à quelque distance de la poitrine. Le frémissement vibratoire de la région précordiale se fit sentir aussi dans les carotides et les sous-clavières.

L'amélioration ne se soutint pas long-temps. L'application d'un vésicatoire sur la région précordiale, les diurétiques, plus tard une nouvelle saignée, furent vainement employés. Le pouls était vibrant, mais contrastait par sa petitesse avec l'étendue des battemens du cœur; les urines devinrent brunâtres, bourbeuses; l'étouffement, l'anxiété et l'insomnie ne laissaient à ce malheureux aucun instant de relâche; l'infiltration gagna les tégumens du ventre et de la poitrine; les mains et les avant-bras s'enflèrent à leur tour; le visage se décomposa, les extrémités se refroidirent, et la mort arriva le 28 août à 3 heures et demie, environ deux mois après l'entrée.

Le jour même de la mort, lorsque le pouls était devenu insensible, les battemens du cœur étaient encore assez forts. Chaque jour, l'exploration du cœur fut faite avec soin par un grand nombre de personnes, et constamment on trouva les signes indiqués plus haut (voussure de la région précordiale, matité, double bruit de soufflet, frémissement cataire, etc.).

Autopsie cadav. 17 heures après la mort.

1° *Habit. extér.* — Infiltrations considérables des membres inférieurs et des parois abdominales. (Il s'est écoulé, à la section de l'abdomen, une grande quantité de sérosité citrine claire).

2° *Org. resp. et circul.*—Le poumon droit adhère, par son côté externe et postérieur aux parois costales, par un tissu cellulaire infiltré de sérosité.

Le poumon gauche présente aussi quelques adhérences fibro-cellulaires. Du reste, ce côté contient un demi-verre de sérosité citrine. Le poumon gauche recouvre les trois quarts environ des cavités gauches du cœur.

La portion du cœur non recouverte par les poumons a 5 pouces 3 lignes de haut en bas, et 4 pouces et demi transversalement, c'est-à-dire exactement

(1) Celui qui remplaçait le premier bruit du cœur était prolongé, comme filé, et se terminait par un léger sifflement musical.

la même étendue que la matité précordiale.

Le péricarde contient environ 3 cuillerées de sérosité d'une teinte acajou. Il est distendu en proportion du volume énorme du cœur, mais ses parois sont plutôt épaissies qu'amincies, et *le feuillet qui recouvre le cœur présente des plaques laiteuses à la pointe de cet organe, mais particulièrement à l'origine de l'artère pulmonaire et de l'aorte, ainsi que sur l'oreillette droite, à sa partie antérieure. Ces plaques sont unies au péricarde par un tissu cellulaire assez serré, mais se détachant en lames en les tirant avec la pince. Toute la surface extérieure du cœur est le siége d'une rougeur pointillée, vive, distribuée en quelques endroits par taches sanglantes.*

Vide et lavé, le cœur pèse 528 grammes (1).

Il offre à peu près le volume d'un cœur de veau.

Le sang contenu dans les cavités droites est en partie liquide, en partie coagulé; *il est d'un rouge foncé.*

Le ventricule droit a une cavité d'un bon tiers plus considérable qu'à l'état normal : ses colonnes charnues sont très multipliées, très épaisses, depuis la pointe jusqu'à la base : il communique largement avec l'oreillette. La valvule tricuspide, épaissie dans toute son étendue, est transformée en un tissu fibro-cartilagineux, criant sous le scalpel, mais d'ailleurs mobile, et pouvant fermer bien exactement l'orifice : l'épaisseur d'une des lames de la valvule est d'environ une demi-ligne. L'oreillette est dilatée en proportion du ventricule, et ses parois sont sensiblement épaissies. Vers le point où la membrane interne se réfléchit autour de la valvule tricuspide, cette membrane est convertie elle-même en tissu fibro-cartilagineux très résistant, et elle est tellement adhérente au tissu sous-jacent, qu'on ne peut l'en détacher. La surface interne des deux cavités droites présente une teinte d'un rouge assez foncé. Les valvules de l'artère pulmonaire, rougeâtres, sont bien conformées et sans altération de texture; l'origine de l'artère pulmonaire offre une teinte d'un rouge orangé, distribuée par rubans.

Circonférence de l'orifice auriculo-ventriculaire droit, 5 pouces 4 lignes.

De l'eau versée dans l'origine de l'aorte, pénètre en partie dans la cavité du ventricule gauche, au moyen d'une ouverture arrondie que laissent à leur centre les valvules sigmoïdes de l'aorte, réunies en une espèce d'anneau qui sera décrit plus bas. Le ventricule gauche pouvait contenir un gros œuf d'autruche. Les parois ont, à leur base, 13 lignes d'épaisseur.

L'orifice de l'aorte, considérablement rétréci, à 2 pouces 1 lig. de circonférence. Les valvules sigmoïdes indurées, épaissies du sommet à la base, crient fortement sous le scalpel, comme un fibro-cartilage, dont elles présentent l'aspect. La surface des sections qu'on y pratique a plus d'une ligne de hauteur. L'orifice qu'elles circonscrivent, constitue une espèce de trou, du diamètre de 4 lignes. Ces valvules, ainsi indurées, hypertrophiées, réunies de manière à ne former qu'un anneau, ne pouvaient pas jouer librement. Elles sont d'un rouge ponceau à leur surface, ainsi que le commencement de l'aorte.

L'orifice par lequel le ventricule gauche communique avec l'oreillette, est rétréci au point de ne permettre que l'entrée du bout du doigt. Du côté de l'oreillette, il se présente sous la forme d'un entonnoir à circonférence plissée, ridée comme l'orifice de l'anus. Les deux lames de la valvule mitrale, réunies l'une à l'autre, forment une espèce d'anneau ou de cercle, où viennent s'insérer des colonnes charnues très vigoureuses ayant leurs tendons confondus avec l'anneau fibreux. Le tissu de celui-ci crie fortement sous le scalpel, et dans plusieurs points de son étendue on trouve du tissu fibro-cartilagineux, ou même des plaques calcaires qui se brisent comme une épaisse coquille d'œuf. La surface des fractures est granulée et comme sablonneuse; ce qui tient à la présence d'une matière crétacée, comparée assez justement par quelques assistans à des pepins de poire. La valvule offre une épaisseur de plusieurs lignes (3 ou 4). Vers son bord adhérent, existent quelques masses de fibrine analogue à de la chair hachée : elles sont entortillées autour de la valvule.

L'oreillette gauche est proportionnellement moins dilatée que la droite. La membrane interne est d'un rouge foncé, ainsi que celle des ventricules. Elle se détache facilement de la couche musculaire, et n'est pas notablement épaissie.

La substance musculaire du cœur, un peu brune, se déchire avec facilité et paraît un peu sèche.

Le système des grosses veines est généralement gorgé d'un sang noir, dont une grande partie s'est échappée à l'ouverture de la poitrine.

L'aorte pectorale et abdominale présente la rougeur foncée indiquée précédemment : on n'y trouve aucune tache, aucune incrustation, soit fibro-cartilagineuse, soit calcaire. La rougeur de l'aorte se continue dans les artères auxquelles elle donne naissance.

Les deux poumons sont volumineux, assez pesans, gorgés de sang et de sérosité à la partie supérieure et postérieure. Dans ces endroits, leur tissu se déchire avec facilité, comme dans le deuxième degré de la péripneumonie. Le liquide qui découle des incisions, plus séreux que sanguin, est d'une teinte orangée. Les bronches et leurs ramifications sont engouées d'un liquide spumeux, et offrent une couleur d'un rouge-violet foncé.

Vers le bord antérieur de l'un des poumons, existe une petite tumeur contenant un pus blanc, crémeux, homogène, enveloppé dans une espèce de kyste à parois inégales et sans lésion du tissu pulmonaire.

(1) Avant d'avoir été vidé, le cœur, y compris l'origine des gros vaisseaux, pesait 778 grammes.

3° *Organ. digest. et annex.* — La rate adhère de toutes parts avec le péritoine, et présente des plaques blanches, fibreuses, en divers endroits de sa surface. On trouve dans son intérieur une tumeur d'une matière jaunâtre ressemblant à la substance d'un champignon, se déchirant avec facilité, et ayant la forme et le volume d'une olive, enchatonnée dans la substance de la rate, mais non enkystée.

Les reins, volumineux, ont leur substance mamelonnée et tubulaire d'un rouge-violet ; la substance corticale est d'un rouge plus faible : par la pression on en fait sourdre une urine un peu laiteuse. Le rein gauche est d'un bon tiers plus volumineux que le droit.

Le foie est ratatiné. Cet organe est gorgé de sang très liquide; la membrane interne de ses veines offre une rougeur d'*imbibition ;* la vésicule a ses parois très notablement épaissies.

La vessie, contractée sur elle-même, ressemble en quelque sorte à un utérus ; elle pouvait à peine contenir une noix ; mais sa membrane interne, d'un blanc grisâtre, est tout-à-fait saine.

RÉFLEXIONS.

Ce malade, comme la plupart des sujets des observations de cette catégorie, nous offre un déplorable exemple des suites funestes des inflammations aiguës mal traitées et mal guéries. Toutes ces graves lésions que nous avons rencontrées dans les différens tissus du cœur, ont, en effet, pour origine commune l'inflammation de poitrine qu'il avait éprouvée trois ans avant son entrée dans notre service. A cette époque, la plèvre et les poumons, la membrane externe et la membrane interne du cœur furent probablement frappés tous à la fois d'une inflammation qui ne céda qu'incomplètement aux moyens employés pour la combattre. Le malade reprend ses occupations avant son entier rétablissement, et attise ainsi en quelque sorte le feu mal éteint de l'inflammation des tissus du cœur. Cependant, celle-ci ne s'élève point de nouveau jusqu'à l'état aigu; mais peu à peu les tissus dans lesquels s'opère une nutrition et une sécrétion exubérantes à la fois et vicieuses, s'épaississent, s'hypertrophient, se doublent de productions accidentelles ; et comme de telles lésions, lorsqu'elles affectent les valvules du cœur, ne tardent pas à constituer un obstacle mécanique invincible à la circulation, l'individu est voué désormais à une mort inévitable.

Nous n'avons fait que soupçonner ici la péricardite, attendu que les suites de cette maladie n'apportaient par elles-mêmes aucune modification notable dans les fonctions du centre circulatoire. Mais nous avons reconnu, de la manière la plus positive, la lésion des valvules, des orifices et de la substance musculaire du cœur, lesquelles ne peuvent jamais exister à un haut degré sans se révéler par des symptômes locaux et généraux de la dernière évidence.

Le cas suivant nous offrira un nouvel exemple de l'inflammation combinée du péricarde, de la plèvre et du péritoine, avec ossification partielle du péricarde (1).

OBSERVATION 25e.

Homme de 58 ans. — Symptômes ordinaires d'une maladie *organique* du cœur (oppression, bruissement dans la région du cœur, infiltration, etc.). — Mort plusieurs années après le début de ces symptômes. — Adhérences intimes de la plèvre de la base du poumon gauche avec la surface externe du péricarde. — Adhérences entre les faces opposées de la surface interne de ce dernier; nombreuses ossifications siégeant, les unes entre la membrane séreuse et le tissu fibreux du péricarde, les autres entre le tissu musculaire et le feuillet séreux du cœur. — Perforation du péricarde par l'une de ces ossifications vers la pointe du cœur, et par suite foyer purulent sur la face supérieure du diaphragme.

Un commissionnaire, âgé de 58 ans, était affecté, depuis huit ans, d'une dyspnée continuelle ; et quand il montait un escalier, ou qu'il exécutait quelque mouvement considérable, il était pris d'un étouffement qui le forçait à s'arrêter.

La face était bouffie, livide; les lèvres violettes; le pouls petit, fréquent, irrégulier, quelquefois intermittent. On sentait un bruissement particulier dans la région du cœur.

Ces symptômes ne s'étant développés que lentement, ils inquiétèrent peu le malade, qui ne leur opposa aucun traitement, et ne se décida à venir à l'hôpital qu'au moment où les jambes commencèrent à s'infiltrer.

Aux phénomènes indiqués se joignait alors un son mat dans tout le côté gauche de la poitrine, et de temps en temps il survenait des paroxysmes durant lesquels la suffocation était imminente.

On se borna à l'emploi des diurétiques pour remédier à l'œdématie et à l'épanchement séreux que le son mat semblait indiquer.

L'infiltration s'étant dissipée, et le son étant devenu assez clair à la partie supérieure de la poitrine, le malade crut pouvoir sortir de l'hôpital; mais les mêmes symptômes ne tardèrent pas à l'y ramener : ils cédèrent encore une fois aux apéritifs. Deux ans se passèrent dans cet état douteux, et le malade restait rarement trois mois sans venir chercher du secours à l'hôpital. Outre les symptômes indiqués, il y apportait quelquefois un catarrhe pulmonaire. Cependant, sa constitution s'affaiblissait chaque jour, et le 18 août 1809, il entra, pour la dernière fois, à notre hôpital. L'appareil des symptômes n'était plus le même; la figure avait perdu sa bouffissure et sa lividité, pour revêtir le caractère qui annonce les affections chroniques douloureuses de l'abdomen; le teint était jaune et plombé, les joues creuses, les yeux ternes, les traits grippés, le pouls conservait de la petitesse et de l'irrégularité, mais il était plus faible et plus mou ; la dyspnée était moins violente ; le thorax rendait un

(1) Cette observation et la suivante font partie de celles qui me furent remises par M. Bertin, pour la rédaction du *Traité des maladies du cœur.*

son clair dans toute son étendue; on sentait à peine les battemens du cœur; l'abdomen était tendu et partout douloureux; on y sentait le flot d'un liquide assez abondant; il existait de la constipation. — Les toniques unis aux apéritifs firent la base du traitement, mais il n'en résulta aucune amélioration. Quelques jours avant la mort, qui arriva le 2 septembre, il se manifesta du délire et du dévoiement, avec décomposition totale des traits de la face.

Autopsie cadavérique.

En dehors, le péricarde avait contracté des adhérences intimes avec le poumon gauche, et en dedans avec la surface du cœur; il présentait de nombreuses ossifications qui avaient leur siége entre la membrane séreuse et fibreuse d'une part, entre la séreuse et le cœur d'autre part. L'une de ces ossifications, plus considérable, terminée en pointe vers le sommet du cœur, avait perforé le péricarde, et donné lieu à la formation d'un foyer purulent assez étendu sur la face supérieure du diaphragme. On observait une autre ossification circulaire qui figurait une sorte de couronne autour de l'oreillette droite, et qui était aussi placée entre son tissu et le feuillet séreux qui se déploie sur lui.

Le péritoine offrait des traces très évidentes de phlegmasie; des masses de fausses membranes réunissaient entre eux tous les viscères de l'abdomen, le diaphragme et les parois abdominales. Ce n'était qu'après avoir enlevé avec peine ces nombreuses adhérences, que l'on reconnaissait les circonvolutions intestinales, réunies auparavant en une sorte de globe : on apercevait çà et là d'énormes foyers purulens qui ne communiquaient point entre eux, et dont chacun contenait un liquide grisâtre.

Pour terminer cet article, je vais rapporter une observation dans laquelle une péricardite coïncidait avec une tumeur siégeant sous le sternum, tumeur que l'auteur de l'observation a considérée comme étant de nature carcinomateuse.

Le péricarde, confondu avec la tumeur, était singulièrement épaissi. Outre l'intérêt que présente ce fait sous le point de vue anatomique, il mérite aussi de fixer l'attention en ce que la maladie du médiastin et du péricarde paraît s'être développée sous l'influence d'une cause externe.

OBSERVATION 26e.

Homme de 33 ans. — Symptômes vagues d'une péricardite. — Plus tard, tumeur sous le sternum. — Mort six ou sept ans après les premiers accidens, à la suite d'une pleurésie aiguë. — Tumeur lardacée, *carcinomateuse*, entre les lames du médiastin. — Péricarde adhérent au cœur, singulièrement épaissi et comme confondu, ainsi que la portion voisine du poumon, avec la tumeur indiquée. — Épanchement purulent dans la plèvre.

Un cordonnier, âgé de 33 ans, ayant eu autrefois une maladie vénérienne pour laquelle il fit un traitement mercuriel, fut admis, le 25 décembre 1820, dans les salles de l'hôpital Cochin, portant derrière le sternum une tumeur dont il attribuait la formation à la nature de ses travaux qui le forçaient à des efforts presque continuels, et pendant lesquels la région sternale appuyait fortement contre des corps durs, tels que des embouchoirs de botte, etc.

C'est en 1814 que cette tumeur commença à se développer, ou plutôt que le malade éprouva des douleurs si violentes sous le sternum, qu'il fut obligé d'abandonner sa profession : sa respiration devint très gênée, et au moindre effort il étouffait et tombait en défaillance. Un médecin qu'il consulta l'année dernière fit appliquer des sangsues, un sinapisme derrière les épaules, et conseilla de fréquentes saignées : ces moyens le soulagèrent. Cependant, vers la fin du mois d'octobre de cette année, il s'aperçut qu'il portait une tumeur pulsatile dans la région du sternum.

Voici quel était son état lors de l'entrée à l'hôpital : face pâle; lèvres d'un rouge violacé; yeux ternes et abattus; dyspnée; pouls petit, assez régulier; sommeil très court, agité par des rêves effrayans.—Les battemens de la tumeur sous-sternale, isochrônes à ceux du pouls, tumultueux, semblaient s'étendre sous presque toute la paroi antérieure de la poitrine; la pression était douloureuse, et faisait *céder* le sternum; la peau qui recouvrait la tumeur n'avait point changé de couleur, mais elle était plus chaude que celle des autres parties.

Le lendemain de son arrivée, il se plaignit d'un point de côté qu'il éprouvait pour la première fois : une saignée le calma momentanément; mais il reparut bientôt, et augmenta même les jours suivans. Il y avait près de vingt jours que le malade était dans l'hôpital, lorsqu'il lui survint tout à coup, dans la nuit du 13 au 14 janvier 1821, un tremblement qui dura environ une heure, avec sueurs froides, oppression, défaillances, et toux douloureuse : le pouls était devenu petit, fréquent, irrégulier; les battemens de la tumeur, bien moins sensibles, semblaient avoir augmenté d'étendue; la face était terne, cadavéreuse; les lèvres bleuâtres; la soif intense.

Le lendemain, la respiration était moins gênée, mais le malade se plaignait toujours de son point de côté qui l'obligeait de garder continuellement la même position. (*On fit appliquer des sangsues sur l'endroit douloureux*).

Cependant les symptômes devenant de jour en jour plus alarmans, le malade, conservant toute sa connaissance, rendit le dernier soupir le 22 janvier, vers midi.

Autopsie cadavérique.

Le sternum, les cartilages des vraies côtes, altérés, ramollis, faisaient partie d'une tumeur *lardacée, carcinomateuse, développée entre les lames du médiastin qu'elle avait envahi tout entier, de manière qu'on n'en distinguait plus de trace. Le péricarde lui-même, confondu dans la tumeur, singulièrement épaissi, adhérait au cœur dans toute son étendue; la partie inférieure de la plèvre gauche*

était recouverte d'une couche blanchâtre séro-purulente; la portion du poumon en contact avec le péricarde, altérée dans sa texture, semblait participer à la maladie du médiastin; le tissu cellulaire qui unissait la surface du cœur au péricarde était infiltré.

Le cœur avait augmenté le volume, ses cavités droites étaient dilatées; le ventricule gauche, dont la cavité était rétrécie, avait des parois épaisses d'un pouce; les valvules et les piliers n'ont offert rien de particulier.

L'aorte était à l'extérieur parfaitement saine; mais sa membrane interne offrait dans plusieurs points une rougeur assez prononcée qui se prolongeait jusqu'aux iliaques, d'une part, et d'autre part, jusqu'aux axillaires et aux carotides externe et interne de chaque côté; en même temps la membrane paraissait épaissie, et se séparait avec facilité de la membrane moyenne.

La membrane interne de l'artère pulmonaire était sans rougeur.

La cavité gauche de la poitrine inférieurement était le siége d'un épanchement purulent.

QUELQUES RÉFLEXIONS GÉNÉRALES

sur les précédentes observations de péricardite chronique (1).

Une première circonstance frappe l'attention dans la plupart des observations de péricardite chronique qui viennent d'être rapportées, savoir, la coïncidence presque constante des lésions du péricarde avec celles de la substance musculaire du cœur, et surtout avec celles de la membrane interne et des valvules de cet organe.

Ce fait est pour nous d'une immense importance: il constitue effectivement un des argumens les plus victorieux que nous opposerons, dans le chapitre suivant, à ceux qui n'ont point encore adopté la doctrine que nous professons sur l'origine de certaines maladies dites *organiques* de la membrane interne du cœur et des valvules. J'aurais pu ajouter ici plusieurs autres observations à celles qui constatent la simultanéité des lésions du péricarde et de l'endocarde; mais j'ai cru pouvoir m'en tenir aux précédentes, d'autant plus que les observations que renfermera le chapitre suivant seront elles-mêmes, pour la plupart, de nouveaux exemples du fait que nous signalons ici.

Si l'on nous objectait que le rapport dont nous signalons la fréquence est un pur accident qui ne se rencontre pas dans les observations recueillies par d'autres, nous répondrions que nous y trouvons, au contraire, la confirmation des nôtres. Citons-en au hasard quelques unes de M. Hope, en conservant les titres de l'auteur.

12e Observ. — *Grande hypertrophie avec dilatation du ventricule gauche; ossification des valvules aortiques; péricardite chronique. — Apoplexie.*

17e Observ.—*Hypertrophie avec dilatation; adhésion du péricarde; rétrécissement des valvules mitrale et aortiques. — Hémiplégie.*

26e Observ. — *Adhésion du péricarde; hypertrophie et dilatation; maladie des valvules aortiques et mitrale; rétrécissement de l'aorte.*

La sixième observation de Corvisart, pour ne parler que de celle-là, mérite aussi d'être citée: dans ce cas, le feuillet cardiaque du péricarde était grisâtre, parsemé de granulations; de plus, il existait de petits tubercules endurcis dans l'épaisseur de la valvule mitrale, et les valvules tricuspides étaient un peu épaissies et de consistance presque cartilagineuse (1).

Une autre circonstance fort remarquable de nos observations sur la *péricardite chronique*, c'est que les principaux symptômes, tant locaux que généraux, sont précisément ceux par lesquels se traduisent en quelque sorte à notre investigation les graves lésions organiques de la membrane interne du cœur, et spécialement de la portion qui se déploie autour des valvules. Au reste, cette circonstance est, pour ainsi dire, corrélative à la précédente: il est tout simple, en effet, d'observer les symptômes dont il s'agit, puisque la péricardite chronique s'associe si fréquemment aux lésions de l'endocarde, et qu'on me permette de le dire d'avance, à l'endocardite également chronique.

Mais enfin, dira-t-on, il est pourtant des cas où la péricardite chronique existant indépendamment de toute lésion de la membrane interne du cœur ou des valvules, on a observé les symptômes que vous rapportez aux lésions organiques de ces valvules. Je n'ignore pas qu'il a été publié et qu'il se publie encore chaque jour des observations de ce genre. Mais j'oserai affirmer que les faits dont il s'agit ont été pour la plupart mal observés, et que, jusqu'ici, peu de médecins examinent le cœur avec tout le soin que nous y apportons nous-même. On insiste et l'on dit: n'y eût-il qu'un seul fait de péricardite chronique avec symptômes d'obstacle mécanique à la circulation, il faudrait convenir que cette maladie peut, en l'absence de toute lésion organique des valvules et de leurs orifices, donner lieu à des phénomènes que vous rapportez spécialement à

(1) Je prie le lecteur de ne pas se méprendre sur la valeur que j'attache à cette dénomination. Je m'en sers ici pour désigner les *suites* d'une péricardite, bien plus que la péricardite elle-même. Cette explication donnée, je continuerai à me servir du mot péricardite chronique pour éviter de longues circonlocutions.

(1) Je n'en finirais pas, si je voulais rapporter ici tous les cas confirmatifs de ceux qui nous sont propres. Je terminerai en mentionnant celui que M. Tommasini a publié dans sa Clinique médicale de Bologne (pag. 165), sous le titre de *Péricardite* et *Diaphragmite* (Pericardite e Diafframmite). Le sujet de cette observation était un jeune homme de dix-huit ans, adonné outre mesure au vin et aux liqueurs spiritueuses. Des adhérences unissaient le feuillet viscéral du cœur au feuillet pariétal, et les valvules artérielles étaient ossifiées.

M. Tommasini a le soin de noter qu'il n'est pas ordinaire de rencontrer des ossifications des valvules chez des sujets d'un âge *si tendre*.

cette dernière. J'en conviens très volontiers ; mais je déclare en même temps qu'on ne trouve encore aucun fait dans la science, qui établisse incontestablement qu'une péricardite chronique a été accompagnée des principaux symptômes *locaux* et généraux que nous attribuons aux grandes lésions des valvules, sans la coexistence de quelqu'une de ces dernières.

J'espère que le lecteur n'ira pas conclure de ce qui vient d'être dit, que la péricardite chronique, à mon avis, ne donne jamais lieu à quelques accidens d'obstacle à la circulation. Non ; je pose seulement en fait que, par elles-mêmes, les lésions exclusivement propres à la péricardite, n'entraînent pas toujours de trouble notable dans les actes de la circulation et de la respiration, et que dans les cas où elles en déterminent, il est porté à un moindre degré que dans les grandes lésions organiques des valvules. J'ajoute que ces dernières lésions, pour quiconque s'est familiarisé avec leur étude, sont, en général, aussi faciles à diagnostiquer qu'une maladie chirurgicale des plus vulgaires, un rétrécissement de l'urètre, par exemple ; tandis que, dans l'immense majorité des cas, plusieurs des lésions organiques du péricarde échappent à tout diagnostic *positif*, et peuvent seulement être *présumées*, si l'on possède pour éclairer son jugement, une connaissance détaillée des antécédens (1).

Nous pourrions traiter actuellement des rapports qui existent entre les maladies de la substance musculaire du cœur elle-même et la péricardite chronique. Mais il nous paraît plus convenable de réserver cette question, ainsi que celle de l'*évolution* de l'exsudation péricarditique ou du mécanisme des transformations de la matière organisable et plastique, pour l'histoire générale de la péricardite, dont il est temps que nous nous occupions.

SECTION DEUXIÈME.

HISTOIRE GÉNÉRALE DE LA PÉRICARDITE AIGUE ET CHRONIQUE.

ARTICLE PREMIER.

Description des lésions anatomiques.

Dans l'exposition des caractères anatomiques de la péricardite, nous suivrons l'ordre d'après lequel nous avons classé nos observations.

§ Ier. Période de congestion sanguine et de sécrétion pseudo-membraneuse ou purulente.

Pour connaître complètement les caractères anatomiques de la péricardite, il faut examiner successivement et les modifications survenues dans la membrane enflammée, et celles du liquide qu'elle sécrète à l'état normal.

I. Le péricarde offre ordinairement une injection capillaire plus ou moins prononcée et par suite une rougeur plus ou moins vive. Toutefois, il est des cas où cette injection et cette rougeur sont presque nulles : ces cas sont surtout ceux où la mort est survenue avec une grande rapidité. Sans doute, la rougeur et l'injection existaient pendant la vie ; mais comme l'inflammation n'avait pas duré assez long-temps pour *fixer* une partie du sang dans les parties où il avait afflué, elles avaient disparu après la mort, comme on voit certaines rougeurs des joues ou des conjonctives, par exemple, se dissiper entièrement quelques instans après la mort. Il ne faut pas oublier de noter que la rougeur et l'injection, quand elles existent, occupent plus encore le tissu cellulaire sous-jacent à la membrane séreuse, que cette membrane elle-même.

On voit des cas où la rougeur n'est pas le résultat d'une simple injection, mais bien de l'effusion, de l'infiltration d'une certaine quantité de sang, soit au-dessous de la membrane séreuse, soit dans son propre tissu. Alors la rougeur se présente sous l'aspect de taches, de plaques plus ou moins étendues, de bandes ou de rubans plus ou moins larges et plus ou moins longs. Il semble ici que la membrane soit teinte ou imbibée de sang (1). Au reste, je ne crois pas devoir insister plus long-temps sur les nombreuses variétés que peuvent présenter et la rougeur et l'injection dans la péricardite. De plus amples considérations ne seraient convenablement placées que dans l'histoire des caractères anatomiques de l'inflammation des membranes séreuses en général.

L'épaisseur du péricarde, sa transparence, sa consistance n'offrent, en général, aucun changement bien notable. Toutefois, le péricarde paraît, dans certains cas, un peu plus épais et moins transparent qu'à l'état sain. Lorsque l'épanchement est presque nul, le péricarde est moins poli, moins doux au toucher qu'à l'état normal ; quelquefois, il est tout-à-fait sec, luisant et comme poisseux au toucher.

Le péricarde se détache plus facilement aussi de la surface du cœur ; et c'est après l'avoir ainsi séparé, que l'on trouve une injection, une rougeur plus ou moins prononcée, et quelquefois même de l'infiltration sanguine dans le tissu cellulaire sous-péricardique.

Le péricarde est plus ou moins distendu, d'ailleurs, suivant la quantité de la matière épanchée,

(1) Je n'ai pas besoin de faire observer ici que, dans tout ce passage, nous avons fait abstraction de l'*épanchement liquide* qui accompagne certaines péricardites chroniques. Il est clair que, dans un cas d'énorme épanchement, et par suite, de compression du cœur, des poumons et des gros vaisseaux, on peut observer les symptômes d'obstacle à la circulation et à la respiration qui signalent les grandes lésions valvulaires. Mais c'est dans ce cas surtout que les signes locaux ne permettent pas de confondre la péricardite chronique avec ces dernières.

(1) Dans les cas de péricardite *hémorrhagique*, le péricarde offre parfois une véritable *imbibition* sanguine.

dont nous allons maintenant exposer les caractères.

II. Le liquide que sécrète normalement le péricarde est modifié par la péricardite aiguë, sous le double rapport de sa quantité et de sa qualité ou de sa composition. C'est sous ce dernier rapport que se distingue surtout la péricardite de l'hydro-péricarde qu'il soit actif ou passif, puisque dans cette dernière maladie la *qualité* du liquide contenu dans le péricarde, est sensiblement la même que celle de la sérosité normalement sécrétée par cette membrane.

Quoi qu'il en soit, le produit sécrétoire de la péricardite offre plusieurs différences que nous allons étudier tour à tour.

1° Ordinairement le produit péricarditique se coagule bientôt à l'instar du sang, c'est-à-dire qu'il se sépare en deux parties, l'une liquide, plus ou moins trouble et floconneuse, l'autre concrète, fibrineuse, qu'on désigne généralement sous le nom de pseudo-membrane ou fausse membrane, lymphe plastique, coagulable, *organisable*. Dans quelques cas, cette coagulation est, pour ainsi dire, confuse, et l'épanchement se présente alors sous la forme d'un liquide *caillebotté*.

Cette espèce d'épanchement comprend deux variétés : dans l'une de ces variétés, la partie liquide de l'épanchement n'est autre chose que de la sérosité; dans l'autre variété, le liquide est rouge, *sanguinolent*, et plusieurs auteurs ont désigné sous le nom de péricardite *hémorrhagique* cette variété de la péricardite pseudo-membraneuse, dans laquelle effectivement une quantité plus ou moins considérable de sang, se trouve mêlée à la partie séreuse de l'épanchement.

Les rapports proportionnels de la partie liquide et de la partie concrète de l'épanchement péricarditique sont assez variables. Quelquefois l'épanchement est presque uniquement composé de masses pseudo-membraneuses, imbibées d'un liquide séreux ou séro-sanguinolent; mais dans le plus grand nombre des cas, ces masses pseudo-membraneuses baignent au milieu d'une quantité assez considérable du liquide dont il s'agit. Cette quantité peut n'être que de quelques onces, ou bien, au contraire, s'élever à une ou plusieurs livres. Dans quelques unes des observations que contient le mémoire de M. Louis, la quantité du liquide a été évaluée à quatre livres. Dans un cas rapporté par Corvisart, le péricarde renfermait près de *deux pintes de liquide séro-purulent*.

2° Dans quelques cas de péricardite, l'épanchement, au lieu de se partager en deux parties, comme il vient d'être dit, est formé par un liquide homogène, bien lié, inodore, crémeux, d'un blanc grisâtre ou verdâtre, qui n'est autre chose que du véritable pus. La quantité de l'épanchement purulent varie, d'ailleurs, comme celle de l'épanchement séro-pseudo-membraneux dont il a été question plus haut.

Occupons-nous maintenant de la matière plastique, concrescible et organisable, que l'on rencontre si souvent à la suite de la péricardite.

La quantité de la matière pseudo-membraneuse est très variable. On en trouve quelquefois à peine quelques gros, tandis que dans d'autres cas on en recueille plusieurs onces. La fausse membrane se dépose parfois en masses confuses et pour ainsi dire *amorphes*, mais le plus souvent elle revêt les deux feuillets du péricarde, le feuillet cardiaque surtout, et y adhère plus ou moins intimement, selon l'époque de sa formation, et selon qu'elle est naturellement plus ou moins glutineuse. L'épaisseur de la fausse membrane varie entre une fraction de ligne et plusieurs lignes.

La disposition, la configuration de la surface libre de la fausse membrane offre, dans la péricardite, quelques particularités que l'on ne trouve pas dans les pseudo-membranes produites par l'inflammation des autres membranes séreuses. Cette surface est inégale, aréolée, disposition qui n'avait point échappé à la sagacité de Corvisart, et dont cet illustre observateur croyait avoir donné l'idée la *plus exacte, en la comparant à la surface interne du bonnet ou second estomac du veau*. Lorsque le cœur est enveloppé de toutes parts par la fausse membrane rugueuse, inégale, chagrinée, dont il est ici question, son aspect rappelle assez bien, ainsi qu'on l'a déjà dit, celui d'un ananas ou d'une pomme de pin. La disposition réticulée est plus ou moins régulière : dans certains cas, cette régularité est telle, qu'elle ne saurait être mieux comparée qu'à celle des cellules d'un gâteau de miel. Quand la disposition réticulée est moins régulière, M. Hope l'a comparée, avec assez de bonheur, à ce qu'on observe lorsque l'on vient à séparer deux assiettes plates qu'on avait appliquées l'une contre l'autre après les avoir préliminairement enduites de beurre mou. La rudesse et la villosité de la surface du péricarde lui donnent aussi, dans certains cas, beaucoup de ressemblance avec la langue du chat.

Pour expliquer la remarquable disposition que nous signalons ici et que ne présentent pas les fausses membranes des autres membranes séreuses, il faut, je crois, faire intervenir la condition des mouvemens continuels dont le cœur est agité, ce qui doit amener des froncemens, des dépressions dans la pseudo-membrane qui l'enveloppe. Ne trouve-t-on pas ici une sorte de répétition sans cesse renouvelée de l'expérience indiquée par M. Hope, savoir la séparation brusque de deux surfaces enduites d'une matière molle ou de consistance de beurre *mou?*

La matière pseudo-membraneuse récente est d'une consistance assez faible, semblable à celle de l'albumine coagulée, ou mieux encore à celle de la croûte que l'on trouve à la surface du caillot du sang retiré des veines d'un individu affecté de quelque inflammation aiguë, telle qu'une pleuro-pneumonie, un rhumatisme articulaire intense, etc. La couleur de la matière pseudo-membraneuse est

jaunâtre (couleur de paille claire, selon M. Hope) ou d'un blanc grisâtre. Elle est quelquefois rougeâtre. Dans ce dernier cas, suivant M. Hope, cette fausse membrane sécrète ordinairement un liquide sanguinolent. Cela peut être; mais ce qu'il y a de certain, c'est que le plus souvent la couleur rouge de la fausse membrane est due à son imbibition par le liquide sanguinolent que contient le péricarde. La pseudo-membrane jouit d'une certaine élasticité et offre quelquefois une ténacité comparable à celle du gluten.

C'est une chose vraiment extraordinaire que la rapidité avec laquelle s'opère l'épanchement péricarditique, comme le démontrent plusieurs de nos observations et particulièrement les deux premières.

Un phénomène également bien digne de remarque, c'est la presque instantanéité avec laquelle commence à s'organiser la matière plastique de l'épanchement, surtout dans les cas de péricardite modérée : il semble alors que les faces opposées du péricarde s'agglutinent à l'instar des lèvres d'une plaie récente, et que l'espèce de colle vivante ou du moins viable, qui les unit, passe, avec la même facilité que dans ce dernier cas, de l'état amorphe à l'état de vascularisation d'abord, puis de cellulosité. Les observations multipliées que nous avons faites sur la couenne du sang inflammatoire nous ont pour ainsi dire permis de prendre la nature sur le fait dans ses opérations d'organisation des fausses membranes. Nous nous sommes convaincu par d'innombrables expériences, que la couenne vraiment inflammatoire du sang (celle qu'on observe, par exemple, dans un violent rhumatisme articulaire aigu) offre, sous divers rapports, la plus grande ressemblance avec la matière glutineuse ou concrète d'un épanchement produit par l'inflammation des membranes séreuses. Hé bien, au bout de quelques heures de repos du sang, la couenne inflammatoire présente l'aspect membraneux, et nous avons même cru, dans quelques cas, y reconnaître des rudimens de vaisseaux, analogues à ceux qu'on découvre, dès les premiers jours de sa formation, dans la matière plastique de l'épanchement inflammatoire des membranes séreuses.

L'adhérence de la face inférieure de la couenne inflammatoire avec la surface du caillot, peut être comparée à l'adhérence de la face externe de la fausse membrane avec la face libre de la membrane séreuse enflammée, et la rétraction de la couenne produit le renversement des bords du caillot, comme la fausse membrane qui se forme à la surface d'une plaie qui suppure en tire peu à peu la circonférence vers le centre (1).

§ II. Périodes de l'organisation définitive des fausses membranes et de leurs transformations diverses.

Nous réunissons dans un même paragraphe ces deux périodes, sur chacune desquelles nous avons rapporté des faits particuliers, attendu qu'elles ne sont réellement que la continuation l'une de l'autre, et qu'elles diffèrent moins par le fond que par la forme, moins par leurs caractères essentiels que par les circonstances accidentelles dont elles peuvent être environnées.

1° Dans ces périodes qui appartiennent surtout à la péricardite *chronique*, le péricarde s'épaissit, s'hypertrophie comme presque tous les autres tissus chroniquement enflammés; toutefois, cet épaississement a bien plus souvent son siége dans le tissu cellulaire sous-péricardique ou dans le feuillet fibreux sous-jacent au péricarde, que dans cette membrane elle-même. D'autres fois, l'épaississement tient à l'organisation d'une couche pseudo-membraneuse, tellement adhérente au péricarde, qu'elle semble, au premier abord, faire corps avec lui. Mais on peut, au moyen de la pince, enlever cette fausse membrane organisée, ainsi que la couche celluleuse qui l'unit au péricarde, et l'on voit alors que celui-ci a conservé son épaisseur normale.

Lorsque le péricarde a été chroniquement enflammé, non seulement les vaisseaux capillaires sous-jacens, mais aussi les branches vasculaires dont ils naissent, sont plus développés qu'à l'état normal.

2° Quelquefois, outre les fausses membranes organisées déjà en partie ou en totalité, on trouve une certaine quantité de pus dans la cavité du péricarde chroniquement enflammé. Souvent, au lieu d'un véritable pus, on y rencontre une sérosité, tantôt plus ou moins floconneuse et trouble, tantôt claire et limpide, mêlée ou non d'une certaine quantité de sang.

Quant à la matière plastique, dont nous avons précédemment parlé, elle éprouve diverses métamorphoses, dans le cours ou, si l'on veut, dans l'évolution complète de la péricardite. A sa place, il n'existe parfois que des adhérences cellulaires générales ou partielles, ou bien de simples brides s'étendant d'un des feuillets du péricarde à l'autre. Au lieu de brides et d'adhérences, on rencontre chez d'autres sujets, de véritables fausses membranes organisées, qui *doublent* en quelque sorte le péricarde et en augmentent l'épaisseur, ainsi qu'il a été dit plus haut. Ces fausses membranes sont ordinairement partielles : elles ont, pour la plupart, une teinte opaline, blanchâtre, laiteuse, qui tranche sur le fond transparent du péricarde. On désigne vulgairement ces fausses membranes partielles sous le nom de taches ou plaques laiteuses : ce n'est pas seulement à la surface du cœur qu'on les observe, on les trouve fort souvent sur la portion des gros vaisseaux autour de laquelle le péricarde se déploie,

(1) Nous poursuivrions encore nos réflexions sur cet intéressant sujet, s'il ne constituait une question de l'histoire générale de l'inflammation, bien plus qu'une question spéciale de l'histoire de la péricardite. C'est pour la même raison que dans le paragraphe qui va suivre, nous nous abstiendrons de longs commentaires.

et particulièrement sur l'origine de l'aorte. Ces fausses membranes sont ordinairement cellulo-fibreuses ou fibreuses. Mais elles passent quelquefois à l'état fibro-cartilagineux ou même osseux, comme la matière gélatiniforme sécrétée par le périoste enflammé. Il y a des cas dans lesquels le cœur semble enveloppé d'une sorte de coque osseuse. Parfois la cartilaginification et l'ossification s'opèrent directement, immédiatement, dans le tissu fibreux du péricarde. Les lois de cette transformation sont sans doute à peu près les mêmes que celles qui, dans l'évolution normale, régissent le passage successif de certains tissus, tels que le périoste à l'état cartilagineux et osseux.

Au lieu des adhérences et des fausses membranes ci-dessus indiquées, le péricarde offre quelquefois des granulations et de petites végétations de formes diverses.

L'épanchement liquide ou même la simple exsudation de fausses membranes très épaisses, exercent quelquefois sur le cœur une compression qui en détermine l'atrophie. Nous avons rapporté des cas dans lesquels cet organe, pressé de toutes parts et comme étouffé par les énormes masses pseudo-membraneuses qui pesaient sur lui, avait perdu la moitié ou plus encore de son volume, et se trouvait *atrophié* comme un poumon long-temps comprimé par un épanchement pleurétique.

Je ne ferai que rappeler ici quelques unes des altérations que l'on rencontre à l'intérieur des cavités du cœur, dans beaucoup de cas de péricardite aiguë. La membrane interne du cœur est quelquefois rouge, peut-être légèrement épaissie et tomenteuse; la rougeur occupe surtout les valvules qui sont boursouflées, sensiblement épaissies ou même *fongueuses*, principalement à leur bord libre. En même temps, on rencontre des caillots de sang plus ou moins abondans, et dont quelques uns sont manifestement antérieurs à la mort.

Dans la péricardite chronique, rien n'est plus commun que de trouver sur le tissu séro-fibreux intérieur du cœur, des altérations essentiellement les mêmes que celles du tissu séro-fibreux externe. (*Voir* nos observations particulières (1).

Le tissu musculaire du cœur peut, comme les tissus séreux, fibreux et cellulaire du même organe, s'épaissir, s'hypertrophier, et l'on n'a pas oublié, sans doute, que nous avons rapporté quelques cas où l'épaississement, l'induration comme squirrheuse du feuillet viscéral du péricarde avait envahi les couches musculaires les plus voisines. Au lieu d'une hypertrophie pure et simple, ou d'une sorte de cartilaginification, le tissu musculaire du cœur offre quelquefois un ramollissement, une friabilité plus ou moins considérables. Tantôt ce ramollissement est accompagné d'une teinte d'un rouge foncé de la substance musculaire (ramollissement rouge ou brun); tantôt, au contraire, il coïncide avec une notable décoloration de cette substance (ramollissement jaunâtre ou blanchâtre). M. Laënnec n'a signalé que cette dernière espèce de coloration. « *Dans la péricardite chronique,* dit-il, *quelquefois, la substance musculaire du cœur est décolorée et blanchâtre, comme si on l'eût fait macérer pendant plusieurs jours dans l'eau* ». La particularité dont parle ici M. Laënnec m'a paru coïncider exclusivement avec l'espèce de péricardite chronique, dans laquelle l'épanchement est presque entièrement séreux, comme dans l'hydro-péricarde proprement dite. La surface du cœur baignant continuellement et macérant véritablement dans le liquide, blanchit en effet, et prend une teinte pâle ou même lactescente. Mais cette coloration ne s'étend que très rarement à une grande profondeur de la substance musculaire du cœur : elle s'arrête à ses premières couches, et quelquefois même elle n'occupe réellement que le feuillet séreux et le tissu cellulaire sous-jacent. (*Voy.* l'hist. de l'hydro-péricarde.)

ARTICLE SECOND.

Exposition raisonnée des symptômes de la péricardite : diagnostic de cette maladie.

Nous espérons démontrer dans cet article, que l'on peut aujourd'hui reconnaître et diagnostiquer avec certitude la péricardite, au moins dans l'immense majorité des cas. Ce n'est, d'ailleurs, que depuis deux ou trois ans, que le diagnostic de la péricardite est devenu pour nous un problème dont la solution ne dépasse pas les moyens d'un observateur ordinaire qui sait faire un usage éclairé des méthodes précises d'exploration que nous possédons. Jusque là nous en étions au point où se trouvaient Corvisart et M. Laënnec, et c'est par l'emploi bien entendu des deux grandes méthodes de l'auscultation et de la percussion, dont l'une a été inventée par M. Laënnec et dont l'autre a été si merveilleusement fécondée par Corvisart, que nous sommes parvenu à fonder le diagnostic de la péri-

(1) Il y a long-temps que j'avais conçu le projet de produire artificiellement des péricardites chez les animaux, pour voir si, dans ces cas, il survenait plus ou moins fréquemment des endocardites. Les circonstances ne m'ont pas permis jusqu'ici d'exécuter ce projet. Mais un élève distingué de notre clinique, M. Desclaux, vient de faire les expériences dont il s'agit. Or, il résulte de ses recherches, que constamment, ou à peu près, il a rencontré chez les lapins dont il a enflammé le péricarde, les caractères anatomiques d'une endocardite. Il m'a montré aujourd'hui même (24 novembre 1834) un cœur de lapin qui a succombé au 5e jour d'une péricardite *expérimentale*. La face interne du péricarde est recouverte de toutes parts par une fausse membrane aréolée, villeuse, rude comme la langue du chat, et déjà l'on y voit des vaisseaux de nouvelle formation et des adhérences filamenteuses. La membrane interne est d'un rouge vif et les valvules (surtout les gauches) sont sensiblement épaissies : la valvule bicuspide est même véritablement boursouflée et fongueuse à son bord libre. L'expérimentation sur les animaux vient donc confirmer ce que la clinique nous avait appris, savoir que dans presque toutes les violentes péricardites, il survient aussi une *endocardite*. Nous aurons occasion de revenir plus loin sur le fait important dont il s'agit.

cardite sur les signes les plus certains et les plus invariables, j'ai presque dit les plus infaillibles.

Je ne doute point qu'on ne trouve trop d'assurance et une large exagération dans ce que nous disons ici du diagnostic de la péricardite. Mais qu'y faire? le sage marchait devant ceux qui niaient le mouvement. Pour convaincre ceux qui nient la possibilité du diagnostic de la péricardite, nous *marchons* aussi, c'est-à-dire que nous la diagnostiquons. Nous avons déjà rapporté un certain nombre d'exemples de ce diagnostic dans notre première section, et nous en rapporterons de nouveaux à l'article du traitement. Que ceux qui ne croient pas, se donnent la peine de voir, et ils ne tarderont pas à reconnaître l'exactitude de nos assertions.

§ Ier. Des symptômes et du diagnostic de la péricardite, dans sa période de congestion et de sécrétion ou de suppuration.

1° *Signes locaux.*

Les signes locaux de la péricardite aiguë sont de deux ordres : au premier ordre appartiennent les signes *physiologiques* proprement dits; savoir, ceux fournis par l'exploration de la *sensibilité* et du *mouvement* (1); le second ordre comprend les signes assez communément appelés *physiques*. Examinons avec soin ces deux ordres de signes, sans trop nous embarrasser des noms qu'on leur donne.

I. Il existe quelquefois une douleur plus ou moins vive au-dessous du mamelon ou vers l'extrémité inférieure du sternum, occupant parfois toute la région précordiale et s'irradiant, tantôt vers le creux de l'aisselle et le bras gauche, tantôt vers la région diaphragmatique, épigastrique, ou même vers les hypochondres, et surtout vers le gauche (voyez l'observ. 5e), selon les complications de la péricardite. Cette douleur est pongitive, lancinante, déchirante, atroce, et, comme la douleur pleurétique, elle augmente par la percussion, par les mouvemens respiratoires, la toux; elle empêche les malades de redresser le côté gauche, et de se coucher sur ce même côté; quelques uns portent la main sur la région douloureuse pendant les inspirations et les petites secousses de la toux qui existe dans certains cas.

Il est beaucoup de péricardites dans lesquelles la douleur est sourde, et si légère que les malades ne s'en plaignent pas : la percussion, la pression exercée de bas en haut, vers le creux de l'estomac et la partie voisine de l'hypochondre gauche font ressortir cette douleur.

Quelques malades enfin n'accusent aucune espèce de douleur. Dans les cas où la péricardite est compliquée d'une pleurésie très aiguë, ou d'un violent rhumatisme articulaire aigu, la douleur de la péricardite est souvent masquée, obscurcie par celle de la pleurésie ou du rhumatisme, conformément à la loi d'Hippocrate : *Duobus doloribus simul obortis, non in eodem loco vehementior obscurat alterum.*

J'ai fait tous mes efforts pour trouver quelque raison satisfaisante de cette sorte d'inconstance de la douleur dans les cas de péricardite. Il résulte de l'examen comparatif que j'ai fait d'un bon nombre de cas :

1. Que la péricardite la plus simple, et, en cela, je me trouve d'accord avec M. Laënnec) est précisément celle où la douleur manque absolument ou se fait du moins très peu sentir, et c'est principalement pour cette raison, sans doute, que M. Laënnec a soutenu, contradictoirement à Corvisart, que de toutes les péricardites, la plus *latente* était celle où on ne rencontrait aucune complication;

2° Que la péricardite *rhumatismale* est souvent aussi *indolente*, ou du moins très peu douloureuse, s'il n'existe pas de pleurésie;

3° Que dans les cas de cette dernière complication, il existe le plus souvent, quoique pas constamment, une douleur telle que nous l'avons décrite, surtout lorsque la pleurésie occupe le côté gauche, et que cette douleur n'est jamais plus vive, plus poignante, plus *atroce* enfin, que dans les cas où la pleurésie siége sur la portion gauche de la plèvre diaphragmatique.

Je présume, en dernière analyse, que la douleur, dans cette phlegmasie, comme dans toutes celles qui affectent des organes normalement insensibles, tient à la réaction de l'inflammation sur les nerfs voisins, et dans l'espèce, sur les nerfs phréniques qui longent le péricarde, ainsi que sur les nerfs intercostaux (1).

II. Les battemens du cœur sont plus forts, plus fréquens qu'à l'état normal, parfois réguliers, d'autres fois tumultueux, irréguliers, inégaux, intermittens, et constituent des palpitations plus ou moins violentes. La main appliquée sur la région précordiale, distingue parfaitement, dans certains cas, les battemens dont il s'agit, qui sont même parfois visibles à la simple inspection de la région précordiale; dans d'autres cas, au contraire, la région précordiale n'offre plus à la vue les battemens dont nous parlons, et ils échappent à la main elle-même, appliquée sur la région précordiale. Ceci arrive lorsqu'il s'est formé un épanchement considérable dans le péricarde. C'est dans ce cas que les contractions du cœur, au lieu d'être plus fortes, plus énergiques qu'à l'état normal, sont, au contraire, du moins en apparence, plus faibles.

Il survient quelquefois, au moment où l'appareil inflammatoire a disparu pour faire place au travail organisateur, un phénomène très singulier, qui n'a été encore noté par personne : c'est que le second

(1) Le nom de lésions fonctionnelles est aussi souvent appliqué aux signes de cet ordre.

(1) Voyez, au reste, le mémoire que j'ai inséré dans le *Journal Hebdomadaire*, sur la cause et le siége de la douleur dans les inflammations en général.

mouvement du cœur se fait comme en deux temps et avec une espèce de craquement.

III. La saillie ou la voussure de la région précordiale, signalée par M. Louis, est un fait que j'ai eu occasion de rencontrer déjà plusieurs fois, ainsi que l'attestent un certain nombre des observations contenues dans ce chapitre.

IV. La percussion de la région précordiale rend un son mat dans une étendue qui est en raison composée de la quantité de l'épanchement auquel la péricardite a pu donner lieu, et de la tuméfaction fluxionnaire du cœur lui-même. Toutefois, la cause principale de la matité réside évidemment dans la distension du péricarde par le liquide épanché. Quelquefois, la matité occupe le tiers inférieur et même la moitié de la partie antérieure et externe du côté gauche de la poitrine. La matité de la région précordiale, chez les individus affectés de péricardite, dépendant surtout de la présence d'une masse plus ou moins considérable de liquide épanché anormalement dans le péricarde, il s'ensuit que ce signe ne peut exister qu'à une certaine époque de la maladie. En effet, dès la première origine de la péricardite, le péricarde n'a pas sécrété une assez grande quantité de matière séro-purulente, ou de véritable pus, pour distendre le péricarde, et pour qu'on puisse obtenir par conséquent le signe précieux de la matité dans un espace très étendu de la région précordiale. La péricardite qu'on appelle *sèche*, ou qui n'est suivie d'aucun épanchement notable, qui ne donne lieu qu'à la sécrétion d'une petite quantité de matière pseudo-membraneuse, n'est accompagnée d'une matité un peu considérable, qu'autant que l'espèce de turgescence ou de gonflement inflammatoire du cœur existe à un très haut degré.

Quoi qu'il en soit, la percussion ne fournit réellement une donnée importante pour le diagnostic de la péricardite, que lorsqu'il existe un épanchement assez abondant. On peut déplacer le niveau de la matité qui a lieu dans ce cas, en faisant varier la position du malade. Lorsque l'épanchement est très médiocre, dans la position ordinaire des malades, qui est le décubitus dorsal, il occupe la partie la plus déclive du péricarde, et ne peut guère être reconnu par la percussion. Ajoutons que la matité de la région précordiale pouvant être due à diverses causes, autres que l'épanchement péricarditique, c'est par la considération des différens signes qui se trouvent associés à celui-ci, que l'on parvient à déterminer si cette matité dépend de l'épanchement dont il s'agit, ou de toute autre cause. La méthode de l'auscultation dont nous allons maintenant faire l'application au cas qui nous occupe, nous sera du plus grand secours.

V. L'*auscultation*, jusqu'à ces derniers temps, avait en quelque sorte refusé son flambeau au diagnostic de la péricardite. Le *bruit de cuir neuf* que M. le docteur Collin avait placé au nombre des signes de la péricardite, n'a pas eu même l'honneur d'une mention dans l'article péricardite du *Traité de l'auscultation* (2e édit., postérieure à la découverte de ce signe par M. Collin, qui était chef de clinique de M. Laënnec). Il est vrai que le *bruit de cuir neuf* proprement dit n'existe pas dans toutes les péricardites, qu'il manque même dans la plupart des cas. Aussi, jusqu'à ces derniers temps, aucun des observateurs qui se sont occupés du diagnostic de la péricardite, sans en excepter MM. Andral et Louis, n'avait-il eu occasion de rencontrer le signe dont il s'agit. Pour ma part, ce n'est que tout récemment (depuis cinq à six mois) que je l'ai constaté deux ou trois fois (voy. l'obs. 1re).

Mais si l'on n'a que très rarement l'occasion de rencontrer le véritable *bruit de cuir neuf* dans la péricardite, rien n'est plus commun que d'observer un bruit de *frottement* ou de *frôlement* plus ou moins fort. Dans certains cas, ce bruit imite celui de râpe ou de scie, tel qu'on l'observe dans l'induration des valvules du cœur, avec rétrécissement de l'orifice auquel ces valvules sont adaptées.

J'ai trouvé aussi un vrai bruit de soufflet, dans six à huit cas de péricardite. Le même phénomène a été constaté par d'autres observateurs français; il l'a été également par des observateurs étrangers, au premier rang desquels il faut placer MM. Latham, Hope et Stokes, en Angleterre. Quant à moi, sans prétendre ici à aucun droit de priorité, je déclare purement et simplement que je l'ai observé à une époque où j'ignorais complètement les travaux de ces derniers observateurs.

Il ne faut pas confondre, d'ailleurs, le bruit de soufflet proprement dit, avec le bruit de frôlement ou de froissement qui caractérisent certaines espèces de péricardite; ce dernier, plus diffus, plus superficiel, est accompagné d'un mouvement de *grattement*, de *râclement* ou de simple *râpement* qu'on ne rencontre point dans le bruit de soufflet le plus pur. Quand on a quelque habitude de l'auscultation, il n'est pas, en général, très difficile de distinguer l'un de l'autre les deux genres de bruit dont nous parlons; et ce qui prouve bien qu'ils ne constituent pas un seul et même bruit, c'est qu'on les rencontre quelquefois tous les deux chez le même sujet.

Le bruit de *frôlement péricarditique* est l'analogue du bruit de frottement qui accompagne souvent la première période de la pleurésie, phénomène que M. Laënnec avait indiqué sous le nom de *murmur ascensionis et descensionis*, et que M. Reynaud nous a fait connaître avec de nouveaux détails. Le bruit de frôlement péricarditique, isochrône aux battemens du cœur, plus fort ordinairement pendant la *systole* que pendant la *diastole* (1), ressemble exactement, dans certains cas, au froissement du *taffetas, du papier de banque* ou *du parchemin*

(1) Il est pourtant des cas (et nous en avons actuellement un sous les yeux), où le bruit que nous signalons ne se fait entendre que pendant la diastole ventriculaire.

(*voy.* ce que nous en avons dit dans nos *Prolégomènes*).

Les bruits de *frôlement, de râpement, de cuir neuf et de soufflet,* ne sont pas d'ailleurs les seuls phénomènes que nous révèle l'auscultation dans le cas de péricardite. En effet, si l'on a recours à cette méthode à l'époque où il existe un copieux épanchement, on reconnaît aussitôt que le double bruit du cœur est plus éloigné de l'oreille qu'à l'état normal, ce qui le rend plus obscur, plus sourd. L'*obscurité* des bruits valvulaires peut coïncider avec les diverses variétés de bruit de frottement signalé plus haut, comme il peut exister en l'absence de ces dernières.

L'auscultation fait reconnaître, d'ailleurs, ainsi que la palpation ou le toucher, les irrégularités, les intermittences, les inégalités des battemens du cœur qui accompagnent certaines péricardites.

L'explication des divers bruits que l'on entend dans la péricardite, n'a, que je sache, encore été parfaitement donnée par aucun auteur. M. le docteur Hope pense que le bruit de soufflet est souvent le résultat de l'augmentation de la force des battemens du cœur. Cette théorie me paraît insoutenable, car il est des cas dans lesquels le cœur éprouve des battemens plus violens que ceux qui accompagnent la péricardite, sans qu'il y ait un véritable bruit de soufflet; et d'un autre côté, on voit ce bruit coexister avec des battemens très faibles du cœur. M. Hope admet, avec plus de raison, à mon avis, que le bruit de soufflet des individus atteints de péricardite, peut, dans d'autres cas, être produit par le boursoufflement des valvules du cœur, boursoufflement qui a pour effet un rétrécissement plus ou moins marqué de l'orifice auquel elles sont adaptées.

Les observations et les expériences que nous avons rapportées, ne permettent guère de douter que le bruit de soufflet qui accompagne souvent la péricardite, ne reconnaisse pour cause une endocardite, soit primitive, soit consécutive à la péricardite, complication dont nous avons démontré la fréquence.

Toutefois, ce serait, je crois, se tromper que d'attribuer exclusivement le bruit de soufflet à la cause dont il vient d'être question. En effet, il me paraît certain qu'il est des cas dans lesquels il peut dépendre de la formation de caillots à l'intérieur du cœur, accident assez ordinaire de l'*endocardite*, et qui doit nécessairement mettre obstacle au cours du sang à travers les orifices et les cavités du cœur. Cette cause, d'ailleurs, peut se combiner avec la précédente.

Le frottement réciproque des deux feuillets opposés du péricarde, lorsqu'ils sont revêtus de ces fausses membranes aréolées, inégales, dont nous avons parlé, est évidemment la cause de ces bruits de taffetas, de parchemin, de râpement superficiel et diffus que nous avons indiqués.

Enfin, on conçoit que la pression exercée sur le cœur par un épanchement considérable peut gêner le cours du sang à travers cet organe, et produire un léger bruit de soufflet, ou favoriser du moins l'action des autres causes déjà mentionnées.

Quant au vrai bruit du *cuir neuf,* que j'ai entendu très distinctement deux ou trois fois, et que plusieurs personnes ont constaté avec moi, je pense qu'il résulte aussi du frottement réciproque des deux feuillets opposés du péricarde, et du tiraillement des couches membraneuses qui les unissent; mais je crois que, pour sa production, il est nécessaire que les fausses membranes soient plus denses, plus résistantes, plus élastiques, plus coriaces que dans le cas de bruit de simple frôlement. Tout ceci s'est rencontré à l'ouverture du corps de l'individu qui fait le sujet de notre première observation, ainsi que chez le sujet de la quatrième qui nous a été communiquée par M. Fournet, dont nous avons déjà signalé précédemment l'esprit observateur.

Comme la première condition de tous ces bruits réside dans les mouvemens alternatifs du cœur, et que ceux-ci sont parfois d'une intensité extraordinaire, tandis que, dans d'autres cas, ils ont perdu de leur force normale, nous trouvons aussi là une circonstance propre à concourir aux modifications du bruit qui accompagne le glissement du cœur dans le péricarde encore libre, ou le froissement, le tiraillement, et en quelque sorte le *chiffonnement* de ce sac séro-fibreux, lorsque les fausses membranes en ont fait disparaître la cavité.

2° *Symptômes généraux, sympathiques, ou de réaction.*

C'est particulièrement aux symptômes de cet ordre qu'il faut appliquer ce que nous ont dit les auteurs sur l'instabilité, la variabilité extrême des signes de la péricardite. Ils offrent, en effet, de nombreuses et grandes différences, dont les principales dépendent surtout de l'intensité plus ou moins grande de la péricardite et de son état de simplicité ou de complication.

Quoi qu'il en soit, dans la péricardite aiguë on observe un mouvement fébrile plus ou moins violent; mais tantôt le pouls est fréquent, plein, fort, développé, régulier, la peau chaude, sudorale; tantôt, au contraire, le pouls est petit, déprimé, inégal, irrégulier, très précipité, et la peau au lieu d'être humide, sudorale, offre à la fois une sécheresse extrême et une chaleur considérable (dans ce cas cependant il arrive assez souvent que la peau se refroidit aux extrémités et que certaines parties se couvrent d'une sueur froide, comme dans la syncope).

Il existe quelquefois une dyspnée, un sentiment d'oppression insupportable : alors, le malade ne sait quelle position garder; il s'agite (jactitation), cherche l'air et le frais; le visage est pâle, grippé, empreint de la plus vive anxiété, et d'une expres-

sion de terreur indéfinissable : il éprouve quelquefois des secousses spasmodiques, de légers mouvemens convulsifs, ou bien même offre le phénomène si connu du rire sardonique. Lorsque la dyspnée et les angoisses sont portées à ce point, les narines se dilatent et se resserrent d'une manière très sensible pendant les mouvemens d'inspiration et d'expiration, lesquels deviennent petits et fréquens comme dans la pleurésie; la respiration est entrecoupée de soupirs, de sanglots, de hoquets ; un délire, ordinairement léger et momentané, quelquefois violent, une insomnie des plus cruelles, et, chez quelques sujets, des attaques générales de convulsions peuvent s'ajouter aux phénomènes précédens.

L'anxiété à laquelle sont en proie quelques malades est tellement insupportable, qu'ils implorent la mort, comme le sujet de notre cinquième observation (1).

Lorsque les malades résistent pendant plusieurs jours aux accidens que nous venons d'esquisser, leur visage devient blême, livide, violacé, leurs extrémités s'infiltrent et leur habitude ainsi que leur attitude sont celles des maladies dites organiques du cœur parvenues à leur dernier terme.

Il est des cas de péricardite très intense dans lesquels cet effrayant appareil de réaction existe à peine. C'est tout au plus si les malades éprouvent un léger sentiment d'oppression (2).

D'où vient cette grande et singulière différence? elle me paraît tenir à ce que j'ai dit en parlant de la douleur. Les observations de péricardite compliquée de violente pleurésie, surtout d'une large pleurésie diaphragmatique, sont précisément, en effet, celles où l'on voit éclater les phénomènes de réaction nerveuse que nous venons d'exposer : nous citerons en particulier l'observation 5e. Cette observation paraît d'autant plus décisive, que la péricardite ayant presque complètement cédé aux moyens énergiques employés, et les accidens nerveux n'en ayant pas moins persisté, nous ne pouvons réellement en placer la cause que dans la pleurésie diaphragmatique dont le cadavre nous offrit les traces. (Cette pleurésie n'était pas bornée d'ailleurs à la plèvre diaphragmatique, et se trouvait compliquée d'une splénite à la période de suppuration.) Le sujet de la première observation de péricardite, rapportée par Corvisart, éprouva de légers mouvemens convulsifs dans les muscles de la face et un peu de délire : eh bien! outre la péricardite, l'ouverture du cadavre fit reconnaître une profonde inflammation de la plèvre diaphragmatique. Enfin, s'il m'est permis de rappeler encore l'exemple déjà cité de la maladie de Mirabeau, je ferai remarquer que ce grand orateur fut à la fois frappé de péricardite et de pleurésie.

Les phénomènes dyspnéiques portés jusqu'à l'étouffement, et les phénomènes lypothimiques portés jusqu'à la syncope, coïncident, sinon toujours, au moins très fréquemment, avec un vaste épanchement dans la plèvre et le péricarde d'une part, et avec la formation de concrétions polypeuses dans les cavités du cœur.

L'extension de l'inflammation au tissu charnu du cœur, et le boursoufflement inflammatoire des valvules, beaucoup plus commun qu'on ne l'avait cru jusqu'ici, sont aussi des *accidens* de la péricardite, auxquels il faut attribuer, quand ils existent, une sérieuse participation aux phénomènes réactionnels, et particulièrement aux troubles de la circulation et de la respiration.

Ce n'est pas sortir du cercle des connaissances positives de la saine physiologie, que de considérer le système des nerfs respirateurs comme l'instrument (j'ai presque dit le conducteur) de plusieurs des phénomènes de réaction qui viennent d'être l'objet de nos réflexions.

Quoi qu'il en soit, il me semble résulter de la discussion précédente que les grands accidens de réaction qu'on observe dans certains cas de péricardite, doivent être considérés comme appartenant plus directement à une violente complication pleurétique ou pleuro-pneumonique qu'à la péricardite elle-même, puisque encore une fois, ces accidens peuvent manquer absolument dans la péricardite exempte d'une si grave complication, et que, d'un autre côté, on peut les voir éclater dans des pleurésies ou pleuro-pneumonies sur-aiguës, sans qu'il existe de péricardite. Et, comme nous l'avons dit, ces accidens sévissent dans toute leur intensité quand la phlegmasie siége sur la plèvre diaphragmatique.

Dans la péricardite, les fonctions digestives ne sont pas ordinairement lésées autrement que dans toute inflammation fébrile en général, c'est-à-dire que les malades éprouvent de l'inappétence et une soif plus ou moins vive. Toutefois, dans les péricardites accompagnées des graves accidens nerveux précédemment notés, il n'est pas rare de voir survenir des vomissemens plus ou moins répétés (1).

Voyons maintenant quels sont les signes en quelque sorte *pathognomoniques* de la péricardite, à la période que nous venons de décrire. Aucun des signes que nous avons énumérés, considéré isolément, ne suffirait pour faire reconnaître la péricardite ; mais il est un ensemble de signes qui

(1) Un illustre orateur, Mirabeau, éprouva, dans toute son atrocité, l'horrible supplice de la péricardite telle que nous la décrivons, et l'on sait qu'il insistait auprès de Cabanis, son médecin, pour qu'il mît un terme à ses angoisses, à son martyre, en lui donnant de fortes doses d'opium.

(2) Le sang retiré de la veine, dans la péricardite, surtout dans celle compliquée de rhumatisme articulaire aigu, de pleurésie ou de pleuro-pneumonie, présente un caillot ferme, recouvert d'une couenne dense, élastique, résistante, à demi-organisée, avec *retroussement* des bords du caillot.

(1) Ces vomissemens sympathiques, dans les cas de complication de péricardite avec une pleurésie diaphragmatique, s'expliquent, d'une part, par le voisinage de la plèvre diaphragmatique et du péritoine; et d'autre part, par la réaction du système nerveux diaphragmatique sur le système nerveux de l'estomac (8e paire) lequel, comme on sait, lui est assez étroitement uni.

permet d'établir solidement ce diagnostic. Les données séméiologiques fournies par l'inspection, le toucher, la percussion et l'auscultation, sont les principaux élémens de la solution du problème qui nous occupe. Toutefois, ces données ont besoin du concours de celles que nous puisons dans la connaissance des phénomènes de réaction fébrile et des troubles de la circulation et de la respiration. Ainsi, qu'un individu soit pris tout à coup de réaction fébrile avec oppression plus ou moins considérable, petitesse, irrégularité, intermittence du pouls, anxiété, et qu'il existe en même temps une douleur dans la région précordiale avec matité et bruit de frôlement péricardique ou de cuir neuf, certes, on pourra, sans crainte de se tromper, affirmer l'existence d'une péricardite.

Mais nous avons vu que les troubles de la circulation et de la respiration pouvaient manquer; la question est donc de savoir si, en leur absence, le diagnostic de la péricardite est encore possible. Nous répondrons qu'il l'est, en effet, et que la matité, avec ou sans *voussure* de la région précordiale, plus les signes fournis par l'auscultation, chez un individu qui a de la fièvre, et qui, auparavant, n'offrait aucun indice de maladie dite organique du cœur, sont des symptômes *certains* de péricardite.

Le diagnostic ne devient réellement très difficile, pour ne pas dire impossible, que dans les cas de péricardite très légère, avec un très médiocre épanchement : car alors la matité précordiale n'est guère plus étendue qu'à l'état normal, et les signes fournis par l'auscultation se réduisent quelquefois alors à un bruit obscur de frôlement qui n'a quelque valeur que pour une oreille bien exercée. Nous avons quelquefois *diagnostiqué* des péricardites de l'espèce qui nous occupe.

La seule maladie aiguë qui puisse, au premier abord, *simuler* la péricardite, est une pleurésie du côté gauche, occupant toute la plèvre de ce côté, ou sa portion inférieure, et spécialement celle qui avoisine le péricarde ou qui revêt le diaphragme. Mais, en faisant un usage éclairé de nos moyens d'exploration, on peut assez facilement distinguer ces deux maladies l'une de l'autre. Les cas les plus embarrassans sont ceux, et ils ne sont pas très rares, où les deux maladies existent à fois. Heureusement que, dans ce cas, le médecin diagnostiquera l'une des deux maladies, s'il ne les reconnaît pas toutes les deux; et comme le traitement est essentiellement le même, l'erreur n'aura réellement aucune conséquence grave (1).

La complication de la péricardite avec l'endocardite nous occupera plus tard. (*Voy.* le chapitre suivant).

Les observations que nous avons déjà rapportées, et celles que nous placerons à la suite de nos préceptes sur le traitement, permettent de suivre les diverses phases de la maladie, depuis le moment de l'épanchement jusqu'à la complète résorption de la partie liquide et à l'organisation cellulcuse de la fausse membrane, quand elle n'est pas résorbée elle-même.

Mais il est des cas où le travail de congestion et de suppuration s'étend au-delà des limites ordinaires, et l'on dit vulgairement alors, que la péricardite est passée à l'état *chronique*. La péricardite de ce nom n'est pas cependant toujours consécutive à celle qu'on appelle aiguë. En effet, on donne encore le nom de péricardite chronique, ou *latente*, à celle qui, primitivement et comme d'emblée, affecte une marche lente, sourde, obscure, et qui n'excite pas une vive réaction fébrile.

Les symptômes de cette forme de la péricardite sont, au fond, les mêmes que ceux de l'aiguë; mais par cela seul qu'ils se développent d'une manière moins rapide, moins violente, le diagnostic de la maladie devient beaucoup plus difficile sous quelques rapports. C'est ainsi que des mouvemens que nous distinguons très bien lorsqu'ils s'opèrent avec une certaine vitesse, se dérobent complètement à notre vue s'ils s'exécutent avec une extrême lenteur et qu'ils se passent dans des corps d'un petit volume.

Toutefois, comme les signes physiques de l'épanchement existent dans ce cas, ainsi que dans la péricardite aiguë, on peut, avec une attention et une habitude suffisantes, parvenir au diagnostic de la péricardite chronique. Lorsqu'aux signes indiqués de cet épanchement, se joignent une douleur plus ou moins sourde dans la région précordiale, une fièvre lente, avec ou sans redoublement le soir ou après l'ingestion de quelques alimens, une oppression plus ou moins marquée, une sorte de bouffissure du visage avec ou sans teinte violacée, une infiltration générale, ou simplement un peu d'empâtement et d'œdème autour des malléoles, augmentant lorsque les malades se lèvent et restent un certain temps debout; à cet ensemble de symptômes, disons-nous, on peut annoncer l'existence d'une péricardite chronique.

§ II. Des signes des adhérences et autres productions accidentelles consécutives à la péricardite.

Les adhérences, les plaques laiteuses ou les taies du péricarde, que l'inflammation de cette membrane entraîne si souvent à sa suite, ne me paraissent pas troubler nécessairement le jeu du cœur : on en rencontre du moins chez des personnes qui jouissaient de la plus florissante santé (1).

(1) Au reste, nous avons rapporté des cas dans lesquels cette double inflammation a été parfaitement diagnostiquée, et nous en rapporterons d'autres à l'article *Traitement*.

(1) Quelques récentes observations me permettent de penser que les plaques pseudo-membraneuses, organisées à la surface du péricarde, peuvent donner lieu à un bruit de râpe ou de lime. Nous avons gardé long-temps dans nos salles, un homme qui, à la suite d'une endo-péricardite aiguë, conserve un très beau bruit de ce genre, et dont la santé est d'ailleurs parfaitement rétablie (nous rapporterons plus loin cette observation).

Je ne connais encore aucun signe qui puisse faire reconnaître en particulier l'existence des adhérences du péricarde (1). Je ne serais cependant point surpris qu'on découvrît par la suite quelque bruit propre à signaler la présence de certaines espèces d'adhérences, bruit qui ressemblerait plus ou moins à ce bruit de craquement et de cuir neuf qui m'a paru coïncider avec les adhérences fibreuses qu'on rencontre souvent au sommet du poumon des phthisiques.

Lorsque les plaques ou les granulations développées à la surface du péricarde forment un relief plus ou moins prononcé, qu'elles sont dures, inégales, cartilagineuses ou même osseuses, elles donnent lieu à différens bruits de frottement rude ou de râclement, qui pourraient en faire au moins soupçonner la présence. L'observation 21e est le fait le plus positif que j'aie encore recueilli à l'appui de cette opinion, et je l'ai disenté en traitant des bruits anormaux qui peuvent se passer dans la cavité du péricarde (*voy.* les Prolégomènes). Mais j'ai plusieurs fois entendu dans la région du cœur divers bruits de *râclement* plus ou moins forts, que je suis d'autant plus disposé à rapporter au genre de lésions dont nous nous occupons, que les malades chez lesquels je les ai constatés, avaient antécédemment éprouvé des symptômes qu'on ne pouvait raisonnablement guère expliquer que par l'existence d'une péricardite.

Ainsi, en résumé, les productions celluleuses et fibreuses, les végétations granuleuses, les plaques cartilagineuses et calcaires du péricarde, ou sont complètement innocentes, ou du moins ne nuisent pas considérablement aux fonctions de la circulation. Nous verrons, dans le chapitre suivant, qu'il n'en est malheureusement par de même lorsque de pareilles productions se développent à l'intérieur du cœur ou sur l'endocarde. Tant il est vrai que, dans beaucoup de cas, comme l'avait déjà dit le père de la médecine, les effets d'une seule et même maladie diffèrent suivant le lieu qu'elle occupe : *omnium morborum modus unus, locus differentiam facit* (1).

(1) M. le docteur Sander dit, je le sais, « qu'on peut reconnaître l'adhérence du péricarde au cœur par l'existence d'un » mouvement perpétuel d'une très forte ondulation, se montrant » plus bas que celle que l'on sent naturellement dans la région du » cœur. » Voici l'explication que donne M. Sander de ce mouvement : « Pendant la contraction simultanée des ventricules, la » pointe du cœur s'élève en avant et doit entraîner en haut la partie inférieure du péricarde avec le diaphragme et tout ce qui lui » est adhérent, et en même temps se dessine un enfoncement sous » les côtes gauches *de la région supérieure du ventre*; dans le moment » suivant, les ventricules se dilatent, la pointe du cœur se meut » subitement en bas, et n'étant pas dans un espace libre, communique actuellement au péricarde adhérent, au diaphragme et » aux autres parties, le choc qui est sensible à l'extérieur par une » petite élévation, qui se dessine dans le même endroit où peu auparavant s'était formée la concavité ; et qui s'étend pourtant un » peu plus bas. » Je n'ai point encore observé la particularité dont parle M. Sander. Il ne faut pas confondre, en effet, avec le phénomène dont il s'agit, la *dépression* qu'on observe quelquefois vers la région précordiale, pendant l'inspiration, chez les individus dont la plèvre pulmonaire adhère au péricarde et à la plèvre pariétale voisine.

ARTICLE TROISIÈME.

Exposition raisonnée des causes de la péricardite.

Comme celles de toutes les autres phlegmasies, les causes de la péricardite sont *déterminantes* et *prédisposantes*. Parmi les causes déterminantes, la plus puissante, la plus fréquente, et partant celle qu'il importe le plus de bien connaître, c'est incontestablement un refroidissement brusque et subit, succédant à une forte chaleur du corps et à des exercices plus ou moins violens. Mais, avant d'insister, d'une manière toute spéciale, sur cette grande cause de péricardite, indiquons rapidement les autres causes de cette maladie. Parmi elles se trouvent les violences extérieures, les agens traumatiques (les coups, les chutes, les corps étrangers introduits dans le péricarde).

M. Renauldin a lu l'année dernière (30 juillet 1833), à l'Académie royale de médecine, un exemple curieux de *péricardite causée par l'introduction d'une longue aiguille dans le ventricule droit du cœur* (2).

Corvisart rapporte aussi dans son ouvrage un cas de péricardite qu'il attribue à un coup de poing sur la région du cœur. Mais j'ai quelque peine à croire que dans le cas dont il s'agit (observ. 4e de l'*Essai sur les maladies du cœur*), la péricardite ait été réellement produite par la cause que lui assigne ce célèbre observateur. En effet, le coup de poing fut reçu par le sujet de cette observation le 9 janvier 1799, et ce ne fut que le 25 du même mois qu'apparurent les premiers symptômes de la péricardite.

Dans quelques cas, on ne peut recueillir aucune donnée précise et positive sur la cause déterminante de la péricardite.

Mais revenons à l'influence de la vicissitude de

(1) Le mot *omnium* est seulement beaucoup trop général.

(2) Le sujet de cette observation était un homme récemment arrivé à Paris, qui mourut après avoir tenté, à plusieurs reprises, de se suicider. A l'ouverture de son corps, on trouva près de deux litres d'un liquide séro-albumineux dans le péricarde et une aiguille qui avait pénétré dans le ventricule droit, sans qu'on ait pu découvrir de cicatrice à la peau.

A l'occasion de la lecture intéressante de cette observation, M. Dupuy communiqua les remarques suivantes, qui me paraissent dignes de fixer l'attention des observateurs. Ce savant vétérinaire dit avoir observé des cas analogues au précédent sur des animaux, qui ont survécu, mais en présentant un état *asthmatique*. L'introduction d'aiguilles, chez les ruminans, se fait par la déglutition : une fois parvenus dans la panse, ces corps étrangers, dit M. Dupuy, vont ensuite gagner la poitrine, le péricarde, le cœur.

J'ajouterai ici que M. Desclaux a produit des péricardites et des endocardites chez les lapins, en traversant le péricarde et le cœur de ces animaux avec des aiguilles. Ce jeune et laborieux observateur, dont j'ai déjà précédemment cité le nom, m'a montré, ces jours derniers, un cas de cette endo-péricardite *expérimentale*.

chaud et de froid sur le développement de la péricardite. La puissance de cette cause n'avait point échappé à la sagacité de Corvisart. Il ne s'est pas borné à signaler l'influence dont il s'agit dans ses considérations générales sur les causes de la péricardite, mais il y revient encore à l'occasion des faits particuliers. C'est ainsi, par exemple, que dans sa 6e observation, il n'oublie pas de faire bien remarquer que le sujet de cette observation (un potier de terre) était exposé, par son métier, aux vicissitudes les plus grandes de la chaleur et du froid.

Nos observations sont bien propres à éclairer la question que nous agitons ici. Les soins minutieux avec lesquels nous avons interrogé un très grand nombre d'individus affectés de phlegmasie aiguë des divers tissus des organes pectoraux en général, et de péricardite en particulier, nous ont surabondamment convaincu, ainsi que tous ceux qui assistent à notre clinique, qu'un refroidissement subit, succédant à une copieuse transpiration et à un travail, à un exercice fatigant, est la cause la plus commune de ces maladies. Dès lors, on ne doit pas être surpris si la péricardite est la compagne si ordinaire, je ne dis pas seulement de la pleurésie et de la péripneumonie, mais aussi d'un rhumatisme articulaire sur-aigu. Qui ne sait, en effet, que cette dernière fluxion inflammatoire reconnaît précisément pour cause principale, les vicissitudes que nous venons de signaler?

On est étonné que Corvisart, dans son exposé des causes de la péricardite, n'ait pas amplement développé le point d'étiologie que nous abordons en ce moment. Il n'ignorait point cependant la coïncidence des affections rhumatismales avec l'inflammation du tissu séro-fibreux du péricarde. Dans la 6e observation déjà citée, il ne manque pas de noter que la péricardite s'était développée à la suite de douleurs rhumatismales très aiguës. Enfin, dans l'article qu'il a consacré à l'adhérence du cœur, qu'il a divisée en plusieurs espèces, il dit, en parlant d'une de ces espèces, : « Je suis tenté « de regarder, entre autres, comme cause fréquente » de cette adhérence, les affections rhumatismales » et goutteuses.» C'est là un de ces lumineux éclairs que le génie observateur de Corvisart faisait briller sur la plupart des sujets auxquels il s'appliquait.

Les malades des observations 8e, 9e et 12e de notre première catégorie; ceux des observations 26e, 29e, 30e, 31e, 32e, 34e et 35e, qui seront rapportées à l'article traitement, étaient à la fois atteints et de rhumatisme articulaire aigu, et de péricardite, sorte de *rhumatisme* du péricarde. Telle est, d'après notre expérience, la fréquence de la péricardite chez les individus rhumatisans, qu'on pourrait affirmer *à priori*, que sur vingt sujets atteints d'un rhumatisme articulaire aigu général, et accompagné d'une vive réaction fébrile, il y en aura la moitié, au moins, qui offriront des symptômes d'une péricardite ou d'une endocardite, et souvent de ces deux phlegmasies réunies. Jusqu'ici, les phlegmasies aiguës du cœur concomitantes du rhumatisme, avaient été entièrement méconnues dans la très grande majorité des cas; et comme elles n'avaient point été combattues convenablement, plusieurs ont dû passer, et sont effectivement passées à l'état chronique. De là, ces lésions organiques du cœur, sur l'origine desquelles si peu d'auteurs nous avaient laissé quelques données satisfaisantes, et que plusieurs praticiens ont néanmoins vaguement rattachées à je ne sais quel *principe, vice* ou *virus* rhumatismal et *goutteux*. Les considérations et les faits qui précèdent, répandront, j'ose l'espérer, quelque lumière sur cette question éminemment pratique.

Et qu'on ne croie pas que la dissertation à laquelle nous venons de nous livrer, soit une de ces oiseuses théories auxquelles les bons esprits ont désormais renoncé sans retour. Non, non; et chaque jour, au lit des malades, les vrais observateurs pourront apprécier à leur juste valeur les réflexions que nous soumettons en ce moment à leur jugement éclairé. Qu'ils assistent à ces cliniques où l'on voit les rhumatismes articulaires aigus durer 30, 40 jours et au-delà, et ils verront si, comme le soutiennent quelques classiques praticiens, la réaction fébrile qui survit à la période inflammatoire du rhumatisme, est une nouvelle espèce de *fièvre essentielle*, ou si elle ne se rattache pas, au contraire, dans un grand nombre de cas, à une péricardite, à une endocardite, à une endo-péricardite méconnues.

Une pleurésie plus ou moins violente alimente aussi quelquefois la fièvre essentielle rhumatismale de certains auteurs; mais cette complication est plus rarement méconnue que celle indiquée plus haut (1).

On a fait jouer un grand rôle au phénomène désigné sous le nom de *métastase* dans le développement de la péricardite rhumatismale. Je n'ai point l'intention de nier tout ce qui a été dit sur le transport, le déplacement d'un rhumatisme, ni de faire le procès à la théorie un peu surannée des métastases; mais je crois pouvoir affirmer, sur la foi d'observations nombreuses, recueillies avec le soin le plus minutieux à la fois et le plus consciencieux, que les péricardites ne sont pas toujours l'effet d'une métastase rhumatismale proprement dite ou d'un transport de rhumatisme d'une articulation sur le péricarde. La péricardite, il est vrai, n'a été souvent constatée (quand elle l'a été) chez des individus rhumatisans, que plusieurs jours après le

(1) Le passage suivant de l'introduction de l'ouvrage de M. le docteur Hope sur les maladies du cœur, confirme la doctrine ci-dessus développée. « Dans le rhumatisme aigu, il n'y a pas de » danger plus commun et plus formidable que l'inflammation du » cœur et de ses membranes. Si on la néglige quand elle existe à » un haut degré (et même alors elle constitue une des maladies » les plus obscures et les plus insidieuses), le malade succombe » presque toujours aux effets immédiats de l'attaque, ou vit encore » un peu de temps, martyr d'une incurable affection organique » du cœur. »

début de la phlegmasie articulaire. Reste à savoir si la péricardite, pour n'avoir été reconnue qu'à cette époque, n'était pas en quelque sorte née en même temps que le rhumatisme. Au reste, je le répète, je ne conteste pas que la péricardite ne puisse survenir pendant le cours d'un rhumatisme, comme elle survient pendant le cours d'une pleurésie ou d'une pleuro-pneumonie, soit en vertu de la tendance à l'extension, à la diffusion qui caractérise l'inflammation *rhumatismale*, soit sous l'influence d'une cause accidentelle (1).

Je terminerai en faisant remarquer que la similitude d'organisation qui existe entre le péricarde et l'endocarde d'une part, et le tissu séro-fibreux qui est le siége essentiel du rhumatisme articulaire aigu d'autre part, est une condition qu'il ne faut pas perdre de vue pour se rendre compte de ce que nous venons de dire sur la coïncidence de cette dernière maladie avec la péricardite et l'endocardite.

Les causes *prédisposantes* de la péricardite ne nous occuperont que quelques instans : on observe cette maladie dans tous les âges, et chez les deux sexes ; elle règne dans tous les climats, dans toutes les saisons; néanmoins les sujets de 10 à 30 ans y sont plus exposés que ceux des autres âges; elle est plus commune dans les périodes de l'année où se rencontrent les grandes alternatives de chaud et de froid, que dans les autres, etc. Il me paraît, d'ailleurs, que pour cette maladie, comme pour tant d'autres, certaines conditions individuelles, *personnelles*, constituent un état de *prédisposition* qu'il ne faut pas négliger. Plusieurs faits me portent à croire que cette prédisposition est *héréditaire*.

ARTICLE QUATRIÈME.

Pronostic, mortalité, marche et durée de la péricardite; ses complications.

La péricardite aiguë est, sans contredit, une grave maladie, vu l'importance des fonctions de l'organe dont elle affecte l'enveloppe externe. Toutefois, Corvisart et plusieurs autres observateurs moins célèbres, nous paraissent en avoir beaucoup exagéré les dangers. Pour principale preuve de cette assertion, qui paraîtra peut-être assez étrange à quelques lecteurs, il me suffira de rappeler combien il est fréquent de rencontrer des traces d'une ancienne péricardite (adhérences, plaques laiteuses, etc.), à l'ouverture d'individus qui ont été enlevés par diverses maladies aiguës ou chroniques, dans lesquelles le cœur et ses enveloppes ne se trouvaient point compromis. Après la pleurésie, la péricardite est, si je dois m'en rapporter aux très nombreuses observations que j'ai recueillies, la phlegmasie dont on trouve le plus souvent des traces sur le cadavre. Ainsi donc, il est un très grand nombre de personnes qui ont eu des péricardites, presque toujours méconnues, auxquelles elles n'ont point succombé. Que si une péricardite méconnue, et partant mal ou incomplètement traitée, se termine ainsi très souvent d'une manière heureuse, en laissant seulement à sa suite, à l'instar de la pleurésie, diverses productions accidentelles, que ne doit-on pas espérer aujourd'hui que la possibilité de son diagnostic nous permet de la traiter d'une manière conforme aux préceptes de la saine expérience!

J'ai rappelé, au commencement de ce chapitre, le terrible pronostic porté par Corvisart, selon lequel la péricardite aiguë et chronique sont nécessairement mortelles (la péricardite qu'il appelle *sub-aiguë* laissant seule quelque espérance). J'oserai affirmer, contre l'autorité de ce grand maître, qu'un temps viendra où ce que Corvisart considérait ici comme la loi sera l'exception, et réciproquement; c'est-à-dire que les cas curables seront les cas ordinaires, et que les cas mortels constitueront les cas exceptionnels.

Ce que je puis affirmer déjà pour ma part, c'est que j'ai guéri le plus grand nombre des péricardites que j'ai eu occasion de rencontrer depuis quelques années, et les succès vraiment extraordinaires que j'obtiens chaque jour des émissions sanguines pratiquées à plus haute dose qu'on ne le fait vulgairement, dans les phlegmasies aiguës en général, me donne l'espérance très fondée que la plupart des péricardites auxquelles cette méthode sera bien appliquée ne lui résisteront pas (1). Les plus rebelles, les plus meurtrières seront celles qui auront pour complication une endocardite intense, une très violente pleurésie ou pleuro-pneumonie; et nous avons toutefois eu le bonheur de guérir plusieurs de ces dernières.

Des auteurs très recommandables, Lancisi, Nieussens, Sénac, Meckel, et l'immortel Morgagni surtout, ont longuement disserté sur la question de savoir si l'adhérence du péricarde au cœur, ne

(1) Je regrette sincèrement que mes recherches sur les causes de la péricardite ne s'accordent pas tout-à-fait avec celles d'un observateur tel que M. Louis. « Les causes de la péricardite, dit-il, ne sont pas une des parties les moins *obscures* de son histoire.... Les causes excitantes sont *inconnues dans la plupart des cas.* » Il est vrai que plus loin M. Louis convient qu'*on peut croire* qu'elle reconnaît les mêmes causes que la pleurésie et la péripneumonie. Le lecteur pense probablement que cette sorte d'amendement est un trait de lumière pour l'étiologie de la péricardite. Oui, sans doute, si M. Louis n'ajoutait aussitôt : « Combien de fois la péripneumonie elle-même survient sans cause appréciable! » Quiconque aura lu attentivement nos observations et s'appliquera, pour son propre compte, à étudier profondément la question qui nous occupe, remplacera cette exclamation par la suivante beaucoup plus exacte : Combien de fois la péripneumonie elle-même survient après les brusques et grandes alternatives de chaud et de froid, à la suite d'exercices fatigans !

(1) Voyez, à ce sujet, les comptes rendus de notre service clinique dans le *Journal Hebdomadaire*, par M. le docteur Jules Pelletan, chef de clinique; voyez aussi notre article *Pneumonie* dans le *Dictionnaire de médecine et de chirurgie pratiques*.

devait pas être regardée comme la cause d'accidens plus ou moins fâcheux, de palpitations en particulier. Il semblerait, au premier abord, qu'une telle adhérence doit entraver le jeu du diaphragme, et que, réciproquement, les mouvemens de ce muscle doivent plus ou moins déranger alors la systole et la diastole du cœur. Peut-être en est-il ainsi quelquefois. Mais il est bien certain que j'ai trouvé et que d'autres observateurs ont rencontré de complètes adhérences du péricarde au cœur, chez les individus dont la circulation et la respiration n'avaient éprouvé aucune espèce d'obstacle provenant de la présence de ces adhérences. Disons toutefois ici, que les adhérences générales et complètes sont moins communes peut-être à la suite de la péricardite qu'à la suite de la pleurésie, ce qui pourrait dépendre des mouvemens forts et continuels dont le cœur est incessamment agité. Aussi les plaques fibreuses, fibro-cartilagineuses, etc., sont-elles plus communes que les adhérences proprement dites à la suite de la péricardite (1). Ces plaques, quand elles sont saillantes, inégales, rugueuses, les granulations et les végétations plus ou moins dures qui peuvent hérisser la surface du péricarde, rendent moins libre et moins facile le glissement du cœur, et l'on entend quelquefois, ainsi que j'en ai cité des exemples, un bruit particulier, indice de ce frottement accidentel; mais aucun fait ne me porte à croire qu'il en résulte, dans les cas ordinaires, un obstacle notable aux fonctions du cœur.

La péricardite chronique, avec épanchement purulent, séro-sanguinolent, ou séro-pseudo-membraneux, doit inspirer de sérieuses inquiétudes, au moins dans l'état actuel de nos moyens thérapeutiques. On ne saurait donc trop s'appliquer à reconnaître de bonne heure la péricardite, et à la combattre par ces méthodes vigoureuses qui préviennent si heureusement le passage de la maladie à l'état chronique.

La marche et la durée de la péricardite varient suivant un grand nombre de circonstances, telles que le genre de cause qui a produit la maladie, l'âge, le tempérament, l'état de *simplicité* ou de complication, le traitement, etc.

Quelques péricardites marchent avec une rapidité si effrayantes, qu'elles foudroient, pour ainsi dire, les malades. C'est ainsi que le sujet de la première des observations de péricardite rapportées dans la clinique médicale de M. Andral, fut emporté en 27 heures. On sait aussi que la péricardite à laquelle succomba le grand Mirabeau, produisit des accidens si rapidement mortels, qu'on fit courir le bruit d'un empoisonnement.

Les péricardites si rapidement mortelles sont presque toujours compliquées, soit d'une violente pleurésie, soit d'une endocardite sur-aiguë, etc.

Lorsque la péricardite est chronique, elle peut durer plusieurs mois. Quant aux produits organisés qu'elle amène à sa suite, ils persistent, comme nous l'avons vu, un temps indéterminé, sans troubler notablement la santé.

Une péricardite de moyenne intensité, traitée par notre méthode, se termine, en général, d'une manière heureuse, du septième au quatorzième jour : il y a quelques exceptions à cette règle.

Nous avons déjà tant de fois été forcé de parler des complications de la péricardite, que je n'ai pas cru devoir consacrer ici un article particulier à ce sujet. Les faits consignés dans ce chapitre prouvent jusqu'à l'évidence, que la péricardite est le plus souvent compliquée d'une inflammation soit aiguë soit chronique, de la membrane interne du cœur, de la plèvre, du péritoine et des membranes synoviales des articulations. J'ai cité un cas bien remarquable où la rate elle-même avait été prise d'une inflammation avec suppuration : il existait dans ce cas une pleurésie diaphragmatique du côté gauche.

Ne nous étonnons donc pas, si Corvisart a dit : *Qu'il n'avait point d'observations propres d'une péricardite aiguë, sans complication.*

ARTICLE CINQUIÈME.

Du traitement de la péricardite.

§ Ier. Préceptes généraux.

Comme toutes les autres phlegmasies en général, la péricardite aiguë réclame l'emploi des émissions sanguines, du repos, de la diète, des boissons adoucissantes, rafraîchissantes et des applications émollientes.

Jusqu'ici cette méthode a été bien rarement mise en usage dans toute sa plénitude, ce qui tient surtout à ce que la péricardite a été souvent méconnue ou reconnue trop tard. Aujourd'hui que le diagnostic de cette maladie repose sur les signes les plus certains, j'ose affirmer qu'en appliquant, avec une hardiesse éclairée, la grande méthode des émissions sanguines au traitement de la péricardite aiguë, on obtiendra des succès vraiment inespérés. Tel est du moins le résultat auquel me conduisent les dernières années de ma propre expérience. J'ai vu céder rapidement à des émissions sanguines généreuses, réitérées plusieurs fois dans l'espace de trois, quatre et cinq jours, presque toutes les péricardites que j'ai rencontrées (1).

(1) Corvisart est réellement et heureusement tombé dans l'erreur (erreur déjà relevée par M. Laënnec), en disant : « De même » que je ne crois pas qu'il soit possible de vivre et de vivre sain, » avec l'adhérence complète et immédiate des poumons aux surfa- » ces adjacentes; de même je pense que l'adhérence totale du pé- » ricarde au cœur est *nécessairement* accompagnée d'un déréglement » dans les fonctions de cet organe, que la mort en est la suite iné- » vitable, plus prompte ou plus tardive suivant l'âge, le sexe, le » tempérament, la profession, les dispositions morales. »

(1) Aux cas de guérison, recueillis à la clinique, qui seront rapportés plus bas, on peut ajouter celui d'un jeune homme au-

Il n'est pas nécessaire de dire que les saignées, tant générales que locales, doivent être proportionnées à l'intensité de la maladie, à l'âge, à la force, au tempérament, au sexe du sujet, aux complications, etc. Règle générale : chez un sujet dans la force de l'âge, atteint d'une péricardite intense, trois ou quatre saignées du bras, de trois à quatre palettes, dans les trois ou quatre premiers jours, secondées par l'application de vingt-cinq à trente sangsues ou de ventouses scarifiées, réitérées deux ou trois fois, suffiront à la guérison de la maladie (1). Nous laissons à la sagacité des médecins instruits le soin de déterminer les cas dans lesquels on doit rester en deçà ou bien aller au delà de la mesure, et pour ainsi dire, de la dose que nous venons de fixer.

Peu de péricardites résisteront à cette méthode, si elles sont saisies à leur origine.

Que si, malgré les secours de l'art, convenablement administrés, la péricardite se prolongeait ou passait même à l'état vraiment chronique, il faudrait combiner sagement les émissions sanguines locales modérées, soit au moyen des sangsues, soit au moyen des ventouses scarifiées, avec les divers révulsifs, tels que les vésicatoires, les cautères, les moxas, les sétons, la pommade stibiée, l'huile de croton tiglium, etc. Les frictions mercurielles pourront également être employées.

Un régime sévère, des bains tièdes, répétés de temps en temps, favoriseront l'action des autres agens curatifs.

L'épanchement qui s'est opéré dans le péricarde est-il rebelle à toutes ces pratiques? le cas devient on ne peut plus embarrassant. L'évacuation du liquide au moyen d'une opération chirurgicale est un de ces problèmes thérapeutiques dont l'expérience n'a pas encore donné la solution. Nous ne pouvons nous prononcer formellement ni pour ni contre une tentative de ce genre (2).

En attendant de nouvelles lumières, nous ne pouvons qu'engager le praticien, dans un cas de ce genre, à se conformer aux préceptes généraux du traitement des inflammations chroniques. Si les battemens du cœur étaient tumultueux, irréguliers, que la péricardite, en se prolongeant, eût entraîné une hypertrophie de cet organe, il conviendrait de faire usage de la digitale. Dans les cas, au contraire, où un épanchement abondant, des couches multipliées de fausse membrane ont déterminé par leur compression une sorte d'atrophie du cœur, il ne serait peut-être pas prudent de ralentir la circulation par l'administration de la digitale.

près duquel me fit appeler l'un de nos plus savans confrères de la ville, M. le docteur Forget, aux soins duquel il était confié. Trois fortes saignées du bras et deux applications de sangsues sur la région précordiale triomphèrent d'une péricardite, annoncée entre autres signes pathognomoniques, par la matité de la région précordiale et le bruit de frottement péricardique (une très violente réaction fébrile existait chez ce jeune malade).

(1) Depuis quelque temps, nous avons remplacé, à la clinique, l'usage des sangsues par les ventouses scarifiées, appliquées suivant la méthode allemande, par M. Buchel, et nous en avons obtenu les plus heureux succès. Par cette méthode des émissions sanguines locales, nous connaissons exactement la quantité de sang retiré (chaque application est de deux à quatre palettes).

(2) Nous reviendrons sur cette question, quand nous traiterons de l'hydro-péricarde.

§ II. Observations de péricardite terminée par la guérison.

OBSERVATION 27e.

Femme de 27 ans. — Péricardite et rhumatisme articulaire aigus. — Quatre saignées de trois pal., quatre-vingt-six sangsues en quatre fois; thrid., opium, poud. de Dow. — Convalescence le dixième jour. — Le douzième jour la malade mange le huitième de la portion.

Victoire Chandron, âgée de 27 ans, fille d'une constitution délicate, peau fine, cheveux chatains, jouissant habituellement d'une assez bonne santé, bien réglée depuis l'âge de 19 ans, fut reçue à la clinique (n° 4, salle Ste-Madeleine), le 10 mai 1834. Elle était accouchée à la Maternité, le 24 mars de la même année. Elle a nourri son enfant pendant quatorze jours, après lesquels il a succombé. Vers le 9e jour de ses couches, elle éprouva de violens maux de tête, de la fièvre; dix sangsues lui furent appliquées derrière les oreilles.

Environ 20 jours après son accouchement, elle s'est refroidie en lavant du linge, et ses lochies se sont supprimées (1). Quinze jours avant son entrée, elle avait repris ses fonctions de domestique et s'était beaucoup fatiguée. Pendant huit jours, elle ne fit son ouvrage qu'avec une grande peine. Une huitaine de jours avant son admission à la clinique, les pieds s'étaient enflés et étaient devenus douloureux. Le 4 mai, elle fut obligée de s'aliter, et le 8, presque toutes les articulations étaient le siége d'un *rhumatisme* aigu.

20 sangsues aux cuisses, dans l'intention de rappeler les lochies, des cataplasmes sur les articulations, tels furent les moyens employés avant l'entrée de la malade à l'hôpital.

Quelques nausées et des vomissemens, accompagnés de constipation, un peu de dyspnée s'étaient joints, dans les derniers jours, aux douleurs rhumatismales.

10 et 11 mai. Plusieurs articulations, et spécialement celles des mains, des pieds et des genoux, sont très douloureuses, gonflées; la peau est luisante, tendue, un peu rouge : le moindre mouvement est impossible.

Peau chaude, sèche; visage pâle; un peu d'anxiété; insomnie.

Pouls assez développé, souple, régulier, à 100 par minute; respiration accélérée (à 48-52 par minute); peu de toux; quelques crachats séro-muqueux.

Matité fort étendue dans la région précordiale (3 p. 5 lig. verticalement, 3 p. 7 lig. transversale-

(1) Cette femme attribuait aussi en partie la suppression des lochies à ce qu'elle avait bu une quantité considérable de tisane d'orge très froide.

ment); la main appliquée sur cette région sent à peine l'impulsion du cœur.

Les bruits du cœur, éloignés, obscurs, sont accompagnés d'un souffle très prononcé pendant la contraction ventriculaire; point de souffle dans les carotides.

Sentiment de tiraillement vers l'extrémité du sternum et la région épigastrique; douleur médiocre dans les mêmes points pendant la toux et les larges inspirations.

Résonnance normale à la partie antérieure de la poitrine (la région précordiale exceptée) et râle sibilant; en arrière, la résonnance et le murmure respiratoire sont à l'état normal, si ce n'est à la partie inférieure où la respiration est un peu obscure. Point de souffle bronchique ni d'égophonie.

Bouche amère (la bile lui remonte toujours, dit-elle, dans cette partie); langue blanche, médiocrement humide; inappétence; soif vive; nulle douleur dans le ventre.

Diagnostic. *Rhumatisme articulaire aigu; endo-péricardite.*

Prescription. *Une saignée de 3 pal.; 20 sangs. rég. précord.; catapl.; viol. sir. de gomm.; lav. émoll.; diète.*

12. Le sang offre un caillot à bords retroussés, recouvert d'une couenne très dense, élastique.

Soulagement : le léger sentiment de douleur vers l'extrémité du sternum et la région épigastrique n'existe plus; les battemens du cœur sont plus superficiels, plus faciles à distinguer; les deux bruits sont plus rapprochés de l'oreille, et le souffle qui accompagne le premier, moins prononcé.

Les mains et le genou gauche sont encore fort douloureux.

Pouls à 96, assez fort et développé, mais sans dureté; peau un peu sèche.

Une saignée de 3 pal.; 12 sangs. rég. précord.

Le soir, sentiment d'étouffement vers le creux de l'estomac, pouls à 108, plus tendu que le matin.

28 sangs. rég. précord.

13. Les battemens du cœur sont très forts, repoussent la main, et le bruit de soufflet a disparu, la matité a 3 p. 10 lig. verticalement, et 3 p. 3 à 4 lig. transversalement. Oppression moindre, au sentiment de la malade (1); pouls à 96.

Les membres inférieurs sont *dégagés;* les supérieurs commencent à se mouvoir.

Looch blanc avec thrid.; le reste ut suprà.

14. Battemens du cœur de plus en plus superficiels, sans bruit de souffle distinct; pouls à 88, assez plein; inspirations à 32-36.

2 pil. d'ext. gomm. d'opium (1/2 *gr.*)

15. Légère récrudescence de la fluxion rhumatismale; mais les battemens et les bruits du cœur conservent les caractères indiqués plus haut, et la respiration n'est point gênée.

(1) Le nombre des inspirations s'élève cependant à 40 par minute.

Urines *jumenteuses,* déposant en abondance une matière furfuracée.

Pouls à 116-120.

Saignée de 3 palettes.

16. Sérosité claire, abondante, dans la saignée de la veille; le caillot est recouvert d'une couenne dense, élastique.

Pouls à 108; urines moins chargées.

On sent toujours très distinctement au toucher les battemens du cœur; les bruits sont un peu obscurs, mais sans souffle.

17 au matin. Soulagement; sueurs dans la nuit; moins de fièvre (pouls à 92-96); les articulations du pied et du genou sont encore douloureuses. — Le soir, pouls à 116; peau chaude et moite.

Continuation de l'opium et de la thridace.

18. Pouls à 96-100; respiration à 28-32; genou droit douloureux, gonflé (il a 13 pouces de circonf., tandis que le gauche n'a que 12 p. 4 lig.).

Nouvelle saignée de 3 palettes.; poud. de Dow., 18 gr.

19. Genou très douloureux encore; pouls à 120; peau chaude, moite; urines moins foncées en couleur, avec dépôt moins considérable, fortement acide comme les jours précédens.

26 sangs. sur le genou droit; 3 bouill. de poul.

20 et 21. Pouls à 92-96; la douleur du genou a disparu; langue humide, blanche.

Bouillon et potage.

22 et 23. Il n'y a plus de douloureux que le pied droit. (*Le demi-quart d'alimens*).

24 et 25. La malade va très bien; toutes les articulations sont libres, sans chaleur ni gonflement. (Pouls à 84; respir., à 16).

26, 27, 28, 29, 30. Point de rechute. Les battemens et les bruits du cœur sont tout-à-fait normaux. La malade mange successivement le quart et la demie.

Bains tièdes.

La malade sort le 8 juin, ayant repris ses forces.

L'auscultation et la percussion, pratiquées plusieurs fois dans les derniers jours que la malade a passés à l'hôpital, n'ont fourni aucun indice de maladie du cœur.

RÉFLEXIONS.

Il n'a rien moins fallu que de nombreuses saignées générales et locales, pratiquées coup sur coup, pour triompher de la double inflammation aiguë dont la femme qui fait le sujet de cette observation se trouvait atteinte.

Les conditions au milieu desquelles cette femme avait contracté et le rhumatisme et la péricardite, étaient d'ailleurs assez défavorables. On se rappelle qu'elle n'était accouchée que depuis une quinzaine de jours. Or, l'état puerpéral est, dans toutes les maladies, une circonstance des plus aggravantes. Cet état ne supporte pas toujours très bien les larges et copieuses saignées, et cependant ici, comme

dans des cas plus favorables, elles sont très certainement le plus puissant moyen, la méthode la plus efficace qu'on puisse opposer aux phlegmasies aiguës en général, et spécialement au rhumatisme articulaire aigu et à la péricardite.

Elles nous ont parfaitement réussi dans ce cas. D'après les faits assez nombreux déjà que j'ai eu occasion de recueillir, il me paraît incontestable que la péricardite rhumatismale, toutes choses étant égales d'ailleurs, cède moins promptement que la péricardite simple ou la péricardite compliquée de pleurésie ou de pleuro-pneumonie modérée. Toutefois, grâce à l'énergique méthode suivant laquelle nous employons les émissions sanguines, les rhumatismes articulaires aigus, même quand ils sont compliqués de péricardite ou de pleurésie, ne persistent pas un ou plusieurs mois. Dans les deux observations suivantes, on verra deux péricardites compliquées de pleurésie guérir plus rapidement encore que la précédente, bien qu'elles n'aient pas été attaquées aussi vigoureusement que cette dernière.

OBSERVATION 28e.

Jeune homme de 19 ans. — Péricardite aiguë, compliquée de pleurésie gauche (matité de la région précordiale, bruit de *frôlement péricardique*; légère voussure de la région précordiale). — Deux saignées de trois pal.; deux applic. de vent. de deux à trois pal. chacune. — Convalescence dès le cinquième jour. Le malade mange le quart, le huitième jour après son entrée.

Un jeune homme de 19 ans, domestique, ayant essuyé de grandes fatigues depuis quelques jours, était indisposé depuis une quinzaine de jours, lorsqu'il fut admis à la clinique (n. 12, salle St-Jean-de-Dieu), le 21 septembre 1834. Malgré son état d'indisposition, il avait continué à travailler jusqu'à la veille de son entrée qu'il fut obligé de s'aliter; vingt sangsues avaient été appliquées sur le côté gauche, qui avait été douloureux depuis le commencement de la maladie, mais surtout dans les derniers jours.

État du malade, à la visite du 22. Face pâle, abattue; peau assez chaude et moite; pouls peu developpé, facile à déprimer, régulier, à 112; 28 à 32 inspirations.

Légère voussure de la région précordiale; matité fort étendue dans la même région (6 *pouces transversalement et* 4 *pouces et* 1/2 *verticalement*); *dans toute cette région, on entend distinctement un bruit de frôlement, analogue au froissement du parchemin, isochrône aux mouvemens du cœur.* A ce bruit s'en joint un autre qui se rapproche beaucoup du bruit de soufflet, et de plus un tintement argentin dû au choc du cœur contre le thorax; plus en dehors, bruit de tiraillement ou de craquement, qu'au premier abord on aurait pu rapporter au péricarde, mais qui se passait réellement dans la plèvre voisine, puisqu'il était isochrône aux mouvemens respiratoires.

Dans toute l'étendue de la région précordiale, les bruits normaux du cœur sont éloignés, profonds, presque entièrement *éclipsés* par les bruits accidentels indiqués. Dans le décubitus en supination, l'impulsion du cœur se fait à peine sentir; cependant la région précordiale est ébranlée sensiblement pendant la contraction du cœur. En pratiquant l'auscultation sur les parties latérales du cou, on entend moins confusément qu'à la région précordiale le double bruit du cœur.

Matité dans presque toute l'étendue du côté gauche; souffle bronchique s'étendant de la base de ce côté jusque vers le sommet de la poitrine; *égophonie* criarde, aigre comme la voix du perroquet, à son maximum vers la pointe de l'omoplate et dans les environs; absence de la respiration vésiculaire; décubitus sur le côté gauche. Lorsqu'on fait parler le malade, les parois du côté gauche n'éprouvent aucune *vibration* perceptible à la main. Le rebord cartilagineux des fausses côtes gauches est manifestement déjeté en dehors. Point de toux ni d'expectoration.

Le malade a dormi une heure la nuit dernière et a sué.

Les fonctions digestives n'offrent rien de notable; soif et inappétence comme dans tout état fébrile.

Le malade éprouve un sentiment de faiblesse profonde.

DIAGNOSTIC. *Pleuro-péricardite avec épanchement speudo-membraneux.*

PRESCRIPTION. *Une saignée de* 3 *pal.*; *vent. scarif. région précor. et côté gauche de la poitr.* (3 *pal.*); *catapl.*; *viol.-guim.*; *édulc. lav.*; *diète.*

23 Soulagement; pouls à 96-100; 32 inspir.; persistance de la matité, de l'égophonie et du souffle bronchique, mais à un moindre degré; persistance du double bruit de frôlement, alternatif comme les mouvemens du cœur. — Caillot recouvert d'une couenne d'une médiocre consistance.

Une saignée de 2 *pal.* 1/2 *à* 3 *pal.*

24. 80 à 84 pulsat.; on distingue encore mal l'impulsion du cœur; le double bruit du cœur se dégage sensiblement du bruit de frôlement péricardique. — La respiration vésiculaire revient dans plusieurs points, et le *frottement pleural* diminue. La matité n'occupe plus que la partie inférieure de la région postérieure gauche.

Vent. scarif. région précord. (2 *pal.*).

25 et 26. Continuation de l'amélioration; bon sommeil; pouls à 84, régulier, assez plein.

La matité de la région précordiale a diminué de moitié; l'impulsion du cœur est plus facile à sentir; la voussure est à peine marquée; les deux bruits du cœur sont faciles à distinguer à travers le bruit de frôlement péricardique, qui est beaucoup moins prononcé que les jours précédens.

On entend la respiration vésiculaire dans tout le

côté gauche; cessation du souffle bronchique, de l'égophonie et de la matité.

27. Fièvre nulle (pouls à 76, point de chaleur anormale de la peau); 24 inspirations; nul sentiment de dyspnée, ni d'anxiété; bon sommeil; retour de l'appétit.

Les bruits du cœur sont revenus à l'état normal, et le bruit de *frôlement* ou de *râclement* a presque complètement disparu; la région précordiale n'offre plus que 2 pouces de matité en travers et verticalement.

Bouill.; potag.; lait; raisin.

28 et 29. La convalescence marche très bien.

Les battemens du cœur sont tout-à-fait normaux (on les entend, et on les sent avec la main, comme chez l'individu sain). Nulle oppression; point de matité dans le côté gauche, ni d'égophonie, ni de souffle bronchique; le bruit de *râclement* pleural s'est changé en un bruit de léger froissement de taffetas.

Expression de la physionomie tout-à-fait naturelle.

Le *malade est successivement mis au demi-quart et au quart.*

Dans les premiers jours d'octobre, le malade n'éprouve plus rien qui annonce un état morbide. Cependant il reste encore un léger bruit de taffetas à la partie postérieure du côté gauche. — Le malade mange la demie.

Le 4 octobre, sortie. Les battemens et les bruits du cœur n'offraient rien d'anormal. La matité anormale de la région précordiale avait complètement disparu.

RÉFLEXIONS.

La rapidité et la facilité avec lesquelles la pleuro-péricardite s'est dissipée dans le cas précédent, ont assurément de quoi surprendre ceux qui partageraient encore aujourd'hui l'opinion de plusieurs médecins sur l'immense gravité de la péricardite, même dégagée de toute complication. Mais chaque jour nous voyons les faits donner un heureux démenti à cette opinion (1).

La péricardite, il faut le répéter, n'est réellement une maladie très grave et prochainement mortelle, que dans les cas où elle se trouve compliquée d'une cardite, d'une endocardite très intense, ou d'une violente pleuro-pneumonie (2). Mais alors le danger principal vient plus de la complication, que de la péricardite elle-même. Toutes les fois que chez un sujet atteint de péricardite, le visage se grippe, s'altère, que la respiration est profondément gênée, la circulation irrégulière et embarrassée, on a de très fortes présomptions que cette maladie n'est pas simple.

(1) On dira, sans doute, que nous exagérons beaucoup en affirmant que *chaque jour* nous voyons des faits de ce genre. On le dira, parce qu'on ne sait pas combien la péricardite est plus fréquente qu'on ne l'avait cru jusqu'ici. Mais ceux qui ont suivi avec quelque assiduité notre service, ne nous adresseront pas le même reproche, car ils savent, comme nous l'avons déjà dit, que dans la moitié, environ, des violentes et vastes pleuro-pneumonies et des rhumatismes articulaires sur-aigus, il existe quelque complication de péricardite ou d'endocardite.

(2) La formation rapide d'un épanchement fort abondant dans le péricarde est aussi un accident très redoutable.

OBSERVATION 29e (1).

Homme de 34 ans. — Pleuro-péricardite avec épanchement. — Saignée. — Vésicatoires, diurétiques, et purgatifs. — Guérison le neuvième jour (le malade mange alors le demi-quart).

Un ouvrier, âgé de 34 ans, est entré, le 11 août 1834, à l'hôpital de la Charité (no 19, salle St.-Jean-de-Dieu). Il jouissait habituellement d'une bonne santé; mais il y a trois semaines, qu'à la suite de fatigues et d'alternatives de chaud et de froid, il commença à éprouver de l'oppression et de la toux. Bientôt il survint un léger dévoiement. Cet état continue jusqu'au jour de son entrée à l'hôpital, sans que le malade interrompe ses travaux et cesse de manger.

Le jour de son arrivée à l'hôpital, on lui fit une saignée de 3 palettes.

État du 13 août, à la visite : constitution assez forte, figure pâle, respiration difficile, parole entrecoupée, 32 à 36 inspirations. Pouls petit, mou, facile à déprimer (128 puls. par minute); crachats assez copieux, roulans, très légèrement striés de sang. Le caillot de la saignée faite au malade à son arrivée, présente une très légère couenne, et ne se rompt pas quand on le soulève hors du vase, en le tenant par son bord.

La région précordiale forme une voussure assez prononcée; les espaces intercostaux sont dilatés à gauche.

La percussion donne un léger bruit de pot fêlé au-dessous de la clavicule gauche, ce qui tient probablement à la présence d'une bronche dilatée (2). Plus bas, on trouve de la matité qui, à partir du bord droit du sternum, s'étend dans toute la partie externe du côté gauche. La main appliquée sur cette région, lorsque le malade parle, ne sent aucune vibration. Dans la région précordiale, on ne sent aucune impulsion du cœur, lorsqu'on y applique la main. Les bruits du cœur sont sourds et éloignés, mais on les analyse pourtant encore assez distinctement; *craquement assez fort, bruit de cuir neuf* vers la pointe du cœur.

A droite et en avant, la résonnance est bonne jusqu'au bord supérieur du foie. Un peu de râle sous-crépitant au-dessous de la clavicule du même côté. En arrière et à gauche, on trouve, en haut, un son clair et une respiration normale. Dans le tiers inférieur, les côtes forment une voussure assez prononcée; là, matité complète et absence de respiration. Vers l'angle inférieur de l'omoplate, on trouve une égophonie très distincte. A droite et

(1) Cette observation a été recueillie par M. le docteur Raciborski, jeune médecin polonais d'une grande espérance.

(2) Il n'existe aucun autre indice d'excavation tuberculeuse.

en arrière, on entend du râle humide sous-crépitant.

La mensuration donne 17 pouces de circonférence pour le côté gauche, et 16 pour le côté droit.

Langue un peu rouge ; *salive légèrement acide ;* ventre un peu tendu, sans gargouillement manifeste.

Diagnostic. *Péricardite compliquée de pleurésie gauche.*

Prescription. *Vésicatoire sur le côté gauche de la poitrine; eau de lin et de chiendent avec oxymel scillitique; potion gommeuse avec 24 gr. de scille.* (Le pouls était si misérable, le malade si décoloré, qu'on n'osa point pratiquer une nouvelle saignée.)

13. La respiration paraît plus facile. Les battemens du cœur sont très profonds, et on les distingue assez difficilement (120 par minute). — Pouls faible, facile à déprimer, régulier.

La percussion de la région précordiale donne un son mat dans une étendue de 3 pouces et demi de haut en bas. (En mettant le malade sur son séant, la matité ne change presque pas de niveau.) Dans le sens transversal, la matité de la région précordiale se continue avec celle du côté gauche de la poitrine.

A droite, la respiration se fait mieux dans la région sous-claviculaire, et le râle y est à peine marqué.

Les crachats sont blanchâtres.

Le malade n'est allé qu'une seule fois à la selle.

Ses urines sont rouges; mais sans dépôt. (Même prescription, moins le vésicatoire.)

14. *Les battemens du cœur sont plus superficiels,* à 112.

15. Le pouls se relève; la respiration se fait bien mieux. — Le râle est très peu marqué. La région précordiale forme toujours une saillie assez sensible. La matité existe encore dans deux pouces et demi de haut en bas. En mettant le malade sur son séant, la main appliquée sur la région précordiale, on ne sent pas la pointe du cœur. Lorsqu'on le couche sur le côté droit, on entend la respiration du côté gauche.

Il y a eu hier deux selles. (*Même tisane; — 2 bouillons, soupe aux herbes, 6 pruneaux.*)

17. — 96 à 100 pulsations. Les bruits du cœur sont plus superficiels, moins d'égophonie. (*Pot. gom. avec 30 gr. de scille; le reste ut suprà.*)

18 — 84 à 88 puls. Les bruits du cœur sont moins obscurs. La voussure a presque entièrement disparu. On peut déjà limiter la matité de la région précordiale en dehors. (Elle est de 3 pouces en travers et de 2 pouces 2 lignes seulement verticalement.) Le malade étant penché en avant, on entend les bruits du cœur plus distinctement, sans sentir encore la pointe de cet organe (*3 bouillons ; — pot. gommeuse avec la scille en poudre*).

20. — Les battemens du cœur sont devenus superficiels; la respiration est libre. (*On sèche le vésicatoire ; une médecine ordinaire.*)

21. — 72 pulsations. — La respiration est normale; les battemens du cœur se distinguent parfaitement. En arrière, la respiration vésiculaire a remplacé le râle; l'égophonie et la matité ont disparu. Le malade a eu plusieurs selles. (*Lavement huileux ; — 3 bouillons ; — 2 soupes aux herbes; — un œuf.*)

22. — Le malade se sentant tout-à-fait bien, demande et obtient sa sortie. La respiration était libre. La matité avait cessé, et dans la région du cœur, et dans tout le côté gauche de la poitrine. Les battemens et les bruits du cœur étaient revenus à l'état normal.

RÉFLEXIONS.

Dans ce cas, comme dans le précédent, la pleuro-péricardite n'a, pour ainsi dire, offert aucune résistance aux moyens simples qui ont été mis en usage. Nous avouerons franchement que nous étions loin de nous attendre à une issue aussi promptement favorable, et que nous avions même porté un pronostic assez fâcheux, lorsque nous vîmes le malade pour la première fois. L'altération des traits, la pâleur du visage, l'oppression très forte, la fréquence et la petitesse du pouls, la constitution peu vigoureuse du sujet, l'*ancienneté* de la maladie, tout concourait à nous alarmer. Mais dès les second et troisième jours, nous commençâmes à nous rassurer. Toutefois, il nous sembla prudent de ne point insister sur les émissions sanguines chez un sujet à demi-anémique, et nous les remplaçâmes par les diurétiques et les purgatifs sagement administrés ; moyens qui, en désemplissant le système sanguin, favorisent la résorption du liquide épanché, et constituent, sous ce point de vue, des espèces de saignées blanches, des *émissions séreuses.*

OBSERVATION 30e (1).

Jeune homme de 18 ans. — Rhumatisme articulaire aigu. — Suppression des douleurs articulaires avec invasion subite d'une pleuro-pneumonie double, et puis d'une péricardite avec épanchement. — Traitement par la méthode *ordinaire* des émissions sanguines. — *Guérison lente et difficile.*

Avrillon, Alexandre, âgé de 18 ans, est entré à la Charité le 27 juin 1833 (service de M. Dalmas). Sa santé a toujours été extrêmement délicate : sa constitution est faible et lymphatique; le travail auquel il est obligé de se livrer dépasse ses forces, et l'endroit où il couche est extrêmement humide. — Ce paraît être là le seul point de départ de la maladie qui l'a d'abord conduit à l'hôpital.

Trois jours avant son entrée à la Charité, il fut pris subitement de douleurs rhumatismales très vives, qui après avoir, en 24 heures, parcouru successivement toutes les grandes articulations, vin-

(1) Je dois à l'obligeance de M. Fournet les détails de cette observation.

rent en quelque manière établir leur centre de confluence sur les genoux, lesquels en avaient d'ailleurs été le siége primitif. — Douleurs assez vives pour arracher des cris au malade; fièvre très intense; perte complète de l'appétit; sueurs excessives; tout a augmenté d'intensité jusqu'au moment de son entrée, 27 juin.

Le lendemain, 28, il a été trouvé dans l'état suivant : La plupart des grandes articulations et surtout celles des genoux, étaient chaudes, tuméfiées, légèrement rougies, et retenues immobiles par l'acuité des douleurs que le malade y ressentait; douleurs qui avec une *fugacité* extrême faisaient des migrations rapides d'une articulation à une autre. La faiblesse du malade était considérable; le pouls plein, fort et fréquent. (*Bourrache miellée; poudre de Dower, 3 gr.; saignée de 3 pal.; diète.*)

Dans la nuit du 28 au 29, insomnie, agitation considérable.

29. Même état que la veille. (*Même prescription; renouvellement de la saignée.*)

30. Les douleurs rhumatismales se sont fixées d'une manière plus spéciale dans les articulations supérieures et dans l'épaule en particulier. (*Bourrache miellée; poudre de Dower, 8 gr.; nouvelle saignée de 3 pal.; 2 bouill.*)

1er juillet. Persistance des mêmes symptômes et rien de plus; mais dès la matinée du 2 juillet, tout a changé de face. Les douleurs articulaires ont subitement disparu, et le malade s'est au même instant trouvé pris des symptômes suivans : oppression considérable, inspirations très fréquentes et très douloureuses. Douleur très aiguë dans la partie inférieure droite de la poitrine, considérablement exaspérée par une toux sèche et fréquente; même douleur dans la partie inférieure gauche de la poitrine, mais plus vive encore, et occupant d'une manière plus spéciale la région du sein gauche. Deux élèves qui ont, à la visite, ausculté le malade, ont constaté à la partie inférieure des deux côtés de la poitrine, l'existence d'une pleuro-pneumonie, laquelle cependant était plus marquée à gauche qu'à droite; le malade assure n'avoir craché le sang, ni dans ce moment, ni dans aucun autre temps de la maladie. (*Saignée de 3 pal.; bourrache miellée; 2 bouillons.*)

3 juillet. Même état dans les symptômes. (*Pot. gomm. avec sirop diacode, et 15 sangsues sur le sein gauche.*)

4. Sonoréité à la percussion à la partie postérieure et supérieure de la poitrine jusqu'au niveau de l'épine de l'omoplate, résonnance égophonique à ce niveau et dans toute la partie située au-dessous; matité et absence du bruit respiratoire. — Quant aux symptômes de la pneumonie, ils n'ont jamais été que peu intenses, et ont suivi une marche rapidement décroissante. (Sous l'influence *d'un vésicatoire appliqué vers le sein gauche et de l'administration des diurétiques*, l'épanchement pleurétique de l'un et de l'autre côté a lui-même les jours suivans visiblement diminué).

9. On fait *une saignée de 2 palettes.*

11. On commence l'usage *des purgatifs doux* (*huile de ricin*).

13. 20 *nouvelles sangsues sont appliquées sur la région du sein gauche.* — Je n'ai pu avoir de renseignemens précis sur cette période de la maladie, cependant il ne paraît pas du tout que jusque là on ait rien observé, ou du moins soupçonné du côté du péricarde; *les saignées, les sangsues, les vésicatoires* qui ont été employés, n'ont été dirigés que contre les accidens de la double pleuro-pneumonie, et surtout de la pleurésie du côté gauche.

Plus tard, il est survenu une péricardite dont il importerait de fixer le début. Il ne me paraît pas qu'on puisse le faire remonter plus loin qu'au 16 ou 17 juillet.

17 juillet. *Tis. de digitale, 25 sangsues sur la région précordiale.*

18 juillet. *Lavement et potion purgatifs; 15 sangsues au cœur.*

19 juillet. *Sinapismes aux mollets; vin de Malaga; renouvellement de la potion purgative, et vésicatoire sur la région du péricarde.*

A cette époque, M. Dalmas avait reconnu à la région du cœur un bruit de soufflet distinct; oppression et fréquentes défaillances; délire. (C'est pour combattre ces phénomènes ataxiques que l'on avait prescrit *du vin de Malaga et des sinapismes, etc.*)

20 juillet. M. *Barth*, interne du service, s'est aperçu que le bruit de soufflet qui avait été très bien constaté les jours précédens, avait disparu, et il a reconnu dès ce moment une voussure manifeste à la région précordiale.

Le bruit de soufflet qu'on avait vu disparaître le 20 juillet sous l'influence de l'augmentation de l'épanchement du péricarde, a reparu le 26 juillet. C'est à partir du 28 que j'ai commencé à observer moi-même le malade. Il était alors dans l'état suivant : il n'y a plus d'oppression apparente, seulement encore un reste de douleur sourde, profonde, augmentant dans le décubitus à droite, et qui a son siége à la région péricardienne. Le facies est tranquille, mais pâle et affaissé; il n'y a rien du côté du ventre ni de la tête.

La région du péricarde est soulevée d'une manière frappante, sous forme d'une voussure à base large, étendue depuis la 2me jusqu'à la 5me côte, et dont le centre ou le sommet est élevé au moins à 1/2 pouce au-dessus du niveau du reste de la poitrine; sur cette voussure les espaces intercostaux sont légèrement agrandis, et la maigreur du sujet permet aussi de constater que les parties molles intercostales de cette région ont subi un léger refoulement en dehors. Mesurée un peu au dessous du sein, la circonférence du côté gauche droit de la poitrine l'emporte d'un 1/2 pouce sur celle du côté gauche. Une matité complète existe dans toute l'étendue

de la voussure. — Les battemens du cœur sont forts, étendus, mais sans irrégularité, et en même temps sourds et comme profonds. — Appliquée sur la région du cœur, la main n'y éprouve pas de frémissement vibratoire, ce qui est dû sans doute à l'énorme épanchement du liquide. — Enfin, on entend dans la région du cœur et aux deux artères carotides primitives un bruit de soufflet très prononcé.

La percussion et l'auscultation s'accordent pour démontrer que la résorption de l'épanchement pleurétique n'est point encore achevée. — La respiration se fait 28 fois par minute, et le pouls qui bat 102 fois, est encore fort, dur et vibrant.

Les jours suivans, le malade éprouvait un peu de mieux, quand le 31 juillet des imprudences de régime ont déterminé une récrudescence.—Pouls de 114 à 115 pulsations, extrêmement fort et large; oppression manifeste; 30 inspirations par minute. Face plus altérée, yeux cernés, chaleur générale, région abdominale douloureuse, langue rouge et sèche, constipation. Les battemens du cœur sont plus tumultueux. (*Le malade est mis à une diète sévère*).

Les jours suivans, l'influence de la diète s'est rapidement fait sentir. Dès le 4 août, la respiration est tombée à 20 inspirations, et le pouls à 96 ou 98 pulsat. — Les battemens du cœur sont beaucoup moins forts et moins profonds; le bruit de soufflet a diminué; la matité précordiale n'est plus aussi étendue, et la voussure est manifestement moins prononcée. Mesurée, la poitrine n'offre plus qu'une différence de 3 lignes en faveur du côté gauche. Déjà le décubitus est indifférent, et la résorption de l'épanchement pleurétique s'opère d'une manière très sensible.

Le 7 août, tout est mieux encore, les forces du malade se refont; on n'aperçoit plus qu'une légère voussure de la région précordiale; la matité n'occupe plus qu'un bon pouce de rayon. Le bruit de soufflet du cœur et des artères n'est plus que faible; les battemens du cœur beaucoup plus calmes conservent encore quelque chose de sourd et de profond; et avec de l'attention, l'oreille, appliquée à la région précordiale, perçoit de temps en temps une sorte de gargouillement, de flot de liquide, phénomène dont l'apparition est due sans doute à la diminution considérable de l'épanchement (1).

Le 11, le malade a mangé la 1/2, et une légère récrudescence est aussitôt apparue; mais un régime plus modéré en a fait justice dès le jour même.

Enfin le malade est sorti le 12 août, la face ayant une teinte plus vitale; la peau plus colorée; les forces presque entièrement revenues; n'éprouvant aucune douleur, aucune oppression, aucune gêne précordiale. La voussure n'était presque plus appréciable, la matité presque réduite à l'état normal, le bruit de soufflet à peu près nul, tant dans le cœur que dans les artères carotides; les battemens du cœur entièrement calmes et redevenus superficiels; et la respiration, ainsi que la sonoréité, reviennent progressivement dans la partie inférieure et postérieure de la poitrine, sans toutefois avoir encore atteint le degré normal.

(1) Ce bruit se passait dans l'estomac ou les intestins, et non dans le péricarde. Pour qu'il eût eu lieu dans ce dernier, il aurait fallu un épanchement simultané de gaz et de liquides. (J. B.)

OBSERVATION 31e.

Homme de 39 ans. — Rhumatisme articulaire aigu. — Péricardite et probablement endocardite. — Saignées générales et locales; tartre stibié à haute dose; convalescence vers le vingtième jour. — Guérison complète les jours suivans, si ce n'est qu'il reste un léger bruit de souffle dans la région précordiale.

Étienne Brunel, âgé de 39 ans, fortement constitué, journalier, cheveux châtains, jouissant habituellement d'une bonne santé, malgré les fatigues et les vicissitudes atmosphériques auxquelles l'expose sa profession, disait être malade depuis une vingtaine de jours, lorsqu'il fut admis à la clinique (n° 4, salle Saint-Jean-de-Dieu), le 19 janvier 1833.

Il y a dix ans, cet homme, après s'être baigné à l'eau froide dans un moment où son corps était fortement échauffé, fut affecté d'un rhumatisme pour lequel il passa six semaines à l'hôpital. Depuis cette époque, il a éprouvé, à diverses reprises, des douleurs rhumatismales; et c'est pour une maladie de ce genre qu'il est entré dans notre service.

20 *janvier*. Presque toutes les articulations des membres supérieurs et inférieurs sont douloureuses, et les mouvemens de ces parties très difficiles.

État de prostration et d'immobilité générale; visage animé; pouls à 98, assez fort; température de la peau à 37°; sueur assez abondante; point de gêne dans la respiration; insomnie; sens et facultés intellectuelles à l'état sain; soif médiocre; langue humide et rosée.

Saignée de 3 à 4 palett.; bour. et sir. miellés; lav.; diète.

21. — Peu de changement.

Saignée de 4 palettes.

22. — Peu de soulagement.

Tartre stibié gr. vj. dans une potion gomm. édulc. avec sir. diacode.

La potion émétisée est continuée les cinq jours suivans.

29. — Amélioration notable dans l'état des articulations. Les membres inférieurs ne sont plus douloureux et exercent assez librement leurs divers mouvemens. Le rhumatisme n'occupe plus que les deux épaules et le coude gauche.

La langue est humide; le malade a de l'appétit, mais il ne peut faire quelques pas sans être essoufflé, et s'il se couche sur le côté gauche ou sur le côté droit, il éprouve dans la région du cœur, une douleur qui le force à se recoucher sur le dos. Ces dernières circonstances fixèrent notre attention sur l'état du cœur, que nous avions négligé pendant

tout le temps que le rhumatisme sévit avec violence, bien que le malade eût accusé assez vaguement une douleur vers la base de la poitrine et la région précordiale.

La percussion de cette région donnait un son mat dans une grande étendue (jusqu'à trois pouces au-dessous du téton); les battemens du cœur étaient sourds, lointains et accompagnés d'un bruit de souffle, qui se terminait par un petit sifflement analogue à un cri d'oiseau (1).

20 *sangsues sur la région précordiale.*

30. — A peu près le même état.

15 *sangsues sur la région précordiale.*

1er *février.* — La matité de la région précordiale a un peu diminué d'étendue : persistance du souffle et du *cri* indiqués plus haut. Le malade se trouve soulagé : il peut se coucher sur l'un ou l'autre côté. — La respiration est pure; il n'existe ni toux ni expectoration. Les douleurs articulaires se dissipent peu à peu.

Saignée de 3 pal.; jul. acét. morph. 1/2 gr.; diète.

3. — Peu de changement; le malade se trouve assez bien.

12 *sangsues à la région du cœur.*

4. — Le malade se trouve de mieux en mieux; il éprouve cependant encore quelques douleurs dans les articulations et dort peu; pouls à 82, respiration à 19.

8 *sangsues sur la région précordiale.*

Jusqu'au 11, les symptômes sont à peu près stationnaires, si ce n'est que les battemens du cœur deviennent plus sensibles au toucher. Le malade ne peut rester couché quelque temps sur les côtés sans éprouver de nouveau une douleur qu'il rapporte au cœur.

11. Le bruit de souffle et de roucoulement de la région précordiale persiste; il existe à son maximum, à un pouce au-dessous et en dehors du téton; il est manifestement isochrône aux battemens du cœur et ne s'entend pas à la partie postérieure de la poitrine. Les artères carotides et sous-clavières n'offrent aucun bruit anormal.

Les membres ne sont nullement douloureux; l'état général est bon et le malade mange le quart.

20 *sangsues sur la région précordiale; cataplasme; bouillons.*

12. Les sangsues étaient fort petites et ont peu saigné. Le bruit de souffle continue, mais le roucoulement ou cri plantif par lequel il semble se terminer, a notablement diminué; il reste encore un sentiment de malaise et de tiraillement dans la région du cœur. Le pouls est régulier, sans fréquence.

20 *nouvelles sangsues sur la région précordiale.*

13. Soulagement; battemens du cœur plus distincts, le bruit de souffle a diminué et le sifflement musical surtout.

(1) On *diagnostique* une *endo-péricardite.*

Vésicatoire sur la région précordiale; eau de Seltz; le quart.

Du 14 au 25, le malade va de mieux en mieux chaque jour; ce n'est que par intervalles, et après un certain nombre de pulsations, qu'on entend le cri de roucoulement, et le bruit de souffle diminue sensiblement; la matité est presque rentrée dans les limites de l'état normal; le malade ne souffre nulle part, et peut se coucher des deux côtés; il se lève, se promène sans éprouver d'essoufflement; le pouls est régulier, assez développé.

Le malade mange la demie.

27. Il ne reste qu'un léger bruit de souffle en dehors du téton. Je fais marcher le malade pendant un certain temps dans la salle; il descend et remonte l'escalier, et nous l'examinons ensuite. Il était médiocrement essoufflé, et l'on entendait alors un bruit de sifflement à la région précordiale.

Cet homme est sorti de l'hôpital se trouvant parfaitement guéri; ses forces étaient revenues; sa respiration était complètement libre; il n'existait ni enflure, ni état violacé de la face, ni palpitations, ni irrégularité du pouls. Il ne restait rien autre chose qu'un léger bruit de souffle dans la région précordiale, et spécialement vers l'orifice auriculo-ventriculaire gauche (1).

OBSERVATION 32e (2).

Enfant de 12 ans. — Rhumatisme articulaire aigu; péricardite. — Usage prolongé du tartre stibié à haute dose, après l'administration d'un purgatif ordinaire. — Le malade se rétablit très lentement et sort dans un état de santé mal assurée.

Leroy, âgé de 12 ans, d'une constitution délicate, nerveuse, né d'un père rhumatisant (son aïeul paternel était également tourmenté par les douleurs rhumatismales), travaillait comme apprentif argenteur, dans un atelier vaste, bien aéré, mais était fréquemment exposé à des alternatives de chaud et de froid par suite des nombreuses courses qu'il faisait en ville. Souvent, après avoir quitté ses fourneaux, le corps baigné de sueur, il a eu ses vêtemens trempés par la pluie; couchant d'ailleurs dans une sous-pente humide et mal aérée, il éprouvait depuis trois jours des frissons irréguliers suivis de bouffées de chaleur, de malaise et d'inappétence, lorsque dans la nuit du 9 au 10 octobre, il fut pris d'une douleur vive, intolérable, de l'articulation tibio-tarsienne gauche, et de fièvre.

Le lendemain, cette articulation offre du gonfle-

(1) Je n'ai pas revu le malade depuis deux ans qu'il est sorti, bien que je lui eusse recommandé de venir nous voir, s'il éprouvait quelque accident nouveau.

La 28e observation du Traité de M. Hope, offre plusieurs points de contact avec la précédente. (Elle a pour titre *péricardite aiguë, adhérence du péricarde.*) Le sujet de cette observation, âgé de 22 ans, était atteint d'un rhumatisme articulaire. Le premier bruit du cœur était un bruit de soufflet prolongé, le second ressemblait à un *souffle fait avec les lèvres presque fermées.* M. Hope se demande si la cause de ce second bruit était le rétrécissement inflammatoire des valvules.

(2) *Lancette Française*, (n. du 4 janvier 1834).

ment, de la chaleur et de la rougeur : le malade est contraint de garder le lit.

Dans la nuit du 10 au 11, le pied et le genou droits deviennent simultanément douloureux ; la fièvre est intense. On le transporte à l'hôpital dans la journée du 11, et il offre le lendemain l'état suivant : face pâle, portant l'empreinte de la souffrance; rougeur, douleur et tuméfaction considérables des deux pieds ; douleur sans tuméfaction apparente des deux genoux.

Le malade est couché sur le dos; il est immobile dans son lit; le plus léger mouvement des membres inférieurs lui arrache des cris; la peau est chaude, sans moiteur; le pouls plein, dur, à 112 par minute ; toux légère par intervalles; respiration pure en avant ; pas de dyspnée; pas de douleurs thoraciques.

Oxymel, deux pots ; bouillon aux herbes, lavement purgatif; bain chaud; cataplasmes recouverts de taffetas gommé sur les articulations malades ; diète.

13. La face est très altérée, la parole est haletante, la respiration courte et accélérée, les ailes du nez se dilatent à chaque inspiration; lorsqu'on approche de son lit, il crie : *l'estomac! l'estomac!* Il semble, dit-il, qu'on lui arrache cet organe, et il montre la région épigastrique et précordiale. La percussion du côté gauche du thorax est tellement douloureuse, qu'il est difficile de constater la sonoréité de cette portion de la poitrine; l'auscultation fait entendre un bruit respiratoire pur sans aucun mélange de râle; le pouls est petit, accéléré, et offre quelques irrégularités (96 pulsations et 40 inspirations inégales). La rougeur des pieds a disparu, le gonflement et la douleur sont beaucoup moins prononcés. Les membres supérieurs sont toujours libres. (*Ipécacuanha* 15 *grains; tartre stibié* 1 *grain en trois doses; tilleul deux pots; embrocations avec le baume tranquille sur la poitrine et les articulations douloureuses*).

Cinq vomissemens bilieux à la suite du vomitif; même nombre de déjections liquides.

Le malade a été moins souffrant dans le reste de la journée, mais la nuit les douleurs se sont de nouveau exaspérées.

14. Douleur vive, déchirante de la région précordiale; parole haletante; face légèrement violacée; pouls petit, régulier, à 78, respiration à 48. *Le côté gauche du thorax offre une saillie manifeste au niveau du cœur; le son est mat sur le sternum et les parties qui l'avoisinent à gauche dans une assez grande étendue;* les battemens du cœur sont tumultueux; la respiration est pure.

Les articulations des pieds sont presque entièrement libres. Les genoux donnent toujours des signes de souffrance; l'articulation du poignet droit a été envahie. (*Tilleul* 2 *pots;* 4 *grains de tartre stibié dans* 6 *onces d'infusion de tilleul, avec addition d'une once de sirop simple*; 1 *once de sirop de pavot*; 1 *gros d'eau de fleurs d'oranger, à prendre par cuillerée d'heure en heure*).

15. La potion a été prise tout entière : un seul vomissement et sept évacuations alvines ont eu lieu.

La langue reste humide et conserve son enduit; la soif est très vive, le ventre douloureux, mais la douleur paraît résider dans les muscles qui sont très tendus et forment une espèce de plan solide.

Tuméfaction douloureuse du poignet droit; sentiment de gêne dans les articulations des genoux et du coude-pied. La dyspnée est moins intense, la parole n'est plus entre-coupée, la face est naturelle; le malade a dormi pendant une partie de la nuit; la peau est moite; le pouls bat 90 fois par minute, et n'offre pas d'irrégularités; 36 inspirations.

La région latérale gauche du thorax offre toujours une voussure très manifeste; la matité persiste. (On continue *le tartre stibié; tilleul* 3 *pots; deux demi lavemens émolliens*).

Le bien-être éprouvé ce matin par le malade n'a pas été de longue durée. Vers midi, il y a eu un brusque changement dans la température et dans l'état hygrométrique de l'air : le temps est devenu subitement pluvieux. Dans l'après-midi, les douleurs se sont réveillées; elles ont arraché au malade des cris aigus qui ont persisté pendant toute la durée de la nuit (1).

16, au matin. Dyspnée intense, 46 inspirations par minute, face altérée; les douleurs ont envahi l'épaule gauche qui jusque là était restée intacte; le pied droit est de nouveau rouge et tuméfié; les hanches et les jambes sont également le siége de vives douleurs, ainsi que les parois abdominales et les parties génitales; envies fréquentes d'uriner, sans pouvoir satisfaire ce besoin. Pouls à 100 pulsations; peau moite; 5 à 6 évacuations; pas de vomissemens. (*Même prescription.*)

17. Un vomissement et deux évacuations liquides; transpiration abondante; pouls à 104, irrégulier; saillie, matité et douleur de la région précordiale; même état des articulations que la veille. (6 *grains de tartre stibié.*)

18. Le gonflement et la douleur des articulations des membres ont disparu. Le malade n'éprouve qu'un sentiment d'engourdissement de ces parties; même dyspnée. (6 *grains de tartre stibié.*)

19. Quatre vomissemens verdâtres; pas de déjections; nausées continuelles (il ne prend sa potion qu'avec une extrême répugnance). Les mouvemens des membres sont presque entièrement libres. Le malade n'éprouve que quelques douleurs vagues dans le thorax, le ventre, les lombes et les parties génitales. (4 *grains de tartre stibié.*)

20. Un vomissement, pas de selles; pouls à 78, régulier : expression de la physionomie naturelle :

(1) Le malade attribue lui-même cette récrudescence au changement de temps.

état général bon. Le malade demande à manger pour la première fois; la respiration est moins accélérée, elle est descendue à 28. (4 *grains de tartre stibié.*)

21. Une selle naturelle; pas de vomissemens; membres libres, légères douleurs des lombes; pouls à 80. (3 *bouillons.*)

Dès ce moment, le malade entre en convalescence. Les douleurs rhumatismales ne reparaissent plus; *mais le plus léger écart de régime ramène la diarrhée. La respiration devient parfois gênée; l'auscultation fait entendre un bruit de soufflet très manifeste.* Le malade quitte l'hôpital le 5 novembre.

RÉFLEXIONS.

Dans ce cas, comme dans le précédent, le tartre stibié a été employé. Mais dans l'un, de nombreuses émissions sanguines ont été combinées avec le tartre stibié, tandis que dans l'autre, ce dernier moyen n'a point été mis en usage. A Dieu ne plaise que je cherche à improuver ici la méthode suivie dans ce cas par un médecin dont je connais, autant que qui que ce soit, la prudence et l'habileté. Mais j'en appelle à M. Baudelocque lui-même : ne pense-t-il pas, ainsi que moi, qu'il eût plus rapidement, plus sûrement, plus solidement guéri son jeune malade, s'il eût associé, ce qu'il fait d'ailleurs ordinairement, les émissions sanguines au tartre stibié?

Je ne suis prévenu, *à priori*, ni pour ni contre telle ou telle méthode, tel ou tel moyen; mais lorsque l'expérience me semble avoir prononcé, d'après le témoignage d'un grand nombre de faits bien observés, en faveur d'une méthode ou d'un moyen quelconque, j'ai pour principe de me conformer à l'arrêt de ce suprême juge. Or, je ne crois pas m'écarter de ce principe, en déclarant hautement ici que les émissions sanguines, telles que nous les pratiquons, l'emportent infiniment sur toutes les autres méthodes, dans le traitement de la péricardite aiguë, comme dans celui de toutes les autres phlegmasies. Toutefois, on peut en seconder les bons effets par quelques autres moyens, et il peut d'ailleurs survenir des complications qui deviennent la source d'indications particulières, qu'il n'est pas le lieu de discuter ici.

OBSERVATION 33e.

Jeune homme de 24 ans. — Rhumatisme articulaire aigu. — Symptômes de péricardite et d'endocardite (augmentation de l'étendue et de la force des battemens du cœur; matité de près de cinq pouces en hauteur et en travers dans la région précordiale; bruit de soufflet). — Émissions sanguines à haute dose: plus tard, un purgatif et un vésicatoire à la région précordiale. — Guérison rapide du rhumatisme. — Persistance assez prolongée des symptômes de l'affection du cœur.

Un jeune homme de 24 ans, facteur d'orgues d'église, d'une constitution assez forte, un peu maigre, cheveux d'un châtain foncé, peau blanche, mince et fine, était malade depuis la nuit du 4 au 5 octobre 1834, lorsqu'il fut admis, le 8 du même mois, dans le service clinique (n° 22, salle Saint-Jean-de-Dieu). Ses parens n'ont jamais eu d'affection rhumatismale; son logement est sec et sain; mais il travaille dans les églises et y passe une partie de la journée.

Il fut pris, il y a 4 ans, pendant une tournée qu'il faisait en province, d'une douleur très vive dans le genou gauche qui le retint au lit pendant 8 jours.

Vers le milieu de septembre dernier, il éprouva d'abondantes épistaxis qui se renouvelèrent chaque jour jusqu'à la fin de ce mois. — Il raconte que le vendredi 3 octobre, sans cause bien connue, il ressentit un malaise général, des frissons, puis de la chaleur et de la fièvre. Le lendemain, il était à peu près dans le même état; il alla prendre un bain et se mit au lit. Dans la nuit du 4 au 5, il eut des douleurs très vives dans toutes les articulations. Depuis lors, il cessa de manger, but de la tisane, et se fit transporter le 8 octobre à la Charité.

9. Décubitus dorsal; immobilité; douleurs vives dans presque toutes les articulations, plus fortes dans les coudes et les épaules; le moindre mouvement arrache au malade des cris douloureux; la peau est en sueur, très chaude, couverte de petites taches d'un rouge peu vif, avec un petit point saillant au centre, et contenant un liquide transparent. — Cette éruption est très abondante sur les parties supérieures et latérales de la poitrine et plus encore vers les flancs et les lombes; elle existe aussi à la partie interne des bras, enfin, elle s'étend, mais rare et disséminée, sur la partie externe de l'avant-bras et sur le dos de la main; les cuisses et les jambes en sont dépourvues.

Autour des articulations du poignet et des coudes, il existe de l'empâtement sans rougeur notable, avec gonflement des veines; la respiration n'est point gênée; le pouls est fort, développé.

Les battemens du cœur sont très étendus, très sensibles au toucher et à la vue. — La matité de la région précordiale a 5 pouces transversalement et 4 pouces de haut en bas : dans tout cet espace, les parois de la poitrine sont soulevées par les contractions du cœur. — Au niveau, en dedans et un peu au-dessus du sein, on entend un beau bruit de soufflet, presque sibilant, plus obscur au-dessous du mamelon. — On l'entend pendant le premier bruit du cœur particulièrement; cependant le second est aussi plus rude et plus sec qu'à l'état normal.

La respiration se fait sans souffle, sans râle; elle est seulement un peu faible.

DIAGNOSTIC. — *Rhumatisme articulaire aigu, compliqué d'endo-péricardite aiguë.*

PRESCRIPTION. — *Deux saignées de 3 à 4 palettes; vent. scarif. région précord. 3 palett.; violet. et bourr. édulc. 4 pots; lav. émoll.; catapl.; diète.*

10. Le malade a éprouvé du soulagement : il a moins de douleurs dans les articulations des mem-

bres inférieurs, qu'il peut remuer; les épaules sont douloureuses encore; les poignets sont plus libres. — Les vésicules sont très abondantes et presque confluentes dans les flancs et sur les côtés de la poitrine, de la grosseur d'un grain de millet, entourées à leur base d'un cercle moins rouge qu'hier (1).

La respiration est un peu gênée; le pouls bat 92-96 par minute; il est plein, assez fort.

La langue est blanche, humide; pas de selles.— Les sueurs sont très abondantes.

Pas de douleurs dans la région précordiale où l'on entend le même bruit de souffle; le sang des 2 saignées est couvert d'une forte couenne de 3 à 4 lignes d'épaisseur, dense et analogue à une peau de daim ou de chamois; le caillot est d'une bonne consistance.

Une saignée de 3 pal. — Le reste ut suprà.

11. Amélioration plus marquée; nulle douleur dans les pieds et les genoux; les épaules sont toujours plus douloureuses que les coudes, mais elles le sont à un moindre degré que la veille; c'est surtout pendant la nuit que les douleurs sont plus prononcées.

La peau est couverte de sueur.

Nulle douleur dans la région précordiale; même bruit. — Pouls à 84 puls., moins fort.

Légère oppression.

Caillot dense et consistant; couenne retroussée, un peu moins épaisse que celle d'hier.

Une saignée de 3 palett. 1/2; ventouse à la région précord. 3 palett.

12. Beaucoup moins de douleur dans les épaules; il n'en existe plus nulle part ailleurs. — Le malade a dormi; pouls moins fort, à 84.

Disparition de l'oppression depuis l'application des ventouses. — Le bruit de souffle a diminué.

Pas de couenne bien distincte sur le caillot, qui est ferme et résistant. Les vésicules cutanées sont extrêmement nombreuses et forment de véritables et gros *sudamina*.

13. Le malade continue à aller mieux : peu de gêne dans la respiration; les épaules sont encore un peu douloureuses. Constipation encore aujourd'hui (c'est le 5e jour). Pouls à 80-84, régulier, sans plénitude.

La matité de la région précordiale a diminué de moitié (deux pouces 1/2 verticalement et 2 pouces transversalement). — Le bruit de souffle a aussi beaucoup diminué.

Les *sudamina* sont très considérables, confluens sur les côtés de la poitrine et du ventre; quelques uns ont le volume d'une grosse tête d'épingle. La rougeur de leur base a totalement disparu. (*Lavem. purgat.*; — 2 *bouillons*).

14. — Urines d'une couleur foncée. (Un nuage épais occupe la moitié inférieure du verre qui les contient). — Le sommeil est bon, les douleurs des épaules sont presque nulles; 72 puls. (Le pouls est moins plein et moins fort qu'hier).—Langue bonne; une selle.

Le bruit de souffle s'entend à peine. (2 *bouill.*; — 2 *potages*).

15. Il ne reste plus qu'un peu de gêne dans les épaules, 60 puls. — Langue bonne; pas de selles; le bruit de souffle a encore diminué et ne s'entend presque plus du tout. (*Bouill. aux herbes; huile de ricin* ℥ ij.)

16. Bien. — 56 puls. — Même état du cœur. Les articulations se dégagent chaque jour davantage. — 2 ou 3 selles par le purgatif.

17, 18, 19. Un léger bruit de souffle accompagne encore les battemens du cœur.

20. L'impulsion du cœur se fait sentir dans une étendue considérable : on entend un triple bruit imitant le rhythme du bruit de rappel. (Le 1er bruit est accompagné de souffle, et les deux autres d'un léger bruit de râpe.)

Ventouses scarif. région du cœur (2 palett.) Looch thrid.

21. Les battemens du cœur sont moins forts qu'hier. Le bruit de soufflet est moins marqué.

22. On mesure de nouveau la matité du cœur : elle est de 4 p. 1 lig. transversalement, et de 3 p. verticalement.

Les battemens du cœur changent de place suivant que le malade reste couché sur le dos, ou qu'il se met à son séant, ou qu'il se penche d'un des deux côtés. Le déplacement est d'environ un pouce à un pouce et demi de haut en bas, et d'un pouce et demi à deux pouces en travers. — Le pouls est à 44-48.

Large vésicatoire sur la région du cœur.

23. Les 3 bruits du cœur sont parfaitement distincts; 44-48 puls. (3 *bouill.*, 3 *pot.*)

Dans les derniers jours d'octobre, j'examinai le malade après lui avoir fait descendre et monter l'escalier. Cet exercice ne fut accompagné ni d'oppression, ni de palpitations. Le malade se trouve parfaitement bien depuis déjà plus de quinze jours, et serait sorti de l'hôpital, si nous ne lui avions conseillé d'y rester encore.

Les battemens du cœur ont perdu de leur étendue et de leur intensité. Depuis l'application du vésicatoire, le second bruit ne se fait plus ordinairement en deux temps, comme auparavant; cependant, il est des jours où cette circonstance a lieu, et alors une sorte de craquement ou de râclement léger accompagne le mouvement du cœur, pendant lequel s'opère le second bruit. Le bruit de souffle, pendant la contraction ventriculaire, est moins fort; une légère voussure que nous avions remarquée à la région précordiale, n'existe plus (1). *Le malade mange la demie.*

Sortie, le 3 novembre 1834. Le malade est gai, a repris toutes ses forces; son teint est frais, ses

(1) Ces *sudamina* constituaient la *miliaire* des nosologistes.

(1) Les artères n'offrent aucun bruit anormal. Elles battent toujours lentement (48 fois par minute).

lèvres rosées. Cependant les mouvemens du cœur sont plus étendus qu'à l'état normal (on les aperçoit dans les 2e et 3e espaces intercostaux, qui sont fort larges). La pointe du cœur continue à se faire sentir dans des lieux différens, selon que le sujet affecte la position horizontale ou verticale. La matité de la région précordiale occupe une surface d'environ neuf pouces carrés (1).

OBSERVATION 34e.

Homme de 35 ans. — Six attaques de rhumatisme articulaire. A l'époque de la dernière, symptômes de péricardite (matité très étendue dans la région précordiale; bruit de râpe ou de scie, etc.). — Plus tard, pleurésie. — Émissions sanguines générales et locales répétées plusieurs fois; vésicatoire, etc. — Guérison complète.

Jean-Antoine Lioté, âgé de 35 ans, d'une constitution peu vigoureuse, châtain, ayant la peau fine, mince, pâle, fut admis à la clinique (no 11, salle St.-Jean-de-Dieu), le 6 décembre 1834. Sa profession de *saltimbanque* l'expose à toutes les vicissitudes atmosphériques, et c'est à cette circonstance qu'il attribuait le rhumatisme articulaire aigu, pour lequel il entra à l'hôpital, maladie dont il avait déjà eu antécédemment cinq attaques. En 1819, il fut aussi traité d'une pleurésie gauche, à l'hôpital Cochin.

La maladie qui le conduit à l'hôpital ne date que de cinq à six jours. Presque toutes les articulations ont été prises (il a été saigné trois jours avant son entrée).

Voici les symptômes qu'il présentait, le lendemain de son arrivée, à la visite.

Les articulations des membres inférieurs et supérieurs sont tellement douloureuses, que le moindre mouvement est impossible; elles sont gonflées, et la peau qui les recouvre est tendue, luisante, chaude; décubitus dorsal; physionomie exprimant l'abattement et l'anxiété; face rouge, couverte de sueur; fièvre vive (pouls à 104, plein, large et développé).

Le malade se plaint d'une douleur dans la région précordiale. Le double bruit du cœur est complètement masqué par un bruit de scie ou de râpe diffus, ayant son maximum d'intensité vers la pointe du cœur. La matité de la région précordiale est de quatre pouces en travers et de haut en bas. La main appliquée sur la région où existe la matité, ne distingue que très confusément les battemens du cœur.

Diagnostic. Rhumatisme articulaire aigu, compliqué de *péricardite* et peut-être d'*endocardite*.

Quatre saignées de trois palettes, trois applications de ventouses scarifiées de deux palettes chacune; des frictions mercurielles sur les articulations, un vésicatoire sur la région précordiale, les boissons légèrement diaphorétiques, et quelques potions gommeuses avec 6 à 8 grains de thridace, tels furent les moyens mis en usage.

A la fin du mois de décembre, il ne restait plus de traces du rhumatisme; la matité de la région précordiale était rentrée dans ses limites normales, et il n'existait qu'un léger bruit de frôlement diffus dans la région précordiale. Le malade mangeait le huitième d'alimens.

Le 3 janvier, il survient des signes d'une pleurésie gauche (point de côté, souffle bronchique, égophonie, pas de respiration vésiculaire, respiration accélérée, fièvre). — Une nouvelle saignée est pratiquée (1), et des ventouses scarifiées sont appliquées sur le côté douloureux. — Plus tard, un large vésicatoire est appliqué sur le même côté.

Les accidens ne tardent pas à se dissiper, et le malade est mis au quart, le 9 janvier. Le pouls était à 68 par minute, et le double claquement du cœur était revenu à son état normal, sans mélange d'aucun bruit de souffle ou de râpe.

Le malade obtient sa sortie le 18 janvier, six semaines environ après son entrée. Il fut examiné avec soin, et nous constatâmes, de nouveau, comme nous l'avions fait tant de fois déjà, le retour du double bruit du cœur à son état normal. La matité de la région précordiale n'était plus que d'un pouce carré, c'est-à-dire, la 16e partie de celle qui existait au moment où le malade fut examiné pour la première fois.

OBSERVATION 35e.

Homme de 37 ans. — Rhumatisme articulaire aigu. — Symptômes de péricardite (matité, bruit de souffle, de râpe ou de scie dans la région précordiale). — Guérison par les émissions sanguines répétées, l'application d'un vésicatoire et l'administration de la digitale.

François Bailli, âgé de 37 ans, palefrenier, d'une forte constitution, fut admis à la clinique (no 4, salle St.-Jean-de-Dieu, le 8 novembre 1834). Cinq mois auparavant, il avait eu, disait-il, une *fluxion de poitrine*, pour laquelle il fut saigné trois fois. A la suite de cette maladie, il éprouva des douleurs de rhumatisme, qu'il attribuait aux alternatives de chaud et de froid auxquelles il est souvent exposé. Le rhumatisme fut combattu par les sudorifiques. Le malade était à peine en état de marcher, qu'une nouvelle affection du même genre se déclara, et c'est pour en être traité qu'il est venu à l'hôpital.

Le rhumatisme occupe cette fois, et les membres supérieurs et les membres inférieurs, mais particulièrement les genoux, les coudes et les articulations des deux mains.

Une fièvre très vive accompagne la fluxion in-

(1) J'avais engagé le malade à venir me voir s'il éprouvait quelque accident du côté du cœur. Il est venu le 25 novembre, conduisant son frère, atteint d'une maladie semblable à la sienne. Quant à lui, il se porte à merveille, est gai et ne se plaint point de palpitations. Les battemens du cœur sont réguliers, sans bruit anormal, un peu forts et étendus.

(1) Le sang fourni par cette saignée, comme celui fourni par toutes les précédentes, se recouvrit d'une couenne épaisse, ferme, élastique, résistante, polie à sa surface, et pour ainsi dire organisée en véritable membrane.

flammatoire des articulations; le pouls est fort, régulier, à 82 — 88.

La région précordiale n'est pas notablement douloureuse. Elle rend un son mat dans une étendue de deux pouces en travers et verticalement. On y entend très distinctement un bruit de frottement superficiel, plus marqué dans la région des cavités droites.

Diagnostic. *Rhumatisme articulaire aigu, compliqué de péricardite.*

Trois saignées de 3 à 4 palettes (1), l'application de ventouses scarifiées sur la région précordiale (2 palettes), plus tard, un vésicatoire sur la même région, et l'administration de la digitale amenèrent une complète guérison. Il existait encore un souffle marqué à la région précordiale, lorsque déjà tous les autres symptômes avaient complètement cessé, et que le malade mangeait la demie. Mais les bruits du cœur étaient revenus presque complètement à l'état normal, lorsque le malade sortit de l'hôpital, le 15 décembre, cinq semaines après son entrée.

OBSERVATION 36e.

Jeune homme de 30 ans. — Pleuro-pneumonie compliquée de péricardite (matité à la région précordiale; obscurité des battemens du cœur, dont les bruits sont sourds et profonds). — Abondantes émissions sanguines générales et locales, répétées coup sur coup. — Guérison très rapide (convalescence dès le quatrième ou le cinquième jour après l'entrée).

Un porteur d'eau, âgé de 30 ans, d'une taille très élevée, d'une forte constitution, éprouvait depuis 4 ou 5 jours, les symptômes d'une *fluxion de poitrine*, lorsqu'il fut admis à la clinique (n° 14, salle St-Jean-de-Dieu), le 19 décembre 1834.

Le 20, à la visite, voici quel était l'état du malade :

Le visage était le siége d'un érysipèle commençant; les lèvres étaient sèches.

Le crachoir contenait une médiocre quantité de crachats vitriformes, d'une teinte rouillée, médiocrement visqueux.

Douleur vive dans le côté gauche de la poitrine; 40 à 44 inspirations par minute.

La partie postérieure du côté gauche de la poitrine rend un son un peu obscur, depuis la base jusqu'au sommet; et l'on y entend un râle sibilant, suspirieux, avec un peu de souffle dans la région de l'omoplate. — La partie postérieure du côté droit résonne passablement dans ses deux tiers inférieurs, mais ne résonne presque nullement dans la région du scapulum où existe du râle crépitant, du souffle bronchique et une bronchophonie très retentissante.

Les battemens du cœur sont obscurs et profonds. La percussion donne 3 pouces de matité transversalement et 4 pouces verticalement. — Les bruits du cœur sont lointains, profonds, mal des-

(1) Le sang de toutes ces saignées se couvrit d'une couenne épaisse, ferme, résistante, élastique.

sinés (le premier bruit est très sourd et le second presque imperceptible). En faisant coucher le malade sur le côté droit, la matité s'est *déplacée* et le premier bruit du cœur est devenu plus distinct (il est accompagné d'un tintement métallique); dans la position assise, la matité s'est également *déplacée.*

Fièvre très vive. (Pouls à 120 — 124; peau très chaude).

Diagnostic. *Pleuro-pneumonie au premier degré, compliquée de péricardite avec épanchement. — Erysipèle à la face.*

Prescription. 2 *saignées de 4 à 5 palettes; vent. scarif. rég. précord.* 3 *palett.*; *catapl.*; *guim. viol. édulc. — Diète.*

21. Le sang des saignées est ferme et recouvert d'une couenne résistante, élastique, avec renversement des bords du caillot. Crachats fortement rouillés, plus visqueux que la veille; respiration plus libre (32 inspirat.); râle crépitant en arrière, à droite, etc. — Cessation du *point de côté.*

Pouls à 124, régulier, plus développé que la veille. *La matité de la région précordiale a presque diminué de moitié (elle n'est plus que de 2 pouces verticalement et de 2 pouces 2 lig. transversalement); les battemens du cœur sont plus sensibles au toucher, et le double claquement de cet organe se fait entendre, quoique plus sourdement qu'à l'état normal.* Nul frémissement cataire à la région précordiale.

Le visage est encore rouge, gonflé.

Prescription. *Saignée de 5 palettes*; *vent. scarif. rég. du scapul. droit,* 3 *palett. — Le reste ut suprà.*

22. Amélioration très notable.

Les battemens du cœur se sentent très bien à la main; le double bruit de claquement est revenu à l'état normal, et la matité a tout-à-fait disparu.

Une saignée de 4 palettes.

Le sang de cette saignée et de celle de la veille, s'est recouvert d'une couenne épaisse, jaune, analogue à un morceau de peau de chamois.

23. Bruits du cœur normaux; la matité de la région précordiale est bornée à une étendue d'un pouce carré, tout au plus.

La respiration est à peine gênée, le souffle bronchique, la bronchophonie et le râle crépitant ont en grande partie cessé; la fièvre est beaucoup moins vive (pouls à 100).

24 et 25. — Convalescence (3 *bouill. coup.*).

26. Nulle réaction fébrile (pouls à 76, peau d'une chaleur normale, douce au toucher); 24 inspirat. par minute.

Les urines sont jumenteuses, *critiques.* (*Bouill., potag.*) La convalescence fait chaque jour de nouveaux progrès, et le 29, le malade mange le quart. Le 30 et le 31, il mange la demie.

Il sort le 1er janvier 1835, parfaitement guéri. La respiration s'entend partout, sans râle, ni souffle. Les bruits du cœur sont tout-à-fait normaux.

OBSERVATION 37e.

Homme de 43 ans. — Pleuro-pneumonie double, très grave, compliquée de symptômes de péricardite (léger bruit de *frôlement* péricardique ; bruits du cœur sourds, lointains, obscurs ; matité). — Abondantes émissions sanguines générales et locales, répétées coup sur coup. — Convalescence vers le huitième jour après l'entrée.

Murat, âgé de 43 ans, d'une constitution forte, cuisinier, fut admis à la clinique (n° 5, salle Saint-Jean-de-Dieu), le 18 novembre 1834. Dans la nuit du 14 au 15, après un refroidissement succédant à une sueur abondante, il fut pris de frissons suivis d'une chaleur fébrile, de toux, de douleur dans le côté droit, avec crachats sanguinolens. (Le malade boit du vin chaud).

18. Dyspnée considérable ; persistance de la douleur dans le côté droit ; crachats *couleur jus de pruneaux*.

28 inspirat. ; pouls à 92, dur, plutôt serré que développé ; peau chaude et sèche ; visage d'un rouge violet, un peu affaissé.

Décubitus sur le côté droit ; la partie postérieure de ce côté rend un son mat ; dans la région de l'omoplate existe un souffle bronchique très bruyant et un énorme retentissement de la voix ; un peu plus bas, râle crépitant, et tout-à-fait à la partie inférieure, absence de la respiration vésiculaire. La circonférence du côté gauche de la poitrine est de 16 pouces, et celle du côté droit de 16 pouces 3 lignes.

Prostration considérable ; fétidité de l'haleine ; lèvres sèches ; langue assez humide ; six selles liquides depuis hier.

Diagnostic. *Pleuro-pneumonie droite, peut-être au 3e degré.*

Prescription. *Une saignée de 4 palettes ; ventous. scarif. part. post. de la poit. 3 palett. — Viol. édulc. ; lav. émoll. ; diète.*

19. Soulagement (*saign. 4 pal. ; vent. scarif. 3 palettes*).

20. La douleur de côté persiste encore (*saignée 3 palett. ; vent. scarif. 2 palett.*

21 (1). 44 inspirat., 92 pulsat. ; — le poumon gauche se prend à son tour (souffle ; retentissement métallique de la voix dans la région de l'omoplate gauche, etc.).

Saignée de 4 palett. ; vésicat. sur le côté ; looch avec kermès gr. viij.

22. *Battemens du cœur obscurs, profonds, difficiles à sentir ; léger bruit de frôlement dans la région précordiale, surtout dans la région des cavités droites ; matité dans l'étendue de 2 pouces en travers et de haut en bas.*

On ajoute à la feuille de diagnostic : *péricardite légère.*

Prescription. *Vent. scarif. rég. précord., 2 palett. Le reste, ut suprâ.*

(1) Le malade s'est refroidi en se levant pour aller à la garde-robe, et il se plaint de ce qu'on ne lui donne que des boissons froides.

24. Persistance d'un bruit obscur de froissement ; les bruits *valvulaires* sont si sourds qu'on les distingue à peine. — Le malade dit se trouver mieux. Le pouls, toujours régulier, est à 92, la respirat. à 28 ; le sang des ventouses offre une légère couenne ; la peau est chaude et moite ; un peu de sommeil.

25 et 26. Le visage est plus épanoui ; le pouls se relève et s'élargit ; les bruits du cœur sont un peu moins sourds (*on commence à donner du bouill. et de lég. potag.*).

Les jours suivans, le malade va de mieux en mieux et entre décidément en convalescence (*on augmente les alimens. — On continue le kermès*).

7 et 8 décembre. La respiration vésiculaire est en grande partie revenue dans les deux côtés de la poitrine, mêlée seulement de râle muqueux. Les battemens et les bruits du cœur reviennent à l'état normal ; la matité de la région précordiale disparaît.

Dans les derniers jours de décembre, il survient une bronchite, que quelques jours de régime ont bientôt dissipée.

Le 1er janvier, le malade est parfaitement rétabli et mange les trois quarts (1).

POSTSCRIPTUM.

Depuis que ce chapitre a été livré à l'impression, j'ai eu occasion de rencontrer de nouveaux cas de péricardite, qui ont été heureusement combattus par les émissions sanguines pratiquées suivant la nouvelle méthode. Voici l'extrait de trois de ces nouveaux cas, qui ont été recueillis avec la plus grande exactitude.

1er cas. *N° 17, salle Saint-Jean-de-Dieu.* — Homme de 32 ans, sanguin, fortement constitué, entré le 31 janvier 1835, et malade depuis 3 jours.

Pleuro-pneumonie gauche des plus violentes, compliquée de péricardite. — D'abord, léger bruit de *froissement* dans la région précordiale, sans matité anormale ; plus tard, matité de 4 pouces 1 ligne en travers, et de 3 pouc. 1/2 verticalement.

Bruits du cœur, éloignés, obscurs, comme étouffés ; battemens du même organe, insensibles au toucher et à la vue, etc. En cinq jours, 6 *saig. de 4 pal., 3 applic. de vent. scarif. de 3 palet.* — A la suite des saignées, un vésicat. et en 3 jours, 20 grains d'émétique.

Le 12e jour après l'entrée, il n'existait plus de matité anormale dans la région précordiale, les battemens et les bruits du cœur reviennent graduellement à l'état naturel : le malade commence à manger.

2e cas. *N° 10, salle Saint-Jean-de-Dieu.* Jeune homme d'une vingtaine d'années, pâle, d'une fai-

(1) Lorsque ce malade fut admis à l'hôpital, les crachats jus de pruneaux, l'affaissement, la prostration, la fétidité de l'haleine, la sécheresse extrême de la peau, le dévoiement, semblaient contre-indiquer les saignées en général, et les saignées à haute dose en particulier. Nous pensâmes cependant que c'était dans leur emploi qu'il fallait chercher le salut du malade, et, contre l'attente de quelques assistans, le succès le plus complet ne tarda pas à couronner nos efforts.

ble complexion, entré le 29 janvier 1835, atteint depuis 4 jours d'une pleurésie gauche, compliquée de péricardite. Cœur refoulé en haut et à droite par l'épanchement pleurétique. Matité de la région précordiale, de 3 pouc. 7 lig. transvers., et de 3 pouc. 4 lig. vertical.; léger bruit de froissement; bruits du cœur lointains, obscurs, comme étouffés.

En 3 jours, 3 saignées de 3 palett. à 3 palett. 1/2; 2 applicat. de vent. scarif. de 3 palett. et un vésicat. — Convalescence, les 5e et 6e jours après l'entrée; le 12e jour, le malade mange déjà le quart; point de rechute.

3e cas. *N°* 26, *salle Saint-Jean-de-Dieu.* Jeune homme de 21 ans, pâle, lymphatique, mais fortement constitué, entré le 9 février 1835, atteint, depuis huit jours, d'une pleurésie droite, avec énorme épanchement, compliquée d'une péricardite. Matité de la région précordiale, de 4 pouces verticalement et transversalement. Battemens du cœur, profonds, insensibles à la vue et au toucher, accompagnés d'un bruit léger de frottement péricardique; bruits valvulaires obscurs, étouffés, et à peine distincts, etc.

3 saignées de 3 à 4 palettes; 4 applications de ventouses scarifiées de 3 palettes; large vésicatoire.

10 jours après l'entrée du malade, la convalescence se déclare (on permet du bouillon).

Aujourd'hui, 27 février, 18e jour, l'état du malade est on ne peut plus satisfaisant. Les bruits et les battemens du cœur sont revenus à l'état normal; la respiration se fait entendre dans le côté correspondant à l'épanchement pleurétique et les alimens qu'on permet en petite quantité sont très bien supportés.

En définitive, des 18 sujets affectés de péricardite aiguë, dont nous avons recueilli et rapporté les observations (observ. 1re, 2e, 3e, 4e, 12e, 13e, 27e, 28e, 29e, 31e, 33e, 34e, 35e, 36e, 37e, plus, les 3 cas rapportés à la suite de cette dernière), 6 ont succombé (observ. 1re, 2e, 3e, 4e, 12e, 13e) et 12 ont été guéris. De ces 18 malades, 3 (observ. 1e, 2e, 13e) n'ont point été traités par la méthode des émissions sanguines, telle que nous l'avons formulée à l'article traitement. Si l'on retranche ces 3 cas de la somme totale indiquée ci-dessus, il nous restera 15 malades, parmi lesquels nous compterons 12 cas de guérison, et 3 cas de mort. Des 3 sujets qui ont succombé, il en est 1 (observ. 3e), qui était affecté d'un tétanos, et chez lequel la péricardite n'a réellement été pour rien dans la terminaison fatale. Restent donc 14 cas de péricardite, sur lesquels 2 seulement ont été mortels (observ. 4e et 12e). Or, chez le malade qui fait le sujet de l'observation 4e, la péricardite était compliquée de la plus violente pleurésie qu'on puisse rencontrer, de pneumonie, de splénite et d'érysipèle naissant de la face. A l'ouverture du cadavre, il n'existait presque plus de trace de la péricardite, dont nous avions, d'ailleurs, annoncé la résolution avant la mort du malade. Par conséquent, c'est moins à la péricardite elle-même, qu'à ses complications, qu'il faut attribuer la mort de ce malade. C'est aussi, en grande partie, à une complication du même genre, que nous devons rapporter la mort du sujet de la 12e observation.

Il résulte de ces réflexions sur les faits ci-dessus résumés, que, comme nous l'avons dit précédemment, la péricardite aiguë *simple*, convenablement traitée, ne se terminerait presque jamais d'une manière funeste, et que cette même maladie, quelque graves que soient ses diverses *complications*, n'est pas constamment et nécessairement mortelle, puisque nous n'avons perdu que 2 des 14 sujets qui ont été traités conformément aux préceptes que nous avons exposés ailleurs. Et comme les succès de cette méthode, loin de se démentir, semblent, au contraire, se confirmer chaque jour de plus en plus, dans le service qui nous est confié, peut-être le chiffre de la mortalité baissera-t-il encore.

CHAPITRE II.

DE L'ENDOCARDITE, OU INFLAMMATION DE LA MEMBRANE INTERNE DU COEUR ET DU TISSU FIBREUX DES VALVULES.

CONSIDÉRATIONS PRÉLIMINAIRES.

La maladie dont il s'agit de tracer ici l'histoire est si peu connue, qu'elle n'avait pas même encore reçu de nom particulier. Celui que je propose me paraît, sous tous les rapports, conforme aux principes de nomenclature généralement adoptés aujourd'hui.

En 1824 et en 1826, je possédais déjà un assez grand nombre de faits pour entrevoir toute l'importance de l'inflammation de la membrane interne du cœur et des gros vaisseaux. Mais ces faits ne me permettaient pas encore de traiter avec tous les développemens convenables cette riche et féconde matière; aussi les idées que je proposai furent-elles considérées par beaucoup de médecins d'une grande autorité comme purement systématiques. Les objections de ces médecins nous convainquirent d'autant moins de notre prétendue erreur systématique, que la plupart d'entre elles portaient évidemment à faux. C'est ainsi, par exemple, que l'on nous accusa d'avoir admis que toutes les rougeurs de la membrane interne du cœur et des gros vaisseaux étaient le résultat exclusif de l'inflammation, tandis que nous avions déclaré, de la manière la plus expresse, que, parmi ces rougeurs, il en était de purement cadavériques, ou par imbibition sanguine après la mort (1). C'est encore ainsi qu'on nous avait accusé de rapporter toutes les altérations organiques du cœur et de l'aorte à l'inflammation, parce que nous avions mis au nombre des ter-

(1) J'ai même rapporté, dans le *Traité des fièvres*, des exemples de rougeurs que j'avais produites en faisant *macérer* des artères dans du sang altéré.

minaisons de cette inflammation les productions fibro-celluleuses, fibro-cartilagineuses ou calcaires, comme l'avaient fait eux-mêmes, pour l'inflammation de la plèvre, les auteurs qui nous adressaient des reproches aussi peu fondés.

Depuis nos premières recherches, nous n'avons perdu aucune occasion de recueillir de nouveaux faits sur le sujet qui nous occupe. En 1828 et 1829, nous avons examiné la membrane interne du cœur et des vaisseaux chez plus d'une centaine de malades qui succombèrent dans les différens services de médecine et de chirurgie de l'hôpital de la Charité, et nous avons conservé des notes exactes sur cet examen. Ce travail nous a permis de déterminer avec plus de précision quels étaient les cas dans lesquels la rougeur de cette membrane pouvait être attribuée à un état inflammatoire, et quels étaient ceux, au contraire, où cette rougeur était le simple résultat d'une pure imbibition cadavérique.

Enfin, depuis trois ans passés que nous sommes chargé d'un enseignement clinique, nous avons recueilli sur l'inflammation du système sanguin en général, et spécialement sur l'endocardite aiguë, des observations au moyen desquelles nous espérons pouvoir combler en partie une des grandes lacunes qui restaient encore dans la pathologie. Nous recommandons ce chapitre de notre ouvrage à l'impartiale attention de nos lecteurs, et nous les prions d'être surtout bien persuadés que dans tout ce que nous dirons de l'inflammation de l'endocarde, nous n'avons été guidé par aucune théorie préconçue, mais que, au contraire, la théorie n'est venue qu'à la suite des faits.

Avant d'entrer directement en matière, qu'il nous soit permis de rappeler en peu de mots ce que nous avons trouvé dans les ouvrages de nos prédécesseurs.

Corvisart n'a pas dit un seul mot de l'inflammation de la membrane interne du cœur, et ne paraît pas même en avoir soupçonné l'existence.

Mathieu Baillie dit avoir vu les *valvules veineuses* affectées d'une véritable inflammation, et couvertes de *lymphe plastique*. (Voy. son *Traité d'anat. path.*)

M. Burns (1) a trouvé à la surface interne de l'oreillette droite une couche de lymphe *floconneuse*. Le même observateur a vu l'oreillette gauche en partie ossifiée, *tapissée intérieurement par une couche membraniforme de lymphe plastique* (2).

On se tromperait beaucoup si l'on croyait que sous le nom de *cardite polypeuse*, M. Kreisig a réellement décrit la véritable endocardite. Il est bien vrai que la coagulation du sang que contiennent les cavités du cœur, est un des accidens que l'endocardite peut entraîner à sa suite; mais cette coagulation a lieu aussi dans une foule de cas où la membrane interne du cœur n'est nullement enflammée. Laissons d'ailleurs à M. Laënnec le soin de discuter cette opinion : « M. Kreisig, dit-il, pense » que les concrétions polypiformes sont des pro- » duits et, par conséquent, des preuves de l'in- » flammation. Si cette opinion est fondée, il faut » admettre que la membrane enflammée agit sur le » sang et le coagule, hypothèse tout-à-fait gra- » tuite... ; ou bien le sang lui-même, comme le » voulaient les anciens, est susceptible d'inflamma- » tion... Mais telle n'est pas ici évidemment la ma- » nière de voir de MM. Kreisig, Burns, et des mé- » decins qui ont répété la même assertion. Leur » opinion paraît se fonder principalement sur les » cas où il y a adhérence intime ou continuité de » substance entre les concrétions polypiformes et » la membrane interne des parois du cœur... A ce » fait ainsi expliqué on peut objecter que l'adhé- » rence intime dont il s'agit ne s'observe que rare- » ment et sur les concrétions polypiformes les plus » parfaitement organisées; que le très grand nom- » bre des concrétions qu'on trouve à l'ouverture » des cadavres sont libres à l'intérieur du cœur, » ou simplement appliquées et intriquées dans ses » colonnes charnues... ; que ce n'est pas chez les » sujets jeunes, pléthoriques, pleins de vie, et » éminemment disposés à l'orgasme inflammatoire, » que se forme tout à coup des concrétions poly- » peuses dans le cœur; que ces accidens arrivent, » au contraire, dans l'agonie de presque toutes les » maladies, et surtout des maladies chroniques qui » ont déterminé la cachexie, le marasme, une dé- » bilité profonde, et qui ont été accompagnées » d'obstacle à la circulation; enfin que le sang n'a » pas besoin de l'action des organes sur lui pour se » concréter, et qu'il suffit de sa stase pour séparer » la fibrine des autres parties... »

M. Laënnec ajoute que l'adhérence d'une concrétion polypiforme organisée peut être conçue : 1° par l'action irritante du caillot lui-même sur les parois du cœur, qui peut déterminer l'exsudation d'une lymphe plastique; 2° par l'existence de la *vie* dans les concrétions polypeuses formées avant la mort. Il cherche ensuite à établir qu'il n'est peut-être pas suffisamment démontré que la production d'une lymphe plastique, susceptible de s'organiser et de se convertir en un tissu semblable à celui dans lequel elle se forme, suppose toujours nécessairement une inflammation. Pour preuve de cette assertion, il dit *que la réunion des plaies faites par un instrument très tranchant, lorsqu'on rapproche sur-le-champ les lèvres de la division, a lieu quelquefois sans signes appréciables d'inflammation.*

Enfin, M. Laënnec admet en dernière analyse :

1° Que la stase du sang, par suite d'un obstacle

(1) Burns, *On diseases of the heart.* Édimbourg, 1809, in-8.

(2) « Dans un troisième cas, M. Burns a observé, un peu au- » dessus de la valvule mitrale, une cloison tendineuse, ossifiée en » quelques points, et percée à son centre d'une ouverture à bords » ridés où l'on eût pu passer le petit doigt. Cette cloison, parallèle » à la valvule mitrale, et qui partageait l'oreillette en deux por- » tions, ne peut guère être considérée que comme le produit de » l'organisation d'une fausse membrane inflammatoire. » (Laënnec, *op. cit.*, t. II, p. 608.)

à son cours, suffit à elle seule pour en produire la concrétion, et déterminer la formation d'un coagulum de fibrine organisable;

2° Que la concrétion du sang parait déterminer, dans quelques cas, une inflammation réelle et accompagnée de formation d'une fausse membrane, particulièrement dans les veines;

3° Qu'il paraît certain que quelquefois, et surtout dans les veines où la circulation est peu rapide, une inflammation pseudo-membraneuse de leur membrane interne peut être la cause première de la concrétion du sang, qui s'imbibe dans la fausse membrane, la gonfle, et tend à se coaguler autour d'elle par une sorte d'attraction;

4° Qu'enfin, le pus absorbé en grande quantité par une veine, peut devenir de plusieurs manières la cause d'un infarctus sanguin, en se mêlant au sang, le rendant moins liquide, le concrétant même par une action *chimico-vitale*, et en enflammant les parois des veines.

Au reste, M. Laënnec pense que :

« L'inflammation de la membrane interne du » cœur et des gros vaisseaux est une affection fort » rare.

» Il lui semble que la rougeur des membranes » internes du cœur et des gros vaisseaux ne peut » dans aucun cas, et quelle qu'en soit la nuance, » prouver seule l'inflammation, et qu'on peut affir- » mer que cette rougeur est un phénomène cadavé- » rique ou d'agonie, toutes les fois qu'elle se trouve » jointe aux circonstances suivantes : agonie lon- » gue et accompagnée de suffocation, altération » manifeste du sang, décomposition déjà un peu » marquée du cadavre.

» On pourrait tout au plus soupçonner l'inflam- » mation dans le cas où la rougeur est accompagnée » de gonflement, d'épaississement, de boursouf- » flement.

» La formation d'une couche pseudo-membra- » neuse de lymphe plastique, plus ou moins adhé- » rente à la surface interne du cœur, est le signe » le plus incontestable de l'inflammation de cette » *membrane*, et, avec l'ulcération, le seul cer- » tain (1).

» La présence du pus liquide dans le cœur n'a » guère été constatée que dans des cas d'ulcéra- » tion, et on ne l'a jamais trouvé qu'en très petite » quantité; on conçoit même difficilement que » cela pût être autrement à raison de la rapidité » de la circulation dans cet organe, qui doit né- » cessairement entraîner le pus à mesure qu'il se » forme. »

Dans le chapitre qu'il a consacré à *l'inflammation de l'intérieur du cœur et des artères*, M. le docteur Hope n'a presque rien ajouté à ce qui avait été déjà publié par nous sur ce sujet en 1824, et il a cru devoir se faire en quelque sorte l'écho de tout ce qu'avait dit M. Laënnec, contre l'intervention du travail inflammatoire préalable que nous avons admis comme point de départ d'un certain nombre de lésions dites *organiques* des valvules du cœur ou des parois de l'aorte. D'ailleurs, comme M. Laënnec, M. Hope ne nous apprend absolument rien, ni sur les causes, ni sur le diagnostic de l'inflammation de la membrane interne du cœur.

On voit par ce qui précède à quel état de pénurie, si j'ose m'exprimer ainsi, se trouvait réduite la médecine sur le point important qui nous occupe. Les nouveaux faits que j'ai recueillis depuis trois ans me permettent cependant d'affirmer que l'inflammation de la membrane interne du cœur est, contrairement à l'opinion de M. Laënnec, une maladie réellement très commune, et aussi fréquente que la péricardite elle-même. Cette assertion, je sais, paraîtra nécessairement exagérée à ceux qui n'ont point encore appris à reconnaître l'endocardite. Elle m'eût paru telle à moi-même, il n'y a pas long-temps encore; mais le moment n'est peut-être pas éloigné où ceux qui doutent de la fréquence de cette maladie, changeront d'opinion à cet égard, ainsi que cela est arrivé aux personnes qui ont assidûment suivi le service clinique auquel nous sommes attaché.

Une circonstance qui, je l'avoue, s'oppose puissamment à ce que l'on reconnaisse généralement l'endocardite aiguë toutes les fois qu'elle existe sur le cadavre, c'est l'impossibilité où l'on est, dans l'immense majorité des cas, de constater la présence de la matière anormalement sécrétée sous l'influence de cette inflammation. Cette matière, en effet, soit qu'elle consiste en du véritable pus, soit qu'elle se compose d'une partie séreuse dans laquelle est contenue une matière pseudo-membraneuse, se trouve incessamment balayée par la colonne sanguine qui coule à travers les cavités du cœur, et la petite quantité qui, en raison de sa ténacité, peut rester dans les cavités du cœur, se mêlant, se confondant en quelque sorte avec le sang, n'offre plus les caractères tranchés qu'on lui reconnaît dans les autres inflammations des membranes séreuses. Nous avons vu cependant plus haut que Baillie, Burns, et M. Laënnec lui-même, avaient constaté l'existence d'une production pseudo-membraneuse à la surface interne du cœur, production analogue à celle que nous avons rencontrée nous-même à la surface interne de l'aorte, dans un cas que nous avons recueilli en 1822 et qui a été publié dans le *Traité des maladies du cœur*.

Au reste, ce serait se faire une idée bien étroite de l'inflammation de la membrane interne du cœur, que de ne fonder son diagnostic que sur la présence d'un épanchement purulent ou pseudo-membraneux. La phlébite elle-même peut être reconnue

(1) « J'ai trouvé quelquefois, dit M. Laënnec, des fausses mem- » branes peu étendues, ordinairement teintes de sang par imbibi- » tion, fortement adhérentes aux parois des oreillettes ou du cœur, » chez des sujets attaqués d'autres maladies de ces organes, et » particulièrement des végétations qui paraissent être dues elles- » mêmes, dans quelques cas, à l'inflammation. » (*Op. cit.*, t. II, p. 608 et 609.)

d'une manière certaine dans des cas où les veines qui en ont été le siége ne nous offrent point d'épanchement de ce genre.

D'un autre côté, ce n'est pas uniquement dans l'anatomie pathologique qu'il faut rechercher les preuves de l'existence de l'inflammation en général, et de l'endocardite en particulier. Si les inflammations internes ne nous révélaient leur existence que de cette manière, la médecine serait la plus misérable de toutes les sciences. Mais il n'en est pas ainsi : c'est par l'étude des causes qui ont agi sur le malade, par l'analyse des signes *physiques* et des lésions fonctionnelles, par la considération de la marche de l'affection, de son mode de réaction sur le système de l'économie, que le médecin s'élève au diagnostic de la maladie, et l'anatomie pathologique n'est, pour ainsi dire, que le complément de nos connaissances.

Quoi qu'il en soit, je suivrai dans ce chapitre le même ordre que dans le précédent : en conséquence, je diviserai les observations particulières d'endocardite que je vais rapporter, en trois catégories, comme je l'ai fait pour les observations de péricardite.

Malheureusement, je le répète, les observations d'endocardite de la première catégorie ne nous offriront pas ces caractères anatomiques incontestables que nous avons trouvés dans les observations correspondantes de péricardite (1). Mais les observations d'endocardite des deux autres catégories nous montreront des lésions essentiellement les mêmes que celles dont il a été question dans les observations de péricardite contenues dans les catégories analogues.

—

SECTION PREMIÈRE.

OBSERVATIONS PARTICULIÈRES SUR L'ENDOCARDITE.

—

PREMIÈRE CATÉGORIE.

Observations d'endocardite pendant la période de congestion sanguine, de suppuration et d'ulcération commençante.

Les observations que contient cette catégorie sont au nombre de treize. Les observations 1re, 5e, 13e et 22e, que nous avons rapportées dans la première section du chapitre consacré à l'histoire de la péricardite, sont aussi des cas d'endocardite à la période qui fait l'objet de cette première catégorie.

(1) Je m'étais proposé d'éclairer l'anatomie pathologique de l'endocardite aiguë au moyen d'expériences pratiquées sur les animaux. Mes occupations ne m'en ont pas jusqu'à présent laissé le loisir. Je suis bien loin cependant d'avoir renoncé à ce projet.

OBSERVATION 38e.

Homme de 30 ans. — Pleuro-pneumonie heureusement combattue par les saignées. — Phlébite consécutive à une saignée. — Fièvre avec phénomènes typhoïdes. — Mort dans le premier septenaire après le diagnostic de la phlébite. — Rougeur très forte de la membrane interne des cavités droites du cœur, avec concrétions sanguines (point de rougeur des cavités gauches). — Rougeur, épaississement des veines enflammées, sans présence de pus dans leur cavité.

Un jardinier, âgé de 30 ans, fut admis à la clinique, le 26 juin 1833. Il était affecté d'une pleuro-pneumonie aiguë, qui fut combattue heureusement par les saignées abondantes, et répétées coup sur coup. Le 2 juillet, le pouls était à 72, la respiration à 24, et le murmure vésiculaire était revenu presque à son état normal. Le malade prenait des bouillons, des potages et quelques cerises.

Cependant, le 3 juillet, nous observons un mouvement fébrile assez marqué, et le malade dit avoir éprouvé des frissons, suivis d'une forte chaleur.

4. Les frissons ont encore eu lieu, alternant avec des sueurs abondantes, *comme si le malade eût éprouvé un véritable accès de fièvre intermittente;* oppression, pouls à 108-112; soif considérable; visage altéré, grippé.

12 *grains de sulfate de kinine à la surface d'un vésicatoire.*

5. Visage plus altéré, plus jaune, air de stupeur. Ne trouvant aucun rapport entre l'état actuel du malade et sa pleuro-pneumonie, nous redoublons nos interrogations, et nous apprenons qu'à la suite de la dernière saignée, le bras est devenu douloureux, et qu'il s'est gonflé. Nous ne tardons pas à constater l'existence d'une phlébite, et tous les accidens nous sont alors expliqués. Il s'écoule à travers l'ouverture de la veine restée béante, du pus, ou de la sérosité grumeleuse; le membre est le siége d'un empâtement général, et médiocrement douloureux dans le trajet de ses veines, lesquelles ne sont pas cependant transformées en cordons rouges et saillans au-dessous de la peau.

Etat d'anxiété, accompagné d'un léger trouble des fonctions intellectuelles, parole brève, saccadée; chaleur vive, et aridité de la peau; langue sèche, grillée; haleine fétide, aigrelette, piquante, respiration précipitée; pouls à 100.

20 *sangsues à l'avant-bras, bains locaux; cataplasmes; limonade; lavemens; diète.*

Le malade succombe le même jour, à 9 heures du soir.

Autopsie cadavérique, le lendemain à huit heures du matin (onze heures seulement après la mort).

1° Appareil sanguin. — *Le cœur est volumineux, flasque, mou. Les cavités droites contiennent des caillots de sang, en partie noirâtres, en partie décolorés; les cavités gauches n'en contiennent pas. La membrane interne du cœur droit est très rouge; celle du cœur gauche conserve sa teinte normale. Les valvules de l'artère pulmonaire et la membrane interne de ce vaisseau et de ses rami-*

fications offrent une rougeur très prononcée (des caillots se rencontrent dans quelques unes des divisions de l'artère pulmonaire). L'aorte offre à l'intérieur une rougeur pointillée, moins foncée que celle de l'artère pulmonaire.

Les parois de la veine basilique sont épaissies; sa membrane interne présente une rougeur qui est uniforme dans ses ramifications, et distribuée par plaques en remontant vers l'aisselle; le sang qu'elle contient est liquide (on n'y trouve pas de véritable pus); la surface interne de la veine est ridée et comme chagrinée; l'épaississement des parois du vaisseau disparaît au-delà de l'aisselle, mais la rougeur se continue jusqu'au cœur. Les veines profondes du bras sont rouges intérieurement, mais non épaissies. Les veines du bras sain ne présentent point de rougeur, et leur surface interne est lisse et polie. — La membrane interne de la veine cave inférieure est fortement colorée en un rouge cuivreux, couleur qui s'étend jusque dans les veines iliaques et crurales.

2° *Org. respir.* — Les poumons sont encore chauds : le gauche est tapissé d'une fausse membrane, fibro-celluleuse, superposée à la plèvre, qui est mince et transparente comme à l'état normal; il crépite très bien à sa partie antérieure; mais en arrière il est splénisé et gorgé de sérosité. Son tissu se déchire facilement, et la surface de la déchirure offre une couleur d'un rouge brun, et un aspect grenu. Le poumon droit est mou, souple, élastique, si ce n'est en arrière, où l'on observe une congestion séreuse. Bronches saines.

3° *Org. de l'innerv.* — La surface du cerveau est humectée de sérosité; pie-mère soulevée par quelques bulles de gaz; quelques euillerées de sérosité à la base du crâne et dans les ventricules. Substance cérébrale blanche, peu injectée, d'une bonne consistance.

RÉFLEXIONS.

Il serait bien difficile de nier la nature inflammatoire de la rougeur de la membrane interne du cœur droit, dans le cas que nous venons de rapporter. En effet, elle n'est en quelque sorte que la continuation d'une rougeur de veines manifestement enflammées; et l'autopsie cadavérique a été faite à une époque si voisine de la mort, que l'imbibition cadavérique n'avait pas eu le temps de s'opérer. Notez d'ailleurs que la rougeur n'était point générale, et que son intensité était d'autant plus prononcée qu'on l'examinait dans des points plus rapprochés du foyer primitif de l'inflammation.

Ici nous ne disons pas qu'il y a eu inflammation parce que la membrane interne du système veineux est rouge, mais plutôt que cette rougeur est *inflammatoire*, parce que nous avions constaté tous les autres signes d'une inflammation veineuse.

Les caillots des cavités droites et de l'artère pulmonaire n'étaient probablement pas entièrement indépendans de la phlébo-endocardite.

OBSERVATION 39e.

Homme de 27 ans. — Inflammation traumatique du membre inférieur gauche, terminée par gangrène. — Fièvre violente, avec phénomènes dits ataxo-adynamiques. — Mort le cinquième jour. — Rougeur de la membrane interne du cœur, et surtout des valvules; même rougeur de la membrane interne du système veineux en général, mais spécialement des veines du membre inférieur gauche et de la veine-cave inférieure, dans lesquelles existe une sanie purulente. — Concrétion sanguine dans les cavités droites du cœur.

Un homme de 27 ans, d'une très forte constitution, carrier, fut apporté à l'hôpital Cochin, dans les premiers jours de janvier 1825. Une énorme pierre venait de lui tomber sur le membre inférieur gauche : une plaie affreuse, avec attrition de toutes les parties molles, existait à la partie externe et postérieure de la jambe, et fournissait du sang en abondance; décollement de la peau dans une grande étendue; contusion violente et infiltration sanguine de la cuisse en plusieurs points; tumeur sanguine autour du genou. Une fièvre violente ne tarde pas à se déclarer; pouls dur, fréquent et fort, agitation, délire. Cependant la plaie et toutes les parties environnantes s'enflamment et tombent de suite en gangrène; la cuisse, tuméfiée à la fois par l'infiltration sanguine et la fluxion inflammatoire, devient aussi emphysémateuse et résonne comme un tambour quand on la frappe. Le malade tombe dans une prostration profonde, son ventre se météorise, et il succombe dans un état typhoïde et vraiment putride, le cinquième jour après son entrée.

L'ouverture du cadavre ne fut faite que 40 heures après la mort; mais, comme on était alors au mois de janvier, le cadavre était à peu près tel qu'au moment de la mort, et les altérations que nous allons indiquer étaient très probablement le résultat de la phlébo-endocardite, suite de l'inflammation gangréneuse externe.

Les veines des membres inférieurs et la veine cave ascendante, qui était distendue par des gaz, ne contenaient que quelques atomes d'un sang décomposé, sorte de *sanie purulente, brune ou jaunâtre, grasse, grumeleuse, légèrement agglutinée à la membrane interne : celle-ci était d'un rouge brunâtre, même dans les veines qui ne contenaient pas de sang, la saphène, par exemple*(1). *La rougeur de la membrane interne des veines se prolongeait dans les cavités du cœur, surtout autour des valvules, ainsi que dans l'artère et les veines pulmonaires. La membrane interne de l'aorte et des artères qui en naissent était également rouge; mais sa rougeur était vive, écarlate et non brunâtre ou noirâtre, comme celle du sys-*

(1) La veine crurale, au contraire, contenait une certaine quantité de sang coagulé, analogue à de la lie de vin.

tème veineux. La membrane du système sanguin ainsi rougie se détachait avec une grande facilité. — Le cœur était ramolli et crépitait comme les poumons en raison de l'infiltration gazeuse dont il était le siége. Une concrétion sanguine se rencontrait dans les cavités droites du cœur; l'aorte était vide.

RÉFLEXIONS.

Si ce malade n'avait pas présenté pendant la vie les symptômes évidens d'une inflammation traumatique du système veineux, on pourrait, jusqu'à un certain point, rapporter la rougeur de la membrane interne du cœur à une imbibition purement cadavérique. J'ai observé un trop grand nombre de cas dans lesquels cette rougeur est due à cette dernière cause, pour attribuer, sans un mûr examen, une rougeur donnée du cœur à une inflammation de sa membrane interne. Au reste, je conviens que le cas précédent peut, à la rigueur, fournir matière à discussion. L'observation suivante a été recueillie par M. Ribes, qui jouit, à si juste titre, de la réputation d'observateur aussi profond que consciencieux.

OBSERVATION 40e.

Femme de 36 ans. — Inflammation des veines du bras. — Fièvre avec phénomènes typhoïdes. — Mort dix à quinze jours après le début. — Épaississement des parois des veines du bras, suppuration. — Les traces d'inflammation se continuent dans les cavités droites du cœur.

Une dame de 36 ans, sujette aux angelures des mains, en éprouva de si violentes au mois de décembre 1799, qu'elle se détermina à envoyer chercher M. Ribes. La main gauche était sur le point de tomber en gangrène. Les veines du membre étaient dilatées, tendues, et la douleur de cette partie était telle, que le moindre attouchement faisait jeter les hauts cris à la malade. Le traitement mis en usage fut suivi de soulagement. Mais le 2 janvier, les accidens avaient reparu : agitation très grande; fièvre avec frissons; branches des veines basilique, médiane, cubitales antérieure et postérieure, rouges et enflammées jusqu'au tronc de la basilique. La circulation était arrêtée dans les branches de la veine céphalique, qui étaient saillantes et rougeâtres; plusieurs phlyctènes se remarquaient à la partie externe et inférieure de l'avant-bras; pouls très fréquent, intermittent (*quinquina, thériaque.*) — Les jours suivans, les phénomènes typhoïdes se déclarent (prostration, météorisme, langue, lèvres et gencives fuligineuses, délire), en même temps que l'inflammation gangréneuse de l'avant-bras fait des progrès. — La mort arrive, le 13, à six heures du matin.

Autopsie cadavérique, 27 heures après la mort.

Inflammation des veines basilique, médiane et cubitales; veines céphalique, médiane et radiale, dilatées par une matière purulente, qui, dans certains endroits, ressemble à de la lie de vin, tandis que dans d'autres elle n'est autre chose que du pus bien formé. Augmentation de l'épaisseur des parois de toutes ces veines, qui, coupées en travers, restent béantes comme des artères; intérieur de ces vaisseaux inégal, parsemé d'enfoncemens ulcéreux, et couverts de villosités très apparentes, quand on fait flotter la veine dans l'eau; les ulcérations se propagent jusqu'au cinquième inférieur du tronc de la céphalique; le reste de l'intérieur de ce vaisseau est lisse, rempli d'un pus sanguinolent. La veine axillaire contient du pus, et présente des traces d'inflammation qui se continuent dans la veine cave supérieure, et jusqu'à l'intérieur de l'oreillette et du ventricule droits (1). *Un peu de sérosité sanguinolente dans le péricade, et dans la plèvre gauche, qui est légèrement enflammée. Le poumon droit paraît avoir été atteint par l'inflammation.*

OBSERVATION 41e.

Homme de 31 ans. — Douleurs dans les membres. — Plus tard, symptômes d'inflammation pulmonaire. — Mort assez rapide. — Rougeur de la membrane interne des oreillettes, et caillots fibrineux dans les cavités du cœur. — Pus dans les veines des membres. — Fausses membranes dans les divisions de l'artère pulmonaire. — Plusieurs foyers purulens dans les poumons, etc.

Un jeune homme de 31 ans, vigoureux, brun, était entré à l'hôpital de la Charité (service de M. Rullier) pour des douleurs dans les cuisses, qu'on prit d'abord pour une *névralgie;* cependant, comme il existait une fièvre très forte, une chaleur ardente de la peau et une soif très vive, on soupçonna quelque complication inflammatoire. Le malade fut soumis à un traitement antiphlogistique qui procura du soulagement. Les douleurs de cuisse disparurent à peu près complètement; mais il restait toujours un malaise général, une sorte d'irritation sourde. On accorde des alimens au malade qui les réclame avec instance; la fièvre se ranime, du dévoiement survient, les pieds deviennent douloureux, la douleur des cuisses reparaît, et une infiltration très marquée s'empare des membres inférieurs.

Tous ces symptômes vont en s'exaspérant; le visage s'altère, la langue se sèche et devient croûteuse; un point de côté se fait sentir, accompagné de toux, de matité et de râle crépitant à la partie inférieure du côté gauche de la poitrine. Le malade ne tarde pas à succomber (2).

Autopsie cadavérique, le 25 août 1828, vingt heures après la mort.

(1) Il est fâcheux que les caractères anatomiques de cette inflammation du cœur ne soient pas exactement décrits.

(2) Ces détails, malheureusement un peu incomplets, me furent donnés pour la plupart par M. Thouret, alors interne dans le service de M. Rullier.

1° *Habit. extér.* — Cadavre d'un jeune homme fortement constitué, et conservant encore de l'embonpoint. Infiltration des membres inférieurs, mais surtout du droit (1).

2° *Org. circulat. et respirat.* — Cœur un peu contracté sur lui-même. Ses cavités contiennent des caillots fibrineux, dans lesquels on ne trouve point de pus. *Rougeur de la membrane interne des oreillettes, de celle de la gauche particulièrement.* État inégal et comme mamelonné de la membrane interne de l'origine de l'aorte, sans aucune trace de rougeur. Plusieurs divisions des veines pulmonaires sont remplies, *oblitérées*, par des caillots de sang altéré, friable, grumeleux, analogue à de la lie de vin et comme mêlé de pus. En poursuivant quelques unes des veines ainsi oblitérées, on a trouvé dans leur cavité, là du véritable pus liquide, ici du pus concret, ailleurs une véritable fausse membrane très adhérente à la paroi interne de la veine où elle se rencontrait : les parois veineuses étaient manifestement épaissies. Une des veines qui contenaient des fausses membranes semblait aboutir à un foyer de pus situé dans l'intérieur du poumon. En comprimant le tissu pulmonaire on voyait suinter des gouttelettes de pus, ou bien s'échapper de petits cylindres de fibrine altérée, par les extrémités des veines divisées. Les troncs des veines pulmonaires contenaient du sang liquide, et leur membrane interne offrait une rougeur analogue à celle de l'oreillette gauche, non accompagnée d'épaississement.

La veine cave inférieure paraît tendue, gonflée, jusque vers le point où elle reçoit la veine hépatique. Fendue longitudinalement, on la trouve gorgée de sang concret, altéré : à la surface de la concrétion qui la remplit, apparaît une matière semblable à de la lie de vin et que chacun des assistans reconnaît pour un mélange de sang et de pus. Sur la paroi interne de la veine, existe une véritable fausse membrane, plus ou moins adhérente, selon les régions où on l'examine; là d'un blanc jaunâtre, ailleurs rougie ou noircie par le sang, d'une consistance égale à celle des fausses membranes pleurétiques. La présence de cette fausse membrane était la principale cause de l'épaississement que présentaient les parois de la veine cave. De cette veine, les altérations que nous venons de décrire s'étendaient dans les veines iliaques et dans toutes les veines profondes du membre abdominal droit, dont plusieurs contiennent du véritable pus, *sans rougeur sensible de leur membrane interne qui paraît seulement moins transparente qu'à l'état normal.* Plusieurs petits foyers de pus existent autour des veines oblitérées et enflammées. Un foyer très considérable existe dans les muscles du mollet (les nerfs de la partie postérieure de la jambe semblent hypertrophiés). Les veines sous-cutanées sont libres. — Les veines du membre gauche, moins infiltré que le droit, sont perméables (la veine iliaque de ce côté participait à l'affection de la veine cave et des veines du membre du côté droit). La veine porte est saine.

Le côté gauche de la poitrine contenait une grande quantité d'une sérosité citrine, partout limpide, si ce n'est à la partie la plus déclive où se trouvent des flocons en abondance. Le poumon gauche, refoulé vers le rachis, atrophié jusqu'à un certain point par la compression, est parsemé de fausses membranes fibrineuses, épaisses, adhérentes ou libres et flottantes, organisées en partie ou bien encore amorphes. Dans un pouce cube environ de la base de ce poumon, existe un foyer d'un pus lie de vin, assez semblable à celui d'un phlegmon extérieur non encore *mûr*, ou mieux encore au bourbillon d'un anthrax : ce foyer n'exhale aucune odeur de gangrène, et tout autour existe une congestion sanguine très prononcée. — Les bronches et leurs ramifications ne présentent aucune lésion. — Il n'existe aucun épanchement dans le côté droit de la poitrine; le poumon correspondant, généralement gorgé de sang, bien que crépitant, est parsemé, surtout vers son bord antérieur, de plaques rouges, d'indurations partielles, ou de véritables foyers de pus, parfaitement circonscrits, lésions qui rappellent exactement celles qu'il est si commun de rencontrer chez les individus qui succombent aux grandes opérations chirurgicales. Disséquées attentivement, les parties du poumon, ainsi transformées en plaques ou noyaux indurés, offrent tous les caractères anatomiques de l'inflammation commençante : le tissu, devenu fragile, s'écrase comme dans l'hépatisation; il semble, en le déchirant avec les doigts, qu'on sente des caillots fibrineux dans les vaisseaux d'un petit calibre. Dans quelques unes des masses indurées, on voit un commencement d'infiltration purulente; un seul des foyers de pus était situé à une certaine profondeur du poumon.— Des adhérences organisées, d'ancienne date, existaient dans les scissures de ce poumon.—Les bronches de ce côté, comme celles de l'autre, sont à l'état normal.

3e *Org. dig. et anex.*—L'estomac et les intestins n'offrent aucune lésion notable. Le foie est sain. La rate est ramollie : sa substance, d'un gris rougeâtre, se réduit en bouillie, à une légère pression, comme si elle était infiltrée de pus et de sang. En comprimant les reins, il s'en écoule une urine évidemment purulente. Dans le tissu cellulaire qui environne la vessie, on rencontre de petits foyers de pus louable, lequel nous paraît provenir de quelques veines voisines divisées. La vessie, contractée, contient très peu d'urine. On n'est pas peu surpris d'y rencontrer un calcul de forme très alongée; on veut le retirer, et on s'aperçoit qu'il s'est développé autour d'une des extrémités d'une épingle à friser, qui dans les trois quarts de son étendue, n'est recouverte d'aucune concrétion saline

(2) A la vue de cette infiltration partielle, j'annonçai qu'on trouverait une oblitération veineuse.

Du volume d'une aveline, il est formé de couches irrégulières, disposées *comme la matière dont les hirondelles composent leur nid*, suivant la remarque de M. le docteur Hervez de Chégoin, présent à l'ouverture. La membrane interne de la vessie, fortement épaissie, parsemée de plaques d'un rouge foncé, d'admirables réseaux capillaires, était comme rugueuse, papilleuse, à sa face interne.

On scia avec précaution les fosses nasales dans le but d'examiner un polype *sarcomateux* qu'on avait cru reconnaître, et pour lequel M. Rullier avait fait appeler M. le professeur Boyer, durant la vie du malade. On fut fort étonné de rencontrer, au lieu d'un polype sarcomateux, une véritable concrétion calculeuse, analogue à celle de la vessie, enchatonnée dans la membrane muqueuse épaissie et noirâtre. Cette concrétion avait dilaté la partie supérieure de la fosse nasale où elle était contenue.

L'attention avec laquelle nous examinâmes les nombreuses lésions qui viennent d'être décrites, nous fit oublier d'ouvrir les articulations où nous soupçonnions du pus (1).

RÉFLEXIONS.

Dans ce cas, l'inflammation de la membrane interne du cœur paraît encore n'avoir été qu'une sorte d'extension, de propagation d'une inflammation du système veineux. Les douleurs que le malade éprouvait dans les membres inférieurs, lorsqu'il fut admis à l'hôpital, étaient-elles *rhumatismales*, et n'est-ce que plus tard que les veines de ces parties s'enflammèrent ? N'ayant point observé le malade à cette époque, je ne puis répondre d'une manière positive à la question dont il s'agit ; mais dans l'observation suivante qui a été publiée par M. Van de Keere, dans le *journal universel des sciences médicales* (tom. 39, 1825), nous verrons un exemple remarquable d'une inflammation de la membrane interne du cœur et des vaisseaux, chez un individu affecté de rhumatisme articulaire aigu.

OBSERVATION 42e.

Homme de 30 ans. — Rhumatisme articulaire aigu. — Fièvre très violente, anxiété. — Mort le dixième jour après le début du rhumatisme. — Rougeur presque générale de la membrane interne du cœur, surtout aux valvules ; caillots fibrineux et albumineux dans les cavités du cœur. — Rougeur et épaississement de la veine saphène interne. — Pus dans les articulations.

Un soldat, âgé d'environ 30 ans, fut admis à l'hôpital de La Garde, le 30 juillet 1825, pour une maladie fébrile, dont il fut assez promptement guéri.

Ce soldat mangeait les trois quarts de la portion, lorsque le 16 du mois d'août, journée très humide, après s'être endormi dans la cour, sur un banc de pierre, il fut pris d'un mouvement fébrile.

17. Douleurs vives dans les articulations et spécialement dans les genoux ; fièvre très intense, peau brûlante (*sangsues aux genoux* ; *diète; boissons délay.*).

18, 19, 20. Persistance de la fluxion rhumatismale et de la fièvre (*large saignée*; *sangs. et vent. scarif. aux genoux*).

21. Fièvre violente encore (couenne sur le sang).

On pratique une nouvelle saignée, qui fournit une couenne plus épaisse encore que celle de la veille.

M. Regnault, médecin en chef de l'hôpital, diagnostique, outre le rhumatisme articulaire aigu, une *inflammation des vaisseaux*.

22 et 23. Peu de changement (*nouvelle saignée*).

24 et 25. Pouls aussi plein et dur que les jours précédens, peau toujours chaude; membres inférieurs étendus et immobiles ; teinte ictérique très prononcée (*nouvelle saignée*).

Le 25, à 4 heures, l'anxiété du malade augmente ; il existe une fluctuation manifeste dans le genou gauche ; le sang de la dernière saignée est couvert d'une couenne teinte en jaune (*nouvelle saignée*).

26. Exaspération de tous les symptômes (*nouvelle saignée*). — Mort dans la nuit.

Autopsie cadavérique, le 28, à 9 heures du matin.

1° *Système circulatoire.* — A l'extérieur, le cœur est d'un jaune pâle. *La membrane interne, dans sa presque totalité, offre une rougeur foncée, qui s'étend aux valvules gauches. Cette rougeur règne également, mais à un moindre degré, sur la membrane interne de l'aorte. Caillots fibrineux et* ALBUMINEUX *dans les cavités du cœur.*

Rougeur intense de la veine porte et de ses ramifications.

Membrane interne de l'artère crurale d'un rouge intense.

Saphène interne ouverte dans l'étendue de trois pouces, à la partie moyenne de la jambe, *d'un rouge pourpre, épaissie, enflammée dans toute son épaisseur.*

2° *Articulations.*—Une grande quantité d'un pus jaune et bien lié, dans la capsule des articulations fémoro-tibiales. Rougeur et épaississement de la synoviale.

3e *Org. respir.* — Adhérences celluleuses dans les deux côtés de la poitrine. Engorgement séro-sanguin de la partie postérieure de chaque poumon.

4e *Org. digest.* — Rien de bien notable.

5e *Org. de l'innerv.* — Cerveau sain ; injection des méninges.

RÉFLEXIONS.

Voilà encore un cas d'inflammation du tissu séro-fibreux du cœur, chez un individu affecté de rhumatisme articulaire aigu. Mais dans ce cas, les

(1) Parmi les nombreuses personnes qui assistaient ainsi que nous à cette intéressante autopsie cadavérique, se trouvaient MM. Rullier, Thouret (interne de M. Rullier), Hervez de Chégoin, Dalmas, Reynaud, Littré, etc.

veines et les artères ont été enflammées en même temps que le cœur, et peut-être avant lui. Les exemples de pareilles inflammations de la membrane interne du cœur ou des vaisseaux coïncidant avec une affection rhumatismale aiguë, sont bien moins rares qu'on ne l'avait pensé jusqu'ici. J'en ai vu tout récemment encore trois nouveaux, l'un chez un jeune homme de 14 ans, auprès duquel M. le docteur Sarlandière nous fit appeler en consultation, MM. les professeurs Broussais, Marjolin et moi; l'autre chez une nourrice, couchée au n° 4 de la salle Ste-Madeleine (1), le troisième, chez une jeune fille, couchée au n° 6 de la même salle.

OBSERVATION 43e.

Jeune homme de 20 ans. — Endo-péricardite aiguë chez un sujet atteint d'épaississement des valvules gauches, et d'une hypertrophie du cœur. — Voussure de la région précordiale, bruit de scie diffus et bruit de soufflet, frémissement vibratoire. — Tendance à l'assoupissement. — Accès convulsif, avec perte de connaissance. — Mort quatre ou cinq jours après les premiers symptômes de l'endocardite aiguë. — Fausses membranes rugueuses, granulées, sur le péricarde; concrétions sanguines formées avant la mort dans les cavités gauches et droites du cœur; concrétion pseudo-membraneuse dans l'oreillette gauche, etc.

Un élève de l'école d'Alfort, âgé de 20 ans, d'un tempérament lymphatique, d'un caractère apathique, fut admis à la clinique, le 2 décembre 1834. Ce jeune homme dit avoir eu, il y a deux ans, une maladie caractérisée par de la toux avec expectoration et de la douleur dans la poitrine; il ne se rappelle pas si ses crachats étaient sanguinolens et si la douleur était plus forte à droite qu'à gauche, en avant qu'en arrière. On le saigna une ou deux fois et on lui fit des frictions avec la pommade stibiée sur le devant de la poitrine. A cette même époque, il eut une anasarque générale qui se dissipa au bout de quelque temps. Il ressentit, il y a trois mois, des maux de tête assez violens, à la suite desquels survint une bouffissure du visage avec enflure des jambes le soir; la respiration devint de plus en plus gênée, et lorsqu'il marchait vite ou qu'il montait, il éprouvait un essoufflement considérable, ainsi que des battemens du cœur.

État à l'entrée. Peau décolorée, pâleur et bouffissure générale de la face, avec légère teinte violacée des lèvres; œdème autour des malléoles; le malade accuse une douleur vague dans la poitrine.

Voussure très manifeste dans la région précordiale; *matité* de 4 pouces 8 lignes transversalement et de 4 pouces 6 lignes verticalement; frémissement vibratoire obscur dans toute la région précordiale; bruit de frottement superficiel, diffus, isochrône aux mouvemens du cœur, accompagné d'un bruit de soufflet distinct, pendant la contraction des ventricules, ayant son maximum d'intensité au niveau de l'orifice auriculo-ventriculaire gauche. La main sent les battemens du cœur dans toute l'étendue de la matité; la pointe de cet organe est fortement déviée à gauche; les mouvemens du cœur ne sont pas sensibles à l'inspection.

Résonnance bonne de la poitrine; la respiration se fait bien; pouls à 80, petit, intermittent; point de toux ni de crachats; langue couverte d'un enduit jaune, légèrement rosée sur ses bords et à sa pointe. (*Orge et chiend. gom. 3 p.; lav. huileux*).

2. L'enflure des extrémités n'existe plus; même bouffissure de la face; les réponses sont plus lentes; léger état de somnolence. (*Orge et chiend. nitré; 2 goutt. de crot. tigl.*)

4. Le malade n'a été qu'une fois à la selle.

5 et 6. Douleurs sourdes dans toute la poitrine, augmentant un peu pendant de fortes inspirations; battemens du cœur réguliers, toujours accompagnés d'un bruit de frottement très marqué, sec, superficiel, analogue au bruit qu'on produit en sciant du bois, coïncidant toujours aussi avec un bruit de soufflet profond, imitant par intervalles une sorte de piaulement; l'oppression est plus manifeste que les jours passés; la langue se sèche; la peau s'échauffe; l'assoupissement augmente; le malade, comme à l'ordinaire, répond à peine aux questions qui lui sont adressées. Je fais remarquer aux élèves la ressemblance qui existe entre l'état de ce malade et celui du sujet de l'observation 1re.

Diagnostic. — *Endo-péricardite aiguë, greffée sur une ancienne lésion des valvules gauches, suivie d'hypertrophie générale du cœur.*

7 et 8. L'état fébrile qui, les jours précédens, était nul ou presque nul, est maintenant très marqué: soif vive; langue sèche, rugueuse, lèvres et dents croûteuses; pouls petit, régulier, à 88-92; respiration accélérée; chaleur et sécheresse de la peau; pressentiment d'une fin prochaine. Le malade n'accuse point de douleur dans la région précordiale, même pendant la percussion. Le bruit de scie dans toute la région indiquée persiste avec une grande intensité, et on l'entend même en éloignant un peu l'oreille de la poitrine: il est double comme les mouvemens du cœur, et nous paraît évidemment produit par le frottement réciproque des deux feuillets du péricarde, recouverts de fausses membranes inégales et rugueuses. Le bruit de *piaulement* a disparu; le frémissement vibratoire persiste; les battemens du cœur se font sentir dans une grande surface, mais ne sont pas bien détachés; un peu de délire alternant avec un assoupissement plus profond.

A peine la visite était-elle achevée, que le malade perd tout à coup connaissance: écume à la bouche; renversement de la tête à droite; figure colorée; veines jugulaires gonflées; légers mouvemens convulsifs des yeux; pupilles dilatées, se contractant sous l'influence de la lumière; respira-

(1) Dans ces deux cas, après des douleurs plus ou moins vives de plusieurs articulations, et des symptômes d'inflammation interne du cœur, une douleur s'est fait sentir dans l'un des membres inférieurs, *surtout au mollet*; ce membre s'est infiltré, les veines se sont développées, et le tronc de la saphène s'est transformé en un cordon dur, avec douleur à la pression, etc.

tion stertoreuse; frémissement vibratoire des lèvres à chaque mouvement d'expiration ; membres dans une résolution complète. Les battemens du cœur sont remplacés par des palpitations tellement fortes, qu'elles frappent les parois pectorales à l'instar de véritables coups de marteau; bruit de scie considérablement augmenté (1). (*Vésicat. aux jambes*; *sinapismes*; *lav.; diète.*)

9. Le malade est revenu de l'état violent de la veille, et il a un souvenir confus de ce qui s'est passé ; il a éprouvé un léger épistaxis (2); pouls à 96-100. (*Sinap.*; *lav.; diète.*)

10. Assoupissement plus profond ; respiration gênée, pouls à 72 pulsations, régulier, très petit ; mêmes bruits du cœur. (*Même tisane; large vésic. à la nuque*; *sinap. aux cuisses; lav. purg.; diète.*)

L'assoupissement va croissant. Mort, à onze heures du soir.

Autopsie cadavérique, 32 heures après la mort.

1° *Habit. extér.* — Décoloration générale du sujet.

2° *Organ. circul. et respirat.* — Le péricarde contient quatre bonnes cuillerées de sérosité de couleur d'acajou. Le feuillet pariétal paraît être épaissi, et présente des arborisations très manifestes, qui ont lieu dans le tissu cellulaire sous-séreux; sa surface, libre, est généralement lisse et polie. Le feuillet cardiaque est couvert sur toute sa face antérieure de fausses membranes, minces, molles, d'une récente formation. En tirant à gauche, on voit une lanière de fausse membrane, récente et molle, réunir les deux feuillets.

Après avoir enlevé ces fausses membranes, on aperçoit la surface du feuillet viscéral, qui est polie; quelques arborisations se remarquent dans le tissu cellulaire sous-séreux du cœur.

La partie du feuillet qui recouvre la face postérieure du cœur est tapissée de fausses membranes d'une assez grande consistance, s'enlevant par larges lambeaux, ayant exactement l'aspect de la *membrane muqueuse de la langue d'un herbivore.* Tout-à-fait à droite, en tirant vers la face antérieure de l'oreillette droite, on aperçoit encore une lanière de fausse membrane qui réunit les deux feuillets opposés du péricarde. Les fausses membranes de la face postérieure montent jusqu'à la base des gros vaisseaux. Dans certains points, le feuillet viscéral du péricarde a près d'une ligne d'épaisseur.

Le cœur, rempli de caillots, a 5 pouces de hauteur. Son diamètre transversal est de 4 pouces et demi; son diamètre antéro-postérieur, de 3 p.

Le poids du cœur est de 557 gram.

Le ventricule droit est généralement hypertrophié; ses parois ont dans certains points 4 lignes d'épaisseur, et 3 lignes vers la pointe. La valvule tricuspide est un peu épaissie; l'oreillette ne présente rien de remarquable. Un caillot décoloré et d'une formation antérieure à la mort passe par l'orifice auriculo-ventriculaire droit, et se contourne autour de la valvule pour se rendre à l'artère pulmonaire. Cette concrétion, molle, élastique en quelques points, ressemble assez à une fausse membrane, ou bien à la *couenne* inflammatoire du sang.

Les valvules aortiques ferment assez exactement leur orifice, mais elles sont fortement épaissies à leur bord libre. Un caillot décoloré, d'une bonne consistance, comme pseudo-membraneux, passe par l'orifice auriculo-ventriculaire gauche, se réfléchit sur un tendon de la valvule mitrale et flotte librement dans la cavité du ventricule gauche. Les parois de ce ventricule ont à peu près 1 pouce d'épaisseur, et sa cavité est à peu près normale. Le tissu charnu du cœur est ferme et plus vermeil qu'à l'état normal.

La valvule bicuspide, très épaissie, fongueuse, rougeâtre, présente des inégalités, des aspérités d'ancienne date. Les deux colonnes charnues, ou muscles tenseurs de la valvule, sont énormément hypertrophiés ; il en est ainsi de leurs tendons. Les filets tendineux de la lame postérieure de la valvule sont comme mêlés ensemble, raccourcis, et cette lame est en partie adhérente à la paroi ventriculaire, soit par suite du raccourcissement de ses filets tendineux, soit peut-être aussi par suite de productions cellulo-fibreuses accidentelles. En raison de cette disposition, cette lame de la valvule ne pouvait jouer dans toute sa liberté.

La membrane interne de l'oreillette gauche est tapissée d'une fausse membrane, qui lui adhère partout avec assez de force. Cette membrane est comme plissée, froncée à l'instar de la membrane interne du vagin, ou mieux de la membrane interne des veines dans certains cas de phlébite.

Engouement considérable dans la partie déclive des deux poumons. Des adhérences anciennes unissent le poumon droit aux parois pectorales. De semblables adhérences existent à gauche, entre le péricarde de la plèvre pulmonaire voisine.

3° *Org. digest. et annex.* — Un peu de sérosité dans le péritoine. Ramollissement de la membrane muqueuse gastrique en certains points.

Le foie, volumineux, est fortement congestionné.

La rate est légèrement hypertrophiée, mais elle ne dépasse pas les fausses côtes.

4° *Org. de l'innerv.* — A l'ouverture du crâne, il s'écoule un peu de sérosité. Les fosses occipitales contiennent deux à trois cuillerées d'un liquide rougeâtre. L'arachnoïde est généralement injectée, et principalement sur le lobe antérieur gauche, où elle est manifestement épaissie. La substance cérébrale est sablée de sang, surtout à gauche.

Les ventricules contiennent un peu de sérosité.

(1) Ces accidens sont un nouveau trait de ressemblance entre ce malade et celui de l'observation 1re.

(2) Encore un trait de ressemblance entre ce malade et celui de l'observation 1re.

RÉFLEXIONS.

La complication de l'endocardite avec la péricardite, dans le cas précédent, est une circonstance qui rend difficile la détermination précise des signes propres à la première de ces phlegmasies. Il me semble probable que les phénomènes observés au moment de l'entrée du malade dépendaient exclusivement de l'ancienne maladie du cœur, et que les symptômes de la péricardite et de l'endocardite aiguës ne remontent que vers les 5 ou 6 décembre. L'assoupissement, la perte de connaissance, les légers mouvemens convulsifs, nous paraissent avoir coïncidé avec la formation des concrétions sanguines dans les cavités du cœur.

L'endocardite compliquée est une maladie, j'oserai le dire, fort commune; mais il n'en est malheureusement pas ainsi de l'endocardite pure, simple, dégagée de toute complication. Je dis malheureusement, car rien ne serait plus propre à éclairer le diagnostic de cette phlegmasie que des cas de ce dernier genre.

L'observation suivante me paraît être un cas d'endocardite sur-aiguë, simulant, sous plusieurs rapports, une pleuro-péricardite.

OBSERVATION 44e.

Femme d'environ 20 ans. — Tuberculisation des poumons, surtout du gauche. — Tout à coup, sentiment de douleur et d'anxiété dans la région du sein gauche, oppression extrême, palpitement du cœur, bruits valvulaires obscurs, remplacés par un bruit de froissement léger; pouls petit, misérable; pâleur et lividité du visage. — Mort le quatrième jour après les accidens. — Traces d'une ancienne péricardite (adhérences fibreuses très résistantes). — Traces d'une ancienne endocardite valvulaire. — Concrétions récentes, comme pseudo-membraneuses, dans les cavités du cœur. — Rougeur des valvules aortiques. — Tubercules disséminés et excavations tuberculeuses dans les poumons.

Une jeune femme, d'une vingtaine d'années, était entrée dans le service clinique pour une tuberculisation pulmonaire au troisième degré. Elle était dans un état de demi-marasme. Elle ne paraissait pas encore arrivée vers le terme fatal, lorsque, dans les derniers jours de décembre 1834, elle fut prise tout à coup d'un étouffement et d'une anxiété extrêmes, avec sentiment de douleur et d'oppression dans la région précordiale et au-dessus du sein (c'est du côté gauche que nous avions constaté la principale caverne, vers la région axillaire).

La respiration était à 60 par minute; le pouls petit, misérable, à 120-130. Il existait une matité très étendue dans la région précordiale, matité qui se confondait en haut avec celle due à la tuberculisation pulmonaire.

L'exploration des bruits du cœur était difficile, en raison de la fréquence de la respiration, dont le murmure se mêlait à ces bruits (le besoin de respirer était tel, que la malade ne pouvait retenir sa respiration pendant quelques secondes). Nous constatâmes cependant que les bruits du cœur étaient très obscurs, *étouffés*, et comme remplacés par une sorte de murmure de faible froissement. L'impulsion du cœur était médiocre, malgré l'état de palpitement continuel; ses battemens étaient réguliers comme ceux du pouls.

Face pâle, livide, profondément altérée.

Nous fîmes appliquer des ventouses scarifiées, puis un vésicatoire. Tout fut inutile, et la malade succomba le quatrième jour après le début des accidens surajoutés aux symptômes de la tuberculisation (30 décembre). L'auscultation pratiquée chaque jour nous fournit les mêmes résultats; le pouls resta petit et misérable, le visage toujours anxié, pâle, blême; les lèvres un peu violacées.

Autopsie cadavérique, 12 heures environ après la mort.

Cœur énorme pour une phthisique, double du poing du sujet. Le volume du cœur tenait à la fois à la distension de cet organe par une grande quantité de sang coagulé, et à l'hypertrophie. A gauche, le péricarde adhérait étroitement à la plèvre pulmonaire, et celle-ci, à la plèvre costale. Ces adhérences étaient anciennes, plutôt fibreuses que cellulcuses. Aucune trace de pleurésie ou de péricardite aiguës (1).

La portion du cœur non recouverte par les poumons avait la largeur de la paume de la main. Dans la région externe et postérieure des cavités gauches, le péricarde cardiaque adhérait par un tissu fibreux très résistant au péricarde pariétal. Sur les cavités droites, le péricarde était libre, parsemé de taches laiteuses, fausses membranes qui s'enlevaient facilement avec la pince. Il y avait peu de sérosité dans cette portion du péricarde.

Le sang contenu dans les cavités droites consistait en un énorme caillot blanc, évidemment formé avant la mort, tout-à-fait semblable à de la chair décolorée, à la couenne dite inflammatoire, ou bien encore aux lames du coagulum d'un sac anévrismal. Il distendait le ventricule et l'oreillette, et se prolongeait dans l'artère pulmonaire et la veine cave. Des portions du caillot étaient intriquées dans les colonnes charnues et dans les tendons valvulaires : là, il formait de petites concrétions arrondies, friables, et un peu moins pâles qu'ailleurs. Nulle rougeur de la membrane interne des cavités droites.

Les trois lames de la valvule tricuspide sont très notablement hypertrophiées, et, à leur bord libre, existent plusieurs petites granulations fibro-cartilagineuses, criant sous le scalpel (2). Hypertrophie médiocre du ventricule droit, qui est dilaté.

Le sang contenu dans les cavités gauches était

(1) Pendant la vie de la malade, nous avions pensé qu'il fallait attribuer, en partie du moins, les derniers et brusques accidens qu'elle avait éprouvés, à une pleuro-péricardite aiguë intercurrente.

(2) La valvule n'était pas déformée, et pouvait fermer son orifice.

aussi concrété et décoloré; les caillots ne remplissaient pas complètement ces cavités, et paraissaient moins anciens que ceux des cavités droites. La valvule bicuspide était hypertrophiée et fibro-cartilaginisée à son bord libre, comme la tricuspide(1). — Hypertrophie médiocre du ventricule gauche avec dilatation.

Valvules aortiques un peu épaissies, mais bien conformées, *rouges*. Point de rougeur de la membrane interne des cavités gauches ni de celle de l'aorte.

Tubercules disséminés, cavernes dans les poumons, et surtout à gauche.

RÉFLEXIONS.

Dans ce cas, comme dans le précédent, nous voyons une affection aiguë du cœur entée sur une affection ancienne : savoir l'épaississement des valvules, l'adhérence fibreuse du péricarde, etc.

Nous avons cru devoir désigner sous le titre d'endocardite, l'affection aiguë qui a précipité la fin de cette malade. En effet, les accidens survenus tout à coup dans les derniers jours, ne pouvaient réellement être attribués qu'à une pleuro-péricardite, ou à une endocardite aiguë. Or, nous n'avons trouvé aucun indice, aucun vestige de pleurésie ni de péricardite récente. Ce n'est donc qu'à l'endocardite que nous pouvons rattacher les accidens dont il s'agit. La formation d'énormes concrétions adhérentes, entortillées autour des tendons et des lames valvulaires, le prolongement de ces concrétions dans les gros vaisseaux, voilà une circonstance qui nous explique plusieurs des phénomènes observés, tels que la petitesse extrême du pouls, la pâleur, la tendance aux lypothymies, à la suffocation et l'anxiété.

Dira-t-on que les concrétions du cœur n'étaient pas l'effet d'une endocardite? je me suis fait bien souvent moi-même cette objection, soit à l'occasion de ce fait, soit à l'occasion de faits analogues. Or, après avoir examiné avec toute l'attention dont je suis capable cette grave objection, j'ai pensé qu'elle était plus spécieuse que solide. Sans doute, il est un grand nombre de cas dans lesquels des concrétions sanguines sont indépendantes d'une endocardite; mais, lorsque chez un individu qui a présenté des symptômes tels que ceux éprouvés par cette malade, on rencontre dans le cœur des concrétions évidemment formées avant la mort, décolorées, à demi organisées, adhérentes, analogues à de fausses membranes pelotonnées, ou à la couenne *inflammatoire*, il est infiniment probable qu'elles ont été la suite d'une endocardite.

OBSERVATION 45e.

Homme de 35 ans. — Pleuro-pneumonie et endo-péricardite aiguës. — Battemens violens du cœur, avec bruit de soufflet et matité de la région précordiale. — Récrudescence. — Mort vers le vingt-et-unième jour après le début de la première attaque de pleuro-pneumonie. — Rougeur des valvules aortiques et bicuspide, et de la surface interne de l'oreillette gauche; épaississement, boursoufflement des valvules indiquées, avec concrétions comme pseudo-membraneuses. — Concrétions sanguines blanches, adhérentes dans les cavités gauches et dans l'aorte, etc.

Un potier de terre, âgé de 35 ans, d'une assez bonne constitution, mais triste et mélancolique, fut admis à la clinique, le 10 juin 1834. Le 7 du même mois, il fut pris d'une douleur de côté, qui l'empêchait de respirer et de tousser, et de frissons suivis de fièvre.

Voici quel était son état, le 10 et le 11.

Face d'un jaune livide, abattue, triste; peau chaude; pouls fort, vibrant, à 100 puls. par minute; 28 à 32 inspirations par minute.

La partie antérieure du côté droit de la poitrine rend un son clair; cependant la respiration est obscure en tirant vers la région externe. La partie postérieure résonne mal; souffle et bronchophonie dans les fosses sus et sous-épineuses; respiration obscure, avec crépitement à la région inférieure. Crachats visqueux, aérés, d'une belle teinte rouillée; douleur vive dans le côté droit.

Les battemens du cœur sont forts et très étendus. La matité de la région précordiale est de 5 p. en travers, et de 3 p. verticalement. Si le malade reste assis dans son lit, la matité descend de 1 p. à 13 lignes plus bas, et on trouve de la résonnance dans une étendue égale en haut, là où existait de la matité pendant le décubitus sur le dos.

Il existe un double bruit de soufflet ou de frottement assez âpre dans la région précordiale; toutefois ce phénomène est beaucoup plus marqué pendant la contraction ventriculaire, que pendant la diastole. Le bruit est aussi plus sourd, plus âpre, plus étouffé vers la pointe du cœur que vers sa base, à peu près également distinct et dans la région des cavités droites, et dans celle des cavités gauches. A 2 pouc. et demi au-dessous et un peu en dehors du mamelon, vient frapper la pointe du cœur, en soulevant fortement la région pectorale. La main, appliquée dans les autres points de la région précordiale, ne sent pas distinctement les battemens du cœur.

Le malade dit n'éprouver aucune douleur dans le côté gauche.

Les battemens des artères carotides et sous-clavières sont très forts, étendus et accompagnés d'un gros bruit de soufflet, et d'un frémissement vibratoire des plus distincts.

Langue humide, ventre un peu ballonné et gargouillement dans la fosse iléo-cœcale.

Diagnostic. *Pleuro-pneumonie à droite, surtout au sommet. — Endo-péricardite.*

Prescription. *Trois saignées du bras, et* 30 *sangsues sur la région précordiale, dans les journées des* 10 *et* 11; *boiss. émoll.*; *catapl.*; *lavem.*; *diète.*

11. Une couenne jaune, dense, très ferme, re-

(1) Cette valvule n'était pas non plus déformée, et pouvait fermer son orifice.

couvre le caillot des trois saignées, qui est lui-même très ferme, élastique comme du gluten.

Les crachats sont moins rouillés; pouls à 84, moins dur et moins tendu; respiration à 24-28; peau moins chaude; visage meilleur; matité, souffle et bronchophonie dans la moitié supérieure de la face postérieure du côté droit.

Nous constatons par l'inspection et la mensuration une légère voussure de la région précordiale; la matité a cependant diminué de 1 pouce transversalement, et de 4 lig. de haut en bas.

La main sent les battemens du cœur dans une plus grande étendue qu'hier; ils sont un peu moins forts et soulèvent encore le 5e espace intercostal; le bruit de frottement est plus sourd, diffus, superficiel, et imite assez bien le bruit qu'on produit en *grattant une étoffe avec le bout du doigt;* il masque presque complètement le double claquement valvulaire.

Battemens des artères carotides, moins violens et moins bruyans.

Une saignée; deux vent. scarif. en arrière à droite.

13. Le malade a passé une meilleure nuit, et a un peu sué; crachats à peine rouillés; douce moiteur de la peau; pouls à 80-84.

Les battemens du cœur sont beaucoup moins forts et soulèvent à peine le 5e espace intercostal; on les sent maintenant au palper dans toute la région précordiale. La matité est de 2 p. 8 l. du haut en bas, et 4 p. 1 l. transversalement. Le bruit de frottement est bien moins prononcé; il n'accompagne même distinctement que la systole; le second bruit du cœur reprend sa clarté; dans la région correspondante à l'orifice auriculo-ventriculaire gauche, existe, outre le bruit de frôlement diffus et superficiel, un vrai bruit de soufflet.

Looch bl.; thrid., gr. x *; viol. guim.; diète.*

14. La matité précordiale n'est plus que de 3 p. 3 l. transversalement, et de 2 p. 6 l. de haut en bas. Le double bruit du cœur se fait entendre distinctement à travers le bruit de frottement, qui a beaucoup diminué.

Peau sudorale, d'une chaleur presque normale; pouls souple, à 80; respiration facile.

15 et 16. Visage altéré; tristesse profonde; réponses lentes, prononcées d'un air hébété et indifférent; cependant l'état du cœur et des poumons est de plus en plus satisfaisant; le pouls est à 72; la respiration à 24; il y a toujours du retentissement de la voix, et peu de résonnance à la région supérieure de la partie postérieure du côté droit, mais le murmure vésiculaire revient à la région inférieure. — Le bruit de frottement du cœur diminue sensiblement chaque jour.

Large vésicat. en arrière à droite, eau de poulet.

Les jours suivans, la tristesse continue; le malade témoigne un vif désir de revoir son département (Ille-et-Vilaine). Nous nous efforçons vainement de le consoler; dans cet état de nostalgie, il oublie même ses besoins les plus pressans, et plusieurs fois on a été obligé de le sonder. (On élève graduellement la dose de ses alimens).

Le malade se lève un, se promène; contracte du dévoiement; puis survient une récrudescence de la pneumonie; le pouls, qui était tombé à 60 pulsations, et avait perdu sa vibrance, s'élève à 128, et redevient vibrant; des saignemens de nez se manifestent à plusieurs reprises; la langue est sèche, croûteuse; l'haleine fétide; les crachats prennent un aspect *cendré*, purulent; et la mort arrive le 29 juin. Dès le 24, la matité précordiale n'existait plus que vers l'extrémité inférieure du sternum, et il ne restait plus qu'un très léger bruit de souffle.

Autopsie cadavérique, 22 heures après la mort. (La température de l'air n'a pas été très chaude depuis la mort du malade.)

1° *Habit. extér.* — Demi-marasme; décoloration de la peau; pâleur jaunâtre du visage; nulle trace de décomposition du cadavre.

2° *Org. circul. et respir.* — Le péricarde contient environ deux cuillerées d'une sérosité limpide, un peu jaune. Sa surface interne offre une teinte opaline; dans la portion du péricarde qui se réfléchit autour de l'origine des gros vaisseaux, on rencontre quelques granulations du volume d'un petit grain de chénevis, se détachant facilement de la membrane séreuse, qui est intacte au-dessous d'elle. Distendu par du sang coagulé, le cœur est d'un quart environ plus gros qu'à l'état normal. Les caillots contenus dans les cavités droites, en grande partie décolorés, fibrineux, adhèrent aux colonnes charnues ainsi qu'aux valvules. La valvule tricuspide est mince et transparente. Vers l'origine de l'artère pulmonaire, l'endocarde offre une plaque d'une teinte opaline et comme laiteuse. Les valvules et la membrane interne de l'artère pulmonaire sont parsemées de plaques d'un rouge vif et vermeil. L'épaisseur des parois de l'oreillette et du ventricule droits est sensiblement normale. La portion du ventricule gauche, la plus voisine de l'orifice auriculaire, contient un caillot fibrineux, ferme, qui se prolonge dans l'aorte en s'amincissant : il est fortement adhérent aux colonnes charnues, ainsi qu'à la valvule bicuspide, autour de laquelle il est comme entortillé. *La portion de l'endocarde qui recouvre cette valvule et les valvules aortiques est d'un rouge plus prononcé et plus vif encore que la portion qui revêt les valvules de l'artère pulmonaire. Les deux lames de la valvule bicuspide et leurs tendons sont épaissis, hypertrophiés; l'épaississement est encore plus marqué aux valvules aortiques, surtout à leur bord libre, qui est boursouflé. Toutes ces valvules sont d'ailleurs bien conformées, et peuvent fermer exactement les orifices gauches. Leur tissu crie légèrement sous l'instrument qui les divise. La rougeur valvulaire s'étend sur la membrane interne de l'oreillette gauche, ou elle est disséminée par plaques. Cette membrane s'enlève par larges lambeaux, et nous a paru notablement épaissie.* Au-dessous d'elle, le tissu musculaire est parfaitement sain. *Même après un*

lavage réitéré, il est resté quelques petits caillots fibrineux adhérens au bord libre de la valvule bicuspide, et entrelacés avec ses filets tendineux (ces concrétions ressemblent assez à de petites masses pseudo-membraneuses). La surface interne du ventricule gauche est plutôt pâle que vermeille. L'épaisseur de ses parois, à la base, est de 7 lignes; sa cavité est un peu grande.

L'aorte contient, dans toute sa longueur, du sang en partie coagulé; elle présente une rougeur partielle, distribuée par plaques ou par petits rubans, plus prononcée vers la crosse de l'aorte et les artères qui en naissent, que partout ailleurs; elle s'affaiblit dans l'aorte thoracique, et disparaît presque entièrement dans l'aorte ventrale. Les plaques rouges ne sont pas plus nombreuses dans les régions déclives de l'aorte que dans les autres régions. La membrane interne de l'aorte se détache facilement de la membrane moyenne, qui est tout-à-fait saine.

La veine cave inférieure est en partie remplie par du sang coagulé, et conserve sa blancheur normale.

Le côté gauche de la poitrine contient un verre environ de sérosité sanguinolente. Les lobes supérieur et moyen du poumon droit sont adhérens en haut et en arrière et dans un état d'hépatisation grise. La surface des déchirures de leur tissu offre un aspect grenu, et il en ruisselle par la pression un liquide tout-à-fait purulent. Le ramollissement est tel, qu'il suffit d'appuyer légèrement les doigts pour les enfoncer dans la substance pulmonaire.... Le poumon gauche, encore assez crépitant, offre à sa partie postérieure un engouement plus séreux que sanguin...

3° *Org. dig. et annex.* — Rougeur foncée dans la région splénique et pylorique de l'estomac, avec ramollissement léger; ailleurs, teinte un peu ardoisée. Développement des follicules isolés du duodénum et de la fin de l'intestin grêle, où existe une teinte ardoisée de la muqueuse. Rougeur foncée, vineuse, de la membrane interne du gros intestin, avec développement considérable des follicules. On trouve dans cet intestin quelques matières fécales, à demi solides et à demi liquides. — Foie un peu développé, présentant vers son bord inférieur un kyste rempli d'une matière melliforme. La vésicule, du volume d'une grosse poire, contient une bile très claire, un peu jaune.

4° *Org. de l'innerv.* — Le cerveau est abreuvé d'une grande quantité de sérosité limpide; le réseau de la pie-mère est infiltré de ce liquide; on en trouve environ un quart de verre à la base du crâne; les ventricules latéraux en contiennent une bonne quantité, et sont plus amples qu'à l'état normal. Leurs parois n'offrent point de ramollissement. La substance des hémisphères cérébraux, du cervelet et de la moelle alongée, est d'une bonne consistance, plutôt pâle que rouge ou injectée.

RÉFLEXIONS.

Cette observation mérite de fixer toute notre attention. Les phénomènes que présentait le malade au moment de l'entrée, ne permettaient pas de méconnaître une pleuro-pneumonie, compliquée d'une inflammation des enveloppes du cœur : revenons sur les signes de cette dernière. Notons d'abord qu'avant la maladie aiguë pour laquelle le malade est entré à l'hôpital, il n'avait rien éprouvé qui pût faire soupçonner l'existence d'une ancienne affection du cœur. Analysons maintenant les signes fournis par l'exploration du centre circulatoire et des fonctions de la circulation. Voici ces signes : battemens du cœur forts, étendus, accompagnés d'un pouls large, plein et vibrant; matité de la région précordiale dans 5 p. d'étendue transversalement, et dans 3 p. verticalement; matité dont le niveau varie selon la position du malade; double bruit de scie, de râpe ou de soufflet dans la région du cœur. Or, je le demande, quelle est l'affection aiguë du cœur, sinon une endo-péricardite, qui ait pu donner lieu aux phénomènes ci-dessus exposés? On dira peut-être qu'il suffisait d'une péricardite pour les produire. Ce fut aussi notre première pensée; mais, considérant que le bruit anormal que nous entendions dans la région précordiale paraissait se passer, au moins en partie, à l'intérieur du cœur, et que l'épanchement dans le péricarde devait être peu considérable, puisqu'il n'empêchait pas complètement de distinguer, à la vue et à la main, de forts battemens du cœur; sachant d'ailleurs combien il est commun de rencontrer une endocardite générale, ou simplement valvulaire, dans les cas de violente péricardite, nous crûmes devoir admettre l'existence simultanée de la péricardite et de l'endocardite. Au reste, la marche de la maladie et l'ouverture du cadavre confirmèrent notre diagnostic.

Je dis d'abord que la marche de la maladie a prouvé l'existence de l'endocardite; en effet, le bruit de soufflet ou de scie a persisté à une époque où il n'existait plus dans le péricarde aucune lésion à laquelle on pût le rattacher. Il ne pouvait alors être attribué à autre chose qu'aux lésions produites par l'endocardite.

Je dis, en second lieu, que l'ouverture du cadavre a déposé en faveur de notre diagnostic. En effet, ce n'est véritablement qu'à une endocardite que l'on peut rapporter les lésions que nous avons rencontrées dans la membrane interne du cœur, et spécialement dans les valvules; savoir, la rougeur par plaques, le boursouflement fongueux du bord libre des valvules aortiques, les concrétions fibrineuses, ou plutôt pseudo-membraneuses, adhérentes au bord libre de la valvule bicuspide, enfin l'épaississement de la membrane interne de l'oreillette gauche.

Sous l'influence des émissions sanguines à haute dose, l'état du malade s'améliora rapidement. Dès le cinquième jour, la matité précordiale avait diminué de deux pouces transversalement, et d'un demi-pouce de haut en bas. Le mouvement fébrile

était presque nul, la respiration libre; mais la nostalgie et la récrudescence de la pneumonie nous firent perdre le fruit de nos soins, et le malade succomba. Le poumon droit avait passé rapidement à l'état d'hépatisation grise ou de suppuration. Ce n'est pas le seul cas où nous ayons vu une récrudescence de pneumonie entraîner ainsi rapidement la suppuration; mais cette circonstance étant étrangère à notre sujet, il nous suffira de l'avoir signalée ici.

OBSERVATION 46e.

Homme de 27 ans. — Pleuro-pneumonie au troisième degré (suppuration). — Phénomènes typhoïdes. — Mort quinze à vingt jours après le début de la pleuro-pneumonie. — Rougeur de la membrane interne du cœur, avec épaississement ou boursouflement fongueux de la valvule bicuspide (point de lésions semblables dans les cavités droites). — Concrétions sanguines dans les cavités du cœur (celle de l'oreillette gauche est adhérente). — Ramollissement gris, infiltration purulente du poumon droit.

Un maçon, âgé de 27 ans, fut admis à la clinique le 26 mai 1834. Il était atteint d'une pleuro-pneumonie dont le début remontait à une huitaine de jours, et qui était compliquée de phénomènes bilieux ou gastriques.

Crachats légèrement rouillés, matité, souffle bronchique, bronchophonie à la partie postérieure du côté droit, toux assez fréquente, oppression; peau sèche, aride, brûlante; pouls à 120, peu développé; langue rouge à la pointe, sèche, râpeuse, fendillée; tension de l'épigastre, gargouillement dans la région iléo-cœcale, céphalalgie, agitation, insomnie.

Saign. de 3 pal.; boiss. gomm.; diète.

Le lendemain 27, peu de changement : appareil typhoïde plus marqué; 48 inspirations; couenne inflammatoire sur le caillot de la saignée d'hier.

Une doubl. saign.; vent. scarif. à droite.

27. Soulagement : pouls à 108, respiration à 28-32; crachats moins rouillés qu'hier; sueurs dans la nuit.

Une saignée.

29 et 30. Délire par intervalles, avec vociférations et cris aigus.

Saign.; vésicat.

31. Le malade est tranquille; les crachats ne sont pas rouillés.

1er juin. Crachats un peu rouillés, puriformes; un peu de trouble dans les idées.

2. Gémissemens continuels; un peu de délire le soir; odeur fétide; langue sèche, brunâtre; peau sèche et chaude; pouls à 116; 32 inspirations.

3. La stupeur est très prononcée; somnolence. — Mort à 3 heures 1/2.

Autopsie cadavérique, 18 heures après la mort.

Org. respir. et circulat. — Le poumon droit est *hépatisé* dans toute son étendue, et recouvert de fausses membranes minces. La pression fait ruisseler, à la surface des incisions pratiquées dans le tissu pulmonaire, un liquide grisâtre, boueux, véritablement purulent. Engouement et splénisation de la partie postérieure du lobe inférieur du poumon gauche...

Le volume du cœur est à peu près normal. Cet organe contient une grande quantité de sang, en caillots décolorés dans les oreillettes et le ventricule droits, liquide dans le ventricule gauche. Le caillot de l'oreillette gauche est légèrement adhérent. Un caillot existe à l'origine de l'aorte, dont les valvules épaissies offrent une rougeur qui résiste au lavage. Cette rougeur est plus prononcée encore dans la valvule bicuspide, qui est épaissie et boursouflée vers son bord libre. Les valvules des cavités droites sont, au contraire, pâles, décolorées. La membrane interne de l'aorte offre un fond jaune-nankin, sur lequel tranchent quelques rubans rosés. Le caillot rencontré à l'origine du vaisseau s'étend jusqu'à la naissance des artères iliaques, où il se termine en pointe. On rencontre çà et là quelques taches jaunes, anciennes.

Nous croyons pouvoir nous abstenir de rapporter ici ce que nous observâmes dans les centres nerveux et l'appareil digestif.

RÉFLEXIONS.

Dans cette observation, comme dans les précédentes, on voit que les caractères anatomiques de l'endocardite existent à leur maximum d'intensité sur les valvules. Il est des cas où ces valvules portent seules les traces de cette inflammation, comme dans la seconde observation de ce chapitre (1).

Nous allons terminer l'exposition de cette première catégorie d'observations par le récit de deux autres cas, dans lesquels l'endocardite aiguë est en quelque sorte greffée sur des tissus qui portent l'em-

(1) En voici deux autres exemples assez remarquables.

Obs. 47e. — Le 28 avril 1829, j'assistai à l'ouverture d'un jeune homme vigoureux, mort d'une pleuro-pneumonie compliquée de péricardite (service de M. Lerminier). Hépatisation des poumons, fausses membranes pleurétiques, etc. Epanchement purulent et fausses membranes dans le péricarde...

Substance charnue du cœur saine.

Rougeur et léger épaississement des valvules du cœur. La membrane interne du cœur, là où elle ne recouvre pas les valvules; celle de l'aorte, de l'artère et des veines pulmonaires, n'offrent aucune trace de rougeur, bien que ces vaisseaux contiennent du sang, en partie liquide, en partie à demi coagulé.

Dans l'observation suivante l'endocardite valvulaire a duré plus long-temps, et a laissé à sa suite non seulement de la rougeur et un léger épaississement, mais un véritable état fongueux de la valvule affectée.

Obs. 48e. — Vers la fin de novembre 1834, nous ouvrîmes une fille de 20 ans, généralement infiltrée et *ascitique*, à la suite d'un érysipèle phlegmoneux de la cuisse. Visage un peu violet, oppression. La mort fut hâtée par la gangrène, survenue consécutivement à des mouchetures pratiquées sur les membres infiltrés.

Point de décomposition notable du cadavre.

Cœur atrophié (gros comme un petit œuf), ridé, brun. La cavité du ventricule droit contient à peine le doigt indicateur; la cavité du ventricule gauche est plus petite encore. Membrane interne des cavités droites et valvules correspondantes saines. *Valvule mitrale épaissie, boursouflée, fongueuse, partout d'un rouge foncé.* D'ailleurs, point de rougeur dans les gros vaisseaux veineux ou artériels, bien qu'ils contiennent du sang liquide (la veine cave surtout).

preinte d'une ancienne affection de même nature. Le second de ces cas est en outre digne d'intérêt, en ce qu'il nous offre un exemple d'ulcérations superficielles des valvules. Ces cas nous conduisent, par une transition naturelle, à ceux de notre seconde catégorie.

OBSERVATION 49e.

Homme de 50 ans. — Foyer de suppuration dans les parois abdominales. — Fièvre avec phénomènes typhoïdes. — Mort au bout d'une quinzaine de jours. Rougeur de la membrane interne du cœur, avec épaississement des valvules; rougeurs des veines pulmonaires, etc.

Un homme âgé d'environ une cinquantaine d'années, ancien compagnon d'armes du maréchal Marmont (1), brun, fortement constitué, ayant depuis long-temps la respiration un peu courte (il dit être habituellement *catarrheux* ou *asthmatique*), se livrant à des travaux pénibles, entra dans le service clinique de la Charité, au mois d'août 1832, atteint alors d'une double pneumonie au premier degré. De larges saignées, puis les révulsifs triomphèrent assez promptement de cette grave inflammation.

A sa sortie, le malade conservait seulement encore cette facilité d'essoufflement, cette teinte un peu violette de la face qui se rencontrent chez les individus porteurs de lésions chroniques des principaux organes de la circulation.

Dans le courant du mois d'octobre, cet homme revint dans nos salles, offrant un état d'oppression et d'étouffement tel, qu'à chaque instant il était sur le point de suffoquer. Ses crachats étaient ensanglantés; le côté droit douloureux. Du râle crépitant se faisait entendre dans tous les points du thorax correspondant aux lobes supérieur et moyen du poumon droit (en quelques points la respiration était presque nulle); il y avait de la bronchophonie; la percussion fournissait un son moins clair qu'à l'état normal.

Une nouvelle pneumonie chez un homme qui nous paraissait atteint de lésions anciennes du cœur et des gros vaisseaux, et accompagnée d'une imminente suffocation, était au-dessus de nos ressources.

Toutefois, rien ne fut négligé pour soulager le malade. Trois larges saignées, des sangsues et un vésicatoire sur le côté malade, diminuèrent de la manière la plus notable l'oppression, et un commencement de résolution semblait s'opérer. Mais la persistance de la prostration, une certaine lividité de la face, la chaleur de la peau, la fréquence du pouls (sans irrégularité ni inégalité), symptômes auxquels vinrent se joindre de la diarrhée, de la sécheresse de la langue, de la fuliginosité de la bouche, nous firent persister dans le fâcheux pronostic que nous avions porté.

L'expectoration devint de plus en plus difficile; la prostration telle, qu'on ne pouvait presque faire exécuter aucun mouvement au malade. Les symptômes *typhoïdes* firent des progrès; le visage *s'hippocratisa* complètement; il survint un peu de désordre dans les idées, et le malade, auquel depuis quelques jours nous n'avions pas cru devoir refuser un peu de vin (son état étant évidemment désespéré), succomba le 5 novembre dans la soirée.

Autopsie cadavérique, le 6, à huit heures du matin (12 à 14 heures après la mort).

1° *Habit. extér.* — Il n'existe pas la moindre trace de putréfaction.

Cadavre d'un homme fortement constitué, conservant encore de l'embonpoint.

En incisant les parois abdominales, on rencontre *une infiltration purulente assez récente de la région du flanc, dans une étendue supérieure à celle de la paume de la main;* suppuration que rien n'avait fait soupçonner pendant la vie.—Pas d'infiltration séreuse des membres.

2° *Org. digest. et annex.*—Sérosité dans les parties latérales de l'abdomen (une pinte environ); intestins lavés; foie granuleux à la surface (*cirrhose par* hypertrophie des granulations jaunes), ratatiné, dense, moins volumineux que dans l'état normal. (L'élément rouge paraît presque complètement atrophié.) Peu de sang dans le système de la veine porte, qui offre intérieurement une teinte un peu rouge.

Vésicule contenant de la bile verdâtre, un peu claire. Membrane muqueuse de l'estomac un peu brune, très mince et détruite en quelques points du grand cul-de-sac. Pâleur générale de la muqueuse de l'intestin grêle, qui paraît sous tous les rapports intacte; teinte ardoisée de la muqueuse du cœcum et du commencement du colon; couleur grisâtre de tout le reste du gros intestin; point d'ulcérations ni de granulations. — Rate un peu volumineuse, un peu molle; granulations vers son sommet.—Reins et vessie sans notable lésion.

3° *Org. respirat. et circulat.* — Poumon droit adhérent aux parois pectorales par un tissu cellulleux, dense et bien organisé; engorgement de tout le lobe supérieur et d'une portion du lobe moyen de ce poumon, qui crépite à peine; le liquide qui l'engoue est plus séreux que sanguin et purulent : il en ruisselle par la pression; le tissu se déchire plus facilement que dans l'état normal; en quelques points de la surface de ce poumon, teinte rouge produite par une sorte d'ecchymose superficielle. Rougeur foncée et épaississement de la muqueuse bronchique. Mucosités et écume abondante dans les rameaux et ramifications bronchiques. — Le poumon gauche est léger, souple.

Les divisions des veines pulmonaires sont d'un rouge un peu brun à l'intérieur, plus dans le poumon gauche que dans l'autre.

Le cœur est un peu plus volumineux que dans l'état normal (plus gros que le poing); sa largeur surtout est augmentée. Il est un peu flasque (pas

(1) Il porte une blessure qu'il reçut dans un duel avec le maréchal, alors simple soldat ou sergent.

de sérosité dans le péricarde). Les oreillettes sont très amples, à parois un peu épaissies; *leur membrane interne est rouge comme celle des veines pulmonaires, et se détache assez facilement; les orifices sont dilatés notablement; les valvules sont rouges en divers points; la mitrale est épaissie et parsemée de quelques plaques blanches ou jaunâtres; de semblables plaques existent à la base des valvules aortiques.* L'aorte, dans toute son étendue, est hérissée de plaques de même nature, inégales, et une matière athéromateuse existe vers la convexité de sa crosse, au-dessous de la membrane interne; celle-ci est parsemée de bandes rouges dans toute son étendue, séparées par quelques lignes blanches (en quelques points, la rougeur est continue); cette rougeur est assez vive, vermeille dans l'aorte abdominale, où elle ne paraît pas affecter de préférence la partie déclive. Toutes ces lésions se prolongent en s'affaiblissant dans les divisions de l'aorte supérieure et de l'aorte inférieure.

La membrane interne de la veine cave est également rouge; mais d'un rouge plus foncé, moins vermeil (1).

OBSERVATION 50e.

Femme de 64 ans. — Pleuro-pneumonie avec réaction fébrile très forte. — Mort assez rapide. — Inflammation des deux poumons. — Rougeur, ulcérations superficielles des valvules aortiques; état fongueux et adhérences de la valvule tricuspide. — Rougeur générale de l'endocarde.

Antoinette Lamongeois, âgée de 64 ans, fut admise à l'hôpital Cochin, le 14 avril 1822. Elle était affectée d'une violente pleuro-pneumonie aiguë, à laquelle elle succomba le quatrième jour après son entrée. La réaction fébrile était très considérable.

Autopsie cadavérique 36 heures après la mort (2).

On constata l'existence d'une double péripneumonie : le poumon gauche était plus enflammé que le droit.

Le péricarde contenait deux ou trois cuillerées d'un liquide sanguinolent et était injecté, surtout à gauche.

La membrane interne du cœur était rouge, *enflammée* (3); la rougeur était foncée sur les valvules mitrale et tricuspide : cette dernière était comme *fongueuse* et en partie fixée aux parois ventriculaires, par des adhérences tendineuses. L'origine de l'aorte et ses valvules étaient rouges et *parsemées de petites ulcérations superficielles.* On y voyait aussi quelques plaques terreuses ou fibro-cartilagineuses.

(1) Il n'existait pas la moindre trace de putréfaction; la température était froide, et l'ouverture a été faite 12 heures seulement après la mort.

C'est un cas où l'on peut nier difficilement la nature inflammatoire de la rougeur du système sanguin.

Le foyer de suppuration, dont nous n'avions pas reconnu la présence pendant la vie, a sans doute exercé une influence considérable dans le développement des phénomènes fébriles et typhoïdes.

(2) Je regrette que l'autopsie cadavérique n'ait pas été pratiquée à une époque moins éloignée de la mort. Toutefois, comme la chaleur n'était pas encore considérable, et que le cadavre n'offrait pas de traces de décomposition, il est probable que la rougeur dont nous parlerons plus bas n'était pas cadavérique.

(3) Je conserve ici le mot *enflammée*, qui se trouve dans mes notes: mais je n'ignore pas que cette expression n'a de valeur qu'autant que l'on trouve dans l'histoire de l'observation des preuves de l'état morbide qu'elle désigne.

DEUXIÈME CATÉGORIE.

Observations d'endocardite pendant la période d'épaississement hypertrophique des tissus enflammés, et de développement d'adhérences, de plaques membraneuses cellulo-fibreuses, ou fibreuses, et de végétations ou de granuleuses.

Cette catégorie comprend onze observations. Les quatre premières nous offriront des exemples d'*adhérences* des valvules du cœur à la surface interne de cet organe, mode de lésions qui n'avait pas encore été décrit par les auteurs de Traités sur les maladies du cœur, et qui établit un nouveau rapport entre l'endocardite et les autres inflammations des membranes séreuses. Après les quatre observations d'*adhérence* des valvules, viennent trois cas de fausses membranes plus ou moins étendues, organisées à la surface des cavités du cœur, et dont quelques unes seront désignées par nous sous le nom de *taies* de l'*endocarde,* parce qu'elles sont réellement pour cette membrane ce que sont pour la *cornée* les lésions qui portent spécialement le nom de *taies* (ces taies de l'endocarde ressemblent exactement aussi aux plaques laiteuses du péricarde). Enfin, les quatre dernières observations de cette catégorie sont relatives aux granulations ou végétations des valvules du cœur (1).

§ Ier.

OBSERVATION 51e.

Jeune fille de 18 ans. — Symptômes de maladie organique du cœur, à la suite d'un rhumatisme articulaire aigu. — Matité très considérable dans la région précordiale, qui est un peu bombée. — Battemens violens et étendus du cœur, bruit de soufflet pendant la systole ventriculaire, léger frémissement vibratoire dans la région précordiale.... Mort trois ans après le rhumatisme.... Épaississement de l'endocarde, surtout dans l'oreillette gauche, où l'on trouve une fausse membrane fibreuse. — Hypertrophie et induration des valvules tricuspide, bicuspide et aortiques, avec QUELQUES ADHÉRENCES: INSUFFISANCE de la lame postérieure de la valvule bicuspide. — Plaques fibreuses sur le péricarde. — Hypertrophie générale du cœur avec dilatation des cavités et des orifices auriculo-ventriculaires.

Schatz (Julie-Sophie), âgée de 18 ans, sans profession, née à Strasbourg, d'une constitution lymphatico-nerveuse, d'une santé habituellement délicate, non encore réglée, sujette à des flueurs blanches et à du dévoiement, fut admise à la clinique (no 5, salle Sainte-Madeleine), le 25 août 1834.

(1) Parmi les observations précédemment rapportées, il en est deux qui appartiennent à l'espèce de celles dont il s'agit ici. (Voy. les observ. 13e et 44e.)

Elle était malade depuis trois ans, mais surtout depuis six mois, que ses jambes et son ventre commencèrent à s'enfler; à la même époque, les palpitations, l'oppression, les étourdissemens qu'elle éprouvait depuis trois ans, avaient beaucoup augmenté.

Sachant combien il est fréquent de voir les *maladies du cœur* survenir à la suite d'un rhumatisme articulaire, nous demandâmes à cette jeune fille si elle n'avait jamais éprouvé de maladie de ce genre, et elle nous apprit que la maladie qu'elle avait eue, il y a trois ans, était précisément un rhumatisme articulaire aigu, pour lequel on l'avait saignée et on lui avait mis des ventouses.

Voici quel était son état dans les premiers jours de son admission à l'hôpital.

Décubitus assis, visage pâle, lèvres violacées, expression de tristesse et d'anxiété; pâleur générale de la peau; ventre encore un peu développé avec matité et fluctuation dans la région des flancs; peu d'infiltration des membres inférieurs dans l'état de repos.

Depuis une huitaine de jours, une légère bronchite avec crachats glaireux s'est jointe aux phénomènes dyspnéïques habituels. La poitrine résonne assez bien en avant, et la respiration s'y fait avec un souffle assez fort; matité et respiration obscure à la partie inférieure de la région postérieure du thorax; 24 inspirations par minute; sentiment de serrement vers la gorge.

La région précordiale est fortement ébranlée par les battemens violens du cœur; cet ébranlement se propage en s'affaiblissant dans presque toute l'étendue de la poitrine. La région précordiale offre une voussure très manifeste. Il existe aussi un léger frémissement vibratoire dans cette région (il n'en existe pas dans les artères carotides et sous-clavières).

La matité précordiale est de 3 pouces 11 lignes verticalement, et de 4 pouces 7 lignes transversalement; dans toute l'étendue de la matité, la main sent l'impulsion du cœur, qui est très forte, et l'œil la distingue parfaitement.

Au-dessous et en dehors du sein, dans la région correspondante à l'orifice auriculo-ventriculaire gauche, le premier bruit du cœur est remplacé par un bruit de soufflet très fort et très sec : ce bruit s'entend aussi, mais à un moindre degré, dans d'autres points de la région précordiale et même jusqu'à la partie postérieure de la poitrine. Le second bruit du cœur est un peu âpre, rauque, mais son souffle bien caractérisé. Le bruit de soufflet est isochrône aux pulsations artérielles.

A un pouce, un pouce et demi au-dessus et en dedans du point où le bruit de soufflet existe à son *maximum* d'intensité, il est remplacé par un bruit seulement un peu plus sec qu'à l'état normal, et là, le second bruit du cœur, clair, éclatant, imite un véritable claquement de soupape (il semble qu'on entende les valvules aortiques se redresser pendant ce bruit, qui est brusque et très court).

La différence qui existe ainsi dans les bruits des cavités gauches, selon qu'on les ausculte dans l'un ou l'autre des points que nous venons d'indiquer, fut constatée par un grand nombre d'élèves, et par M. le docteur Gaultier de Claubry qui se trouvait à la visite, un jour où cette malade fut explorée avec le plus grand soin.

Dans la région des cavités droites, les bruits qu'on entendait ne différaient pas beaucoup de ceux qui existaient au-dessus et un peu en dedans du sein gauche.

En dernière analyse, le bruit de soufflet ou de scie n'avait lieu, à un très haut degré, que dans la région correspondante à l'orifice auriculo-ventriculaire gauche.

Pouls à 64 par minute, irrégulier, médiocrement développé.

Fonctions digestives en assez bon état.

Diagnostic. *Induration de la valvule bicuspide avec reflux de sang dans l'oreillette gauche pendant la systole ventriculaire* (1); *hypertrophie énorme et dilatation du cœur.*

Prescription. — *Infus. guim. viol. sir. de gom.; pot. avec poudre de digit. VI gr. — Bouillon, potage, lait.*

Tous les jours, depuis celui de l'entrée jusqu'à celui de la mort, les battemens et les bruits du cœur furent explorés, et, à chaque exploration, nous nous assurâmes de l'exactitude de ce qui a été signalé plus haut : quelquefois seulement, le premier bruit du cœur était double, comme si le ventricule se fût contracté à deux reprises pour se débarrasser du sang qu'il contenait. En appliquant le doigt sur la région où la pointe du cœur venait frapper, on percevait assez distinctement un mouvement de *dilatation* succédant au choc du cœur. Le frémissement vibratoire devint plus manifeste que les premiers jours; le pouls, quoique assez peu développé, était vibrant. Dans les derniers jours de la vie, le pouls de l'artère radiale disparut complètement, puis reparut, mais si faible qu'il échappait facilement au doigt. Les jambes s'infiltrèrent, le visage devint bouffi; le ventre était douloureux à la pression, fluctuant dans toute son étendue; du dévoiement se déclara.

Le 23 septembre, trois jours avant la mort, le bruit de soufflet était légèrement sibilant, au niveau du mamelon.

Mort, le 25 septembre (à 2 heures du matin), dans un état de dyspnée et d'anxiété extrêmes.

Autopsie cadavérique sept heures après la mort.

1° *Habit. extérieure et cavités pectorale et abdominale.* Les membres inférieurs, les parois abdominales, et les grandes lèvres sont infiltrés; le visage est bouffi; les lèvres violettes. La partie externe des

(1) C'est surtout à ce reflux du sang que nous attribuâmes le bruit de soufflet isochrône au pouls, bruit dont le maximum d'intensité se trouvait au-dessous et en dehors du sein.

cuisses et la région de la hanche sont plissées et ridées comme la peau du ventre après un accouchement (ces plis sont dus à une ancienne hydropisie).

L'abdomen contient une grande quantité de sérosité roussâtre. Une sérosité moins foncée en couleur, citrine, limpide, s'écoule de chaque côté du thorax, dont elle occupe la partie la plus déclive.

La matité de la région précordiale est verticalement et transversalement de 3 p. 10 l.

2° *Org. respirat. et circulat.* — La portion du cœur non recouverte par les poumons, mesurée immédiatement après l'ouverture du thorax, offre exactement les mêmes dimensions que celles fournies par la percussion de la région précordiale; c'est-à-dire 3 p. 10 lig. verticalement et en travers.

La partie antérieure de la face interne du poumon droit adhère avec le péricarde, par du tissu cellulaire, formant une lame ou un repli analogue à un *épiploon.*

La partie moyenne de la face interne du poumon gauche adhère par un tissu cellulaire semblable avec le péricarde, dans la région de l'oreillette gauche. Les deux poumons, lavés par la sérosité, offrent une teinte légèrement pâle sur laquelle tranchent un grand nombre de taches d'un rouge violet.

Ils sont tous deux plus pesans qu'à l'état normal, gorgés d'un liquide séro-sanguinolent surtout vers leur bord postérieur. Ce liquide, légèrement spumeux, s'écoule à la pression sans beaucoup de crépitation. Les incisions pratiquées dans les poumons présentent à leur surface les taches indiquées plus haut. Le tissu pulmonaire se déchire avec facilité. Le poumon gauche, d'un tiers moins volumineux que le droit, était comme affaissé et comprimé à sa partie inférieure, ce qui tenait à ce qu'il avait été refoulé en haut par le cœur hypertrophié.

Le péricarde contient une petite quantité de sérosité citrine. Il s'est énormément dilaté pour contenir le cœur hypertrophié. Celui-ci est gorgé de sang, en partie liquide, en partie coagulé. Vidé, il est encore presque double du poing du sujet. Sa surface extérieure présente, surtout dans la région du ventricule et de l'oreillette gauches, de nombreuses taches d'un rouge vif, analogues au pointillé qu'on remarque quelquefois sur les muqueuses enflammées. A droite, on voit quelques petites taches blanchâtres, arrondies (à la partie supérieure, une plaque blanche avait la largeur de l'ongle du doigt auriculaire).

Circonférence du cœur	9 pouces.
Diamètre vertical	4 p. 2 l.
— transversal	4 p. 8 l.

La cavité du ventricule droit pourrait contenir un petit œuf de poule. Sa surface interne est lisse et paraît assez vermeille. La membrane interne de l'artère pulmonaire est parfaitement blanche. Les valvules de cette artère sont aussi minces qu'une feuille de papier joseph.

La circonférence de l'orifice ventriculo-pulmonaire est de 2 pouc. 10 lig.

Celle de l'orifice auriculo-ventriculaire droit, dilaté, est de 3 p. 10 lig.

La valvule tricuspide, un peu déformée, surtout à son bord libre, est sensiblement épaissie. Les tendons qui viennent s'y attacher sont pour la plupart plus volumineux et plus forts qu'à l'état normal. Elle se trouve fixée en quelques points si près de la paroi voisine du cœur, que ses mouvemens ont dû en être gênés. Des adhérences accidentelles existent même en quelques points entre cette valvule et la paroi ventriculaire. Le maximum de la hauteur de la valvule est de 8 lignes. Le tissu de cette valvule crie sous l'instrument qui le divise, ce qui dépend d'un commencement de fibro-cartilaginification.

L'oreillette droite est dilatée dans la même proportion que le ventricule; généralement épaissie, elle a trois lignes d'épaisseur vers son appendice, épaisseur qui est aussi celle des parois du ventricule correspondant. Le tissu musculaire des cavités droites est d'un rouge un peu plus vermeil qu'à l'état ordinaire, et offre une consistance plus que normale.

Les valvules aortiques ferment l'orifice du même nom assez exactement (l'eau qu'on verse dans l'aorte ne pénètre pas dans la cavité ventriculaire).

La circonférence de l'orifice ventriculo-aortique est de 1 p. 10 lig. Cet orifice contient à peine le bout du doigt annulaire. (Il est, par conséquent, très étroit, comparativement à l'ampleur de la cavité du ventricule correspondant, lequel contiendrait un œuf de grosseur ordinaire.)

Les valvules sigmoïdes sont rougeâtres et plus épaisses que celles de l'artère pulmonaire : elles offrent sur la face qui répond au ventricule des espèces de végétations rougeâtres, dures, résistantes, d'une consistance semi-cartilagineuse. Elles ont à peu près 6 lignes d'étendue en hauteur. Toute la longueur de l'aorte ascendante et descendante offre un très petit calibre sans épaississement ni aucune autre altération : la membrane interne est d'un blanc à peine jaunâtre. Dans le voisinage de l'orifice aortique, la membrane interne du ventricule gauche offre une teinte d'un blanc mat et est évidemment épaissie : on l'enlève par lambeaux étendus, et au-dessous d'elle reste une couche de tissu cellulaire à l'état normal; l'épaisseur de la membrane va en diminuant de la base au sommet de ce ventricule. L'épaisseur de ses parois est de 7 lignes ; cette épaisseur est presque la même partout, si ce n'est à la pointe, où elle diminue sensiblement.

L'orifice auriculo-ventriculaire gauche fait communiquer largement l'oreillette droite avec le ventricule correspondant; il est presque double de l'orifice aortique. La valvule bicuspide est très forte, hypertrophiée, comme *parcheminée*; les tendons qui se fixent à son bord libre sont très forts, très fermes, et forment une sorte de réseau ou de *filet* inextricable.

La circonférence de l'orifice auriculo-ventriculaire gauche a 5 pouces d'étendue.

La lame antérieure de la valvule bicuspide a 16 lignes de hauteur. Sa lame postérieure, au contraire, offre à peine 3 à 4 lignes de hauteur, et forme une espèce de ruban qui n'est pas seulement hypertrophié, mais converti en tissu cartilagineux, criant sous le scalpel, et d'une demi-ligne à une ligne d'épaisseur. (Il est évident que cette lame ne pouvait jouer convenablement pour clore et ouvrir alternativement l'orifice auriculo-ventriculaire.)

La membrane interne de l'oreillette gauche, surtout dans la partie correspondante aux adhérences extérieures (plaques du péricarde), est rugueuse, chagrinée, inégale et comme raboteuse : elle est tellement épaissie qu'elle ressemble moins à une membrane séreuse qu'à une véritable membrane fibreuse. On ne peut la détacher que difficilement de la couche musculeuse sous-jacente. Après en avoir détaché un lambeau d'un pouce d'étendue, on voit qu'elle est effectivement fibreuse, presque opaque comme la dure-mère; au-dessous d'elle il reste une couche de tissu cellulaire serré; en quelques points, on la sépare en deux couches : on dirait que la partie la plus rugueuse n'est réellement autre chose qu'une fausse membrane organisée à la surface de la membrane interne de l'oreillette.

Le tissu musculaire des cavités gauches présente une teinte d'un rouge un peu plus vif que celui des cavités droites. L'oreillette gauche, généralement moins épaisse que la droite, a 2 lignes d'épaisseur.

Le cœur, vidé et bien lavé, pèse 338 grammes.

3° *Organ. dig. et annex.* — Le foie est volumineux et dépasse le rebord cartilagineux des fausses côtes. Il est légèrement inégal à sa surface : son tissu présente une teinte jaune très marquée. Une grande quantité de sang s'écoule des veines de cet organe. — La vésicule contient une quantité médiocre d'un liquide brun.

La rate est ratatinée et d'un volume au-dessous du normal; son tissu rappelle *celui d'un saucisson.* — Les intestins grêles sont blancs et lavés par la sérosité.

L'estomac est distendu par des gaz; sa membrane interne est légèrement rosée, du reste saine. (Elle exhale une odeur acide assez forte).

Le gros intestin contient quelques matières jaunes; il est plissé, ridé, et offre quelques taches légèrement rosées, surtout à sa partie inférieure. Au-dessus de sa jonction au cæcum, l'iléon présente une rougeur très marquée qui se prolonge en s'affaiblissant dans l'étendue d'environ deux pieds, sans développement anormal des follicules isolés ni des plaques de Peyer (1).

(1) L'artère axillaire, vers l'origine de l'artère humérale, contient un caillot qui en oblitère la cavité, ainsi que celle des artères qui en naissent. Celles-ci sont transformées en cordons aplatis; la membrane interne présente des taches rouges multipliées, sur lesquelles on observe une injection arborescente. L'altération ci-dessus indiquée nous donne la raison de l'absence du pouls dans l'artère radiale pendant les derniers jours de la malade.

OBSERVATION 52e.

Femme de 34 ans. — Douleur dans le côté gauche, palpitations, oppression. — Plus tard, infiltration, bruit de soufflet dans la région précordiale, etc. — Mort subite, plusieurs mois après le début des premiers accidens. — Hypertrophie et induration de la valvule mitrale avec ADHÉRENCE d'une de ses lames à la paroi ventriculaire correspondante, et partant INSUFFISANCE de cette valvule. — Hypertrophie générale du cœur. — Concrétions polypiformes très abondantes dans les cavités du cœur.

Madame Masselin, âgée de 34 ans, d'une constitution à la fois lymphatique et nerveuse, fut admise à la clinique, (n° 4, salle Sainte-Madeleine), le 12 avril 1833. Elle avait éprouvé de longs et violens chagrins. Mère de cinq enfans, sa dernière couche avait été très laborieuse, et elle s'était livrée depuis long-temps à des fatigues au-dessus de ses forces. Depuis sa dernière couche, qui eut lieu au mois d'août 1832, ses règles ne sont revenues qu'une seule fois, et en petite quantité. Elle attribua à cette suppression une petite toux sèche dont elle fut plus tard atteinte, avec oppression, douleur dans la région du cœur et palpitations. La douleur de côté étant devenue très vive, trois jours après son apparition, un médecin fut appelé : il prescrivit une saignée et un vésicatoire à la région épigastrique. A la suite d'un soulagement passager, tous les symptômes reprirent une nouvelle intensité; la malade ne fit point alors venir le médecin, et se contenta de l'application de quelques topiques, dont elle n'a pu nous indiquer ni le nom ni la nature. Cependant, la dyspnée prenant de jour en jour un caractère plus inquiétant, un second médecin fut appelé dans le cours du mois dernier (mars); il reconnut un épanchement dans la plèvre, et fit appliquer successivement vingt sangsues, deux ventouses et cinq à six vésicatoires.

Le 26 ou le 27 mars, madame Masselin s'aperçut que ses jambes et son ventre enflaient, symptôme qui chaque jour fit de nouveaux progrès; la toux et la dyspnée continuaient; les palpitations étaient plus rares.

13 et 14 avril. Une exploration attentive nous fit reconnaître les symptômes suivans :

La face était bouffie, un peu terne et livide; les lèvres d'un violet légèrement bleuâtre; le ventre était volumineux et fluctuant; les malléoles œdématiées.

Il existait une matité très étendue dans la région précordiale; les battemens du cœur étaient réguliers, fréquens, profonds, à peine sensibles à la main; le bruit en était moins clair que dans l'état normal, surtout vers la pointe des ventricules; on entendait en outre un bruit de soufflet très prononcé.

Son mat et absence de la respiration dans le côté gauche, jusque vers la pointe de l'omoplate, où l'on entendait une égophonie modèle (voix de polichinelle).

Le pouls *petit, mince, filiforme,* régulier, bat-

tait cent seize fois; les veines jugulaires étaient dilatées.

Il existait une anxiété extrême, surtout le soir et la nuit; de l'orthopnée, des défaillances, des palpitations au moindre mouvement, de l'insomnie. La physionomie exprimait la douleur, la tristesse et le découragement.

Diagnostic. *Induration des valvules gauches du cœur avec hypertrophie anévrismale. — Epanchement dans la plèvre gauche.*

Prescription. *Une petite saignée (2 pal.); looch avec teint. digit.; org. et chiend. sir. des cinq racin.; 3 bouill., 2 potag.*

Sous l'influence de ce traitement, il survint une amélioration sensible; les urines coulèrent en abondance, l'abdomen commença à se détendre, les jambes à dégonfler, le sommeil revint un peu; les mouvemens furent moins gênés, la face se ranima.

Il survint, le 17, des palpitations qui furent, à deux reprises, suivies d'éblouissemens; mais peu à peu ces symptômes s'évanouirent et la malade reprit quelques forces; le pouls, d'abord à peine sensible, se développa; l'égophonie diminua légèrement. Enfin, le 25, voici ce que M. Jules Pelletan écrivait sur le registre d'observations : L'amélioration continue, l'abdomen est presque entièrement revenu à son état naturel; la matité du côté gauche de la poitrine est moindre, l'égophonie s'affaiblit peu à peu. La malade demande à manger, et on lui accorde le quart.

Elle alla ainsi assez bien quelques jours encore; mais le 30 elle commença à avoir du dévoiement; le ventre devint plus tendu; l'oppression augmenta. Le 2 mai, elle allait encore moins bien que les jours précédens. Une demi-heure après la visite, elle venait de prendre une crème de riz, et avait eu une légère querelle avec ses voisines, lorsqu'elle expira tout à coup sans mouvement convulsif et sans avoir appelé du secours.

Autopsie cadavérique, 24 heures après la mort.

1° *Org. respir. et circulat.* — Une ponction ayant été pratiquée à la partie postérieure du côté gauche du thorax, il s'en est écoulé une assez grande quantité d'une sérosité citrine, transparente. Comprimé par l'épanchement, le poumon gauche avait perdu beaucoup de son volume (il pèse 9 onces de moins que le droit). Son tissu, dense, coriace, crépite peu. La membrane muqueuse des bronches gauches est d'un rouge violacé. Le poumon droit, plus crépitant que le gauche, est gorgé de sang et de sérosité à son bord postérieur; son tissu est d'un gris mêlé de points noirs. Il n'existe aucune trace d'emphysème. — La membrane muqueuse des bronches droites est blanche.

Le péricarde contient une médiocre quantité de sérosité.

Le cœur, énormément distendu par des caillots de sang, pèse	1 liv. 9 onc.
Débarrassé de ses caillots et lavé, il pèse	1 liv.
Diamètre transversal	5 pouc.
Diamètre vertical	4 p. 6 l.
Circonférence	13 p.

Le ventricule droit est énormément dilaté et en même temps hypertrophié (ses parois ont 2 à 3 l. d'épaisseur, et ses colonnes charnues sont très robustes).

Circonférence de l'orifice auriculo-ventriculaire droit, dilaté, 5 p. 6. l.

Les lames de la valvule tricuspide sont épaissies, chagrinées.

L'oreillette droite a le double de sa capacité normale, et ses parois sont épaissies.

La cavité du ventricule gauche est de moitié environ moindre que celle du droit : ses parois ont dix lignes d'épaisseur à la base. Son tissu est rouge et vermeil, ainsi que celui du ventricule droit.

L'orifice aortique est sensiblement à l'état normal.

L'orifice auriculo-ventriculaire gauche, beaucoup moins large que le droit, n'est cependant pas rétréci d'une manière notable (sa circonférence est de 3 pouc.).

La valvule bicuspide est épaissie et indurée : sa lame postérieure, ratatinée, comme repliée sur elle-même, est fixée à la paroi correspondante du ventricule par ses filets tendineux raccourcis, et peut-être aussi par des productions cellulo-fibreuses *accidentelles*. En raison de cette adhérence et de ce *ratatinement*, cette lame ne pouvait pas jouer librement et *suffire* à l'occlusion de l'orifice auriculo-ventriculaire gauche, au moment de la systole.

L'oreillette gauche est de moitié moins ample que la droite, et ses parois ont une ligne et demie à deux lignes d'épaisseur.

La surface interne de l'aorte est blanche, parsemée seulement de quelques plaques jaunâtres.

2° *Org. digest. et annex.* Un demi-seau environ de sérosité limpide dans le péritoine.

L'estomac contient le potage que la malade venait de prendre au moment de sa mort. Il existe peu de rougeur dans le grand cul-de-sac. — Foie et rate gorgés de sang, d'un rouge foncé.

3° *Org. de l'innerv.* — Le cerveau est pâle, flasque, mou. Les méninges sont abreuvées de sérosité. — Les ventricules latéraux sont très amples; trois cuillerées de sérosité à la base du crâne.

OBSERVATION 53e.

44 ans. — Matité considérable, voussure de la région précordiale, bruit de soufflet ou de râpe; palpitations violentes et anciennes, étouffement, hydropisie. — Mort plusieurs années après le début. (La mort a lieu presque subitement avec symptômes de congestion séreuse dans la cavité du crâne). — Induration, épaississement, adhérence, insuffisance de la valvule bicuspide; induration sans déformation des valvules aortiques et tricuspide. — Dilatation et hypertrophie du cœur; concrétions sanguines très abondantes dans les cavités de cet organe. — Plaques pseudo-membraneuses anciennes sur le péricarde. — Sérosité abondante à la base du crâne et dans la pie-mère.

Mademoiselle Scherniska, âgée de 44 ans, née à Constantinople, de parens grecs, d'une constitu-

tion délicate, nerveuse, d'un caractère vif et irritable, habitant Paris depuis vingt ans, exerçant la profession de couturière, fut admise à la clinique, le 21 mai 1832. Elle nous présenta les symptômes d'une lésion *organique* des valvules du cœur avec énorme hypertrophie du même organe. Quelques petites saignées, la digitale, les diurétiques, le repos et un régime convenable, apportèrent un soulagement considérable, et la malade sortit de l'hôpital le 9 juillet 1832. Elle rentra dans notre service le 24 février 1834 (1).

État au moment de l'entrée.—Visage pâle, teinte d'un jaune pâle de tout le reste du corps, lèvres minces et décolorées, maigreur très prononcée (les membres inférieurs n'étaient plus infiltrés, mais il existait une ascite assez considérable; veines jugulaires gonflées).

Pouls très irrégulier, intermittent, peu développé, battant 120 à 130 fois par minute; oppression, étouffement (32 inspirations par minute).

La région précordiale présente une voussure très marquée. Elle est fortement soulevée dans une grande étendue par les battemens du cœur. L'impulsion de cet organe se fait sentir jusque dans le deuxième espace intercostal. La main appuyée sur la région précordiale perçoit un frémissement vibratoire très distinct.

La matité de cette région a 6 pouces verticalement et 6 pouces et demi transversalement.

Les battemens tumultueux du cœur sont accompagnés d'un double bruit de soufflet : celui qui a lieu pendant la systole est plus fort et plus prolongé que celui dont la diastole est accompagnée. On distingue en même temps un très fort tintement métallique pendant la percussion du cœur contre la paroi pectorale.

Le sentiment d'anxiété auquel la malade est en proie ne lui laisse presque aucun instant de sommeil.

Les fonctions digestives sont en assez bon état. — Le foie déborde les fausses côtes. La fluctuation abdominale est des plus évidentes.

Diagnostic. — *Induration des valvules gauches; hypertrophie considérable et dilatation du cœur.*

Prescription. — *Infus. till. et feuill. d'orang.; julep avec poudre de digit.* x *gr. Bouill., pot., lait.*

Jusqu'au 1er mars, peu de changement. Le pouls tombe à 64 pulsations par minute, se développe et devient vibrant. L'impulsion du cœur se fait toujours sentir dans une grande étendue : ce n'est pas seulement la pointe, mais toute la masse de cet organe qui soulève la région précordiale. Le maximum d'intensité du bruit de soufflet existe dans la région des cavités gauches; il est aussi très fort dans la région sous-claviculaire, et on l'entend même à la partie postérieure de la poitrine; il est si gros qu'il imite le bruit d'un soufflet de forge.

Vésicat. rég. précord. et pansem. avec poudre de digit.; le reste ut suprà.

Le 11 mars, le pouls est à 52-56, toujours irrégulier, *vibrant*. Le bruit de soufflet ou de râpe n'existe actuellement que pendant le soulèvement de la région précordiale, c'est-à-dire pendant la systole ventriculaire : il est moins fort dans la région sous-claviculaire. (*On ajoute aux moyens déjà indiqués le sirop de pointes d'asperges*).

Rien de nouveau jusqu'au 16. On mesure de nouveau la matité de la région précordiale : elle est de 6 pouces 3 lignes verticalement, et de 6 pouces transversalement. Dans toute l'étendue de la matité, on sent à la main et on distingue à la vue les battemens du cœur.

Le sommeil de la malade est toujours très court et très agité.

17, 18, 19. Nausées, inappétence, vomissemens, céphalalgie. (*Suspension de la digitale à l'intérieur*).

20, 21. 60 pulsations; 28 inspirations.

22. Insomnie continuelle, oppression plus forte, battemens du cœur plus tumultueux. (*On reprend l'usage de la digitale*).

23, 24. Les palpitations continuent : le ventre se tuméfie de plus en plus.

25. Dans la nuit du 25 au 26, la malade est prise d'une suffocation subite; elle perd connaissance, et, le 26 à la visite, le râle de l'agonie se fait entendre. Le visage est cadavérique; cependant les battemens du cœur sont très forts, toujours tumultueux et accompagnés de bruit de soufflet ou de râpe. — A neuf heures du matin, la malade avait cessé de vivre.

Autopsie cadavérique, 24 heures après la mort.

(1) Cette malade me fut adressée par M. le docteur Yvan fils qui lui avait donné des soins chez elle. Cet honorable confrère eut la complaisance de me donner sur les antécédens de mademoiselle Scherniska une note dont j'extrairai les détails suivans :

« La mère de cette malade est encore vivante, et présente elle-» même, depuis longues années, les signes d'une maladie *organique* » du cœur (elle est âgée de 62 ans). Mademoiselle Scherniska est » sujette, depuis un très grand nombre d'années, à des palpita-» tions. Quoique d'un tempérament faible, et assez mal réglée, » elle a eu six enfans et une fausse couche. Elle s'est livrée avec » une passion effrénée aux plaisirs vénériens. A la suite de ses deux » dernières couches (la dernière date de décembre 1831), qui » furent laborieuses, il survint une infiltration des membres infé-» rieurs, et une ascite, dont elle ne se rétablit que très lentement. » Pendant la dernière grossesse, les palpitations augmentaient, et » des évanouissemens avaient lieu de temps en temps. Plusieurs » saignées furent pratiquées, et fournirent un sang très séreux. » Après l'accouchement, il se manifesta des picotemens et des » élancemens dans la région précordiale. (*Une nouvelle saignée, » digit. intér. et extér., camphre et assa-fœtida*). Une amélioration » sensible eut lieu; mais la malade s'étant livrée à de nouveaux » excès vénériens, les palpitations reparurent avec tant de vio-» lence, qu'elles déterminèrent un crachement de sang. M. Yvan » pratiqua une nouvelle saignée, et se proposait de recourir aux » autres moyens qui avaient déjà procuré du soulagement, lors-» qu'un autre médecin, appelé en l'absence de M. Yvan, blâma » cette méthode, et conseilla l'usage du coït comme l'une des » bases fondamentales du traitement. M. Yvan ne revit la malade » qu'en 1832. C'est dans le cours de cette année qu'elle fut admise » pour la première fois à la clinique, éprouvant alors des palpita-» tions violentes, de l'étouffement, et ayant les membres infé-» rieurs infiltrés et l'abdomen rempli de sérosité.

» En 1834, elle eut encore recours aux soins de M. le docteur » Yvan. Mais comme elle ne voulut point suivre le régime qu'il lui » conseilla, elle prit le parti de rentrer à la clinique. »

1° *Habit extér.*— Rigidité cadavérique médiocre. Lèvres violettes, pas d'infiltration des membres inférieurs.

On pratique de nouveau la percussion de la région précordiale, et on trouve de la matité dans l'étendue de 6 pouces verticalement et de 5 pouces transversalement.

2° *Org. circul. et respirat.* — La portion du cœur non recouverte par les poumons, a 5 pouc. transversalement et 6 pouc. verticalement, mesure exacte de l'étendue de la matité de la région précordiale.

La pointe du cœur répond au huitième espace intercostal (en comptant de haut en bas), tandis que la base répond au second espace intercostal. Le cœur, vraiment énorme, remplit assez exactement le péricarde; cependant on voit en bas, à travers cette enveloppe, un demi-verre environ de sérosité citrine. Le péricarde offre une teinte légèrement opaline : il n'est pas injecté. La partie qui revêt l'origine de l'aorte et de l'artère pulmonaire, est recouverte de plaques d'un blanc laiteux très adhérentes; on en trouve aussi quelques unes sur le ventricule et l'oreillette droits.

La pointe du cœur, mousse, arrondie, est dirigée presque transversalement à gauche. Cet organe remplit les trois quarts du côté gauche de la poitrine. Le poumon gauche, refoulé par le cœur en dehors et au sommet, est réduit à une espèce de gâteau, d'un pouce environ d'épaisseur vers son milieu et en haut, plus mince en bas. Il ne recouvre que le bord gauche du ventricule gauche.

Le cœur a un volume au moins triple de celui du poing du sujet. De grosses veines sillonnent sa surface, surtout en bas. Toutes ses cavités, dilatées et hypertrophiées, sont distendues par beaucoup de sang, surtout à droite.

Poids du cœur, avec ses caillots et l'origine des gros vaisseaux	748 grammes.
Poids du cœur vidé et lavé (alors flasque, affaissé)	420 grammes.
Diamètre transversal	5 pouc.
— longitudinal du ventricule gauche	4 p.
— — — droit	5 p.
Circonférence	11 p. (1).
Diamètre antéro-postérieur	1 p. 9 lig.
Épaisseur des parois du ventricule gauche (à la base)	9 lig.
— — (à la pointe)	6 lig.
— de l'oreillette gauche	2 lig.
Épaisseur des parois du ventricule droit	3 l. 1/4.
— de l'oreillette droite	1 lig.
— de la cloison interventriculaire	6 lig.
Circonférence de l'ouverture aortique	3 pouc. 2 lig.
— de l'orifice auriculo-ventriculaire gauche	5 p.
Hauteur de la valvule mitrale (à son *maximum*)	6 lig.
Circonférence de l'orifice de l'artère pulmonaire	4 p.
— auriculo-ventriculaire droit	4 p. 10 lig.

D'énormes caillots remplissent les quatre cavités du cœur, surtout les droites : quelques concrétions adhèrent à l'intérieur de ces cavités. Le ventricule droit ouvert, on voit que la cloison interventriculaire fait une saillie dans sa cavité et paraît en occuper toute la moitié gauche. La cavité du ventricule droit pourrait cependant contenir un œuf de poule. Les valvules de l'artère pulmonaire sont très amples, d'un bon tiers plus étendues qu'à l'état normal, ce qui fait qu'elles peuvent exactement fermer l'orifice de l'artère. Les colonnes charnues du ventricule droit sont multipliées, d'un aspect plus rosé qu'à l'ordinaire. La valvule tricuspide, développée, épaissie, est plus rouge qu'à l'état normal, surtout à son bord libre. La membrane interne de l'oreillette et du ventricule n'est ni colorée, ni épaissie d'une manière anormale; elle se détache assez facilement du tissu musculaire, qui est plus épais et plus terne qu'à l'état normal. Les colonnes charnues de l'auricule sont très fortes et embarrassées de concrétions sanguines.

Les valvules aortiques ferment bien l'orifice. Le ventricule gauche dilaté pourrait contenir un petit œuf d'oie. Les colonnes charnues de la valvule bicuspide sont très volumineuses (presque doubles de l'état normal).

La membrane interne du cœur est légèrement inégale vers les valvules sigmoïdes, qui ont conservé leur forme; ces valvules sont rouges, d'une épaisseur double de la normale, rugueuses à leur surface, et fibro-cartilagineuses vers les tubercules d'Arantius. L'aorte, *dans le point correspondant, présente des incrustations jaunâtres, terreuses.*

Cette artère ne présente, d'ailleurs, aucune rougeur; les parois sont épaissies, sans incrustations. — La veine cave et les autres veines sont médiocrement distendues de sang.

L'orifice auriculo-ventriculaire gauche fait communiquer librement le ventricule et l'oreillette. Du côté de l'oreillette, on voit des froncemens épais, imitant les plis de l'anus. *La valvule bicuspide a triplé d'épaisseur; elle est plissée partout, rougeâtre et transformée en tissu fibro-cartilagineux qui crie sous l'instrument. La portion la plus épaisse répond à l'orifice aortique. Sa lame postérieure, courte, adhère en quelques points à la paroi ventriculaire.* Les tendons valvulaires participent à l'hypertrophie des colonnes charnues. L'oreillette gauche est un peu moins dilatée que la droite. Sa membrane interne est comme *chagrinée* et *offre une teinte opaline,* plus marquée dans certains points que dans d'autres. *Cette disposition paraît tenir à la formation d'une fausse membrane qui, détachée, laisse voir sous elle la membrane propre plus épaisse qu'à l'état normal.* La couche musculaire mise à nu est composée de faisceaux serrés et vigoureux.

Le poumon droit crépite peu, a perdu son élasticité; et par les sections qu'on y pratique, ruisselle un liquide spumeux, rougeâtre. Son tissu est granuleux et splénisé à sa partie supérieure. La rougeur est moins marquée dans le lobe moyen et inférieur, où la crépitation est aussi plus sensible.

(1) La circonférence du cœur était presque la moitié de celle de la cavité thoracique (la circonférence de cette cavité était de 24 pouces).

Les bronches sont remplies d'une sérosité écumeuse et présentent une injection arborisée.

Le poumon gauche contient, au sommet, de la sérosité spumeuse; il est moins rouge que le droit. Les bronches présentent la même injection que celles du côté droit.

3° *Org. dig. et annex.* — L'abdomen contient une grande quantité de sérosité citrine, qui a *lavé et blanchi* la surface des viscères abdominaux en général et celle des intestins en particulier. On observe des adhérences entre la face convexe du foie et le diaphragme : ces adhérences ont dans quelques points une consistance fibro-cartilagineuse. Au-dessous d'elles, le péritoine conserve sa transparence et sa finesse ordinaires.

Le foie dépasse de trois pouces le rebord cartilagineux des fausses côtes; son bord inférieur est mousse, arrondi, très épais. Dans sa moitié inférieure, la face convexe du foie offre une teinte d'un blanc laiteux.—La vessie contient une petite quantité d'urine foncée, et ne présente d'ailleurs aucune lésion.

La muqueuse de l'estomac est colorée en jaune verdâtre; elle est ridée, légèrement injectée vers sa partie moyenne : sa consistance est assez bonne.— Le duodénum offre une teinte d'un rouge lilas. Il contient une matière chymeuse. La partie inférieure de l'intestin grêle est colorée par une bile en partie concrète. Nulle part on ne voit de plaques de Peyer. —Le cœcum et le reste du gros intestin ne présentent rien de particulier.

La rate, un peu atrophiée, présente à sa surface les mêmes plaques que le foie; son tissu est induré, exsangue, *sec.*

Les reins sont à l'état normal.

Un kyste existe dans l'ovaire droit : il est gros à peu près comme un œuf de perdrix; il en sort un liquide visqueux, gélatiniforme.

L'utérus ne présente rien à noter.

4° *Org. de l'innerv.*—Il existe une quantité assez considérable de sérosité dans la pie-mère, à la surface du cerveau, et dans les fosses occipitales. Les méninges sont médiocrement injectées, si ce n'est à la partie inférieure du cerveau. Le tissu cérébral, humide, d'une consistance un peu moindre qu'à l'état normal, ne présente pas d'injection. Peu de sérosité dans les ventricules.

RÉFLEXIONS.

J'ai vainement cherché dans les traités classiques sur les maladies du cœur quelque exemple de l'espèce de lésion que nous avons voulu signaler dans les trois observations précédentes, et dans quelques unes des observations que contient la première section du chapitre premier. Mais le hasard m'en a fait découvrir un dans les bulletins de la faculté de médecine. Ce cas a été communiqué par M. Lesauvage sous le titre suivant : *Adhérence* CONGÉNIALE *des valvules auriculo-ventriculaires droites. — Rétrécissement de l'orifice auriculo-ventriculaire gauche. — Dilatation des deux oreillettes.* Je vais le rapporter textuellement.

OBSERVATION 54e.

Femme de 39 ans. — Depuis un an, symptômes d'obstacle à la circulation du sang à travers le cœur. — Mort presque subite à la suite d'une congestion apoplectique. — Adhérences de la valvule auriculo-ventriculaire droite avec les colonnes charnues. — Dilatation énorme des oreillettes. — Induration cartilagineuse de la valvule mitrale, avec rétrécissement de l'orifice auquel elle est adaptée. — Dilatation de l'orifice auriculo-ventriculaire droit, de la veine cave et des veines pulmonaires.

Un femme de 39 ans, qui avait toujours joui d'une bonne santé, éprouvait depuis un an environ, à la suite de chagrins prolongés, des palpitations, de la dyspnée, accompagnées d'un commencement d'anasarque. Tout à coup, il survient une hémiplégie du côté gauche, et la malade, en proie à une anxiété extrême, avec mouvemens forts et tumultueux du cœur, expire une heure après l'arrivée de M. Lesauvage.

Le cerveau, le cervelet et les méninges étaient gorgés de sang; mais il n'existait point d'hémorrhagie; il existait seulement de la sérosité dans les ventricules.

Poumons sains.

Les deux oreillettes ont un volume énorme. La droite est épaissie et garnie de colonnes très nombreuses. Orifice auriculo-ventriculaire droit tellement étendu qu'il semblait ne former qu'une seule et même cavité avec l'oreillette correspondante. Deux valvules seulement étaient distinctes : l'une, située du côté droit, était appliquée contre la paroi correspondante du ventricule, et tellement intriquée avec les colonnes charnues de celui-ci, qu'elle ne pouvait jouir d'aucune mobilité. L'autre valvule offrait à peu près la même disposition, si ce n'est qu'elle était libre à son sommet dans l'étendue de trois à quatre lignes, et qu'elle permettait encore, par ce moyen, assez de mouvement pour démasquer en partie l'ouverture de l'artère pulmonaire. L'oreillette gauche était encore plus dilatée que la droite, mais ses parois n'étaient pas épaissies. Les veines pulmonaires et les veines caves étaient très dilatées. L'orifice auriculo-ventriculaire gauche, au contraire, était très rétréci, et pouvait admettre à peine l'extrémité du petit doigt; le bord des valvules mitrales était cartilagineux. Le ventricule aortique n'offrait rien de particulier. L'aorte était d'un petit calibre.

RÉFLEXIONS.

C'est à tort, ce me semble, que M. Lesauvage regarde comme congéniale l'adhérence de la valvule auriculo-ventriculaire droite. Mais c'est à juste titre qu'il attribue l'énorme dilatation de l'oreillette droite à cette adhérence, puisque, par suite de l'obstacle qu'elle apportait à l'occlusion de l'o-

rifice auriculo-ventriculaire droit, le sang contenu dans le ventricule correspondant refluait nécessairement dans l'oreillette. Ajoutons toutefois à cette cause de dilatation, la difficulté qu'éprouvait la colonne sanguine venant des poumons à traverser l'orifice auriculo-ventriculaire gauche rétréci. C'est avec raison que M. Lesauvage fait jouer un rôle important à l'obstacle qu'éprouvait la circulation veineuse dans le développement de la congestion apoplectique à laquelle a succombé la malade (1).

§ II.

OBSERVATION 55e.

Homme de 35 ans. — Pleuro-pneumonie datant de quinze jours au moment de l'entrée à l'hôpital. — Pouls petit, faible, déprimé. — Visage pâle, blême; lèvres violacées. — Mort le lendemain de l'entrée. — Énormes caillots blancs, élastiques, adhérens, formés avant la mort, dans les cavités du cœur. — Hypertrophie des valvules en général, et des gauches en particulier. — Taies ou plaques laiteuses à la surface interne du ventricule gauche. — Infiltration purulente du poumon droit, etc.

Un homme de 35 ans, afficheur, fut couché, le 11 novembre 1833, au n° 13 de la salle Saint-Jean-de-Dieu. Lorsque nous l'examinâmes, à la visite du lendemain, il nous dit qu'il était malade depuis une quinzaine de jours, à la suite d'une chute sur le côté droit, où il éprouvait une douleur qui occupait surtout la région lombaire. Il n'existait alors aucune trace de contusion. Depuis le début de sa maladie, cet homme ne s'était point, disait-il, encore alité, avant son arrivée à l'hôpital : pour tout traitement, il avait pris du *vulnéraire*, s'était appliqué quelques sangsues sur le côté et avait bu du bouillon, et de temps en temps un peu de *liqueur*. Il répondait à la manière d'un homme doué de très peu d'intelligence. Il était affecté d'une *fente du voile du palais* qui rendait, d'ailleurs, l'articulation des sons difficile et confuse.

Comme la respiration était haute, difficile, fréquente, (32 à 36 inspirations par minute), nous interrogeâmes le malade avec un nouveau soin. Il nous *assura* qu'il ne toussait pas, qu'il ne crachait pas. (Il n'y avait, en effet, aucun crachat dans son crachoir.)

La région précordiale rendait partout un son clair, si ce n'est à l'extrémité du sternum, où il existait de la matité dans l'étendue d'un pouce carré environ. Le bruit respiratoire était si fort dans la région des cavités gauches, qu'il masquait presque complètement les bruits du cœur.

A la percussion du côté droit de la poitrine, le malade témoigna de la douleur : la moitié inférieure de ce côté ne rendait presque aucun son, tandis que le côté opposé résonnait parfaitement. L'expansion vésiculaire était presque nulle dans toute la moitié inférieure du côté droit de la poitrine : on entendait en arrière quelques bulles de râle crépitant; souffle bronchique et bronchophonie. Un peu de râle muqueux très fin, à la base du côté gauche.

Ces signes ne nous permettaient pas de méconnaître l'existence d'une pleuro-pneumonie droite. Nous pensâmes que l'absence de crachats pouvait tenir à ce que la division du voile du palais s'opposait à l'expectoration.

La peau était plutôt froide que chaude, le pouls était médiocrement fréquent (84 à 88), mais faible, petit, fuyant sous le doigt; le visage était blême, les lèvres bleuâtres.

Ces circonstances jointes à la violence de la dyspnée et à l'époque avancée de la maladie, nous firent porter un pronostic funeste.

On pratiqua vainement deux saignées du bras et une application de vingt-cinq sangsues : le malade succomba dans la nuit du 12, sans avoir rendu un seul crachat.

Autopsie cadavérique, le 13 au matin.

1° *Habit. extér.* — Point de marasme; cadavre d'un sujet assez fortement constitué.

2° *Organ. circul. respir.* — Le cœur était recouvert en grande partie par le poumon gauche : l'espèce de parallélogramme que représentait la portion *découverte* avait un pouce d'étendue en travers, et un pouce et demi verticalement.

Le cœur, entouré de beaucoup de graisse, volumineux, était distendu par d'énormes caillots de sang, plus abondans dans les cavités droites. Ces caillots, formés pour la plupart avant la mort, étaient blancs, semblables à de la chair lavée, élastiques, adhérens, entortillés autour des colonnes charnues et des valvules; ils jetaient des racines dans les grosses veines qui se rendent à l'oreillette droite (les caillots des cavités gauches nous parurent plus récens que ceux des cavités droites).

Toutes les valvules, mais surtout les gauches, étaient plus épaisses qu'à l'état normal, *hypertrophiées;* elles étaient d'ailleurs bien conformées, et conservaient toute leur mobilité.

A l'intérieur du ventricule gauche, on observait trois taches ou plaques blanches, laiteuses, analogues à certaines taies de la cornée, et ayant environ la grandeur de l'ongle. Une de ces taches pénétrait profondément dans l'épaisseur d'une grosse colonne charnue, se détachait difficilement et en emportant avec elle un peu de la substance musculaire, laquelle était friable et plus flasque qu'à l'état normal. — La membrane interne de l'aorte, de l'artère pulmonaire et de leurs divisions était polie, égale, et d'un blanc normal.

Le poumon droit, à l'exception de son sommet, était *hépatisé* dans toute son étendue. Un demi verre de sérosité floconneuse, à la partie inférieure et postérieure de cet organe, et partout ailleurs des adhérences d'un tissu cellulaire assez dense. Le

(1) Nous ferons remarquer seulement que M. Lesauvage ne s'est pas exprimé exactement en disant que la congestion apoplectique avait été le résultat de l'anévrisme des oreillettes. Cette congestion a été l'effet direct de l'obstacle à la circulation du sang à travers les orifices du cœur. Quant à la dilatation des oreillettes, elle était elle-même l'effet de l'obstacle dont il s'agit, ainsi que nous l'avons dit plus haut.

tissu pulmonaire était *fragile*, infiltré d'un pus véritable, *louable*, qui en ruisselait à la pression : en quelques points, il formait des collections du volume d'une noisette. Quelques rameaux bronchiques, voisins de la surface du poumon, étaient également pleins de pus.—Poumon gauche, souple, élastique, parfaitement sain; point de pus, ni de mucus dans les rameaux bronchiques de ce poumon.

3° *Organ. digest. et annex.* — L'estomac est contracté. Sa membrane interne, d'une teinte à peine rosée, offre des rides assez multipliées, et se trouve en contact avec un peu de bile verte. Il existait dans la partie inférieure de l'intestin grêle une matière analogue à du *méconium*. La membrane muqueuse de cet intestin était d'une blancheur remarquable et tout-à-fait saine.

Large plaque fibro-cartilagineuse à la surface de la rate. — Foie volumineux, un peu granulé à sa surface, plus dur qu'à l'état normal. — Reins volumineux, d'un tissu jaunâtre.

Nous avons noté que chez cet individu tous les organes en général étaient un peu pâles et décolorés.

RÉFLEXIONS.

Je regarde comme très probable que les concrétions sanguines du cœur étaient en partie formées au moment où nous vîmes le malade pour la première fois, et qu'elles étaient pour beaucoup dans les phénomènes d'embarras à la circulation que nous observâmes.

Il est à peu près certain que si le malade fût entré à l'hôpital, dans les premiers jours de sa pneumonie, nous en aurions obtenu la guérison.

Il est très probable que les plaques blanches ou *taies* de l'endocarde étaient *contemporaines* de ces adhérences cellulo-fibreuses qui furent trouvées dans la plèvre. L'expérience journalière prouve combien il est commun de rencontrer à la fois une pleuro-pneumonie aiguë et une péricardite ou une endocardite (1).

§ III.

OBSERVATION 58e.

Jeune homme de 25 à 30 ans. — Ancienne pleuro-pneumonie. — Palpitations, bruit de soufflet, oppression. — Phlébite et abcès à la suite d'une saignée. — Mort rapide, après l'explosion de phénomènes cérébraux, environ deux ans après la pleuro-pneumonie. — Plaques laiteuses sur le péricarde, traces d'une ancienne péricardite. — Induration fibro-cartilagineuse des valvules gauches, avec végétations sur les valvules aortiques. — Épaississement de la membrane interne de l'oreillette gauche. — Hypertrophie du cœur. — Plaques jaunes, fibreuses, dans l'aorte et les troncs qui en naissent, etc.

Un jeune homme, âgé de 25 à 30 ans, avait été admis dans le service de M. Lerminier, pour y être traité d'une pleuro-pneumonie (1). Il en sortit dans un état de guérison en apparence complète. Au bout de deux ans, il rentra dans le même service, se plaignant alors de palpitations et d'oppression.

Les battemens du cœur étaient très forts et très étendus; ils étaient accompagnés d'un bruit de soufflet, que l'on entendait aussi dans les principales artères, telles que l'aorte, les carotides, les iliaques externes; le visage était bouffi et les membres inférieurs commençaient à s'infiltrer.

A la suite d'une saignée du bras, ce membre s'enflamme, de petits abcès s'y manifestent; des symptômes cérébraux se déclarent, et le malade succombe.

Autopsie cadavérique, le 22 septembre 1828.

Visage bouffi; une certaine quantité de sérosité dans le tissu cellulaire des membres inférieurs et du tronc; ascite légère.

La surface du cœur est parsemée de plaques blanchâtres, laiteuses, indice d'une ancienne péricardite. Les cavités du cœur sont remplies de caillots de sang d'un jaune d'ambre.

Le cœur est très volumineux, double du poing du sujet. Son tissu musculaire est ferme et rosé. Le ventricule gauche, arrondi, comme dodu, pour ainsi dire, est à la fois hypertrophié et dilaté : sa

(1) Voici deux autres cas de fausses membranes organisées à la surface interne du cœur.

Obs. 56e. — Chez une femme de 30 ans, dont nous rapporterons l'observation dans la catégorie de celles relatives à l'induration des valvules, avec rétrécissement des orifices du cœur, *la membrane interne de l'oreillette gauche offrait un épaississement dû à la présence d'une fausse membrane organisée, épaisse, fibreuse, et d'un aspect aréolé.* Il existait en même temps des adhérences anciennes, bien organisées, entre les feuillets opposés du péricarde.

Le sujet de cette observation, comme il sera dit plus loin, avait été affecté d'un *rhumatisme goutteux*. Encore un exemple d'une endo-péricardite coïncidant avec un rhumatisme articulaire aigu.

Obs. 57e. — Vaclin (René), âgé de 60 ans, fruitier, d'une constitution vigoureuse, est entré à la Charité le 5 septembre 1828. Battemens du cœur forts, réguliers, durs, accompagnés de bruits sourds, étouffés, mais sans souffle distinct; pouls également fort, dur et régulier; teint blafard, pâle; infiltration médiocre des membres : ascite; oppression; demi-orthopnée. — Mort le 24 octobre 1828.

Autopsie cadavérique, 24 heures après la mort.

Membres inférieurs très légèrement infiltrés; l'abdomen contient une grande quantité de sérosité citrine. Viscères abdominaux comme lavés. Congestion sanguine dans tous ces viscères. Veine porte dilatée. Sérosité jaunâtre, claire, dans chaque côté de la poitrine, mais principalement à gauche.

Cœur très volumineux, ce qui dépend en partie de la présence d'énormes caillots dans ses cavités, dans les oreillettes surtout. Vidé de ces caillots, il offre une forme plus pointue que cela n'a lieu ordinairement dans l'hypertrophie. Le ventricule gauche est très peu ou pas dilaté; il est hypertrophié, d'une consistance ferme. *Sa membrane interne semble généralement un peu épaissie, opaque; on y voit diverses petites plaques d'un blanc nacré ou argenté. L'une d'elles, de la grandeur d'une pièce de dix sous, est parfaitement semblable aux plaques dites* LAITEUSES *du péricarde. Une colonne charnue est entourée d'une production semblable à cette plaque. Vers la base des valvules aortiques, l'épaississement est plus considérable; on y trouve des plaques fibro-cartilagineuses et calcaires; les valvules elles-mêmes sont un peu épaissies, mais l'orifice aortique est libre et bien conformé.*

Aucune rougeur dans les cavités du cœur. Les parois des oreillettes sont sensiblement épaissies.

(1) M. le docteur Reynaud, alors interne dans le service de M. Lerminier, examina plusieurs fois le malade. Il est probable que la pleuro-pneumonie fut accompagnée d'une péricardite, dont nous indiquerons plus tard les suites.

cavité est d'un bon tiers plus grande qu'à l'état normal et ses parois ont au moins six lignes d'épaisseur à la base.

Le ventricule droit est également un peu hypertrophié et dilaté. — L'oreillette gauche n'est pas sensiblement dilatée, mais ses parois sont considérablement hypertrophiées; sa membrane interne est *épaissie, opaque*, un peu *rugueuse*, comme il arrive à la suite d'une inflammation chronique. Elle n'offre point de rougeur, non plus que la portion qui tapisse les autres cavités du cœur.

Les valvules aortiques sont incrustées de plaques fibro-cartilagineuses et hérissées de végétations verruqueuses, analogues aux végétations vénériennes. Ces végétations sont très multipliées sur le bord libre des valvules, assez rares à la base de celles-ci, où elles occupent la partie la plus voisine de l'orifice ventriculaire. Quelques-unes sont composées d'une matière demi-transparente, gélatiniforme; d'autres, d'une matière blanchâtre, friable, s'écrasant facilement sous le doigt en plusieurs fragmens de consistance caséeuse ou tuberculeuse. En général, ces productions ressemblent exactement à certaines granulations pseudo-membraneuses qui se développent sur les membranes séreuses chroniquement enflammées. Les valvules sont d'ailleurs épaissies, surtout celle qui avoisine le plus l'orifice auriculo-ventriculaire gauche (cette dernière est triplée d'épaisseur); elles sont dures, comme fibro-cartilagineuses, un peu ratatinées, mais pas notablement déformées. L'orifice aortique est un peu rétréci.

La valvule bicuspide est également épaissie, indurée, surtout dans sa lame supérieure ou aortique, qui est comme cartilagineuse.

La surface interne de l'aorte, des carotides primitives, des iliaques primitives et des troncs qui en naissent, inégalement rosée ou rouge, surtout à la partie la plus déclive, était parsemée de plaques plus ou moins épaisses, irrégulières, les unes très petites, les autres plus étendues (de la grandeur d'une pièce de dix sous, par exemple); en quelques points, au lieu de plaques, on rencontrait une matière furfuracée ou analogue à des grumeaux de lait caillé, s'enlevant par le raclement, à l'instar des fausses membranes encore assez récentes (1). Il n'existait nulle part de lames osseuses ou calcaires. Les parois artérielles étaient généralement un peu hypertrophiées.

Le foie et les poumons étaient gorgés de sang et de sérosité.

Le cerveau offrait une bonne consistance.

On ne trouva pas de traces d'inflammation dans les veines du membre où s'étaient formés des abcès.

(1) Il est probable que le bruit de soufflet des artères était dû à la présence des plaques ci-dessus, lesquelles avaient pour effet d'augmenter le frottement que la colonne sanguine exerce normalement contre les parois artérielles. Le frottement devait être d'autant plus considérable dans ce cas, qu'il existait une hypertrophie du ventricule aortique.

OBSERVATION 59e.

Femme de 41 ans. — A la suite de douleurs dans les membres inférieurs, palpitations et oppression, infiltration. — Bruit de râpe, frémissement cataire dans la région du cœur. — Fluctuation dans les veines jugulaires, etc. — Mort cinq ans environ après les premiers accidens. — Plaques laiteuses à la surface extérieure du cœur. — Induration et déformation des valvules tricuspide, aortiques et bicuspide; granulations en forme de choux-fleurs sur l'une des lèvres de cette dernière, qui est transformée en un anneau fibro-cartilagineux ou osseux, dont l'ouverture admet à peine le bout du petit doigt. — Hypertrophie et dilatation du cœur, etc.

Bruand (Julienne), âgée de 41 ans, giletière, mariée, réglée à 17 ans (elle a cessé de l'être depuis 3 mois), d'une assez bonne constitution, née d'une mère qui paraît avoir succombé à une maladie du cœur (étouffement, œdème des membres inférieurs, etc.), fut admis dans le service clinique, le 27 avril 1833. Il y avait cinq ans qu'à la suite d'une course, elle fut prise d'une maladie qu'elle appelle une *courbature des membres inférieurs* (1). Les symptômes se calmèrent sous l'influence du repos et de la belle saison, mais reparurent l'hiver suivant, pour se dissiper de nouveau à la belle saison. Depuis deux ans, la maladie de cette femme a fait des progrès continuels. Il y a un an qu'elle fut placée à l'Hôtel-Dieu où on lui fit une application de sangsues. Les principaux symptômes qu'elle dit avoir éprouvés sont de l'oppression, des palpitations, de l'œdème des membres inférieurs, de l'insomnie avec des réveils en sursaut et des rêves bizarres.

Etat au moment de l'entrée :

Pendant le repos au lit, les battemens du cœur sont assez modérés; néanmoins, la main appliquée sur la région précordiale est repoussée par une masse volumineuse et résistante, et éprouve la sensation d'un léger frémissement vibratoire. La matité est peu étendue, ce qui tient à la présence d'une lame du poumon qui recouvre le cœur. Dans toute la région précordiale, et même plus loin, le double claquement du cœur est remplacé par un bruit de râpe qui semble continu. Au-dessus de la région précordiale, on entend un peu le second claquement valvulaire, bien qu'il soit mêlé au bruit de râpe ou de frottement. Les bruits du cœur se font entendre à la partie postérieure de la poitrine, où ils paraissent sourds et lointains; on distingue aussi le bruit de râpe ou de scie, surtout pendant la systole.

Les veines jugulaires offrent une fluctuation très prononcée : elles se dilatent considérablement pendant les fortes expirations, et s'affaissent pendant l'inspiration.

Le pouls est mince, petit, assez régulier, à 80 pulsations par minute. Infiltration légère des mem-

(1) Depuis que de très nombreuses observations nous ont appris combien il est fréquent de voir les maladies du cœur coïncider avec le rhumatisme, nous sommes disposé à croire que cette prétendue courbature des membres inférieurs pouvait bien être un véritable rhumatisme.

bres inférieurs avec refroidissement des extrémités. Lèvres violettes, visage exprimant l'anxiété; tendance aux défaillances.

La poitrine résonne assez bien, et la respiration se fait entendre partout; 24 inspirations par minute.

Ventre souple, un peu de dévoiement. Le foie ne dépasse pas le rebord cartilagineux des fausses côtes.

Diagnostic.—*Induration des valvules gauches du cœur avec rétrécissement d'un orifice. — Hypertrophie du cœur.*

Prescription.—*Une saignée de trois palettes; till. orang. édulc.; jul. gomme. teint. digit.* x *g.;* 2 *bouill.;* 3 *potag.*

29. Le sang fourni par la saignée est très séreux et ne présente pas de couenne.

Le 14 mai, une nouvelle saignée fut pratiquée. Après un soulagement momentané, la malade retombe dans le même état dyspnéïque. Le 19, son visage est plus altéré et il prend un aspect cholérique (œil enfoncé, teint terne, livide); elle expectore des crachats d'un rouge brique, paraissant presque entièrement formés d'un sang altéré. — Elle succombe, le 22, à 7 heures du soir. La veille de sa mort, comme les jours précédens, on avait ausculté la région du cœur et les deux bruits étaient toujours remplacés par le bruit de râpe ou de scie. A 1 pouce et 1/2 ou 2 pouces au-dessous de la clavicule gauche, le claquement valvulaire se faisait entendre assez distinctement, bien qu'un peu mêlé de souffle.

Autopsie cadavérique, 38 heures après la mort.

1° *Habit. extér.* — Cadavre dans un demi-marasme. Les membres inférieurs sont simplement empâtés.

2° *Org. respir. et circulat.*— Deux verres de sérosité sanguinolente dans le côté droit de la poitrine. La partie inférieure du poumon droit est rouge, injectée, et adhère avec le péricarde par de fausses membranes récentes. Cette partie du poumon, surtout antérieurement, ne crépite pas et a perdu son élasticité : elle est *hépatisée*, infiltrée de sang et de pus. La membrane muqueuse des bronches est violette et épaissie.

Il existe aussi un peu de sérosité à gauche. Le poumon de ce côté est dans l'état normal. Il y a une légère congestion en arrière.

Le cœur, d'un volume double du poing du sujet, remonte vers les deux tiers supérieurs du sternum, et n'est éloigné que de 2 à 3 p. de la clavicule gauche. *Il est recouvert dans ses deux tiers gauches par une épaisse lame du poumon, ce qui explique pourquoi la matité était moins étendue qu'elle n'aurait dû l'être d'après le volume du cœur.* Sa pointe, tournée plus à gauche que dans l'état normal, est mousse, épaisse, arrondie. Le péricarde contient très peu de sérosité.

Le cœur pèse avec les caillots qu'il contient, 630 grammes.

Sur la partie antérieure et moyenne du ventricule droit, il existe une plaque fibreuse, laiteuse, de la largeur d'une pièce de 1 fr. à peu près. Cette fausse membrane, trace d'une ancienne péricardite, se détache assez facilement de la séreuse, qui est saine. — L'oreillette droite présente aussi dans la moitié de son contour de fausses membranes analogues à la précédente. Il existe en outre quelques pétéchies (et sur les cavités gauches quelques véritables ecchymoses). L'oreillette droite est gorgée de beaucoup de sang coagulé, très noir. Le ventricule droit contient des caillots dont quelques uns sont décolorés. L'orifice auriculo-ventriculaire droit n'est pas sensiblement rétréci; *mais la valvule est déformée, très épaisse, chagrinée, et crie sous le scalpel. Les valvules aortiques sont épaissies à leur bord libre, ratatinées et transformées en un tissu fibro-cartilagineux. L'orifice aortique n'est pas sensiblement rétréci. La valvule mitrale est déformée : ses principaux tendons sont énormément hypertrophiés, et ressemblent à de grosses cordes.* Les lames de cette valvule sont *indurées, pétrifiées, et l'orifice ressemble à une fente bordée de deux replis saillans, qui imitent le museau de tanche. Sur la lèvre inférieure de cet orifice, il existe des granulations arrondies, friables, groupées en forme de choux-fleurs, du volume d'une tête d'épingle, et d'une couleur rouge. Vu du côté du ventricule, l'orifice ressemble à une fente infundibuliforme; les deux lames de la valvule qui bordent cette fente sont considérablement épaissies et transformées en un tissu fibro-cartilagineux. C'est vers son bord adhérent, qui fait saillie du côté de l'oreillette, que la valvule est pétrifiée. On peut à peine introduire le petit doigt dans l'orifice auriculo-ventriculaire gauche. L'oreillette gauche*, d'un bon tiers plus développée que dans l'état normal, est notablement épaissie (les parois ont 1 l. et demie à 2 l. d'épaisseur). *Le ventricule gauche a une capacité qui est aussi d'un quart plus considérable que dans l'état normal. Ses parois ont* 8 *à* 9 *l. d'épaisseur. — La cavité du ventricule droit est un peu plus considérable que celle du gauche; ses parois ont* 3 *l. et demie d'épaisseur. Ses colonnes charnues sont très multipliées. L'oreillette droite est dilatée, épaissie, et les colonnes de l'auricule sont très développées.*

Le tissu du cœur est généralement rouge et ferme, surtout vers le point où existait la fausse membrane du péricarde. La membrane interne du cœur est un peu rouge.

L'origine de l'aorte présente quelques plaques blanchâtres, qui se rencontrent aussi dans le reste de son étendue; une légère ligne rouge existe à sa partie la plus déclive.

3° *Org. dig. et annex.* — Le foie, gorgé de sang, est d'un brun noirâtre; il est plus dense que dans l'état normal. *La rate adhère avec la portion correspondante du diaphragme; elle est atrophiée et réduite au quart de son volume. Son tissu est dur, contracté, et contient peu de sang.* — Les reins sont

petits, décolorés. — L'estomac est très ample, d'un rouge foncé; pointillé (en quelques points, la rougeur est vive). La membrane muqueuse est ramollie, surtout dans le grand cul-de-sac. — Les intestins sont aussi fortement injectés vers la fin; dans le commencement ils présentent leur blancheur accoutumée. — Il n'existe aucun développement des follicules.

OBSERVATION 60e.

Femme de 54 ans. — Affection aiguë de poitrine, dont la malade ne se rétablit pas complètement. — Étouffement, infiltration, palpitations, bruit de râpe dans la région du cœur; frémissement cataire dans cette région, ainsi que dans les carotides; pouls veineux. — Mort trois ans après l'affection de poitrine. — Traces d'une ancienne pleurésie et d'une ancienne péricardite. — Épaississement partiel de la membrane interne du cœur. — Induration, épaississement, végétations des valvules gauches et de la valvule tricuspide. — Hypertrophie et dilatation du cœur en général (la dilatation affecte surtout l'orifice auriculo-ventriculaire droit, et l'oreillette correspondante). — Plaques et épaississement de l'aorte. — Dilatation des grosses veines.

Clotilde Caron, âgée de 54 ans, femme de ménage, d'une constitution grêle, mariée, ayant mené une vie pénible et éprouvé beaucoup de chagrins, fut admise *à la clinique* le 16 avril 1834. Elle s'était assez bien portée jusqu'au moment de la cessation de ses règles, il y a 12 ans. Mais depuis lors, elle a, dit-elle, toujours *traîné*. En 1831, elle fut prise tout à coup d'une grave affection de poitrine, pour laquelle elle passa 29 jours dans le service de M. Récamier. On lui appliqua des sangsues au creux de l'estomac et un vésicatoire sur le côté. Depuis ce temps, elle est restée sujette à des palpitations et à des étouffemens (elle n'était pas entièrement rétablie, quand elle reprit ses occupations).

Elle est rentrée un an après à la Pitié, où elle est restée 36 jours (chez M. Serres). En sortant, elle a pris un ouvrage moins pénible. 7 à 8 mois après, elle est entrée à Necker, où elle est restée 22 jours.

Elle a été admise, le 7 janvier 1834, chez M. Dalmas à la Charité, où on lui a fait, dit-elle, 5 ou 6 saignées assez rapprochées, des applications de sangsues, de glace, des frictions de digitale; on lui a donné aussi des potions de digitale. Elle en est sortie le 12 mars, et est restée chez elle jusqu'au 16 avril.

État au moment de l'entrée dans la salle de clinique. Amaigrissement, teinte jaunâtre de la face qui est souffrante, *anxiée*, yeux cernés, lèvres d'un pâle violet; jambes enflées depuis une quinzaine de jours; décubitus assis, orthopnée.

Poitrine bombée, offrant deux saillies assez considérables au niveau de l'articulation des deux premières pièces du sternum.

Douleur dans la région précordiale, s'exaspérant par la toux, la percussion. Pouls comme fluctuant, égal dans les deux bras, assez fort et dur, à 100-112 par minute: Veines jugulaires très gonflées.

Résonnance à gauche jusqu'à la 4e côte, où le son commence à diminuer; et de là, jusqu'à la 7e côte, matité : cette matité est de 4 pouc. et demi transversalement, et de 4 pouc. et demi de haut en bas. Les battemens du cœur, durs et secs, ne se font pas sentir jusqu'à la limite inférieure de la matité. Frémissement cataire dans le 5e espace intercostal, où les battemens frappent la main avec plus de force; dans le même point, bruit de scie continu qui absorbe le bruit du cœur, et dont le *maximum* d'intensité occupe la région des orifices gauches, la partie moyenne gauche du sternum. Là, les bruits du cœur sont si forts qu'ils imitent une sorte de tictac de moulin qu'on entend de loin. Ces bruits se font entendre à gauche et à droite sous les clavicules, et on les distingue même à la partie postérieure du thorax.

Insomnie, spasmes et étouffement, surtout la nuit.

Urines très rares.

Diagnostic.—*Hypertrophie et dilatation générale du cœur. — Induration des valvules gauches, sans notable rétrécissement des orifices.*

Prescription. — *Till. orang.; vésic. rég. précord. avec poud. digit.* xij *gr. pour pansem.*; 2 *bouill.*, 2 *tasses de lait.*

Les jours suivans, les phénomènes persistent. Un frémissement vibratoire très prononcé se fait sentir dans la région des carotides et des sous-clavières : un double bruit de râpe accompagne le claquement valvulaire sans l'effacer complètement. Le pouls tombe à 76 pulsations, et conserve assez de largeur. Il existe dans les veines jugulaires une pulsation isochrône à la systole ventriculaire (pouls veineux), ce qui nous fait présumer une *insuffisance* de la valvule tricuspide.

On continue la digitale par la méthode endermique, et on la donne aussi à l'intérieur, ainsi que le sirop de pointes d'asperges.

Cependant l'état de la malade ne s'améliore point, le dévoiement s'ajoute aux autres accidens, et les traits se décomposent. Le bruit de râpe ou de scie est très fort et à peu près égal pendant les deux mouvemens du cœur. Les battemens de cet organe ne sont pas accompagnés d'une impulsion bien forte; ils conservent leur régularité, ainsi que le pouls (celui-ci est un peu vibrant); l'infiltration gagne les membres supérieurs.

Le 23 mai, cinq semaines après l'entrée, la malade, épuisée par l'étouffement et l'insomnie, expire dans un état semi-comateux (à dix heures du matin).

Autopsie cadavérique, 23 heures après la mort.

1° *Habit. extér.* — Infiltration considérable des membres inférieurs, avec peau tendue, luisante. Infiltration des mains et des avant-bras. (Il existe une ascite légère).

Saillie peu considérable de la région mammaire gauche.

Infiltration du tissu cellulaire du tronc sur les parties postérieures et latérales.

Dilatation des veines jugulaires externes, qui

contiennent un sang noir. (Les veines jugulaires internes égalent en volume la veine cave supér. à son état normal).

2° *Org. circul. et respir.* — Un peu de sérosité dans la cavité du thorax, surtout à droite.

Mesure de la portion du cœur non recouverte par le poumon :

Verticalement	3 p. 9 lig.
Transversalement	5 p. 6 lig.

Le cœur, encore contenu dans le péricarde, remplit à peu près les deux tiers de la cavité pectorale gauche.

Il y a deux cuillerées de sérosité roussâtre dans le péricarde, qui pourrait contenir la tête d'un enfant de 3 à 4 mois. Malgré sa distension, le péricarde n'est pas aminci ; son feuillet pariétal est poli et injecté comme à l'état normal.

Le cœur, presque aussi gros que celui d'un veau, est entouré de graisse, à droite surtout.

Vers l'union du tiers supérieur avec le tiers moyen du ventricule droit, existe une large plaque laiteuse, véritable fausse membrane fibreuse ; il en existe de semblables dans la portion de l'aorte sur laquelle se réfléchit le péricarde, ainsi que sur l'oreillette. Les plaques étant enlevées, on voit au dessous d'elles le feuillet viscéral sain, et la graisse qui recouvre le cœur.

Les oreillettes et les ventricules sont gorgés de sang.

La pointe du cœur regarde presque transversalement à gauche.

Diamètre transversal	8 p. 6 lig.
De l'insertion de l'aorte à la pointe du cœur	5 p.
Circonférence à la base du cœur	11 p.

Tous les vaisseaux qui partent du cœur et ceux qui s'y rendent ont un volume presque double de l'état normal.

Poids du cœur, non vidé du sang qu'il contient, et avec l'origine des gros vaisseaux	950 grammes.

L'hypertrophie du cœur occupe toutes les cavités ; elle est plus marquée dans les cavités droites.

Le ventricule droit contient un caillot entortillé autour des colonnes charnues ; ce caillot est décoloré, adhérent, et se prolonge dans l'oreillette droite qu'il distend. Il est entouré de caillots noirâtres, de formation plus récente.

Les cavités gauches contiennent un peu de sang noir coagulé.

Poids du cœur, lavé, vidé, avec l'origine des gros vaisseaux	688 grammes.

Cavité du ventricule droit, d'un bon tiers plus considérable qu'à l'état normal.

Circonférence de l'artère pulmonaire	3 p. 4 lig.

Valvules de l'artère pulmonaire, grandes, larges, transparentes, d'une épaisseur à peu près normale.

Épaisseur des parois du ventricule droit	4 lig.
Circonférence de l'orifice auriculo-ventriculaire droit	4 p. 11 lig.

La valvule tricuspide est très développée ; ses trois lames sont bien séparées, mais épaissies et transformées en tissu fibro-cartilagineux.

Oreillette droite plus dilatée que le ventricule, d'une capacité double de la normale ; ses parois sont généralement hypertrophiées.

L'épaisseur des parois de son auricule est de	3 lig. 1/2.

La substance charnue de l'oreillette droite est d'un rose assez marqué ; sa membrane interne conserve son poli et sa transparence ordinaires.

Les valvules de l'aorte, considérablement épaissies et hypertrophiées, mais mobiles, ferment exactement l'orifice aortique, en se relevant les unes contre les autres. Elles ont au moins trois fois l'épaisseur des valvules de l'artère pulmonaire. Leur tissu, comme crispé, crie fortement sous le scalpel.

Épaisseur de leur bord libre	1 lig.
Circonférence de l'ouverture aortique	2 p. 7 à 8 lig.

La membrane interne du cœur présente des taches blanches, vers l'endroit où elle va se réfléchir sur les valvules ; après avoir enlevé ces plaques, on trouve cette membrane à l'état normal.

Immédiatement à son origine, l'aorte se dilate en forme de sac du volume d'un petit œuf.

L'épaisseur des parois de l'aorte est de	2 à 2 lig. 1/2.

La surface de la section des parois présente l'aspect de la section d'une masse squirrheuse. Ce vaisseau contient dans toute son étendue beaucoup de sang liquide, et en outre un caillot blanc, décoloré, occupant toute sa longueur, terminé en queue, et analogue à celui des cavités droites. La membrane interne est jaune, comme gauffrée, chagrinée, ce qui nous a paru l'effet de cicatrices déprimées. Elle offre des plaques demi-cartilagineuses, calcaires ; ses parois crient sous le scalpel, et sont moins élastiques qu'à l'état normal. L'altération calcaire envahit les artères qui naissent de la crosse de l'aorte. Plus bas, la membrane interne présente une coloration jaunâtre.

La cavité du ventricule gauche est double de l'état normal.

Épaisseur de ses parois	1 pouce.

Aspect réticulé de cette cavité, dû à l'entrecroisement des colonnes charnues. Les deux lames de la valvule bicuspide, épaissies, ont à leur sommet des végétations d'un rouge assez vif. Leurs filets tendineux sont très multipliés ; du reste, elles permettent l'ouverture et l'occlusion de l'orifice auri-

culo-ventriculaire gauche dont la circonférence est de 3 p. 8 lig.

La membrane interne de l'oreillette gauche est comme ridée, un peu opaque, et sensiblement épaissie, à tel point que, séparée de la couche musculaire, elle offre l'aspect d'une membrane fibreuse. Elle adhère à cette couche musculaire par un tissu cellulaire assez serré.

L'oreillette gauche est beaucoup moins dilatée que la droite ; l'épaisseur de ses parois est d'un bon tiers plus considérable que dans l'état normal.

Le tissu des ventricules du cœur est d'un rouge tirant un peu sur le jaune et d'une consistance moindre qu'à l'état sain.

Le poumon gauche, refoulé vers la partie supérieure de la poitrine, est légèrement aplati contre les côtes, a perdu de son volume; son lobe supérieur est sain; son bord postérieur est encore crépitant, bien que gorgé de sang et de sérosité.

Le poumon droit, plus volumineux, plus lourd que le gauche, offre quelques adhérences dans ses scissures. On observe à sa base un noyau apoplectique, du volume d'un œuf ordinaire; là, le sang est infiltré dans la substance pulmonaire, mais il est à l'état solide, comme à demi cuit en certains points, et ailleurs d'une consistance presque égale à celle de la truffe (*mélanose*). Au sommet de ce poumon, on observe aussi quelques noyaux semblables au précédent, mais moins étendus.

Les bronches, gorgées de mucosités, offrent une teinte d'un rouge violet.

3° *Org. digest. et annex.* — Le foie, gorgé de sang, est plus volumineux qu'à l'état normal. Une congestion veineuse très marquée existe aussi dans l'appareil gastro-intestinal.

RÉFLEXIONS.

Dans les observations que nous venons de rapporter, les granulations ou végétations des valvules étaient accompagnées d'autres lésions graves de ces soupapes organisées. Il est par conséquent assez difficile de préciser le rôle qu'ont joué ces productions dans le développement des accidens que les malades ont éprouvés. On conçoit, au reste, qu'elles ne peuvent réellement troubler notablement l'exercice de la circulation qu'autant qu'elles sont assez multipliées pour gêner le mouvement des valvules, et rétrécir l'orifice auquel celles-ci sont adaptées.

L'observation suivante nous prouvera que, disséminées en petit nombre sur les valvules, les végétations ou granulations qui nous occupent peuvent coexister avec toutes les apparences d'une forte santé.

OBSERVATION 61e.

Jeune homme de 20 à 25 ans. — Entéro-mésentérite typhoïde, terminée par une perforation promptement suivie de mort. Granulations ou végétations en choux-fleurs sur le bord libre et à la face auriculaire de la valvule bicuspide, épaissie, hypertrophiée. — Fausse membrane ancienne, bien organisée, sur le péricarde de l'oreillette droite, avec granulations assez semblables à celles de la valvule bicuspide.

Un jeune homme de 20 à 25 ans, fortement constitué, d'une taille moyenne, avait éprouvé, pendant une quinzaine de jours, les symptômes d'une violente entéro-mésentérite, lorsqu'il fut admis dans le service clinique de la Charité. Malgré la fièvre et les phénomènes de stupeur, le malade, nous assura-t-on, n'avait jamais cessé complètement de manger et de boire de l'eau vineuse. Au moment de l'entrée, nous observâmes, outre les signes de l'entéro-mésentérite, ceux d'une péritonite, maladie dont nous attribuâmes la cause à une perforation intestinale. Le malade succomba 48 heures environ après l'entrée : il conservait presque tout son embonpoint normal.

Autopsie cadavérique, 24 heures après la mort.

Le cœur fut examiné avec beaucoup de soin, pesé et mesuré. Mais je ne parlerai ici que de l'état de la valvule bicuspide et du péricarde. Cette valvule était notablement épaissie, hypertrophiée, du reste bien conformée. L'orifice auquel elle est annexée était très légèrement rétréci, par suite de l'épaississement du cercle tendineux auquel s'insère le bord adhérent de la valvule. Le bord libre et la face auriculaire de la valvule étaient hérissés de granulations comme cornées, analogues à des verrues, à des poireaux ou à des choux-fleurs. Elles avaient un volume qui variait entre celui d'un grain de millet et celui d'un grain de chenevis. Elles n'étaient pas assez nombreuses pour gêner notablement le jeu des lames de la valvule bicuspide, qui bouchaient exactement l'orifice auriculo-ventriculaire droit, quand on les rapprochait.

Il existait sur le péricarde qui revêt l'oreillette droite une fausse membrane ancienne, bien organisée, parsemée de quelques granulations, assez semblables à celles de la valvule bicuspide.

Le péritoine était le siége d'un épanchement pseudo-membraneux dans lequel on distinguait une certaine quantité de matières fécales. Le tiers inférieur de l'intestin grêle était criblé d'ulcérations, la plupart très étendues, très profondes, et dont une était à l'état de perforation, etc.

RÉFLEXIONS.

Les végétations *verruqueuses* de la valvule bicuspide hypertrophiée dataient, comme la fausse membrane organisée du péricarde, d'une époque très éloignée. Ainsi que nous l'avons dit plus haut, cette *suite* d'une endo-péricardite n'avait probablement donné lieu à aucun accident sérieux. En effet, le malade, enlevé en 15 jours, par une maladie aiguë du tube digestif, conservait encore de l'embonpoint, et tout porte à croire qu'avant cette dernière affection, ce jeune homme, fortement musclé, jouissait d'une très bonne santé. Au reste, dans ce

cas, les végétations et l'hypertrophie de la valvule bicuspide ne devaient pas opposer d'obstacle notable à la circulation.

TROISIÈME CATÉGORIE.

Observations d'endocardite suivie d'épaississement et d'endurcissement fibro-cartilagineux, cartilagineux, osseux ou calcaire, des valvules du cœur, avec ou sans rétrécissement des orifices de cet organe.

Vingt-trois observations composent cette catégorie.

Dans les six premières, nous rapporterons des cas d'induration des diverses valvules du cœur sans rétrécissement, ou du moins avec très médiocre rétrécissement des orifices auxquels elles sont adaptées. Parmi les dix-sept autres au contraire, quinze nous offriront des exemples d'induration des valvules avec rétrécissement considérable des orifices. Trois de ces observations sont relatives à l'induration de la valvule mitrale avec rétrécissement de l'orifice auriculo-ventriculaire gauche. Deux ont pour sujet l'induration des valvules aortiques avec rétrécissement de l'orifice aortique. Trois sont relatives à l'induration de la valvule tricuspide avec rétrécissement de l'orifice auriculo-ventriculaire droit. Quatre sont affectées à l'induration des valvules de l'artère pulmonaire avec rétrécissement de l'orifice correspondant. Les trois dernières enfin présentent des exemples d'induration de plusieurs valvules à la fois avec rétrécissement également multiple : dans deux de ces cas, les valvules aortiques et mitrale sont indurées et les orifices aortique et auriculo-ventriculaire gauche rétrécis; dans l'autre cas, il existe ces mêmes lésions, plus une induration de la valvule tricuspide avec rétrécissement de l'orifice auriculo-ventriculaire droit (1).

La plupart des sujets de ces observations étaient encore jeunes, quelques uns étaient adultes, d'autres étaient déjà parvenus à la vieillesse (2). Comme les ossifications des valvules chez les vieillards sont surtout celles dont on nie l'origine inflammatoire, on peut ici, j'y consens volontiers, les considérer comme de simples cas de lésions anatomiques dont la nature n'est pas bien rigoureusement déterminée. Il nous reste assez d'autres cas dans lesquels l'induration cartilagineuse, osseuse ou calcaire des valvules a été observée chez de jeunes sujets, et même chez des enfans.

Enfin, je dois dire aussi que les auteurs des observations relatives au rétrécissement de l'orifice de l'artère pulmonaire, l'ont rangé parmi les vices de conformation congénitaux, vices dont ce n'est pas ici le lieu de discuter la théorie. Nous l'avouerons sans peine : c'est par voie d'analogie seulement que nous avons réuni ces observations à celles qui prouvent directement que l'induration des valvules est la *suite* d'une endocardite passée à l'état chronique. On peut donc, si l'on veut, les retrancher aussi du nombre de celles qui déposent évidemment en faveur de la doctrine que nous nous efforçons d'établir (1).

(1) Parmi les observations déjà rapportées, cinq (obs. 21e, 22e, 23e 24e et 59e) sont aussi des cas de rétrécissement simple ou multiple, par induration des valvules.

(2) Les 47 sujets chez lesquels nous avons noté jusqu'ici des indurations, soit fibro-cartilagineuses, soit osseuses, des valvules, se partagent ainsi qu'il suit, sous le rapport de l'âge :

10 mois, 1 (obs. 80e).

7 ans, 1 (obs. 77e).

10 ans, 1 (obs. 78e).

16 à 30 ans, 12 (obs. 1re, 13e, 43e, 44e, 51e, 58e, 61e, 68e, 69e, 70e, 76e, 79e).

30 à 50 ans, 15 (obs. 21e, 22e, 23e, 24e, 45e, 52e, 53e, 54e, 55e, 59e, 62e, 63e, 64e, 81e, 83e).

50 à 72 ans, 11 (obs. 49e, 50e, 57e, 60e, 65e, 66e, 67e, 71e, 72e, 75e, 82e).

Age indéterminé, 3 (obs. 73e, 74e, 74e bis).

Ainsi des 44 sujets dont l'âge est connu, 33 avaient moins de 50 ans.

§ Ier. Observations d'épaississement et d'induration des valvules, sans rétrécissement ou avec très médiocre rétrécissement des orifices.

OBSERVATION 62e.

Femme de 40 ans. — Plusieurs fluxions de poitrine, suivies des symptômes d'un obstacle à la circulation centrale. — Bruit de scie et sifflement aigu ou roucoulant à la région précordiale ; matité, palpitations, hydropisies passives, oppression, orthopnée, etc. — Mort la deuxième année après le début des symptômes de maladie *organique* du cœur. — Épaississement, état cartilagineux et crétacé des valvules aortiques, avec médiocre rétrécissement de l'orifice aortique (même dégénérescence dans l'aorte et dans les artères qui en naissent) ; léger épaississement des valvules auriculo-ventriculaires, sans rétrécissement des orifices. — Hypertrophie et dilatation considérables du cœur. — Traces d'une ancienne péricardite et d'une ancienne pleurésie (fausses membranes fibr. sur le péricarde et la plèvre).

Krépel (Marie-Isabelle), âgée de 40 ans, couturière, d'une forte constitution, mariée, réglée dès l'âge de 13 ans, ne l'étant presque plus depuis deux mois, fut admise à la clinique, le 14 septembre 1833 (2). Mariée à 16 ans, elle devint cinq fois grosse, et chaque accouchement fut plus ou moins

(1) Je fais sans difficulté de telles concessions pour éviter d'oiseuses et stériles discussions. Mon but est de démontrer clairement aux yeux des lecteurs dégagés de tout esprit de parti, que l'endocardite entraîne quelquefois à sa suite l'induration des valvules, avec ou sans rétrécissement des orifices du cœur. Pour y parvenir, je ne dois réellement compter que sur les observations, où ce résultat n'est susceptible d'aucune objection sérieuse. C'est pour cette raison que j'abandonne quelques faits douteux, obscurs, incomplets, aux médecins qui préfèrent la dispute à la vérité.

(2) Cette malade me fut adressée par M. le docteur Sorlin, qui lui avait donné des soins en sa qualité de médecin du bureau de charité de l'arrondissement qu'elle habitait. Il résulte de la note que M. Sorlin eut la bonté de me remettre sur l'état de cette femme, que la maladie débuta vers le milieu de l'année 1832. Cette maladie fut considérée par M. le docteur Sorlin comme *une lésion de l'un des orifices auriculo-ventriculaires du cœur.* Nous verrons plus loin que le diagnostic de notre honorable confrère était parfaitement juste.

laborieux (deux fois il fallut recourir au forceps). Cette femme a d'ailleurs éprouvé de grands chagrins, à la suite de revers de fortune et de malheurs domestiques. — Elle dit avoir reçu, en 1813, un coup violent sur la région précordiale.

Depuis 12 ans qu'elle a perdu son mari, fournisseur à l'armée, elle a été obligée de se livrer à des travaux pénibles dont elle n'avait pas l'habitude, et elle dit avoir éprouvé pendant cet espace de temps *deux ou trois fluxions de poitrine* (douleur dans la poitrine, toux, crachement de sang, fièvre). Depuis quinze mois surtout, elle a été accablée de fatigue, et c'est à la suite de la maladie qui en a été l'effet, qu'elle a éprouvé des battemens de cœur, de l'étouffement, etc.

Malgré les soins éclairés de M. le docteur Sorlin, elle n'a pu se rétablir et s'est décidée à venir à l'hôpital. Les membres inférieurs sont infiltrés, et elle dit entendre, quand elle est couchée sur le côté, un bruit qu'elle compare à celui d'un soufflet.

Le père de cette malade est mort à l'âge de 60 ans, d'une affection catarrhale. La mère vit encore, et quoique âgée de 70 ans, jouit d'une bonne santé. Le frère de cette malade, qui est son aîné, se porte très bien, tandis que sa sœur, moins âgée qu'elle, est d'une faible santé, d'une *poitrine délicate*.

État de la malade au moment de l'entrée. — Visage pâle, bouffi, un peu tiré, triste; lèvres d'une pâleur violacée; infiltration des membres inférieurs; point de fluctuation distincte dans l'abdomen, mais son mat dans la région des flancs.

La respiration se fait entendre avec force et il existe de la résonnance dans toute l'étendue de la poitrine, si ce n'est à la partie inférieure du côté gauche, où on trouve de la matité et un râle humide, sous-crépitant.

Respiration un peu accélérée (24 à 28 inspirations); dyspnée qui se change en étouffement au moindre exercice, tel que la marche, par exemple. L'étouffement, même dans l'état de repos, est tel, par intervalles, que la malade est obligée de s'asseoir dans son lit pour respirer. D'ailleurs, peu ou point de toux, nulle douleur dans les côtés de la poitrine ni dans le dos.

Pouls de 110 à 120. Le pouls de la radiale gauche nous a paru un peu plus gros que celui de la droite : les pulsations des grosses artères sont fortes et vibrantes; les battemens des deux carotides sont parfaitement égaux et ne sont point accompagnés de bruits anormaux, non plus que ceux des artères crurales; le doigt appliqué dans l'échancrure du sternum est violemment soulevé par les pulsations de la crosse de l'aorte : on sent là une espèce de *bouillonnement*. Les veines jugulaires sont plus dilatées qu'à l'état normal; elles n'offrent point le phénomène du pouls veineux (elles sont seulement soulevées par les battemens des artères carotides).

La région précordiale n'est douloureuse qu'à la percussion (le simple contact dans la région sus-mamaire est également douloureux). La région précordiale rend un son mat dans une étendue à peu près égale à celle de la paume de la main. La matité commence vers la troisième côte, et s'étend jusqu'au cartilage de la cinquième (plus bas, on entend une résonnance tympanique due à la présence de l'estomac); transversalement, la matité est d'environ 2 pouces et 1/2. — Le cœur se fait sentir à la main dans toute l'étendue de la matité : on ne distingue pas nettement de frémissement vibratoire ou cataire.

Les battemens du cœur ébranlent toute la partie inférieure du côté gauche de la poitrine et même la région épigastrique : ils soulèvent la tête appuyée sur la région précordiale. C'est vers les cartilages des 3e, 4e et 5e côtes gauches qu'existe le maximum d'énergie des battemens du cœur.

Pratiquée sur la région précordiale, l'auscultation fait entendre, au lieu du double claquement qui accompagne les mouvemens du cœur à l'état normal, un bruit, ou plutôt un cri de scie fort aigu, que l'oreille perçoit distinctement en s'éloignant de la région précordiale jusqu'à une distance d'un pied et demi à deux pieds (1). Ce bruit se répète 116-120 fois par minute comme le pouls; il est d'une parfaite régularité, ainsi que le pouls lui-même : il n'offre pas absolument la même intensité dans tous les points de la région précordiale; son maximum d'intensité existe vers la partie inférieure et moyenne du sternum, dans la région des cartilages des 2e et 3e côtes gauches. Au reste, on l'entend, mais avec une intensité décroissante, dans les deux côtés de la poitrine, à la partie postérieure de cette cavité, sur les parties latérales du cou et même dans la région abdominale; à mesure que son intensité diminue, ce bruit se change ou dégénère en un bruit de scie ordinaire, sourd, et semblable, par exemple, au bruit que l'on produit en prononçant la lettre *S*. Ainsi que nous l'avons dit plus haut, la malade entend elle-même très distinctement le bruit dont il est question, surtout quand elle est couchée sur le côté.

Au premier examen, on croirait que le bruit sifflant dont nous venons de parler est simple et qu'il remplace à lui seul les deux bruits du cœur. Mais en auscultant avec une grande attention, on ne tarde pas à reconnaître, quand on a l'oreille exercée, que le bruit anormal qui accompagne les battemens du cœur est réellement double. Le sifflement est en effet précédé d'un bruit plus sourd, qui, pour une oreille peu attentive ou novice, semble se confondre avec le bruit plus aigu dont il est en quelque sorte le prélude. En s'éloignant de la ré-

(1) Ce bruit a donné lieu à plusieurs comparaisons : ainsi je l'ai d'abord comparé à une espèce de *roucoulement*; M. Capuron l'a comparé au *piaulement* d'un poulet; M. le docteur Jules Pelletan, au bruit de canard que l'on produit avec ces jouets d'enfant que tout le monde connaît; et cette comparaison s'était également présentée à mon esprit.

gion précordiale, en auscultant, par exemple, sur le trajet des carotides, on distingue plus aisément le double bruit du cœur (1). Le bruit que l'on entend dans cet endroit ne saurait être attribué aux battemens de ces artères, puisqu'il est double (à la suite de ce double bruit anormal, comme à la suite du tictac normal, il y a un silence ou repos).

Insomnie presque continuelle, réveils en sursaut lorsqu'il arrive à la malade de s'endormir pour un peu de temps.

Les fonctions digestives sont assez bonnes.

Les urines coulent facilement et sont parfaitement limpides.

Diagnostic. — *Rétrécissement médiocre d'un des orifices gauches du cœur par suite d'une induration fibro-cartilagineuse des valvules. Hypertrophie générale et dilatation du cœur.*

Un pronostic funeste fut porté.

Prescription. — *Une saignée de* 3 *palett. ; org. et chiend. nitr.*; *potion avec teint. de digit.* 15 *goutt. ; bouill. potag. lait.*

25 et 26. La malade a mouché une certaine quantité de sang.

27, 28 et 29. Tendance à l'assoupissement, épistaxis. (12 sangs. à l'anus; 25 gouttes de digit.).

30. Visage plus bouffi, traits altérés; pouls plus vibrant, plus large, plus développé, à 100 puls.; étouffement plus grand; un peu d'enflure des mains (2), tendance à l'assoupissement; le pouls est encore vibrant.

Les battemens du cœur sont les mêmes; les bruits sont toujours difficiles à décomposer dans la région précordiale, mais faciles à diviser en deux bruits distincts en auscultant dans les côtés de la poitrine et sur les parties latérales du cou (le 1er est un simple *susurrus*, le 2e un véritable cri d'oiseau).

On entend aussi un très léger sifflement en auscultant l'origine de l'artère crurale; plus bas, il disparaît, et sur le trajet de l'artère on remarque seulement des battemens forts et vibrans (saignée de 2 à 3 pal., la digit. est portée à 30 gout. : le sang retiré de la veine n'est pas couenneux et contient peu de sérosité).

Un notable soulagement a succédé à la saignée, mais n'a duré que 36 à 48 heures. L'hydropisie a plutôt diminué qu'augmenté.

3 octobre. Peu de changement, anxiété, commencement de jactitation. La vibration et la force du pouls, qui offre une largeur qu'on n'observe pas dans le cas de *rétrécissement considérable d'un orifice*, m'engagent à prescrire une nouvelle saignée de deux palettes à deux palettes et demie (sang très séreux).

5 octobre. Pouls de plus en plus large et vibrant.

6. L'étouffement étant porté au plus haut degré, M. Lecouteulx, aide de clinique, a essayé une nouvelle saignée. Elle fournit à peine une palette et demie environ de sang (on a retiré de la veine un caillot de 5 à 6 lignes de longueur).

7. État de suffocation; pouls moins vibrant et plus étroit : la mort paraît de plus en plus prochaine.

8. La malade n'a plus la force de répondre, quoique conservant sa connaissance; jactitation, plaintes, gémissemens, anxiété inexprimable; nul moment de repos; pouls faible, un peu de refroidissement des extrémités et légère lividité du visage, yeux ternes... Le *cri* du cœur est presque aussi fort que précédemment; il n'y a point d'irrégularité dans les battemens du cœur. — Enfin, à 8 heures, la mort mit un terme à des angoisses que rien ne saurait peindre.

Autopsie cadavérique, 36 heures après la mort.

1° *Habit. extér.* — Infiltration générale énorme, plus considérable toutefois du côté gauche, sur lequel la malade était restée inclinée, plutôt que couchée, dans les derniers jours (la circonférence de la cuisse gauche, à sa partie supérieure, est de 2 pieds, et celle de la droite de 1 pied 2 p. 6 lig.; la circonférence de l'avant-bras gauche, à sa partie moyenne, est de 10 pouc. 6 lig., et celle de l'avant-bras droit de 8 pouc. 6 lig.). La peau de l'abdomen et de la poitrine est tellement infiltrée, qu'elle a plus de 3 pouc. d'épaisseur : elle est garnie d'une couche assez épaisse de graisse.

2° *Org. dig. et annex.* — L'abdomen contient environ 2 pintes de sérosité roussâtre, limpide. — Le foie, très volumineux, est gorgé de sang, en partie infiltré dans son tissu (*apoplexie hépatique*). Il adhère en haut avec le diaphragme. Une vingtaine de petits calculs dans la vésicule biliaire.—Rate se déchirant facilement, d'un tissu un peu sec. — Membrane muqueuse gastrique un peu molle, rouge, comme ecchymosée, surtout dans la région splénique; même rougeur et même congestion veineuse dans les intestins. — La vessie, les reins et l'utérus n'offrent rien de notable.

3° *Org. circul. respirat.*—En ouvrant la poitrine, il s'écoule une très grande quantité de sérosité, d'une teinte roussâtre et contenant quelques flocons. Le cœur et les poumons sont refoulés en haut par les viscères abdominaux et particulièrement par le foie. Le poumon gauche recouvre à peu près les deux tiers de la partie antérieure du cœur. — Le péricarde adhère vers la base du cœur avec la plèvre pulmonaire correspondante par un tissu cellulaire médiocrement serré, et infiltré d'un peu de sérosité. La pointe du cœur est dirigée à gauche plus que dans l'état normal, de telle sorte que la base paraît répondre au côté droit et le sommet à gauche. Le péricarde contient trois cuillerées d'une sé-

(1) L'existence du bruit de sifflement nous fit penser que l'orifice permanent des valvules indurées imitait une sorte de glotte, mise en vibration par le passage de la colonne sanguine.

Ce qui rend difficile la distinction des deux bruits du cœur, dans ce cas et dans les analogues, c'est qu'il n'existe pas entre eux un intervalle appréciable, comme cela a lieu dans l'état normal.

(2) Tout le côté droit est plus enflé que le gauche, sans doute parce que le décubitus a lieu plus habituellement à droite.

rosité légèrement rouge. — Le cœur, d'un volume énorme (*cor bovinum*), présente des vaisseaux dilatés et injectés; à la surface des ventricules, on aperçoit des taches sanguines produites par l'infiltration d'une petite quantité de sang au-dessous du feuillet séreux du cœur. Sur la partie moyenne et antérieure du ventricule droit, existe une plaque laiteuse, fausse membrane organisée qui se détache facilement avec la pince, laissant au-dessous d'elle le péricarde sain.

Le cœur, avant d'avoir été vidé du sang qu'il contient, pèse, avec l'origine des vaisseaux qui en partent	715 grammes.
Diamètre vertical du cœur	4 p. 10 lig.
Diamètre transversal	4 p. 11 lig.
Circonférence	11 p. 5 lig.

Toutes les cavités du cœur sont gorgées d'un sang très noir, semblable à de la gelée de groseilles.

Poids du cœur, débarrassé du sang qu'il contenait	446 grammes.

La cavité du ventricule droit, très vaste, pourrait contenir un œuf d'oie; celle du gauche, plus dilatée encore, pourrait contenir le poing d'une femme.

Épaisseur des parois du ventricule gauche, à sa base	7 à 8 lig.
Épaisseur des parois du ventricule droit	3 lig.
Diamètre vertical de l'intérieur du ventricule gauche	3 p. 6 lig.
Circonférence	5 p. 2 lig.
Diamètre vertical de la cavité du ventricule droit	3 p. 2 lig.
Circonférence	4 p. 2 lig.

Les colonnes charnues sont très multipliées, surtout celle du ventricule droit.

Substance musculaire un peu molle, d'un rouge briqueté.

Les valvules aortiques, surtout à leur base, sont épaissies, indurées, incrustées et criblées de plaques fibro-cartilagineuses, terreuses, calcaires; elles sont crispées, comme ratatinées, un peu plus courtes, et moins mobiles que dans l'état normal.

L'origine de l'aorte est elle-même ratatinée, rugueuse, considérablement épaissie (ses parois ont 2 lig. d'épaisseur, y compris la membrane celluleuse). Son tissu crie sous le scalpel, et la section présente l'aspect du fibro-cartilage ou du tissu lardacé; en raison de cet épaississement et de ce ratatinement des valvules et de l'origine de l'aorte, l'orifice est manifestement un peu rétréci d'une manière absolue, mais surtout relativement à l'énorme dilatation du ventricule : cet orifice est rempli par le bout du doigt indicateur. Les valvules, ainsi altérées, rigides, raccourcies, ne devaient pas se redresser et se rapprocher suffisamment pour fermer en entier l'orifice aortique pendant la dilatation ventriculaire et la contraction *élastique* de l'aorte.

L'orifice de l'artère pulmonaire est libre; ses valvules sont minces, plus larges que celle de l'aorte.

La circonférence de cet orifice est de 2 p. et demi, et celle de l'orifice aortique de 2 p. 3 lignes.

Les valvules auriculo-ventriculaires droite et gauche sont légèrement épaissies; leurs orifices sont libres; la circonférence du droit est de 4 p.; celle du gauche de 3 p. et demi.

Les valvules auriculo-ventriculaires sont un peu rouges, ainsi que l'intérieur des oreillettes et de l'artère pulmonaire. Malgré une dilatation évidente, les oreillettes sont plutôt épaissies qu'amincies.

L'état fibro-cartilagineux, les rugosités et inégalités raboteuses de la surface interne de l'origine de l'aorte, se continuent dans l'aorte pectorale et abdominale.

L'hypertrophie de l'aorte est *concentrique*, c'est-à-dire que l'épaississement s'est opéré aux dépens du calibre de cette artère; le rétrécissement de ce vaisseau contraste avec la dilatation énorme du ventricule aortique.

Les altérations de l'aorte se continuent, en diminuant graduellement, dans les artères qui naissent de sa partie inférieure; ces altérations s'étendent également aux artères qui naissent de la crosse de l'aorte (les plaques jaunâtres sont très multipliées dans les deux artères sous-clavières et dans les carotides). Le tronc brachio-céphalique est un peu rétréci à son origine par suite de l'épaississement *concentrique* ou *centripède* de ses parois.

Le poumon droit adhère à la plèvre pariétale par des productions cellulo-fibreuses, d'ancienne date; plus pesant et plus volumineux que le gauche, il est gorgé de sang et de sérosité, dans toute son étendue, et surtout à son sommet, qui contient très peu d'air. Le poumon gauche, comme carnifié par l'action de la compression que la sérosité avait exercée sur lui, ne contient que peu de sérosité.—La membrane muqueuse bronchique est rouge, et recouverte de mucosités assez abondantes.

OBSERVATION 63e.

Homme de 49 ans. — Affection catarrhale à diverses reprises. — Plus tard, étouffement, infiltration; irrégularités, intermittences des battemens du cœur et du pouls. — Bruit de soufflet dans la région précordiale, tantôt sourd, tantôt *sibilant*. — Attaque d'hémorrhagie cérébrale, suivie d'une mort prompte. — Induration fibro-cartilagineuse des valvules gauches, avec très médiocre rétrécissement des orifices aortique et auriculo-ventriculaire. — Hypertrophie et dilatation générale du cœur. — Dégénérescence fibro-cartilagineuse et crétacée de l'aorte et des artères qui en naissent. — Taches et plaques dans les divisions de l'artère pulmonaire. — Epanchement sanguin dans le cerveau.

M. Astruck (Jean-Louis), ancien officier de cavalerie (il a fait la campagne de Moskou), grand et fortement constitué, âgé de 49 ans, fut admis dans le service clinique (n° 6, salle Saint-Jean-de-Dieu), le 25 octobre 1832. Il a toussé souvent à la suite des vicissitudes atmosphériques auxquelles son état l'a exposé, mais il assure n'avoir jamais essuyé de très grave maladie. Ce n'est que depuis deux mois qu'il s'est aperçu d'une gêne assez considérable dans la respiration, et qu'il est survenu peu à peu une in-

filtration des membres inférieurs. Il s'est fortement purgé depuis qu'il est ainsi indisposé, et n'a fait aucun autre traitement.

État du malade à l'entrée :

L'embonpoit est encore considérable; le visage et les mains offrent une teinte violette assez prononcée; infiltration des membres inférieurs; distension de l'abdomen par une grande quantité de sérosité. Le malade est obligé d'avoir la tête très élevée pour pouvoir respirer.

Nulle douleur dans la région précordiale; battemens du cœur précipités (120 à 130), irréguliers, intermittens; ils sont fort étendus et accompagnés d'une impulsion considérable. Matité dans une étendue au moins égale à celle de la paume de la main.

Le tictac normal du cœur est remplacé par un bruit de soufflet, clair, qui se termine quelquefois par un véritable sifflement ou roucoulement. — Le choc du cœur contre la paroi pectorale est accompagné d'un fort tintement métallique.

Pouls irrégulier, intermittent, difficile à compter (120 à 130), petit, eu égard à la force du sujet et à l'intensité des contractions du cœur, un peu vibrant.

La respiration est bruyante, précipitée; un sifflement si fort existe dans toute l'étendue de la poitrine, qu'il masque entièrement le murmure vésiculaire. Il existe des crachats rouillés, sans qu'on puisse constater dans aucune région des poumons l'existence d'un râle crépitant.

L'appétit est assez bien conservé; point de dévoiement, ni de constipation; urines claires, abondantes.

Peu de sommeil, à cause de l'anxiété où se trouve le malade.

Diagnostic. — *Induration des valvules gauches avec rétrécissement d'un orifice. — Hypertrophie générale et dilatation du cœur. — Congestion séro-sanguine des poumons et bronchite.*

Prescription *du 26. Saignée de 4 palett.; infus. béchiq. et tis. apérit.; pot. gomm. avec sirop diacode* ℥ j ; *diète.*

27. Peu de changement. (*Saignée de 3 palett.; bouill. et potag.*).

Les jours suivans, quarante sangsues, puis un vésicatoire furent appliqués sur la poitrine; la digitale fut administrée par la méthode endermique; les diurétiques furent continués (1), et le malade ne prit pour alimens que des bouillons et des potages.

9 novembre. Grande amélioration dans l'état du malade : les membres inférieurs sont presque entièrement *désinfiltrés ;* la respiration est beaucoup plus libre; l'expectoration est purement muqueuse, et le râle sibilant a disparu. Le malade est calme et dort passablement. — Cependant, l'irrégularité, la petitesse et la fréquence du pouls sont telles, qu'on peut très difficilement le compter. Le bruit de soufflet, tantôt simple, tantôt sibilant, est toujours très prononcé.

L'amélioration de l'état général se soutient jusqu'au 28 décembre. Ce jour-là, à six heures du soir, le malade, alors couché dans son lit, éprouva tout à coup une attaque d'apoplexie.

29. Nous trouvâmes le malade presque sans connaissance; un râle bruyant, stertoreux, se faisait entendre; corps incliné à gauche, yeux déviés à droite; membres gauches fortement infiltrés, privés de sentiment et de mouvement; bouche déviée à droite. Le malade semblait comprendre quelques unes de nos questions, mais il ne pouvait proférer une seule parole.

Le pouls et les battemens du cœur étaient dans le même état que précédemment. (Le bruit de soufflet persistait).

Diagnostic. — *Hémorrhagie considérable dans l'hémisphère droit du cerveau.*

Une saignée de 3 pal.; bouill. de veau émétis.

30. Même état; la langue se sèche.

31. Le malade reconnaît mieux les personnes, entend et comprend les paroles qu'on lui adresse, sans pouvoir répondre. (*Saignée de 3 pal*; *vent. scarif. au cou*).

1er et 2 décembre. État comateux (*Continuat. du bouill. émét.; 2 vésicat. aux cuisses*).

3. Râle bruyant (le malade ne peut expectorer les mucosités qui engorgent les bronches); *immobilité et insensibilité du côté gauche.* (*Kermès 8 gr. dans un looch blanc*).

4. Le malade est à l'agonie, il meurt à 3 heures après midi.

Autopsie cadavérique, 17 heures après la mort.

1° *Habitude extér.* — Infiltration générale, avec distension de la peau, qui est sèche et luisante. Poitrine bombée, large, volumineuse.

2° *Organ. circul. et respir.* — Le péricarde contient environ un demi-verre d'une sérosité jaune, très légèrement trouble : il est distendu en proportion du volume du cœur. — Celui-ci, vraiment énorme (*cor bovinum*), donne, avant d'avoir été vidé du sang qu'il contient, les mesures suivantes.

De l'insertion de l'aorte à la pointe du cœur, qui est mousse et arrondie	4 p. 9 lig.
Du sommet de l'oreillette droite à la pointe	6 p.
Du sommet de l'oreillette gauche à la pointe du cœur	5 p.
Diamètre entéro-postérieur	4 p.
Diamètre transversal	4 p. 5 lig.
Circonférence du cœur	12 p. 6 lig.
Poids du cœur, contenant encore des caillots, mais débarrassé d'une certaine quantité de sang liquide, qui s'est écoulé en coupant les vaisseaux	1 l. 12 onc.
Le cœur, vidé et lavé, pèse	1 l. 2 onc.

Le sang contenu dans les cavités droites du cœur forme des concrétions polypiformes à l'extérieur, rouges à l'intérieur; ces concrétions conservent la forme des cavités qui les contiennent.

Le ventricule droit, dilaté, pourrait contenir un œuf d'oie; ses parois, vu l'augmentation de la capacité, paraissent amincies, bien qu'absolument

(1) La décoction de cabinça fut administrée.

parlant, elles soient épaissies; dans leur partie moyenne (la plus épaisse), elles ont 3 lig. d'épaisseur. L'oreillette droite, dilatée dans les mêmes proportions que le ventricule, conserve son épaisseur à peu près normale. Ses colonnes charnues sont très prononcées.

Les cavités gauches contiennent du sang caillé, d'un noir assez foncé.

Le ventricule gauche offre une capacité un peu moindre que celle du droit. Ses parois, vers la partie la plus épaisse, ont 11 l. d'épaisseur. — Ses colonnes charnues sont très robustes.

L'orifice aortique paraît un peu étroit, vu la grandeur de la cavité ventriculaire. Cependant ses valvules ne sont pas déformées; elles sont seulement un peu plus épaisses que dans l'état normal et, à leur base, ainsi que vers le commencement de l'aorte, on voit des incrustations fibreuses ou fibro-cartilagineuses, sans coloration anormale.

L'oreillette gauche, d'une capacité sensiblement moindre que celle de l'oreillette droite, a des parois assez épaisses. L'orifice auriculo-ventriculaire gauche a perdu un peu de son étendue normale. Le bord adhérent de la valvule mitrale est *froncé* et plus épais que dans l'état ordinaire. Les deux lames de la valvule sont très notablement épaissies, converties en tissu fibreux vers la base et fibro-cartilagineux vers le bord libre.

L'orifice auriculo-ventriculaire droit a une largeur plus considérable que le gauche; la valvule tricuspide est mince, transparente, nullement épaissie.

Les artères carotides sont, ainsi que l'aorte, incrustées de lames fibro-cartilagineuses.

Vers la terminaison de l'aorte abdominale, les plaques ressemblent à des *coquilles d'œuf*. La dégénérescence crétacée se propage dans les troncs artériels du bassin et des membres inférieurs.

Les divisions de l'artère pulmonaire sont parsemées à l'intérieur d'un grand nombre de plaques ou taches d'un blanc terne.

La veine cave à son insertion est dilatée.

La cavité de la poitrine ne contient presque pas de sérosité. Quelques adhérences anciennes du côté gauche.

Le poumon droit, dans tout son bord postérieur, est comme *hépatisé*, et ne crépite pas sous la pression. A la surface des sections qu'on y pratique, on aperçoit des points noirs foncés, indice d'une infiltration sanguine dans le tissu pulmonaire. De cette surface découle un liquide d'un gris sale, formé de sang et de pus. Le tissu granuleux, friable, se déchire comme dans la pneumonie des 2e et 3e degrés. Du sang épanché occupe particulièrement la base du poumon; il est combiné avec la substance pulmonaire dans le reste de son étendue, où le tissu du poumon crépite encore un peu.

La membrane muqueuse des bronches est couverte d'une grande quantité de matière muqueuse.

Le poumon gauche, à sa base, est hépatisé comme le droit, il crépite un peu cependant dans toute son étendue.

3° *Centres nerveux.* — Il existe une certaine quantité de sérosité dans la cavité de l'arachnoïde, et la surface du cerveau en est abondamment abreuvée; les mailles de la pie-mère en sont remplies.

A la partie supérieure du lobe antérieur gauche du cerveau, existe une surface inégale, un peu rugueuse, circonscrite par un bord frangé et qui n'est autre chose que le reste d'une ou deux circonvolutions détruites, ulcérées, et cicatrisées; une altération semblable, un peu moindre, existe vers le milieu de la face supérieure du même hémisphère, près la scissure interlobaire.

L'hémisphère gauche n'offre aucune altération. Son ventricule contient une très petite quantité de sérosité. A la partie externe du lobe moyen de l'hémisphère droit, existe un foyer hémorrhagique, du volume d'un petit œuf. La substance qui environne ce foyer, est rouge et complètement désorganisée.

La substance cérébrale, en général, est beaucoup plus molle que dans l'état normal. La masse du cerveau est très petite, relativement à la stature de l'individu. Le cervelet est extrêmement petit, semblable à celui d'un enfant de 12 à 15 ans, un peu mou; il pèse 4 onces. (Les organes génitaux sont largement développés).

4° *Org. digest. et annex.* — A l'ouverture de l'abdomen, il s'écoule une grande quantité de sérosité d'un jaune foncé, mêlée de quelques flocons.

L'estomac contient beaucoup de liquide trouble, grisâtre. La portion de la membrane muqueuse qui tapisse le grand cul-de-sac est ramollie, gélatiniforme, détruite en quelques points, et est séparée, par une ligne de démarcation tranchée, du reste de cette membrane qui est un peu rouge et saine. (L'altération du grand cul-de-sac est probablement cadavérique.)

Le foie, volumineux, bombé à sa face antérieure, est gorgé de sang.

OBSERVATION 64e.

Homme de 44 ans. — Diverses fluxions de poitrine, suivies des symptômes ordinaires d'un obstacle mécanique à la circulation: palpitations, irrégularités, intermittences du pouls; bruit de scie à la région précordiale, avec impulsion du cœur forte et étendue. — Mort plusieurs années après le début des premiers accidens du côté du cœur. — Induration des valvules aortiques et bicuspide, avec léger rétrécissement de l'orifice aortique. — Hypertrophie et dilatation du cœur. — Plaques fibreuses et brides du péricarde. — État cartilagineux et crétacé de l'aorte et des artères qui naissent de sa crosse.

Ducouré (Médard), âgé de 44 ans, charpentier, d'une bonne constitution, fut admis dans le service clinique, le 2 mai 1834. Depuis seize ans, il avait éprouvé, à trois reprises différentes, une pleuro-pneumonie (deux fois il fut traité à l'Hôtel-Dieu). C'est à la suite de la dernière maladie, qu'il ressentit des palpitations, de l'oppression, surtout quand il montait un escalier, etc.

Le 16 février dernier, frissons suivis de fièvre, un peu de crachement de sang, douleur profonde dans la région du cœur. Entré dans le service de M. Louis, le malade en est sorti au bout de seize jours, sans être complètement guéri.

État au moment de l'entrée à la clinique :

Il dit souffrir toujours dans le côté gauche, et éprouver des étourdissemens, des vertiges. Oppression, palpitations qui empêchent le malade de marcher; réveils en sursaut.

La respiration est forte et puérile en avant.

En arrière, la poitrine résonne assez bien, si ce n'est en bas où il y a de la matité; on entend, vers la moitié inférieure des poumons, du râle muqueux ou sous-crépitant avec léger retentissement de la voix.

Les crachats sont muqueux.

Il n'existe pas d'infiltration notable.

Le cœur se fait entendre dans un espace plus considérable qu'à l'état normal. On voit sa pointe soulever le sixième espace intercostal. La paume de la main, appliquée sur la région précordiale, est frappée dans toute son étendue par un corps dur. Les espaces intercostaux gauches, surtout le 6e et le 7e, sont larges.

La région précordiale offre de la matité dans l'étendue de 3 pouc. verticalement, et de 3 pouc. 4 lig. transversalement.

Les battemens du cœur sont fréquens, étendus, durs, forts, accompagnés d'intermittences.

Le double claquement du cœur est remplacé par un bruit de soufflet qui se rapproche du bruit de scie, plus marqué, plus prolongé, pendant la systole ventriculaire. Le maximum d'intensité du bruit de scie existe à un pouce en dehors et au-dessous du mamelon : en s'éloignant de ce point, on entend une sorte de bruit de *froissement de parchemin* pendant le double mouvement du cœur.

Les veines jugulaires sont gonflées, mais n'offrent pas le *pouls veineux*.

Les carotides battent avec force; pas de frémissement dans leur trajet. Pouls radial petit, très étroit, plus petit à gauche qu'à droite, 116 par minute.

Diagnostic. — *Induration des valvules gauches du cœur, avec rétrécissement d'un orifice. Hypertrophie générale et dilatation du cœur.*

Prescription. — *Saignée de 3 palett.; org., chien., oxym. scillit.; pot. gomm.* avec *poud. de digit.* viij *grains.* — *Bouill., pot., lait.*

4. Crachats demi-transparens; caillot mou, sans couenne. Respiration plus facile; sommeil assez bon. Battemens du cœur moins forts. Le bruit de scie est toujours bien marqué.

5 et 6. On remarque que l'ébranlement de la région précordiale se communique jusqu'à la base des parois pectorales.

7. Pouls à 96 (il n'est plus intermittent).

Vésic. sur la région précord.

9 et 10. La toux a diminué, ainsi que l'expectoration. Les battemens du cœur sont moins forts (même bruit de scie). *Pédiluve sinapisé.*

12. Le malade se plaint d'avoir senti *du craquement sans douleur dans la région précordiale.*

13. Pouls à 80 (les irrégularités et les intermittences sont revenues).

14 et 15. Le malade a quelques envies de vomir après avoir pris sa potion avec la digitale. Le double bruit de soufflet paraît moins fort qu'au moment de l'entrée du malade. Pouls à 72, moins étroit, vibrant; les jambes ne sont pas enflées. (*Suppression de la digitale.*)

18. Oppression si forte, que le malade ne peut rester couché. La face s'altère. (1 *saig. de* 3 *pal.*)

19. Le malade se sent *dégagé depuis la saignée* (le caillot occupe tout le vase; il n'est pas couenneux, et a peu de consistance).

20. Le bruit de soufflet est plus marqué aujourd'hui pendant le 2e bruit que pendant le premier.

21 et 22. Les traits s'altèrent, le malade éprouve une oppression extrême. Il expire à 3 heures de l'après-midi.

Autopsie cadavérique, 18 heures après la mort.

1° *Habit. extér.* — Pas d'infiltration notable des membres; visage violacé; lèvres et oreilles livides.

2° *Organ. respirat. et circulat.* — Sérosité claire et citrine dans les deux côtés de la poitrine. — Des brides cellulo-fibreuses unissent les poumons à la plèvre costale : les intervalles qui les séparent contiennent de la sérosité (elles sont plus fortes à droite).

Les poumons sont rouges, comme ecchymosés à leur bord antérieur.

Le poumon gauche présente à sa surface quelques reliefs légers (il y a des adhérences anciennes dans la scissure interlobaire); il est engoué, coriace, comme *carnifié*. Les bronches sont rouges, livides.

Le poumon droit est moins engoué que le gauche.

Vers la pointe du cœur, existe une plaque *pseudo-membraneuse*, d'où part une longue bride qui va au péricarde pariétal. — La cavité du péricarde contient trois cuillerées d'une sérosité transparente.

Le cœur a un volume presque double de l'état normal. Il est gorgé de sang; sa pointe est fortement tournée à gauche. (L'oreillette droite présente à sa surface des plaques analogues à celles de la pointe : il en est de même de l'origine de l'aorte).

Lavé et vidé, le cœur conserve un volume d'un bon tiers plus considérable qu'à l'état normal : il est généralement hypertrophié.

Poids du cœur, vidé et lavé	430 grammes.

Le ventricule droit est d'un bon quart plus volumineux que le gauche. Ses parois sont hypertrophiées; sa substance est ferme.

Épaisseur de ses parois	3 à 3 lig. 1/2.

L'orifice auriculo-ventriculaire est vaste, dilaté. La valvule tricuspide est un peu épaissie.

L'oreillette droite est un peu épaissie, ce qui tient

en partie aux fausses membranes denses et résistantes dont elle est tapissée.

Les valvules aortiques peuvent fermer l'orifice auquel elles sont adaptées. Elles sont néanmoins épaissies, fibro-cartilagineuses, rigides et moins mobiles qu'à l'état normal.

Circonférence de l'orifice aortique, sensiblement rétréci	2 p. 2 lig. 1/2.
— de l'orifice de l'artère pulmonaire	3 p.

Les valvules de ce dernier orifice sont très minces.

La valvule mitrale est considérablement *hypertrophiée*. Les tendons valvulaires sont triplés de grosseur, et transformés en tissu fibro-cartilagineux. — Une des colonnes charnues présente la même transformation. Une section de cette colonne montre que la substance musculaire est entourée d'une coque fibro-cartilagineuse.

Le bord adhérent de l'orifice auriculo-ventriculaire gauche est *froncé*. Cet orifice offrait encore un assez libre passage à la colonne sanguine. Vers la base de la valvule bicuspide, on observe diverses saillies, divers reliefs, arrondis ou alongés en cylindres, de nature fibro-cartilagineuse. Cette valvule et l'origine de l'aorte présentent une rougeur par plaques, sans arborisation. Cette rougeur existe à un plus haut degré dans l'artère pulmonaire. — L'intérieur des cavités droites est moins rouge que celui des gauches.

La membrane interne est épaissie et facile à enlever par lambeaux.

Le ventricule gauche est dilaté dans la même proportion que le droit.

Les artères qui naissent de la crosse de l'aorte ont la teinte rouge de l'origine de cette artère. Un peu d'épaississement aux éperons situés à l'origine de ces artères.

Induration et cartilaginisation en divers points de l'aorte pectorale.

OBSERVATION 65e.

Homme de 60 ans. — Toux, oppression, palpitations, bruit de soufflet du cœur; hydropisies passives. — Mort environ un an après les premiers accidens. — Épaississement hypertrophique, et induration fibro-cartilagineuse des valvules auriculo-ventriculaires, avec traces d'ancienne péricardite; peu de déformation des valvules, et point de rétrécissement des orifices. — Hypertrophie simple du ventricule gauche; hypertrophie *concentrique* du droit.

Un ancien soldat, aujourd'hui ébéniste, âgé de 60 ans, d'une assez forte constitution, fut reçu dans le service clinique (n° 16, salle Saint-Jean-de-Dieu), le 26 octobre 1833.

Cet homme a depuis un an l'haleine courte; il se plaint depuis cette époque d'oppression et de battemens de cœur, avec toux fréquente. Il dit avoir été depuis long-temps *enflé*, mais que cette enflure était peu considérable, et qu'elle passait et revenait à plusieurs reprises. Sa vie a été employée à des travaux pénibles et fatiguans. Sa face est d'une couleur pâle-jaunâtre ou feuille-morte, bouffie; toute la peau est flasque et blafarde, et les membres s'infiltrent lorsque le malade se lève; lèvres et mains d'un pâle violacé, paupières très gonflées.

On trouve dans la région précordiale une matité qui a une étendue de 2 pouc. verticalement et de 2 pouc. et demi transversalement. On distingue à l'auscultation un léger bruit de souffle pendant le premier battement (1).

Le pouls donne 93 puls. : il est étroit et serré, mouvement de fluctuation dans les veines jugulaires, qui sont gonflées. La peau est froide. Respiration bonne en avant, un peu plus obscure en arrière. Il existe des accès de suffocation de temps en temps avec sentiment de contriction à la partie supérieure de la poitrine. Le malade parle d'une voix entrecoupée. Peu de sommeil.

Langue pâle; urines rares.

Le malade ne s'inquiète nullement de son état.

Diagnostic. — *Induration et épaississement des valvules; hypertrophie du cœur.*

Prescription. — *Till. orang.; jul.* 18 *goutt. teint. dig.; eau vin. suc.; bouill. et potag.*

28 et 29. Crachats sanguinolens; pouls petit, irrégulier, offrant quelques intermittences; la pointe du cœur se fait sentir dans une étendue de 1 pouc. 1/2 carré, elle paraît mousse et arrondie. — Un léger bruit de souffle et de scie se mêle au claquement valvulaire (les personnes peu habituées encore à l'auscultation ont de la peine à saisir le bruit de souffle ou de scie).

Mort le 30 à 4 heures du matin.

Autopsie cadavérique, 19 heures après la mort.

1° *Habit. extér.* — Infiltration médiocre des membres inférieurs; le scrotum ne contient pas de sérosité (le péritoine contient une pinte et demie à deux pintes de sérosité roussâtre et limpide).

2° *Org. respir. et circul.* — Le côté droit du thorax contient une demi-pinte de sérosité; il n'existe aucune adhérence au poumon droit; on trouve au contraire des adhérences celluleuses bien organisées vers le sommet et la face externe du poumon gauche.

Le cœur est situé presque transversalement (l'oreillette droite est tout-à-fait à droite et en bas); il est recouvert à gauche, dans le tiers de son étendue, par une lame mince du poumon correspondant, dont la base adhère au péricarde par un tissu cellulo-fibreux. Le tissu cellulaire placé en dehors du péricarde est légèrement infiltré. Ce sac fibreux contient 4 à 5 cuillerées d'un liquide roussâtre, mêlé de quelques flocons albumineux. On trouve sur le bord externe de chaque ventricule des pla-

(1) Ce bruit de soufflet, très distinct pour une oreille exercée, était néanmoins assez obscur et sourd. Un élève n'ayant pu le reconnaître au premier examen, je l'engageai à ausculter comparativement les bruits du cœur d'un sujet bien portant. Cette expérience réussit parfaitement. Après l'avoir faite, il distingua nettement le bruit de soufflet que j'avais constaté chez ce malade.

ques laiteuses : sur le ventricule droit, il en existe une de la largeur d'une pièce de vingt sous.

Le poids du cœur et de ses caillots est de 556 grammes. (Le poids du cœur, bien lavé et complètement vidé de ses caillots, est de 453 grammes, ce qui porte à 103 grammes la quantité de sang contenue dans les cavités du cœur.)

La forme de cet organe est arrondie, globuleuse. Le ventricule gauche offre surtout cette forme et constitue la moitié d'une sphère.

Le diamètre transversal du cœur est de 4 pouc. 6 lig., son diamètre vertical est de 3 pouc. 6 lignes, son diamètre antéro-postérieur, de 2 pouc. 2 lig.; sa circonférence, de 7 pouc. 1 lig.

Le ventricule droit, qui semble n'être qu'un appendice du gauche, offre une cavité peu profonde, qui ne contient guère que le *pouce* : la paroi, dont l'épaisseur est à peu près la même partout, est de 3 lig. et demie.

L'orifice ventriculo-pulmonaire, parfaitement libre, a 3 pouc. 4 lig. et demie de circonférence. La valvule de cet orifice est souple et flexible. L'orifice auriculo-ventriculaire est sensiblement dilaté : sa circonférence a 5 pouc. 4 lig. Les lames valvulaires sont légèrement épaissies, surtout à leur extrémité, où leur tissu est fibro-cartilagineux. La valvule est d'ailleurs bien conformée et mobile.

La membrane interne est d'une nuance rouge-jaunâtre, plus foncée que dans l'état naturel.

L'oreillette droite a une cavité au moins double du ventricule correspondant; elle n'est pas d'ailleurs hypertrophiée notablement.

La capacité du ventricule gauche est d'un bon tiers plus considérable que celle du droit; l'épaisseur de ses parois est de 8 lig. et demie à 9 lig.; elle diminue de la base à la pointe, où elle n'est que de 5 lig. à 5 lig. et demie.

La circonférence de l'orifice de l'aorte est de 2 pouc. 9 lig. Les valvules aortiques sont un peu épaissies, mais nullement déformées, et ferment complètement l'orifice qui est libre. L'origine de l'aorte est hérissée de lames jaunes, les unes calcaires, les autres cartilagineuses : dans ces points, la membrane interne se rompt comme une coquille d'œuf. Les lames calcaires atteignent la membrane interne dans toute son épaisseur, et ont envahi en partie la membrane jaune sous-jacente; la portion de ce vaisseau ainsi altérée est légèrement colorée en rose.

La capacité de l'oreillette gauche est à peu près égale à celle de la droite; ses parois sont généralement épaissies (elles ont 2 lig. et quart d'épaisseur). La membrane interne est notablement épaissie, et offre un aspect mat et terne qui n'est pas normal.

La circonférence de l'orifice auriculo-ventriculaire gauche est de 4 pouc. 3 lignes. La valvule mitrale est généralement épaissie, et, dans plusieurs points, changée en fibro-cartilage, surtout dans le voisinage de l'orifice aortique; d'ailleurs, elle n'est pas sensiblement déformée : les tendons de son bord libre sont très multipliés et très résistans.

L'altération crétacée de l'aorte se continue dans les artères coronaires où elle n'occupe que les deux tiers de la circonférence de ces vaisseaux : de là, une sorte de contraste entre la portion altérée et la portion saine, qui offre des rides et des enfoncemens.

Une quantité assez notable de sang est emprisonnée entre les piliers du ventricule gauche : il paraît anciennement concrété et ressemble à *du boudin*. La substance musculaire est ferme et d'un assez beau rouge.

OBSERVATION 66e.

Homme de 69 ans. — A la suite d'un rhume négligé, symptômes d'un obstacle à la circulation à travers les cavités du cœur. — Palpitations, congestions veineuses, et collections séreuses passives. — Bruits du cœur secs, forts, analogues au claquement de soupapes de parchemin. — Mort dix jours après l'entrée, quinze mois après le rhume négligé. — Épaississement et fibro-cartilaginisation des valvules bicuspide, tricuspide et aortiques; INSUFFISANCE de la valvule tricuspide. — Dilatation des cavités du cœur et de ses orifices; hypertrophie des parois. — État cartilagineux, calcaire ou terreux, des parois de l'aorte, etc.

Un peintre en bâtimens, âgé de 69 ans, d'une assez forte constitution, fut admis à la clinique (n° 13, salle St-Jean-de-Dieu), le 15 juillet 1834. Depuis une trentaine d'années, il était sujet à s'enrhumer de temps en temps, et jouissait d'ailleurs d'une bonne santé. Depuis quinze mois, à la suite d'un *rhume négligé*, il éprouve de l'oppression, de l'étouffement, qui ne lui permettent plus de travailler. Depuis cinq mois surtout, les attaques d'*asthme*, dit-il, sont si fréquentes, qu'elles ne lui laissent le repos, ni jour ni nuit, malgré une saignée qui lui a été pratiquée deux mois avant son entrée; il y a une huitaine de jours que les jambes se sont enflées. Il ne se plaint point de palpitations de cœur, et il a conservé de l'appétit jusqu'à ces derniers temps; mais l'étouffement augmente après les repas.

Examiné avec soin, le lendemain de son entrée à la clinique, il nous offrit l'état suivant :

Visage anxié, froid; lèvres violettes ou bleuâtres; yeux largement ouverts, un peu égarés; veines jugulaires distendues et comme variqueuses; on voit aussi ramper sous la peau de la poitrine et de l'abdomen des veines d'un volume très considérable et qui s'anastomosent avec celles des membres; infiltration des membres inférieurs et du scrotum. Le malade reste constamment assis dans son lit pour respirer un peu plus librement.

La matité de la région précordiale était de 4 pouces verticalement et de 5 pouces 2 lignes transversalement.

L'impulsion du cœur était médiocre, mais elle se faisait sentir dans une très grande étendue, et

la main reconnaissait aisément que la masse de l'organe était considérablement augmentée. On distinguait aussi un frémissement vibratoire assez prononcé dans la région des cavités gauches.

Les battemens du cœur étaient irréguliers, intermittens, très fréquens (160 par minute), et tumultueux.

Le tumulte des battemens du cœur rendait l'analyse des bruits de cet organe assez difficile. Ces bruits étaient tous les deux plus secs, plus âpres qu'à l'état normal; pendant la systole particulièrement, on distinguait un bruit de frottement, ou de froissement, comme si les valvules eussent été *parcheminées;* point de véritable bruit de soufflet. Le maximum du bruit de froissement de parchemin existait dans la région des orifices gauches.

La région précordiale présentait une légère voussure; elle était faiblement soulevée par les battemens irréguliers et tumultueux du cœur.

Pouls irrégulier, intermittent, à 160, vibrant. Il n'y a ni bruit de soufflet, ni frémissement vibratoire dans les grosses artères.

Orthopnée; toux, suivie de crachats muqueux. Matité et absence de la respiration vésiculaire dans toute la moitié inférieure du côté gauche, avec léger chevrottement de la voix. Dans le tiers inférieur de la partie postérieure de ce même côté, la respiration était brusque, soufflante, accompagnée d'un râle muqueux assez fin; matité et *égophonie* très manifeste. En arrière, à droite, râle muqueux ou sous-crépitant, matité et retentissement de la voix moindres qu'à gauche. La matité persiste dans le décubitus sur le ventre.

Les fonctions digestives ne sont pas notablement troublées; le malade dit être constipé.

Le foie descend au-dessous du rebord cartilagineux des côtes.

L'anxiété est si grande, que le malade ne goûte presque aucun moment de sommeil.

Diagnostic. — *Induration et épaississement des valvules gauches du cœur avec hypertrophie et dilatation de cet organe, œdème des poumons, etc.*

Prescription. — *Boissons béch.; looch avec poud. digit.* x *grains;* 3 *bouill.; potag.*

Les jours suivans, le pouls se ralentit, se régularise, se développe et devient plus évidemment vibrant (le 19, on ne comptait que 96 puls. à la minute); le claquement de parchemin et le frémissement cataire persistent (*on donne quelques pilules d'opium* pour procurer un peu de sommeil au malade).

Cependant la dyspnée et l'anxiété deviennent extrêmes (1) et le malade meurt, le 24 à 10 heures du soir (le 10e jour après son entrée).

Autopsie cadavérique, 11 heures après la mort.

1° *Habit. extér.* — Teinte livide ou violette du visage et du cuir chevelu. De gros troncs veineux sillonnent la poitrine et l'abdomen, et font communiquer les veines sous-cutanées des membres supérieurs avec celles des membres inférieurs. Ces derniers sont le siége d'un engorgement sanguin très prononcé, mais ne sont plus infiltrés. — Gonflement et distension des veines jugulaires.

2° *Org. respirat. et circulat.* — Sérosité jaunâtre, assez abondante, à la partie inférieure du côté gauche de la poitrine. — Le poumon droit offre de nombreuses adhérences organisées, surtout dans ses scissures : il est assez léger et crépitant. Il est imbibé d'une grande quantité de sérosité qui ruisselle par la pression à la surface des incisions pratiquées dans son tissu. Sa partie inférieure est le siége d'un engorgement plus sanguin que séreux. — Le poumon gauche, comprimé par l'épanchement séreux, est de moitié moins volumineux que le droit : il est flasque, crépite assez, et contient moins de sérosité que le droit.

La membrane muqueuse bronchique, recouverte de mucosités, offre une teinte d'un rouge violet qui contraste avec la couleur blanc-jaunâtre de la membrane interne des divisions de l'artère pulmonaire.

Le cœur est refoulé en haut, en dehors et en arrière. La portion non recouverte par les poumons a 4 pouc. 2 lig. verticalement et 5 pouc. 2 lig. transversalement. Il est situé transversalement, et sa pointe est arrondie, mousse, effacée. Tous les vaisseaux veineux qui vont se dégorger dans les oreillettes sont remplis d'une grande quantité de sang. Le péricarde forme un sac pouvant contenir la tête d'un fœtus : on trouve dans sa cavité une cuillerée de sérosité sanguinolente.

Le cœur, avant d'avoir été vidé, pèse, avec l'origine des gros vaisseaux .	812 grammes.
Diamètre transversal	7 p.
— vertical	5 p. 1 lig.
Circonférence	12 p.

On voit à la surface antérieure du cœur, sur les deux ventricules, des taches d'un blanc laiteux ou mat, vraies fausses membranes qui se détachent facilement : au-dessous le péricarde est intact. Quelques taches semblables existent extérieurement à l'origine de l'aorte, dont le contour présente une belle injection pointillée; vers l'union des ventricules et des oreillettes en arrière, on rencontre aussi quelques plaques de même nature que les précédentes. Le sang contenu dans les quatre cavités est noir, semblable à la gelée de groseilles; en quelques points, il est recouvert d'une espèce de *couenne*.

Poids du cœur, vidé, lavé, avec l'origine des gros vaisseaux	500 gram.

Le ventricule droit est d'un tiers plus grand qu'à l'état normal.

Épaisseur de ses parois	3 lig.
Circonférence de l'orifice de l'artère pulmonaire	3 p. 6 lig.

(1) On observait, pendant les mouvemens d'inspiration, une dépression très notable dans les cinquième et sixième espaces intercostaux du côté gauche.

Les valvules de cette artère sont saines.

L'oreillette droite est dilatée en proportion du ventricule correspondant.

L'orifice auriculo-ventriculaire droit est énorme 5 p. 9 lig.

La valvule tricuspide, très développée, est épaissie, comme fongueuse, et présente vers sa pointe une induration fibro-cartilagineuse : elle ne peut pas fermer complètement l'orifice auquel elle est adaptée.

Hauteur de la valvule 5 lig.

Les valvules sigmoïdes de l'aorte ferment l'orifice aortique assez exactement pour qu'un liquide versé dans l'aorte ne pénètre pas dans le ventricule gauche. Elles présentent dans leur épaisseur, à leur base et à leur sommet, des plaques jaunâtres, fibro-cartilagineuses; elles sont plus épaisses qu'à l'état normal.

Circonférence de l'orifice aortique 3 p.

Des incrustations calcaires ou fibro-cartilagineuses occupent également l'origine de l'aorte, d'où elles s'étendent dans le reste de ce vaisseau : sa surface est inégale, raboteuse, et l'épaisseur de ses parois est augmentée; des froncemens et des reliefs plus ou moins marqués se rencontrent en différens points de la surface interne de cette artère.

Le ventricule gauche, plus dilaté que le droit, pourrait contenir un œuf de canne.

Ses parois ont 8 lig. d'épaisseur à la partie moyenne.

Les colonnes qui s'insèrent à la valvule bicuspide sont très fortes; leurs tendons sont également hypertrophiés, et les deux lames de la valvule sont très épaisses à la base (elles ont le double ou le triple de l'épaisseur normale).

L'oreillette communique assez librement avec le ventricule gauche.

Du côté de l'oreillette, chaque lame de la valvule présente des concrétions fibro-cartilagineuses qui font saillie sous la membrane interne. Vers l'insertion des tendons, cette membrane interne est rouge, comme fongueuse.

La membrane interne de l'oreillette gauche est légèrement ridée.

Circonférence de l'orifice auriculo-ventriculaire gauche 4 p. 1 lig.

Les deux lames valvulaires ont paru pouvoir fermer l'orifice.

La substance du cœur est un peu plus foncée en couleur qu'à l'état normal. Sa consistance est médiocre.

3° *Org. digest. et annex.* — Point de sérosité dans l'abdomen.

L'estomac et les intestins n'offrent rien de remarquable à l'extérieur.

Le foie est ratatiné, ridé; son volume est un peu au-dessous de l'état normal. — Les granulations rouges sont effacées par les jaunes. — Il y a une grande quantité de sang dans la veine porte.

La vésicule contient une médiocre quantité de bile, un peu foncée en couleur. — La vessie est à l'état normal.

4° *Org. de l'innervat.* — Le cerveau, peu volumineux, est abreuvé d'une abondante sérosité : il semble y avoir macéré. Les mailles de la pie-mère sont infiltrées de ce liquide, qui baigne encore le fond des circonvolutions quand on a enlevé les méninges. — La substance cérébrale est un peu molle.

Les artères de la base du crâne sont *ossifiées.*

OBSERVATION 67e.

Femme de 72 ans. — Oppression, palpitations, étouffement, irrégularité et intermittence du pouls; bruit de froissement de parchemin, sans véritable bruit de soufflet, pendant les battemens du cœur. — Épaississement, induration des valvules tricuspide, bicuspide et aortiques, sans rétrécissement des orifices. — Épaississement de la membrane interne du ventricule gauche, ecchymoses, etc.

Durand (Claude-Françoise), âgée de 72 ans, d'une assez forte constitution, mère de quatre enfans, fut admise à la clinique, le 2 août 1834. Née de parens *asthmatiques,* elle était depuis longtemps elle-même habituellement oppressée et sujette à des palpitations. Toutefois, elle n'avait cessé complètement de travailler que depuis trois mois.

Au moment de son entrée, les membres inférieurs étaient très légèrement infiltrés et l'abdomen distendu par une médiocre quantité de sérosité. La malade, assise dans son lit, ne respirait qu'avec une extrême difficulté; l'anhélation, l'étouffement auquel elle était en proie ne lui laissait goûter aucun moment de sommeil.

Visage jaunâtre, terreux, fatigué; léger gonflement des veines jugulaires.

Pouls irrégulier, intermittent, un peu dur et vibrant, mais peu développé. Les battemens des carotides sont visibles dans une certaine étendue, mais ne sont point accompagnés de frémissement cataire.

Matité, absence de respiration et *chevrottement* de la voix, à la partie inférieure du côté gauche de la poitrine.

La matité de la région précordiale se confond en dehors avec celle de la région externe de la poitrine. La main appliquée sur la région précordiale sent à peine les battemens du cœur : ils sont tumultueux, irréguliers, intermittens, très fréquens (148 à 152 par minute). On ne sent pas distinctement de frémissement vibratoire.

Les bruits du cœur sont secs, accompagnés d'un bruit analogue à celui d'un froissement de parchemin; pas de bruit de soufflet bien caractérisé. Dans la région des cavités droites, les bruits sont plus obscurs, moins secs que dans celle des cavités gauches.

Diagnostic. — *Induration des valvules, sans rétrécissement bien notable. — Hypertrophie du cœur. — Hydrothorax.*

Malgré l'emploi de la digitale et des autres moyens indiqués en pareil cas, la malade succomba le 23e jour de son entrée (25 août).

Autopsie cadavérique, 24 heures après la mort.

1° *Habit. extér.* — Les membres ne sont pas infiltrés. État de marasme assez prononcé.

2° *Org. respir. et circul.* — La cavité gauche de la poitrine contient une sérosité mêlée d'une grande quantité de sang. Les poumons sont gorgés de sang et de sérosité.

Le péricade adhérait à gauche avec la plèvre pulmonaire correspondante. Il contenait une très petite quantité de sérosité. Les cavités du cœur sont distendues par une énorme quantité de sang coagulé, analogue à de la gelée de groseilles. Débarrassé de ses caillots, le cœur est d'un bon quart plus volumineux qu'à l'état normal.

Les trois lames de la valvule bicuspide sont épaissies, fibro-cartilagineuses : leur surface est inégale et *chagrinée*. Comme l'orifice auriculo-ventriculaire droit est dilaté, la valvule bicuspide nous a paru trop étroite pour pouvoir le fermer bien complètement.

Les valvules aortiques sont épaissies, incrustées de plaques calcaires, mais encore assez flexibles, et elles peuvent fermer exactement l'orifice qu'elles bordent. Les deux lames de la valvule bicuspide sont également épaissies et incrustées de plaques calcaires : cette valvule n'est pas d'ailleurs notablement déformée, et malgré son épaississement, elle peut jouer assez librement. L'orifice auriculo-ventriculaire gauche n'est pas notablement rétréci. La surface interne du ventricule gauche, surtout vers l'orifice aortique, est rouge et comme ecchymosée; en quelques points, elle offre un aspect laiteux; et là, son épaisseur est double de celle de l'état normal. Au-dessous des lambeaux de cette membrane, existe en certains points une véritable infiltration-sanguine.

Les parois ventriculaires sont un peu épaissies; leur tissu brunâtre se déchire avec facilité; les cavités ventriculaires sont un peu dilatées.

Les artères coronaires, transformées en tissu osseux, pétrifiées, ressemblent à des branches de corail.

L'aorte, dans toute son étendue, est parsemée de plaques calcaires, analogues à des coquilles d'œuf; ses parois épaissies, hypertrophiées, crient sous l'instrument qui les divise. Autour de certaines plaques, qui semblent avoir été en contact immédiat avec le sang, on observe des rides, des dépressions, des froncemens, qui ressemblent à des espèces de *cicatrices*. La membrane interne offre une teinte d'un léger jaune nankin.

L'artère pulmonaire est exempte des altérations que présentait l'aorte.

Tout le système veineux en général est gorgé de sang : de là une teinte rouge très foncée de la membrane muqueuse gastro-intestinale, etc.

§ II. Observations d'épaississement et d'induration des valvules du cœur, avec rétrécissement considérable des orifices du cœur.

1° *Rétrécissement de l'orifice auriculo-ventriculaire gauche, par induration et épaississement de la valvule bicuspide* (1).

OBSERVATION 68e.

Fille de 18 à 20 ans, ayant le rachis dévié. — A la suite de douleur dans la région précordiale, symptômes d'un obstacle à la circulation à travers les cavités du cœur; bruit de soufflet. — Mort long-temps après le début des premiers accidens. — Induration fibro-cartilagineuse de la valvule bicuspide, avec rétrécissement de l'orifice auriculo-ventriculaire gauche : dilatation et hypertrophie des oreillettes. — Hypertrophie et dilatation du ventricule droit. — Masse de coagulum encore récent dans les cavités droites.

Une jeune fille de 18 à 20 ans, ayant le rachis dévié et la poitrine très étroite, fut reçue à la clinique, le 16 ou 17 octobre 1831. Depuis long-temps déjà, elle éprouvait une dyspnée considérable et des palpitations, symptômes qui avaient été *précédés de douleur dans la région précordiale*. Elle était, pour ainsi dire, à l'agonie, au moment où je la fis admettre à l'hôpital. Les extrémités étaient froides, violettes, infiltrées; le visage bouffi, les lèvres d'un violet tellement foncé qu'il approchait du noir; l'anxiété et l'étouffement étaient extrêmes; elle était dans un état de jactitation continuelle et cherchait vainement une position qui rendît sa respiration plus libre; le pouls était si petit, qu'on le sentait à peine.

Les battemens du cœur étaient tumultueux et accompagnés d'un bruit de soufflet très marqué. Bien que l'agitation perpétuelle ne m'eût permis qu'un examen peu approfondi de cette malheureuse, j'annonçai l'existence d'un rétrécissement de l'un des orifices du cœur, avec dilatation et hypertrophie de cet organe.

Je fis pratiquer deux petites saignées, qui ne procurèrent qu'un soulagement passager, et n'eurent d'autre effet que de retarder un peu le moment fatal. La malade succomba le 3e jour après son entrée, ayant fait des efforts pour se lever, comme si elle eût voulu fuir l'étouffement qui la torturait, et chercher l'air qui lui échappait à chaque instant.

Autopsie cadavérique, 22 heures après la mort.

Congestion veineuse générale; sérosité dans les membres, l'abdomen, le thorax et le crâne. Poumons sains, seulement un peu *œdémateux*.

Le cœur, non vidé du sang qu'il contient, est double du poing du sujet. L'oreillette droite est énor-

(1) De tous les orifices du cœur, l'orifice auriculo-ventriculaire gauche est, d'après mes observations, celui qui est le plus souvent le siége de la lésion que nous étudions. Vient ensuite l'orifice aortique. Les orifices droits se rétrécissent beaucoup plus rarement que les gauches.

mément distendue par des caillots de sang, ressemblant à de la gelée de groseilles foncée en couleur (l'oreillette, avant d'être vidée, avait le volume d'un œuf d'autruche). Ces caillots s'étaient sans doute en partie formés dans les derniers instans de la vie. Les autres cavités du cœur contenaient aussi des caillots, mais en moindre quantité.

Déjà le chef de clinique (M. Genest) avait ouvert le cœur, et n'avait point trouvé le rétrécissement diagnostiqué. Ayant voulu examiner moi-même plus en détail le cœur, je ne tardai pas à rencontrer un rétrécissement de l'orifice auriculo-ventriculaire gauche, que je montrai aux élèves présens. Cet orifice, par suite de l'épaississement et de l'induration de la valvule, qui était en même temps déformée, figurait une boutonnière ou une sorte de glotte recevant difficilement le bout du petit doigt. L'induration était fibro-cartilagineuse, sans traces d'ossification.

L'artère pulmonaire et l'aorte étaient, à l'intérieur, d'un rouge assez vif, saines du reste (nulle décomposition du cadavre, nulle imbibition ailleurs, en sorte que cette rougeur paraissait n'être point *cadavérique*).

Les deux oreillettes, considérablement *hypertrophiées*, avaient des colonnes charnues comparables aux faisceaux des ventricules. La gauche était moins dilatée que la droite. Le ventricule droit était dilaté et hypertrophié au point de ne pas différer notablement d'épaisseur avec le ventricule gauche, qui n'offrait aucune lésion sensible : tissu du cœur ferme et assez vermeil.

Le foie, volumineux, dur, dense, était abreuvé de sang (en quelques points, il existait réellement une sorte d'apoplexie hépatique).

Congestion veineuse de la membrane muqueuse gastro-intestinale; ramollissement de la muqueuse gastrique; développement des follicules *discrets* et agminés de l'intestin grêle en plusieurs parties (quelques plaques tendaient même à l'ulcération, et la membrane muqueuse se détachait avec facilité de la membrane sous-jacente).

Matrice d'une petitesse extrême, et comme *rudimentaire*.

Bonne consistance du cerveau. Sérosité en médiocre quantité dans les ventricules.

OBSERVATION 69e.

Fille de 19 ans. — A la suite d'une fluxion de poitrine, palpitations, étouffement, bruit de soufflet sibilant du cœur; impulsion de cet organe très forte et très étendue; frémissement vibratoire ou cataire. — Pleuro-pneumonie aiguë, intercurrente. — Mort trois ans environ après le début de l'affection du cœur. — Épaississement des valvules bicuspide, tricuspide et aortiques; rétrécissement considérable de l'orifice auriculo-ventriculaire gauche; taches jaunâtres sur la membrane interne de l'oreillette gauche, sur celle de l'artère pulmonaire et de l'aorte. — Hypertrophie et dilatation du cœur en général, et surtout du ventricule droit, etc.

Louise Poitevin, âgée de 19 ans, couturière, d'une constitution grêle et délicate, nerveuse, cheveux châtains, fut admise dans le service clinique, le 20 novembre 1832. Elle avait été réglée à 16 ans. Sujette aux *flueurs blanches*, elle dit n'avoir jamais joui d'une santé parfaite. Ses père et mère vivent encore et se portent bien. — A l'âge de 15 ans, elle fut placée à la campagne, chez un médecin. Elle frottait l'appartement, tirait une grande quantité d'eau, ce qui la fatiguait extrêmement. Il y a trois ans, elle fut atteinte d'une pleuro-pneumonie gauche, pour laquelle elle fut admise à l'hôpital de la Pitié (service de M. Serres). C'est à la suite de cette maladie que sont survenues des palpitations et de l'oppression. Il y a deux ans et demi qu'elle fut reçue à l'hôpital Necker pour cette dernière maladie. (*On lui fit une application de sangsues pour rappeler ses règles qui étaient arrêtées, et on lui recommanda le repos*).

A l'entrée de la malade, nous observâmes l'état suivant : teint pâle, lèvres un peu violacées, visage fatigué, exprimant l'anxiété; attitude demi-assise dans le lit pour respirer plus facilement. La température de la peau est de 37°.

Point de notable infiltration; oppression continuelle (28 inspirations par minute); pouls petit, offrant quelques irrégularités, vibrant, à 60 par minute.

La poitrine résonne bien partout, si ce n'est dans la région précordiale; la respiration s'entend aussi partout.

Les battemens du cœur sont très forts et très étendus : cet organe vient frapper dans toute sa largeur la main appliquée sur la région précordiale (celle-ci rend un son mat partout où se fait sentir l'impulsion du cœur). Au niveau de la 6e côte, existe un frémissement cataire très prononcé et isochrône à la contraction ventriculaire. Dans la région des cavités gauches, on entend un bruit de scie ou de râpe très sec, prolongé, filé en quelque sorte, et se terminant par un roucoulement ou sifflement dont le maximum d'intensité existe au niveau de la 4e côte, un peu en dehors du sein, mais que l'on distingue aussi parfaitement vers la pointe de l'omoplate gauche. Ce bruit de scie filé et sibilant remplace le double bruit normal du cœur.

Sur le trajet des carotides, on entend un bruit de soufflet à double courant.

Les fonctions digestives ne sont pas notablement dérangées.

Diagnostic. — *Induration des valvules gauches du cœur, avec rétrécissement d'un orifice. — Hypertrophie générale du cœur avec dilatation.*

Nous essayâmes, chez cette malade, l'hydriodate de potasse, vanté comme propre à combattre l'hypertrophie du cœur (on commença par la dose d'un quart de grain); douze sangsues furent appliquées sur la région du cœur.

10 décembre. L'état de la malade avait changé. Le pouls était à 56, toujours petit, quoique vibrant, un peu irrégulier. L'exploration des battemens et des bruits du cœur, répétée chaque jour, four-

nit constamment les résultats signalés plus haut.

Les jours suivans, le pouls s'accélère (le 20, il s'élève à 120 par minute).

22. L'oppression est telle, que la malade ne peut dormir; le pouls est à 130, petit, comme *sautillant*; visage altéré; langue sèche (*suppression de l'hydriodate de potasse, que l'on donnait à la dose d'un demi-grain dans une potion gommeuse*).

25. Les règles qui avaient paru, il y a 15 jours, sont revenues de nouveau.

26. L'oppression est un peu moindre; il existe un peu de sang dans les crachats. La malade, couchée sur le côté droit, ne veut pas qu'on la dérange pour l'examiner. (*Une saignée de 2 palettes et demie*).

2 janvier 1833. La malade se trouve mieux. L'oppression a diminué, et il y a peu de sommeil.

20. Les règles coulent en très grande abondance, et cette énorme perte de sang a été accompagnée d'un saignement de nez considérable. Disposition aux lypothymies, pâleur extrême. Cependant les battemens du cœur sont toujours très forts.

La malade se plaint d'une vive douleur dans le côté droit, ce qui nous détermine à examiner de nouveau la poitrine avec tout le soin convenable. On constate un défaut de résonnance et du râle crépitant des deux côtés, mais surtout à droite. On diagnostique une pleuro-pneumonie intercurrente.

La malade refuse avec obstination toute médication *active*, et spécialement les saignées (elle attribue aux premières sangsues qui lui ont été appliquées, il y a quelques années, tous ses maux ultérieurs). En conséquence, on se borne *à l'application d'un vésicatoire, de cataplasmes émolliens, secondés par les boissons adoucissantes et un looch blanc.*

29. Étouffement, anxiété extrême; yeux presque éteints; battemens du cœur *très forts, violens.* La malade expire à une heure après midi.

Autopsie cadavérique, 20 heures après la mort.

1° *Habit. extér.* — Rigidité cadavérique; demi-marasme. Infiltration des pieds et autour des malléoles. Lèvres un peu violettes; pâleur générale.

2° *Organ. respirat. et circul.* — Environ un demi-verre de sérosité dans le côté droit de la poitrine. Des fausses membranes minces, granulées, à demi organisées, quoique récentes, recouvrent le lobe inférieur du poumon droit. Au-dessous d'elles, existe une belle injection arborisée. Le lobe qu'elles recouvrent est dans un état d'hépatisation rouge et grise : son tissu est grenu, facile à déchirer, abreuvé de sang, de pus et de sérosité. Des masses de lobules ainsi hépatisées sont séparées les uns des autres par des colonnes d'intersection où le tissu pulmonaire jouit de toute son intégrité (il est d'un blanc-grisâtre, crépitant, élastique, souple). Ces portions contrastent à l'intérieur et à l'extérieur avec les masses hépatisées, qui, sous le rapport de la rougeur, de l'injection et de l'infiltration sanguine, représentent, en quelques points, des masses de tissu cellulaire frappées de phlegmon. — La membrane muqueuse des bronches droites est très injectée et d'un rouge assez vif. — La partie inférieure du lobe inférieur du poumon gauche est en hépatisation grise (la pression en fait ruisseler du véritable pus). — Une hépatisation moins avancée existe au sommet du même poumon (le liquide qu'on en exprime par la pression offre une teinte jaunâtre ou rouillée). Malgré cet état d'hépatisation, les deux poumons jetés en masse dans un vase rempli d'eau, surnagent.

Le péricarde contient une médiocre quantité de sérosité jaune. Le cœur, très volumineux, est placé presque transversalement dans le côté gauche de la poitrine. Sa pointe regarde le bord supérieur du cartilage de la 6e côte. L'oreillette gauche répond au second espace intercostal. La face antérieure du cœur est presque entièrement à découvert (le poumon gauche recouvre seulement une partie des cavités gauches). La portion non recouverte par les poumons offre une étendue à peu près égale à celle de la paume de la main et appartient presque exclusivement au ventricule droit hypertrophié et dilaté.

Avant d'avoir été vidé de ses caillots, le cœur pèse	1 liv. 2 onc.
Vidé et lavé, il pèse	12 onc.

Dimensions du cœur encore plein de sang :

Diamètre vertical	4 pouc. 7 lig.
— transversal	4 pouc. 2 lig.
— antéro-postérieur	3 pouc. 2 lig.
Circonférence à la base	10 pouc. 6 lig.

Les cavités droites contiennent une grande quantité de sang coagulé (la masse des caillots, qui sont noirs et récens, égale le volume d'un œuf).

La cavité du ventricule droit pourrait contenir un gros œuf : elle dépasse d'un quart celle du gauche (celui-ci semble ne former qu'un appendice du droit). Les colonnes charnues sont épaisses, hypertrophiées, très multipliées; leur tissu est ferme et vermeil.

L'oreillette droite, moins dilatée proportionnellement que le ventricule, est hypertrophiée (ses colonnes charnues sont très épaisses).

L'orifice auriculo-ventriculaire droit est libre. La valvule tricuspide, plus épaisse qu'à l'état normal, est d'ailleurs bien conformée.

Le ventricule gauche contient un caillot du volume d'une grosse noix. Ainsi qu'il a été dit, sa capacité est d'un quart moindre que celle du droit. Ses parois ont 9 lignes d'épaisseur. Ses colonnes charnues sont proportionnellement moins vigoureuses que celles du droit. Son tissu est ferme, vermeil, rosé, comme cela se voit ordinairement dans la véritable hypertrophie.

L'oreillette gauche offre une cavité à peu près égale à celle de la droite. Bien que dilatées, ses parois sont épaissies (elles ont 2 lignes d'épaisseur).

L'orifice auriculo-ventriculaire gauche, du côté de l'oreillette, représente une fente elliptique,

dont le grand diamètre ne dépasse pas 3 lignes. Cette fente permet à peine l'introduction du bout du doigt.

Les deux lames de la valvule, réunies par leurs côtés de manière à former un véritable anneau, sont considérablement épaissies et transformées en un tissu fibro-cartilagineux, criant sous le scalpel.

L'orifice aortique n'est pas notablement rétréci. Cependant les valvules sigmoïdes sont plus épaisses qu'à l'état normal; leur bord libre ou supérieur est même fibro-cartilagineux et surmonté de petites végétations granuliformes.

La membrane interne du cœur est blanche partout, si ce n'est dans l'oreillette droite, où elle est légèrement rosée. Elle est parsemée, dans l'oreillette gauche, de quelques taches d'un blanc jaunâtre : plus épaisse qu'à l'état normal, elle se détache assez facilement du tissu musculaire sous-jacent, lequel est composé de faisceaux pressés les uns contre les autres, extrêmement épais et analogues aux couches des parois ventriculaires.

L'aorte est généralement étroite. Ses parois sont minces. Sa membrane interne, blanche, est parsemée de taches analogues à celles de l'oreillette, formant deux espèces de traînées, plus marquées vers sa terminaison.

L'artère pulmonaire, dont les valvules sont saines, est parcourue de points jaunes, formant un relief plus ou moins marqué à sa surface interne. En incisant ces points, on y trouve une matière comme *crayeuse*. Cette altération se prolonge au loin dans les divisions de l'artère. Il n'existe ni rougeur, ni injection de la membrane interne de ce vaisseau.

La veine cave contient des caillots de sang qui se prolongent en longs cordons dans les veines des membres inférieurs. Cette veine est un peu dilatée. Sa membrane interne est blanche.

3° *Org. digest. et annex.* — Le foie est plus volumineux qu'à l'état normal, surtout dans le sens de la longueur; il contient beaucoup de sang qui s'écoule à la surface des incisions pratiquées dans son tissu. La vésicule contient une bile d'un jaune foncé, qui a fortement coloré la membrane interne.

La membrane interne de l'estomac présente une rougeur assez vermeille, et conserve sa consistance normale, excepté dans le grand cul-de-sac, où elle est sensiblement diminuée.

Rougeur dans toute l'étendue de l'intestin grêle; dans le dernier pied de cet intestin, éruption de granulations multipliées.

La même éruption a lieu dans le cœcum et le commencement du colon, où la rougeur se fonce davantage, pour se continuer ainsi jusqu'à l'extrémité de cet organe.

Utérus plus volumineux que dans l'état normal, contenant dans sa cavité dilatée un petit caillot de sang, du volume d'un haricot; rougeur, sorte d'infiltration sanguine des lèvres du col utérin, dilatation du vagin.

Vessie vide, contractée, rouge vers le col et le bas-fond, où existent quelques gouttes d'une urine un peu trouble.

Reins *parfaitement sains.*

OBSERVATION 70e.

Jeune homme de 28 ans. — Palpitations; infiltration des membres inférieurs, et ascite, à la suite de toux prolongée. — Bruit de râpe dans la région précordiale, avec battemens tumultueux du cœur, et pouls irrégulier, d'une extrême petitesse. — Mort quelques années après les premiers accidens. — Ossification de la valvule mitrale, avec rétrécissement très considérable de l'orifice auriculo-ventriculaire gauche. — Hypertrophie avec dilatation du cœur.

Claude Decoust, âgé de 28 ans, d'un tempérament sanguin, né de parens qui ne paraissent pas avoir eu de maladie du cœur, affecté dans sa jeunesse de quelques maux syphilitiques, eut quelque temps après la puberté, des hémorrhoïdes qui revenaient à des intervalles irréguliers. Il alla, n'étant âgé que de 21 ans, dans l'Amérique Méridionale, et il y resta environ cinq ans. Pendant son séjour, il eut, dit-il, les fièvres, à diverses reprises, et il toussait habituellement. A son retour, la toux diminua et les hémorrhoïdes disparurent; à cette époque il éprouva des chagrins assez considérables. Jusqu'alors il n'avait point ressenti de palpitations; néanmoins, il s'essoufflait facilement, surtout en montant; enfin, vers l'année dernière, il éprouva *des symptômes de maladie du cœur* pour lesquels il consulta divers médecins. Au mois de juin dernier, il tomba plusieurs fois en syncope, à des intervalles peu éloignés; il en fut effrayé, et se détermina à venir à l'Hôtel-Dieu, où il fut reçu au commencement du mois de juillet 1823 (n° 25, salle du Rosaire).

Six saignées furent pratiquées; on appliqua une vessie de glace sur la région précordiale.

Au bout d'un mois de ces applications continuées, la maladie avait tellement diminué, que Decoust se crut guéri, et il sortit de l'hôpital. Mais les palpitations s'étant renouvelées, il ne tarda pas à rentrer. Cette fois, on employa la digitale pourprée à la dose de 12 gr. par jour (on lui associa le laurier-cerise), ce qui calma les palpitations et la dyspnée. Le malade se levait, se promenait, et espérait bientôt sortir; ce fut sur ces entrefaites qu'il ressentit de l'embarras dans ses digestions; l'appétit disparut, la dyspnée se renouvela, et força le malade à garder le lit.

Le 6 octobre 1823, on observait les symptômes suivans : — Le malade, assis, plutôt que couché dans son lit, la tête ordinairement penchée sur la poitrine, respire avec une grande difficulté. Toute sa peau est décolorée (les pommettes cependant et les lèvres présentent une légère teinte violette). Les prunelles sont dilatées, les yeux entourés d'un cercle bleuâtre, toux assez fréquente, son mat à la partie inférieure de la poitrine.

L'œil distingue des battemens tumultueux du

cœur : on les entend jusque dans le dos, confus et sans intervalle distinct; ils sont *accompagnés d'un bruit de lime bien marqué*.

Le pouls est irrégulier, linéaire, presque insensible.

L'ensemble des signes indiqués ne permettait pas de méconnaître un rétrécissement de quelqu'un des orifices du cœur.

Le 7 octobre, céphalalgie sus-orbitaire; langue toujours pâle, mais un peu chargée; léger dévoiement; oppression; froid des mains.

Ipécacuanha 18 *gr.; huile de ricin; cautère sur la région du cœur; pilul. de cynoglosse.*

Les jours suivans, le tumulte du cœur continue; la peau se réchauffe et même se couvre de sueur; l'anxiété et la dyspnée persistent; le sommeil est nul ou interrompu par des réveils en sursaut. (Même genre de traitement). — Le malade vomit; ses jambes s'infiltrent; l'étouffement augmente; les battemens du cœur sont très forts et très étendus, avec bruit de râpe.

Le 21, le dévoiement est considérable; la faiblesse extrême.

Org. émuls.; pilul.; merc. avec extr. gom. théb.; lait.

Le 25, le malade se dit mieux, il tousse moins. — Cependant, il tombe peu à peu dans un assoupissement continuel; il est si oppressé et si faible, qu'il ne peut répondre aux questions, et que le moindre examen le fatigue et l'importune; l'œdème et l'abattement vont en augmentant.—(On prescrit, au lieu de pilules mercurielles, 1 gros d'onguent napolitain).—Le malade succombe, le 8 novembre.

Autopsie cadavérique.

Sérosité abondante dans les plèvres et le péritoine; infiltration des membres.

Cœur très volumineux (1), ayant à peu près 6 p. de diamètre, tant dans le sens vertical que dans le sens transversal; ventricules énormément dilatés, ayant leurs parois un peu épaissies; l'oreillette gauche est aussi dilatée. — *L'orifice auriculo-ventriculaire gauche admet à peine l'extrémité du doigt; la valvule mitrale est ossifiée dans une grande partie de sa circonférence.*

Le sang des poumons est gorgée de sang.

L'estomac est d'un rouge violacé; il en est de même, mais à un moindre degré, de tout le tube intestinal.

2° *Rétrécissement de l'orifice aortique, par induration et épaississement des valvules sigmoïdes de l'aorte.*

OBSERVATION 71e (2).

Femme de 72 ans. — Après cinq mois d'une douleur dans la région précordiale avec fièvre, symptômes d'un obstacle à la circulation à travers le cœur; infiltration, palpitations, étouffement; bruit de râpe dans la région précordiale. — Pneumonie aiguë, intercurrente, suivie de mort, six mois après les premiers symptômes *apparens* de maladie du cœur. — Induration, pétrification des valvules aortiques, avec rétrécissement considérable de l'orifice aortique, et dilatation du cœur, etc.

Soulagette (Marie-Élisabeth), sans état, âgée de 72 ans, d'une haute stature, d'une complexion forte, chargée d'embonpoint, entra le 22 août 1831, à l'hôpital Saint-Louis, salle Bourbon, n° 11.

Soulagette s'est toujours très bien portée jusqu'à la fin de mars, qu'elle fut prise de frisson avec fièvre et douleur sourde dans la région du cœur. Jusque là, elle assure n'avoir jamais ressenti de palpitations et n'avoir jamais trouvé de difficulté à monter un escalier.

Traitée par deux applications successives de sangsues à l'anus, par la poudre de digitale en pilules et les lavemens purgatifs, elle fut bientôt en état de quitter le lit, mais tout en conservant sa douleur de côté et des palpitations que la moindre agitation faisait redoubler. A compter de cette époque, il lui fut impossible de monter même un étage sans se reprendre, et la respiration demeura toujours anxieuse.

Bientôt après, les jambes et successivement toutes les parties, jusqu'aux mains, s'œdématièrent.

Soulagette entra à l'hôpital, cinq mois après les premiers symptômes apparens de sa maladie. A sa physionomie, et à l'anxiété de sa respiration, il était facile de reconnaître *à priori* une lésion du côté de l'organe central de la circulation. L'auscultation faisait entendre les bruits du cœur dans une étendue très grande, et l'on distinguait en même temps ce *susurrus*, que l'on désigne généralement sous le nom de bruit de râpe. Pouls petit, inégal, intermittent. Du reste, hydropisie générale avec ascite considérable.

Respiration anxieuse; décoloration des lèvres qui paraissent bleuâtres; décubitus forcé sur le dos et dans une attitude semi-assise; peau fraîche et sèche; soif très grande; point ou presque point d'urines; selles rares; langue naturelle.

M. Bouillaud, qui remplaçait provisoirement M. le docteur François, annonce l'existence d'un *rétrécissement de l'un des orifices du cœur par lésion* ORGANIQUE *des valvules, et une hypertrophie du cœur avec dilatation.*

Saignée au bras. — Un lavement avec le miel de mercuriale. — Orge et *réglisse nitr. pour boisson.* — (La saignée n'ayant pu être pratiquée à cause de l'œdème, est remplacée par une application de trente sangsues à l'anus.)

Un peu de soulagement succéda à l'émission sanguine, quoique locale, qui fut répétée plusieurs fois, jusqu'à la fin de la première quinzaine de

(1) M. Cruveilhier, qui suivait alors, ainsi que moi, la clinique de M. Récamier, dit n'avoir jamais vu un cœur aussi gros. (M. Cruveilhier était venu à Paris à cette époque pour le concours de l'agrégation).

(2) Cette observation a été recueillie par M. le docteur Th. Lemasson, alors interne à l'hôpital Saint-Louis. (A cette époque, je remplaçais M. le docteur François, au service duquel M. Lemasson était attaché).

septembre, que Soulagette fut prise d'une double pneumonie des lobes inférieurs.

M. François, qui avait repris son service depuis quelques jours, et administré la décoction de kahinça (8 onces de décoction de 2 gros de racine par jour), suspendit cette dernière potion pour recourir à l'emploi du tartre stibié, espérant agir à la fois et contre la pneumonie et contre l'hydropisie.

Quoi qu'il en soit, les symptômes allèrent toujours en s'aggravant, et la malade périt le 22 septembre, un mois après son entrée.

Autopsie cadavérique.

1° *Org. respirat. et circulat.* — Épanchement de sérosité légèrement trouble dans les deux plèvres. —Hépatisation des deux poumons dans leur moitié inférieure.

Le volume du cœur est double de celui du poing du sujet. Cette augmentation de volume tient en partie à la distension des cavités par des caillots de sang. Vidé du sang qu'il contient, le cœur est encore d'un bon tiers plus volumineux qu'à l'état normal. Des caillots qui remplissaient les cavités, les uns étaient récens et pour ainsi dire frais, analogues à de la gelée de groseilles foncée en couleur; les autres, plus anciens, décolorés, adhéraient un peu aux colonnes charnues.

Les trois valvules aortiques, tout-à-fait déformées, sont changées en un tissu calcaire qui résonne comme un calcul vésical, et ne sont susceptibles d'élévation ni d'abaissement; la zone tendineuse à laquelle s'insèrent ces valvules est également ossifiée ou *pétrifiée*. L'ouverture permanente que circonscrivent les valvules indurées est réduite à une espèce de fente de 3 à 4 lignes de longueur, et à travers laquelle on peut à peine introduire l'extrémité du petit doigt. La surface des valvules est inégale et rugueuse. Les autres orifices du cœur sont libres. La valvule bicuspide ou mitrale est notablement épaissie, ainsi que les parois de l'oreillette correspondante. La cavité de cette oreillette est en même temps sensiblement dilatée. Le ventricule gauche est hypertrophié et dilaté : ses parois ont de 7 à 8 lignes d'épaisseur; sa cavité contiendrait un œuf de canne. Le tissu de ce ventricule est comme desséché et friable, granuleux plutôt que fibreux. Il y avait à sa surface externe quelques taches d'un rouge sombre, analogues aux taches scorbutiques et dues comme ces dernières à une *suffusion* sanguine. Le ventricule droit ne semblait former qu'un appendice du gauche : il était un peu dilaté, avec amincissement de ses parois; son tissu semblait moins altéré que celui du gauche. L'oreillette droite, un peu dilatée, n'offrait d'ailleurs rien de notable.

La membrane interne du cœur et de l'aorte offrait une rougeur probablement due à l'imbibition sanguine.

La face interne de l'aorte était rouge aussi et en même temps parsemée de points ou plaques jaunâtres. Le calibre de cette artère était plutôt augmenté que diminué, surtout dans la portion sous-sternale. Il existait un notable épaississement des parois.

2° *Org. digest.* — La cavité péritonéale est remplie outre mesure par un liquide citrin, mélangé de flocons albumineux.— La surface du paquet intestinal est d'un rose rouge dans certains points; ailleurs, d'un rouge violacé.

La membrane muqueuse, depuis le grand cul-de-sac de l'estomac, jusqu'à la fin du gros intestin, est d'un rouge *lie-de-vin et recouverte d'un enduit mucoso-sanguinolent; à voir les intestins, on serait porté à croire qu'il y aurait eu empoisonnement par quelque substance âcre* (1).

OBSERVATION 72e (2).

Femme de 60 ans. — Infiltration générale, palpitations, bruit de soufflet du cœur, pouls presque insensible, etc. — Rétrécissement très considérable de l'orifice aortique, par suite de l'ossification des valvules sigmoïdes de l'aorte (3). — Ossification du canal artériel. — Hypertrophie et dilatation du cœur.

La nommée M., âgée de 60 ans, fut placée au n° 4 de la salle St-Joseph, de l'hôpital de la Charité, où elle avait été apportée le 7 décembre, dans un état des plus graves et presque mourante. Cette femme avait cessé d'être réglée à l'âge de 50 ans, et depuis ce temps s'était constamment plaint d'étouffement, et elle avait été enflée à plusieurs reprises. (Elle n'avait jamais eu de maladie vénérienne, et n'avait jamais pris de mercure).

Le lendemain 8 décembre, lorsque je la vis, elle était dans l'état suivant : extrémités froides, violacées, infiltration légère, molle, mais générale, du tissu cellulaire sous-cutané; face vultueuse; veines du col, distendues. — Orthopnée, suffocation, parole difficile (la malade se plaint surtout de la poitrine).

La région du cœur percutée ne donne point de son. Les battemens du cœur s'y entendent avec un peu plus de force, peut-être, que dans l'état normal, mais ils sont accompagnés *d'un bruit de soufflet bien marqué*. Ils sont réguliers; mais on ne sent qu'à peine le pouls aux artères du poignet.

Ces signes permirent d'établir sur-le-champ le diagnostic suivant : *rétrécissement des valvules aortiques et hypertrophie du cœur.*

Quoique l'ensemble des symptômes fût des plus graves, et la circulation veineuse surtout fort empêchée, il me parut convenable d'essayer de soulager, s'il en était temps encore, cette malade. En conséquence, 15 *sangsues furent appliquées sur la région du cœur; des pédiluves et des manuluves furent prescrits. — Le nitrate de potasse fut donné à*

(1) Dans les derniers jours de la vie, à la suite de l'administration de l'émétique, la langue était sèche, pointue et racornie.

(2) Cette observation m'a été communiquée par mon savant confrère, M. le docteur Dalmas.

(3) Voyez la planche III.

la dose d'un demi-gros par pinte de chiendent miellé.

Le lendemain 8 décembre, au moment de la visite, somnolence, état voisin de l'état sub-apoplectique. Aux palpitations près qui ont un peu diminué, tous les symptômes graves persistent ou ont augmenté. Le pouls est, comme la veille, presque insensible.

Dans la journée, la faiblesse augmente, la coloration des mains devient de plus en plus violacée. Mort dans la nuit.

Autopsie cadavérique, le 10 décembre.

Il y a une quantité notable de sérosité citrine dans chaque plèvre, un peu dans le péricarde et dans le péritoine. — Le foie est volumineux, endurci, altéré dans sa structure.

Partout le tissu cellulaire sous-cutané est infiltré, mais à un léger degré : il a encore sa mollesse, sa flaccidité habituelle chez les sujets qui ont été à plusieurs reprises affectés d'anasarque. Le système veineux est partout très engorgé.

Le cœur, qui a le volume des deux poings, remplit presque la totalité du péricarde, distendu, et contenant un peu de sérosité. L'hypertrophie avec dilatation est générale, c'est-à-dire qu'elle occupe les quatre cavités; mais l'hypertrophie l'emporte sur la dilatation dans le ventricule gauche, tandis que c'est l'inverse dans les cavités droites. Le sang qu'elles contiennent est pris en caillots mous, noirs, semblables à des masses de gelée épaissie; ils sont peu adhérens, nullement fibrineux.

Le sang enlevé, il est facile de voir, en introduisant le doigt par le ventricule gauche comme par l'artère aorte, qu'il y a un obstacle mécanique à l'orifice aortique.

Cet obstacle résulte de l'épaississement considérable des trois valvules sigmoïdes, qui sont maintenues fixes à une petite distance l'une de l'autre, en ne laissant entre elles qu'une fente, ou plutôt un trou irrégulièrement triangulaire, à peine capable de laisser passer un petit pois. Ainsi dégénérées, les valvules n'ont plus rien de leur forme, de leur mobilité, ni de leur mollesse ordinaire.

La matière qui les constitue est dure, cassante, évidemment de nature calcaire.

A l'intérieur de la crosse de l'aorte, qui a à peu près les dimensions ordinaires, on ne remarque que quelques rudimens de taches cartilagineuses; mais, plus haut, il existe des altérations plus prononcées.

Immédiatement après la naissance du tronc brachio-céphalique, de la carotide et de la sous-clavière gauches, au-dessous d'un éperon intérieur correspondant à l'angle de réflexion de l'aorte, il existe sur le côté interne de ce vaisseau une petite dilatation anévrismale avec altération et ossification des tuniques artérielles.

L'excavation qui en résulte forme à l'extérieur une bosselure évidente, et à l'intérieur une poche capable de loger moitié d'une grosse noix. Assez régulièrement pratiquée sur le côté interne de l'aorte, elle est arrondie, et peut avoir un pouce de diamètre. Son fond est inégal, rugueux, encroûté d'ossifications, d'autant plus épaisses qu'on approche davantage du centre; mais en ce dernier point l'excavation devient évidemment plus profonde, et semble aboutir encore à quelque chose; en examinant de plus près, et du côté extérieur, on sent en effet une petite tige dure, qui, dépouillée du tissu cellulaire qui l'enveloppe, se trouve être le canal artériel ossifié, abontissant d'un côté au centre de l'excavation, et de l'autre à l'artère pulmonaire, dans l'intérieur de laquelle on reconnaît fort bien, à un petit pertuis rougeâtre, l'orifice du canal artériel. Ce dernier est d'ailleurs complètement ossifié et oblitéré dans toute sa longueur. Son épaisseur est de 3/4 de lig. environ, et sa longueur de 6 à 8 l. Il est placé comme un arc-boutant entre les deux artères et sous l'arc formé par la crosse de l'aorte, depuis le point où elle surmonte l'artère pulmonaire, jusqu'au point qui forme le centre de la bosselure anévrismale.

Le reste des voies circulatoires était à l'état normal.

La tête, le rachis, etc., etc., n'ont point été examinés.

3° *Rétrécissement de l'orifice auriculo-ventriculaire droit, par induration et épaississement de la valvule tricuspide.*

OBSERVATION 73e (1).

Palpitations, anxiété, froid aux extrémités, etc. — Ossification de la valvule tricuspide, qui était percée de deux trous à son bord libre, et d'un troisième à sa base; rétrécissement de l'orifice auriculo-ventriculaire droit.

Le général Williams Wiple éprouvait depuis long-temps plusieurs symptômes d'une maladie du cœur, tels que des palpitations au moindre exercice, une grande anxiété, un froid continuel aux extrémités. Les fatigues qu'il éprouva pendant la révolution d'Amérique ayant aggravé son mal, il succomba. L'oreillette droite était dilatée. La valvule tricuspide, ossifiée, formait l'orifice auriculo-ventriculaire droit, et était percée à son bord libre de deux trous, réunis par une scissure de 1. p. de long, de 1 l. à peu près de large; et, à sa base, d'un troisième trou qui aboutissait au ventricule gauche sur la valvule mitrale. Les cavités gauches du cœur étaient dans l'état naturel (2).

(1) Cette observation a été publiée dans le tome XIX du *Journal de médecine*, par Corvisart, Leroux et Boyer.

(2) *Observ.* 74e. — On peut voir dans le Muséum de l'École de médecine de Paris un exemple remarquable de l'endurcissement cartilagineux de la valvule tricuspide, avec rétrécissement de l'orifice correspondant. Ce fait a été recueilli par Corvisart.

Observ. 74e bis. — Morgagni (epist. XLVII, art. 16) dit qu'une femme de 40 ans avait les valvules du ventricule droit *endurcies et semi-osseuses.*

4° *Rétrécissement de l'orifice pulmonaire, par induration et épaississement des valvules sigmoïdes de l'artère pulmonaire.*

OBSERVATION 75e (1).

Femme de 57 ans. — Depuis un grand nombre d'années, symptômes de maladie dite organique du cœur (palpitations, étouffement, frémissement vibratoire dans la région précordiale). — Mort par suite d'un ramollissement du cerveau. — Valvules de l'artère pulmonaire transformées en une cloison percée à son centre d'une ouverture de 2 lig. 1/2 de diamètre. — Hypertrophie concentrique du ventricule droit, etc.

Marie-Gabrielle Vilain avait présenté, dès sa plus tendre enfance, quelque chose d'insolite dans sa physionomie. Aussitôt qu'elle se livrait à un exercice violent, son visage se colorait d'un rouge violacé; sa respiration, habituellement gênée, le devenait à un très haut degré, quand elle montait un escalier.

A 47 ans, elle cessa d'être réglée, et commença à se plaindre de palpitations, accompagnées d'une douleur aiguë à la région précordiale; souvent elle s'arrêtait pour sentir battre son cœur, et disait alors qu'elle mourrait bientôt; enfin ses lèvres et son visage devinrent tellement bleuâtres, même quand elle marchait à pas lents, qu'elle n'osait plus se montrer dans les rues. Elle était sujette à de fortes hémorrhagies nasales, dont une fut très effrayante par son abondance et sa durée : elle éprouvait souvent des crampes dans les membres. Sa constitution fut d'ailleurs toujours assez faible; sa taille prit peu de développement; elle resta fille, et mena une vie régulière. Elle était parvenue à l'âge de 57 ans, lorsque, le 1er juillet 1821, vers midi, elle se plaignit à sa sœur d'une espèce de crampe dans la main et le pied gauches. Bientôt elle éprouva une grande gêne dans les mouvemens de ces membres; enfin elle perdit entièrement le mouvement et le sentiment de tout ce côté du corps, conservant néanmoins toute sa raison, et même l'usage de la parole. Le troisième jour après ces accidens, elle entra à l'hôpital Cochin, dans l'état suivant : face animée, d'un rouge violacé, lèvres bleuâtres, yeux saillans et brillans; orthopnée; pouls petit, facile à déprimer au bras gauche, dur et assez fort au bras droit; paralysie complète du côté gauche. (Arnica, potion éthérée). — Pendant la nuit, les membres paralysés éprouvent tout à coup des convulsions pareilles à celles que détermine la noix vomique : en même temps la respiration devient plus laborieuse, la face plus animée; les yeux sont plus brillans; les lèvres présentent une couleur de rose; les battemens du cœur sont tumultueux : en appliquant la main sur la région précordiale, on sent une espèce de frémissement vibratoire. (15 sangsues à l'anus, potion digit.) Tous ces symptômes se calmèrent promptement, et ne furent point accompagnés de perte de connaissance. Le 4e jour, à la visite, M. Bertin fit pratiquer une saignée du bras : la journée fut assez calme. Du 5e au 12e jour, plusieurs accès semblables au précédent, mais moins longs et moins violens, se manifestèrent. Enfin le 12e jour, vers midi, la malade perdit subitement connaissance : face animée, yeux extrêmement brillans et saillans, agités de mouvemens convulsifs, dilatation de la pupille; respiration s'embarrassant de plus en plus; paralysie universelle; battemens du cœur et des carotides plus fréquens et plus forts. A l'instant même de l'accès, on fit une saignée du bras, à la suite de laquelle la malade pouvait mouvoir un peu le bras droit : elle semblait même comprendre ce qu'on lui disait; mais cette amélioration ne dura qu'un instant. Les symptômes s'étant au contraire aggravés, la malade mourut le lendemain, 13e jour après le développement des accidens cérébraux.

Autopsie cadavér. (1) 1° Le cœur avait un volume énorme : il pesait 12 onces, tandis que celui d'une autre femme, examiné comparativement, ne pesait que 4 onces. L'oreillette droite, très développée, contenait plusieurs onces de sang : une ouverture résultant du défaut d'oblitération du trou de Botal, de 4 l. environ de diamètre, établissait une communication entre les deux oreillettes. L'orifice auriculo-ventriculaire droit était étroit; la cavité du ventricule correspondant rétrécie aurait pu contenir un œuf de pigeon; ses parois avaient une épaisseur qui variait de 16 à 11 l. Les valvules étaient petites, mais leurs cordes étaient fortes et comme enveloppées d'un prolongement de la substance charnue. L'orifice de l'artère pulmonaire offrait une cloison horizontale, convexe du côté du poumon, concave du côté du ventricule, percée à son centre d'une ouverture de 2 l. et demie de diamètre, parfaitement circulaire : cette sorte d'*hymen* avait, sur sa convexité, trois petits replis ou brides; mais on ne voyait sur aucune de ses faces rien qui pût indiquer des vestiges de sa séparation en trois valvules. Au-delà de cette cloison l'artère pulmonaire ne présentait aucune particularité. — L'oreillette gauche, de grandeur à peu près ordinaire, offrait l'orifice du trou de Botal ci-dessus décrit. Le ventricule gauche, plus ample que dans l'état naturel, avait aussi des parois plus épaisses. L'aorte était parsemée de plaques osseuses et cartilagineuses. Le canal artériel était entièrement oblitéré.

2° Le lobe antérieur de l'hémisphère droit du cerveau contenait un abcès enkysté; autour de la membrane molle et vasculaire qui renfermait le pus, la substance cérébrale offrait une rougeur foncée qui s'affaiblissait à mesure qu'on s'éloignait du foyer, et passait ensuite à une teinte jaune; la substance était sensiblement ramollie dans cet endroit... Sous la méningine, on trouvait çà et là une

(1) Cette observation est de M. Bertin, et a été publiée dans le *Traité des maladies du cœur et des gros vaisseaux* (1824).

(1) Voyez les planches IV, fig. 1, 2, 3 et 4.

matière couenneuse ou albumineuse dont la consistance, en quelques points, était assez grande.

OBSERVATION 76e (1).

Homme de 25 ans. — Crachement de sang. — Plus tard, tuberculisation des poumons. — Palpitations, teint violacé, infiltration, bruit de soufflet du cœur. — Signes de ramollissement du cerveau. — Mort à une époque indéterminée après les premiers symptômes de maladie du cœur, un an après le crachement de sang. — Granulations et fausse membrane organisée à la surface des cavités droites du cœur. — Épaississement, ossification partielle de la valvule tricuspide. — Transformation des valvules pulmonaires en une cloison fibreuse, percée à son centre d'un trou de 2 lig. 1/2 de diamètre. — Communication entre les deux ventricules par un trou situé à l'origine de l'artère pulmonaire. — Hypertrophie interne ou concentrique du ventricule droit. — Tuberculisation des poumons (cavernes dans le gauche). — Ramollissement du corps strié et de la couche optique droits.

Un maçon, âgé de 25 ans, d'une constitution peu forte, lymphatique, fut admis à l'hôpital de la Charité, le 5 août 1833. Depuis l'âge de 12 ans, qu'il avait eu la coqueluche, des palpitations incommodes et de la dyspnée se manifestaient aussitôt qu'il précipitait sa marche ou qu'il montait un escalier. Depuis dix ans, il n'avait été que deux fois dans les hôpitaux, la dernière au mois de juin 1822, à l'Hôtel-Dieu, pour un crachement de sang. Il fut saigné six fois, et sortit au bout de six semaines.

Le 5 avril (M. Louis dit ici le 5 avril, et plus haut il dit le 5 août, ce qui importe d'ailleurs fort peu), quand il fut examiné, la figure était bouffie, les lèvres, les pommettes et le nez d'une couleur violette plus ou moins foncée (cette teinte était moins marquée dans le repos que quand le malade s'occupait, et augmentait pendant la toux principalement). — Les membres abdominaux étaient un peu infiltrés depuis quelques jours. Il y avait, depuis trois semaines, un peu de diarrhée.

La respiration était presque naturelle à droite, accompagnée d'un peu de crépitation à gauche, où la pectoriloquie existait en arrière et en haut. Dyspnée considérable.

Pouls sans dureté, à 92 par minute. Il n'y avait pas d'impulsion à la région du cœur, ni de battemens aux jugulaires. On entendait, dans toute la partie antérieure de la poitrine, un bruit de soufflet d'autant plus fort qu'on s'approchait davantage du sternum. (*Saignée de huit onces ; chiend. nitr.; potion gomm. avec 20 goutt. teint. digit.; diète*).

Du 8 au 15, on fit appliquer, à trois reprises différentes, 50 sangsues au cou, pour combattre une congestion vers la tête.

16. La poitrine, percutée pour la première fois, ne rendait aucun son au-dessous de la clavicule gauche, dans la hauteur de 5 pouces ; le bruit de soufflet et la crépitation persistaient. Le malade mangeait le quart et au-delà. (*Saignée de 8 onces*).

22. Augmentation de la dyspnée, assoupissement fréquent. Dans la nuit du 23 au 24, crachement d'un peu moins d'une palette de sang rouge et écumeux. — Dans la matinée, figure pâle et un peu livide, comme égarée ; pouls précipité et intermittent. Le malade semblait près d'expirer, mais répondait encore aux questions. — Il mourut le même jour, à 3 heures après midi.

Autopsie cadavérique, 16 heures après la mort.

1° *Habit. extér.* — Figure pâle; corps froid : membres mous et un peu infiltrés ; quelques vergetures.

1° *Org. respir. et circulat.* — Endurci antérieurement dans sa moitié supérieure, le poumon gauche offrait, en arrière, de grandes excavations tuberculeuses. Le poumon droit était parsemé de tubercules, mais exempt de cavernes.

Le volume du cœur dépassait celui du poing du sujet, de moitié environ (1).

L'oreillette droite, distendue par une assez grande quantité de sang, conservait la meilleure partie de son volume, après avoir été vidée ; *elle offrait, à sa face extérieure, qui était blanchâtre, un assez grand nombre de granulations miliaires, qu'on enlevait dans quelques points avec une fausse membrane intermédiaire, sous laquelle la séreuse conservait un aspect louche et blanchâtre.* — Ses parois avaient au moins le double de l'épaisseur qui leur est naturelle. — Le ventricule droit était très bombé, très dur (trois fois plus dur que le ventricule gauche). Ses parois étaient épaisses de 8 à 10 lignes; sa cavité était réduite à très peu de chose, et presque nulle vers sa pointe, dans la hauteur de 2 pouces. Cet épaississement était, en partie, le résultat du développement des colonnes charnues, pressées les unes contre les autres et formant, au premier coup d'œil, un plan continu. Il n'y avait de bien distinct qu'un pilier, du diamètre de 8 lignes environ, presque complètement de niveau, à son sommet, avec l'orifice auriculo-ventriculaire, ne donnant attache aux cordes tendineuses que dans sa longueur, placé contre l'orifice de l'artère pulmonaire qu'il concourait à rétrécir. — *Les valvules tricuspides étaient jaunâtres, épaissies, à leur bord adhérent surtout, et offraient dans ce dernier point une ossification partielle d'une ligne d'épaisseur. — L'orifice de l'artère pulmonaire était fort étroit, surtout à une petite distance des valvules sigmoïdes, où se trouvait une espèce de diaphragme ou cloison fibreuse perpendiculaire à la direction du vaisseau, percée d'un trou de 2 lig. et demie de diamètre environ.* — Au-dessus, l'artère était saine et plus mince que dans l'état naturel. — A sa naissance, et près de l'oreillette droite, était un trou parfaitement arrondi, de 2 lignes de diamètre, à bords minces, blancs et fibreux, et établissait une communication entre les deux ventricules.

(1) Cette observation appartient à M. Louis, qui l'a publiée dans un mémoire intitulé : *De la communication des cavités droites avec les cavités gauches.* J'ai cru pouvoir en retrancher quelques détails étrangers à notre objet.

(1) Le péricarde contenait environ 4 onc. de sérosité.

Les cavités gauches n'offraient rien de remarquable.

3° *Centres nerveux.*—Trois ou quatre petites cuillerées de sérosité louche dans la cavité de l'arachnoïde. Pie-mère très rouge, substance corticale très rosée, la médullaire très injectée, mais d'ailleurs d'une couleur naturelle. — Environ une cuillerée et demie de sérosité dans le ventricule latéral gauche; il n'y en avait aucune trace dans le droit. — La partie antérieure du corps strié droit était d'un rouge brun chocolat, ramollie, à consistance de crême, dans une épaisseur de 6 lignes, une hauteur de 4, et la longueur d'un pouce. Un peu en arrière et dans la couche optique du même côté, était un semblable ramollissement, seulement un peu moins étendu, autour duquel la substance médullaire était jaunâtre et un peu ramollie.

RÉFLEXIONS.

M. Louis ne se borne pas à dire que, dans le cas actuel, le rétrécissement de l'orifice de l'artère pulmonaire était congénital, mais il établit en principe (principe absolu que nous n'adoptons pas) : *que le trou de Botal, à une époque quelconque de la vie, la perforation de la cloison des ventricules et le rétrécissement de l'artère pulmonaire, doivent être considérés comme des dispositions congénitales.*

Qu'on n'oublie pas de noter que chez ce malade l'état morbide des valvules coïncidait avec des traces de péricardite chronique, péricardite qui occupait précisément le même côté du cœur que les lésions valvulaires. Nous retrouverons la même complication dans l'observation suivante, et les réflexions que nous exposerons à cette occasion sont, en grande partie, applicables au cas actuel.

OBSERVATION 77e (1).

Jeune fille de 7 ans. — Toux et oppression depuis six mois; palpitations; bruit de soufflet, frémissement cataire dans la région précordiale. — Mort dans un état de suffocation. — Villosités à la surface de l'oreillette droite; plaques fibreuses sur les ventricules. — Quelques duretés cartilagineuses au bord libre de la valvule tricuspide, généralement très développée; transformation des valvules pulmonaires en une cloison fibro-cartilagineuse, percée à son centre d'une ouverture de 1 lig. 1/2 de diamètre seulement. — Hypertrophie concentrique du ventricule droit. — Hypertrophie de l'oreillette droite, énormément dilatée, etc.

Rose Prouf, âgée de 7 ans, assez fortement constituée, était malade depuis six mois, lorqu'elle fut admise dans le service de M. Jadelot, le 3 novembre 1829. Elle avait une toux forte et sèche avec une légère oppression, depuis les six mois indiqués.

Au moment de l'entrée, voici ce qu'on observait : pouls un peu fréquent, petit, intermittent, vibrant, palpitations assez fortes; pommettes et menton très colorés en violet; membres inférieurs marbrés de violet et de blanc; bouffissure générale très légère. Battemens du cœur très sensibles à la main dans toute la région antérieure de la poitrine où il existe une forte matité; frémissement cataire bien marqué; la main sent le *choc* du cœur dans *toute* la poitrine; le stéthoscope fait entendre *partout* un bruit de soufflet fort et prolongé, isochrône au pouls; plus fort à la partie antérieure et surtout à la région du cœur. — Orthopnée légère, postérieurement et latéralement; la poitrine résonne bien et le murmure respiratoire s'y fait entendre (il est couvert antérieurement par le bruit de soufflet).

La percussion médiate fait reconnaître un peu de liquide dans la cavité abdominale. — A l'aide de cette même percussion et de la palpation, on constate que le foie, très dur, descend quatre pouces au-dessous du rebord des fausses côtes droites.

Infus. de fl. pector.; frict. avec teint. scillit. sur les cuisses; bains de pied et manuluves synapisés.

Les jours suivans, la dyspnée diminua; la fluctuation abdominale devint de plus en plus évidente. — Le pouls était fortement *vibrant* par instant; le frémissement cataire perdit de son intensité; le bruit de soufflet fut continuellement *fort.*

Le 8 novembre, la malade était assez bien le matin; le soir, elle fut prise d'un étouffement considérable; le cœur soulevait fortement la main; la bouffissure de la face et l'œdème des membres augmentèrent *à vue d'œil;* la peau était pâle, un peu froide et luisante. — L'oppression augmentant de plus en plus, malgré l'emploi de révulsifs énergiques sur les membres, la mort arriva dans la nuit.

Autopsie cadavér., le 10 au matin.

1° *Habit. extér.* — Les membres, un peu volumineux sont infiltrés d'une assez grande quantité de sérosité limpide.

2° *Org. circul. et respir.* — Le cœur, revêtu de son enveloppe, occupe la moitié antérieure de la poitrine au moins. — Le péricarde contient à peu près 10 onces de sérosité limpide.—L'oreillette droite du cœur forme bien la moitié de cet organe qui, de sa base à sa pointe, a 6 pouc. et demi environ, et 5 p. de l'appendice auriculaire droit à l'orifice veineux du diaphragme. La *surface de l'oreillette est grisâtre et légèrement villeuse en quelques points; la surface des ventricules présente quelques plaques blanches et fibreuses.* — L'oreillette droite contient un énorme caillot noir et récent, bien plus volumineux que le poing d'un adulte (1) : elle a plus d'une lig. d'épaisseur près le ventricule droit. Sa face interne est garnie de fortes colonnes charnues qui ne le cèdent pas à celles que présente ordinairement le ventricule droit. L'espace qui sépare les embouchures des veines caves est poli, et a 2 p. et demi de hauteur. L'orifice de la veine cardiaque, muni d'une valvule très prononcée, a près de 3 lignes de diamètre—Le trou de Botal est parfaitement fermé. —*La valvule tricuspide très développée, bien mobile,*

(1) Cette observation a été recueillie par M. le docteur Burnet, alors interne à l'hôpital des enfans (elle a été publiée dans le *Journal hebdomadaire de médecine*, ann. 1831).

(1) C'est beaucoup dire.

épaisse et opaque, percée par une ouverture ovalaire de 7 à 8 lig. de diamètre, offre à son bord découpé quelques duretés cartilagineuses peu considérables, et à sa division qui couvre l'orifice de l'artère pulmonaire, une légère échancrure. — Les tendons et les colonnes charnues du ventricule droit sont bien plus marqués qu'à gauche. — Ce ventricule est presque oblitéré par l'hypertrophie concentrique de ses parois, qui ont près de 1 pouc. d'épaisseur à la base, et offrent une coloration rouge et une fermeté considérable; à la première vue, il pouvait contenir à peine la seconde phalange du pouce : il semble comme une appendice de l'oreillette, et se continue supérieurement, antérieurement et à gauche par un canal triangulaire très étroit, arrondi en haut comme la gorge d'une poulie et long de 8 lig. environ, dans l'orifice pulmonaire. Celui-ci, de 3 à 4 lig. de diamètre environ, est fermé incomplètement par *une membrane de tissu jaune, élastique, épaisse comme trois feuilles de papier au moins, présentant du côté de l'artère une convexité que l'on ne peut effacer par la pression, et fixée aux parois artérielles par trois petits freins de même nature qu'elle, et au ventricule par un cercle ligamenteux jaunâtre. Cette membrane est percée à son centre par une ouverture ovalaire et permanente de 1 lig. et demie de diamètre. Cette ouverture a un bord fibreux, semi-transparent, blanchâtre et plus mince que le reste de la membrane; un peu plus en dehors, elle est fortifiée par un cercle de consistance presque cartilagineuse, inégal, qui fait légèrement saillie à la face intérieure de la membrane.*

Le ventricule gauche dont la cavité est double à peu près de celle du droit, ayant des parois de 2 l. d'épaisseur et très consistantes, paraît comme pratiqué dans l'épaisseur de la cloison qui, du reste, est bien saine et peu épaisse. — L'oreillette gauche est un peu moins spacieuse que le ventricule correspondant (les veines pulmonaires s'y jettent par trois embouchures).

L'aorte présente une circonférence de 1 pouc. 1/2 supérieurement, et de 1/2 pouc. à sa bifurcation. Les artères coronaires sont bien plus volumineuses que les radiales. L'artère pulmonaire est saine, un peu moins grosse que la crosse aortique, et légèrement humide de sang à sa face interne. La veine cave ne contient du sang que près du cœur : elle n'offre, du reste, rien de particulier. Les gros vaisseaux des membres contiennent un peu de sang noir (les viscères en sont très peu fournis).

3° *Org. digest. et annex.* — Le péritoine, pâle, contient plusieurs pintes de sérosité sanguinolentes. — Le foie, *très abaissé*, n'est guère plus développé que dans l'état naturel : il est très pesant, un peu mammelonné, ratatiné en quelques endroits, très sec, piqueté, à sa face inférieure, de jaune et de rouge. Vésicule biliaire très petite, à parois épaisses de 1 lig. 1/2 au moins. — Estomac rosé à sa face interne. Rougeur au bord libre de presque toutes les valvules du jéjunum. Quelques rougeurs dans l'iléon, avec développement assez considérable des follicules agminés et isolés. Gros intestin rouge à sa terminaison, muni de follicules ronds et saillans....

RÉFLEXIONS.

M. Burnet pense que l'état des valvules de l'artère pulmonaire doit être regardé comme un vice de conformation congénitale. J'avoue que cette opinion ne me paraît reposer sur aucun fondement solide. Comment, en effet, concevoir que cette jeune fille, forte et bien constituée comme le dit M. Burnet, n'eût été malade que depuis six mois, si l'altération dont il s'agit eût été congénitale? D'un autre côté, si l'on considère comme un vice de conformation congénitale le rétrécissement de l'orifice de l'artère pulmonaire, et la disposition qu'offraient ses valvules, il n'y a pas de raison pour ne pas considérer comme également congénitales les duretés cartilagineuses de la valvule tricuspide, l'hypertrophie des cavités droites, et même les plaques fibreuses et les villosités de la surface externe du cœur. Resterait ensuite à déterminer comment de telles lésions ont été produites pendant l'évolution du produit de la conception. Ces lésions ne différant pas essentiellement de celles qui ont été décrites dans les précédentes observations, on serait logiquement conduit à leur assigner la même origine.

Quant à moi, considérant que cette jeune fille s'était toujours bien portée, si ce n'est six mois avant sa mort, qu'elle fut prise de toux et d'oppression, il me paraît infiniment probable que les altérations rencontrées à l'extérieur et à l'intérieur du cœur n'étaient point congénitales, mais bien consécutives à une inflammation méconnue de la membrane interne et externe du cœur. Ce qu'il y a de certain, je le répète, c'est que ces altérations n'ont rien qui les distingue de celles qu'une telle maladie aurait pu entraîner à sa suite.

Il est fâcheux qu'on n'ait pas recueilli de renseignemens plus complets sur la maladie que cette jeune fille avait essuyée six mois avant son entrée. On sait, au reste, combien la péricardite est fréquente chez les jeunes sujets eux-mêmes, et combien il est commun aussi de voir cette phlegmasie coïncider avec une endocardite valvulaire (1).

(1) Comme la science ne possède encore qu'un très petit nombre d'exemples de lésions des valvules chez les jeunes sujets, je rapporterai ici une seconde observation de ce genre (bien que ce ne soit pas un cas de rétrécissement des orifices), également recueillie par M. Burnet. J'en retrancherai, comme je l'ai fait pour le cas précédent, les détails qui ne se rattachent pas directement à notre sujet.

Obs. 78e. — Eulalie Fripon, âgée de 10 ans, éprouvait depuis trois mois des palpitations, lorsqu'elle fut admise, le 2 juillet, à l'hôpital des enfans. Depuis quelques jours elle toussait, et sa respiration était gênée. — Battemens du cœur forts, un peu accélérés, avec bruit de soufflet isochrône à la systole des ventricules, et léger frémissement cataire dans la région précordiale. Quinze jours environ après son entrée, le bruit de soufflet et le frémissement cataire persistant toujours, la malade fut prise d'une variole

OBSERVATION 79e (1).

Jeune fille de 16 ans. — Dyspnée habituelle, couleur livide de la peau, langueur extrême des forces. — Mort. — Cartilaginification des valvules de l'artère pulmonaire, avec rétrécissement de l'orifice auquel elles sont adaptées. — Persistance du trou de Botal.

« Virgo, quæ ab nativitate usque semper ægro-
» tans jacuerat, ob summum præsertim virium lan-
» guorem, anhelans respirabat, et tota cute colore
» quasi livido infecta erat. Tandem, cum ad annum
» circiter decimum sextum pervenisset, mortua
» est.—Cor habuit exiguum, et mucronem versùs,
» quasi subrotundum. *Ventriculus sinister formâ*
» *erat quâ solet dexter, et dexter vicissim quâ sinis-*
» *ter; et quanquam hoc latior, parietibus tamen*
» *crassioribus.* Dextera pariter auricula tota duplo
» erat grandior, quam tota sinistra, duploque car-
» nosior : inter utramque etiam tum patebat fora-
» men ovale, ut minimum digitum posset admit-
» tere. De tribus valvulis triangularibus justam una
» magnitudinem duæ reliquæ minorem habebant.
» Sigmoïdes autem, quæ pulmonaris arteriæ ostio
» præficiuntur, ad basim quidem erant secundum
» naturam, sed parte superiore cartilagineæ vide-
» bantur; quin exiguum ossis frustulum jam habe-
» bant : erantque eâ parte sic inter se colligatæ,
» ut vix foramen relinquerent, lente non majus,
» per quod sanguis exiret. Erant autem ad illud fo-
» ramen quædam exiguæ productiones carneo-mem-
» branosæ, EA RATIONE COLLOCATÆ, ut valvularum
» vices supplere possent, egredienti sanguini ce-
» dendo, regressuro autem obstando. »

à laquelle elle succomba le 20 juillet, le troisième ou quatrième jour après l'éruption.

Autopsie cadavérique, le 22 juillet, à midi. (La température était très élevée).

Le péricarde contient environ trois cuillerées d'un liquide fauve, où nagent quelques flocons albumineux; il est très injecté, et présente une arborisation déliée sur l'origine des vaisseaux. Le cœur est plus gros que le cœur ordinaire d'un adulte. Il est dilaté, mais non aminci. Toutes ses cavités sont distendues par de gros caillots de sang noir. — *La valvule mitrale n'a presque pas de largeur dans l'intervalle de ses deux divisions, qui sont elles-mêmes peu développées; elle est un peu plus épaisse et plus dure que la tricuspide.* L'orifice de l'artère pulmonaire admet facilement le pouce, tandis que celui de l'aorte contient à peine l'indicateur. La face interne de ces deux artères est blanche. La membrane interne du cœur et les valvules sont rosées.

La valvule d'*Eustache*, bien conservée, a plus d'un demi-pouce de largeur. Le trou de Botal admet un corps plat de 4 lignes de diamètre. La veine cave inférieure, au moyen de la valvule d'Eustache, dont les piliers se rendent sur les bords de l'arcade ovalaire, paraît se terminer principalement dans le trou de Botal...

RÉFLEXIONS.

Que l'épaississement et le *ratatinement* de la valvule mitrale aient été dans ce cas, comme dans les cas analogues que nous avons rapportés plus haut, la suite d'une endocardite valvulaire, c'est ce qui nous semble probable. Mais quel que soit le point de départ de cette lésion, ce qu'il y a de certain, c'est qu'elle a dû déranger la circulation à travers les cavités gauches. Il est bon de noter que, malgré la persistance du trou de Botal chez cette jeune fille, il ne paraît pas qu'on ait jamais observé un état complet de cyanose (du moins il n'est fait aucune mention de cet état dans l'observation de M. Burnet). Nous verrons d'ailleurs, à l'article où nous étudierons les communications anormales des cavités droites avec les cavités gauches, que la cyanose n'accompagne pas nécessairement et constamment ce genre de lésion. Comme il n'existait point d'obstacle mécanique à la circulation dans les cavités droites chez cette jeune fille, on conçoit que le sang de ces cavités, malgré l'existence du trou de Botal, a bien pu ne pas se mêler à celui des cavités gauches. Or, c'est le mélange du sang noir des cavités droites avec celui des cavités gauches qui paraît constituer l'une des principales conditions sans lesquelles la cyanose ne peut se manifester.

(1) Morgagni, *De sedib. et caus. morbor.*, etc., epist. XVII, 12.

RÉFLEXIONS.

Morgagni dit qu'il est porté à croire que la lésion de l'orifice de l'artère pulmonaire était congénitale, et que, pendant la vie, elle avait pris insensiblement de nouveaux accroissemens.

Aux cas qui viennent d'être rapportés nous ajouterons le suivant, qui *paraît* s'en rapprocher, et dont le sujet n'était âgé que de 10 mois.

OBSERVATION 80e.

Un enfant fut atteint tout à coup, à l'âge de 2 mois, de dyspnée, avec suffocation menaçante, accompagnée d'une couleur livide, presque noire, du visage, des doigts et des orteils. Ces accès, devenus très fréquens, se renouvellent tous les jours vers 10 heures du matin, se prolongent plusieurs heures, sont accompagnés d'intermittence du pouls et d'abaissement de la température et l'enfant meurt à 10 mois, dans le cours de l'un d'eux.

On trouva, à l'ouverture du corps, le cœur très volumineux, l'aorte fort large, venant de l'un et de l'autre ventricules par deux orifices capables d'admettre l'extrémité d'un doigt; le trou Botal non entièrement oblitéré; les valvules sigmoïdes (lesquelles?) ossifiées à leur base. (*Commentaire de méd.*, publié par Duncan.)

5° *Rétrécissement simultané de plusieurs des orifices du cœur, par épaississement et induration de leurs valvules.*

Les observations 21e et 24e, rapportées au chapitre de la péricardite, sont des exemples remarquables d'un double rétrécissement par induration des valvules (ce rétrécissement affectait les deux orifices gauches). A ces deux observations nous ajouterons les suivantes.

OBSERVATION 81e.

Femme de 30 ans. — Ancien rhumatisme articulaire, et, plus tard, RHUME très violent. — A la suite de ces affections, palpitations, dyspnée, hydropisies passives; bruit de râpe très fort dans la région précordiale. — Mort. — Adhérence générale du péricarde au cœur. — Épaississement fibro-cartilagineux, et déformation des valvules aortiques et de la valvule bicuspide, avec rétrécissement des orifices ventriculo-aortique et auriculo-ventriculaire gauche. — Fausse membrane fibreuse, aréolée, développée sur la portion de l'endocarde qui revêt la cavité de l'oreillette gauche. — Hypertrophie et dilatation du cœur. — Caillots dans les cavités de cet organe (les uns anciens, les autres récens).

Mayer (Joséphine), âgée de 30 ans, couturière,

est entrée pour la seconde fois à la Charité, le 3 juillet 1828 (service de M. Rullier). La maladie pour laquelle elle vient chercher des secours date déjà de quelques années. Cette femme est d'une constitution délicate, et n'a presque jamais joui d'une bonne santé. A l'âge de 8 ans, elle fut opérée de la pierre par M. Dubois. Plus tard, elle fut *affectée d'un rhumatisme goutteux*. Elle n'a jamais été régulièrement menstruée; elle ne l'est pas depuis deux à trois ans que, à la suite d'un fort rhume, elle fut prise de palpitations avec oppression. C'est à cette époque qu'elle fait remonter sa maladie actuelle dont voici les symptômes : visage bouffi, fatigué; lèvres grosses, violettes; infiltration des membres inférieurs; respiration courte, pénible, semi-orthopnée; pouls petit, inégal, intermittent, offrant, après les intermittences, des pulsations répétées coup sur coup; les battemens du cœur présentent les mêmes caractères, de plus, un bruit de râpe très fort accompagne les battemens ventriculaires, qui aujourd'hui sont moins énergiques que précédemment; des palpitations avec étouffement se manifestent au moindre effort (à peine si la malade peut se lever). Les membres inférieurs sont infiltrés; l'abdomen est énormément distendu par de la sérosité (la fluctuation est évidente). — Le sommeil est presque nul.

Diagnostic. *Rétrécissement d'un orifice du cœur. Deux saignées du bras; l'opération de la paracentèse pratiquée quatre fois, la digitale, le vin diurétique, tels furent les moyens mis en usage par M. Fouquier, lors de la première entrée de cette malade à la Charité.* Ces moyens la soulagèrent beaucoup. L'infiltration disparut, et pendant quelque temps après sa sortie, l'état de cette femme fut passable. Mais les symptômes indiqués plus haut ne tardèrent pas à revenir, ce qui obligea la malade à rentrer à l'hôpital. Depuis qu'elle est dans les salles de M. Rullier, elle a subi une nouvelle fois *la paracentèse, douze sangsues ont été appliquées à la région du cœur, et des vésicatoires aux cuisses (on a prescrit aussi les diurétiques).*

L'état de la malade s'aggrava beaucoup dans les derniers jours de septembre.

Le 3 octobre au matin, cette femme n'était pas plus mal qu'à l'ordinaire. Elle s'occupa même à coudre une partie de la journée. Le soir, l'étouffement augmente, les lèvres deviennent plus violettes, elle pousse des plaintes et demande néanmoins à manger; dans la nuit elle vomit une quantité assez considérable d'un liquide noirâtre, analogue à du marc de café; elle suffoque (*synap. aux jambes*). Elle expire à six heures du matin.

Autopsie cadavérique, 17 heures après la mort.

1° *Habit. extér.* — Visage violacé; gonflement des veines sous-cutanées; infiltration énorme des membres inférieurs, ainsi que des parois abdominales (1).

(1) Le tissu cellulaire du mésentère était lui-même très manifestement infiltré.

2° *Org. respirat. et circulat.* — Les viscères thoraciques étaient refoulés en haut par un épanchement séreux du péritoine et de la plèvre. — Le cœur, distendu par une énorme quantité de caillots, occupait une grande partie du côté gauche de la poitrine. Parmi les caillots du cœur, les uns, de couleur d'ambre, mous, gélatiniformes, s'étaient probablement formés dans les derniers momens de la vie; les autres, plus anciens, charnus comme ceux que l'on trouve dans des veines depuis long-temps oblitérées, s'écrasent à la manière de la fibrine concrète (quelques unes de ces dernières concrétions étaient entrelacées dans les colonnes charnues et leurs tendons).

Le péricarde adhérait de toutes parts au cœur par un tissu cellulaire lâche. A la surface de cet organe, on remarquait une très belle injection capillaire.

L'orifice aortique était considérablement rétréci. Les valvules aortiques, épaissies, réunies, confondues par leurs bords, formaient une cloison fibro-cartilagineuse, percée à son centre d'une fente en forme de boutonnière, pouvant à peine admettre le bout du petit doigt.

La valvule bicuspide était plus épaissie encore, plus dure que les valvules de l'aorte : elle était presque cartilagineuse, ainsi que les tendons dont elle est garnie. L'orifice auriculo-ventriculaire gauche était plus rétréci encore que l'orifice aortique.

Le ventricule et l'oreillette gauches étaient un peu hypertrophiés et dilatés. *La membrane interne de l'oreillette gauche était d'un blanc un peu mat, et paraissait très épaissie, ce qui tenait à la présence d'une fausse membrane organisée, épaisse, fibreuse, aréolée, qui la doublait en quelque sorte.*

Les cavités droites étaient un peu dilatées. En somme, le cœur, débarrassé de ses caillots, était d'un tiers environ plus volumineux qu'à l'état normal.

L'aorte, en général peu altérée, était cependant parsemée de plaques et de points jaunâtres. Sa membrane interne était blanche partout, excepté en un point peu étendu, où l'on voyait une rougeur brunâtre, sans présence de vaisseaux capillaires.

Les grosses veines étaient distendues par une assez grande quantité de sang.

Les deux poumons, comprimés par l'épanchement séreux des plèvres, offraient un tissu dense et comme coriace : ils étaient gorgés d'une sérosité assez abondante.

2° *Org. dig. et annex.* — Il s'est écoulé de l'abdomen, énormément distendu, 12 à 15 pintes environ d'une sérosité citrine, mêlée de quelques lambeaux et flocons albumineux. Les viscères abdominaux étaient blancs et comme lavés. Le péritoine était tacheté de points noirs, épaissi, surtout dans la région du foie, où il offrait une consistance fibreuse. Ce dernier organe, petit, comprimé, comme *ratatiné*, présentait des granulations très

grosses et brunes, comme si une certaine quantité de sang était infiltrée dans leur substance ou combinée avec elle. Le tissu de la rate était également très dense. Il en était de même du tissu des reins, dont le droit était très petit.

La membrane muqueuse de l'estomac était molle, grisâtre, cendrée, facile à enlever par le raclement. On y voyait une injection *mécanique* des veines et de leurs ramifications, et çà et là des plaques, des espèces d'*étoiles* d'un pointillé vif et rosé. L'estomac contenait une matière noirâtre, analogue à celle que la malade avait vomie (1).

La membrane muqueuse des intestins n'a rien offert qu'une congestion sanguine *passive*.

OBSERVATION 82e (2).

Homme de 60 ans. — Diverses affections de poitrine, à la suite desquelles surviennent de la dyspnée, des palpitations, des hydropisies séreuses passives, etc. — Mort un an après l'apparition des premières palpitations; cartilaginification des valvules tricuspide et mitrale, avec rétrécissement des orifices auxquels elles sont adaptées.

« Un palefrenier, âgé de 60 ans, avait, dans le » cours de sa vie, été sujet à diverses affections de » la poitrine. Quand il se rendit à l'hospice de Cli- » nique interne, il était enrhumé depuis plus d'un » an, et depuis ce temps aussi il ressentait des » palpitations dans la région du cœur, qui d'ail- » leurs ne résonnait pas par la percussion... Les » principaux symptômes étaient le gonflement et la » couleur violette de la face, des lèvres et du col, » et une gêne extrême dans la respiration; les bat- » temens du cœur, très étendus, se faisaient avec » quelque irrégularité; le pouls était irrégulier, » ET POINT ISOCHRÔNE AUX BATTEMENS DU COEUR. Les » idées du malade se brouillèrent bientôt; il survint » peu de temps après un assoupissement léthargi- » que, et le malade mourut le 3e jour de son entrée » à l'hôpital, un an après l'apparition des premières » palpitations.

» A l'ouverture du cadavre, la face était d'une » couleur violette, noirâtre. — Les poumons volu- » mineux adhéraient de toutes parts à la face in » terne des parois de la poitrine. — Le cœur avait » un très grand volume, qui tenait particulièrement » à l'ampliation de l'oreillette droite. — *Les val- » vules tricuspide et mitrale étaient cartilagineuses, » surtout à leur base, ce qui rétrécissait le diamètre » de l'un et de l'autre orifice.* — Le péricorde con- » tenait une certaine quantité de sérosité.

» L'aorte, dilatée, présentait sur sa membrane » interne quelques points d'ossification. »

(1) Il s'en était échappé par les narines une petite quantité, par suite de la compression exercée sur l'estomac et les autres viscères abdominaux par les parois abdominales distendues.

(2) Cette observation a été publiée par Corvisart dans l'*Essai sur les maladies organiques du cœur* (p. 210, obs. 30).

OBSERVATION 83e (1).

Femme de 30 ans. — Palpitations, étouffement, hydropisies passives. — Mort. — Épaississement cartilagineux et osseux des valvules tricuspide, mitrale et aortiques, avec rétrécissement des orifices auxquels ces valvules sont adaptées. — Erosion du péricarde qui recouvre l'oreillette droite (16 onc. de sérosité dans la cavité péricardique). — Hypertrophie et dilatation du cœur.

Germaine Mesnier, âgée de 30 ans, avait joui dans son enfance d'une assez bonne santé, si ce n'est qu'elle avait toujours eu la respiration courte. Réglée à 17 ans, elle avait commencé, deux ans auparavant, à éprouver quelques palpitations. Les battemens du cœur augmentaient à l'approche de l'époque menstruelle, diminuaient quand le flux avait lieu, et conservaient leur violence s'il manquait. Les affections morales et le moindre exercice excitaient les palpitations : à l'âge de 28 ans, elles devinrent habituellement plus violentes. Quand leur intensité semblait extrême, cette malade provoquait des nausées et des vomissemens par l'introduction des doigts dans la bouche, et se sentait alors soulagée. Avant d'avoir imaginé ce moyen, ses souffrances se prolongeaient souvent pendant toute la journée, ou du moins elle n'éprouvait de soulagement que lorsqu'à force de malaises et d'anxiétés il survenait des vomissemens spontanés.

Tel était l'état de cette femme à son entrée à l'hôpital Cochin le 20 septembre 1814. Depuis cette époque jusqu'au 25 janvier suivant, on la mit à l'usage des antispasmodiques, de la digitale pourprée, sous différentes formes; on fit appliquer des sangsues au siége, et pratiquer quelques saignées du bras, qui ne procurèrent qu'une amélioration momentanée. Les palpitations, sans être plus fortes, devinrent bientôt plus fréquentes; la toux devint habituelle, et l'infiltration des jambes qui avait disparu peu de temps après l'entrée, par l'emploi des préparations scillitiques, se renouvela.

Le 10 février, tous les symptômes avaient augmenté d'intensité. La respiration était beaucoup plus embarrassée et même sifflante; des palpitations très violentes se faisaient sentir dans toute l'étendue de la région antérieure gauche du thorax : elles devenaient insupportables quand la tête était un peu basse, en sorte que la malade était obligée de rester constamment assise dans son lit. La face, qui jusque là avait été dans un état à peu près naturel, devint pâle et bouffie. La poitrine résonnait assez bien en arrière et à gauche; elle rendait un son mat à la partie antérieure et droite, un peu obscur à la région du cœur. Les battemens du cœur, que l'oreille approchée de la poitrine entendait très distinctement, redoublaient tous les soirs, et, pendant cette sorte de paroxysme régulier, ils étaient si violens, qu'ils soulevaient les vêtemens, et pouvaient même se faire entendre à une certaine distance.

(1) Cette observation est de M. Bertin, et a été publiée dans le *Traité des maladies du cœur et des gros vaisseaux* (p. 193).

Le pouls était ordinairement fréquent, petit, très irrégulier, et sans harmonie avec les battemens du cœur.

Bientôt, à chaque pas que la malade essayait de faire, elle éprouvait des étouffemens qui lui faisaient craindre la mort.

Le ventre devint volumineux, dur et fluctuant; les urines étaient épaisses, rouges et peu abondantes.

Des réveils en sursaut troublaient très fréquemment le sommeil.

Le 1er mars, étouffement continuel, respiration courte, précipitée; battemens du cœur inégaux, variables, généralement assez forts; pouls petit, faible, puis insensible, rougeur vineuse et comme enluminée de la face; infiltration énorme; suppression des urines.

Enfin cette malheureuse femme est obligée de rester jour et nuit dans un fauteuil, tourmentée par des angoisses insupportables, au milieu desquelles elle succombe le 25 mars 1815.

Autopsie cadavérique. — Les deux cavités de la plèvre sont pleines d'une sérosité citrine, et le péricarde contient environ 16 onc. d'un liquide semblable. Le cœur est beaucoup plus volumineux que dans l'état ordinaire; la portion de la membrane séreuse qui recouvre l'oreillette droite offre çà et là quelques points d'érosion. Cette oreillette, à sa partie inférieure, est trois fois plus grande que dans l'état naturel; son tissu présente un épaississement considérable, véritable hypertrophie musculaire. Les fibres sont tellement prononcées, qu'elles forment des faisceaux semblables aux colonnes ventriculaires. Les valvules tricuspides sont dures, épaisses, réunies par leurs bords, et forment une espèce de cloison cartilagineuse, percée dans son milieu d'un trou dans lequel on peut à peine introduire le bout du petit doigt.

Le ventricule droit ne présente aucune particularité notable.—Les valvules de l'artère pulmonaire n'offrent également rien de remarquable.

L'orifice auriculo-ventriculaire gauche a subi un rétrécissement considérable; ses valvules forment un bourrelet très saillant, dont les côtés, rapprochés et comme continus, ne laissent entre eux qu'une ouverture très étroite, ou plutôt une espèce de fente transversale. Ce bourrelet, dont la saillie répondait du côté de l'oreillette, avait, dans quelques points de son étendue, environ quatre lignes d'épaisseur; son tissu, d'une nature fibro-cartilagineuse, offrait divers points d'ossification. La transformation fibro-cartilagineuse n'avait envahi qu'à peu près la moitié de la valvule; et tandis que les mouvemens de cette portion étaient presque nuls, la base paraissait aussi flexible que dans l'état sain.

Le ventricule gauche avait sa capacité naturelle; mais ses parois étaient évidemment hypertrophiées : elles avaient, dans la majeure partie de leur étendue, plus d'un pouce d'épaisseur.

Le calibre de l'aorte était rétréci; ses valvules étaient épaisses, dures, cartilagineuses, inflexibles, et formaient par leur réunion réciproque une espèce d'anneau irrégulier, dont le diamètre était d'environ 3 lig.

SECTION DEUXIÈME.

HISTOIRE GÉNÉRALE DE L'ENDOCARDITE.

ARTICLE PREMIER.

Exposition et appréciation des caractères anatomiques de l'endocardite.

Les caractères anatomiques de cette inflammation, essentiellement les mêmes que ceux de la péricardite, offrent cependant des particularités très remarquables, dont les unes tiennent à la structure des parties sur lesquelles se déploie l'endocarde, et dont les autres proviennent de la présence du sang qui circule incessamment à travers les cavités que cette membrane tapisse. Il est de la plus haute importance de bien connaître les caractères anatomiques propres à chacune des périodes de l'endocardite, si l'on veut comprendre d'une manière claire et précise les principaux symptômes qu'elle présente dans son cours. Or, pour avoir une idée aussi complète que possible de ces caractères, il faut étudier successivement les altérations du tissu sérofibreux lui-même, les produits dont le travail inflammatoire provoque la sécrétion, et l'état du sang que contiennent les cavités du cœur. Après avoir ainsi considéré sous tous leurs rapports les lésions anatomiques dont l'endocardite peut être la source, nous aurons soin de les rapprocher de celles que l'on voit se manifester à la suite des inflammations d'autres organes, et nous répondrons aux objections qui nous ont été faites sur notre manière de concevoir l'origine d'un certain nombre des lésions dites organiques du cœur.

§ Ier. Description des altérations anatomiques.

I. *Première période de l'endocardite (période de congestion sanguine, de ramollissement, d'ulcération et de suppuration).*

1° La *rougeur* de l'endocarde est un des caractères anatomiques dont l'étude doit nous occuper en premier lieu. Cette rougeur a été notée chez douze des treize sujets dont les observations sont rapportées dans notre première catégorie. L'absence de cette rougeur chez l'un de nos malades n'a rien qui doive nous étonner; on sait, en effet, que dans les cas où une inflammation membraneuse se termine rapidement par la mort, il peut arriver qu'on ne rencontre aucune rougeur sur le cadavre, bien que cette rougeur eût existé pendant la vie. Aux innombrables faits de ce genre déjà observés, ajou-

tons ici notre observation 5e, dans laquelle une vive rougeur érysipélateuse fut remplacée sur le cadavre par une pâleur semblable à celle des parties de la peau qui n'avaient point été enflammées.

Toutefois, dans l'immense majorité des cas, l'endocardite aiguë laisse à sa suite une rougeur plus ou moins vive; cette couleur est tantôt rosée et tantôt écarlate, tantôt d'une teinte violette, ponceau ou même brunâtre. Elle est partielle ou générale : elle occupe assez souvent les valvules seulement; et presque constamment, quand elle règne sur toute l'étendue de l'endocarde, elle a son maximum d'intensité sur la portion valvulaire de cette membrane. Ordinairement aussi, la rougeur est d'une nuance plus foncée dans les cavités droites que dans les gauches, ce qui tient probablement, du moins en partie, à ce que le sang qui circule à travers les premières est moins vermeil et moins rutilant que celui qui circule à travers les secondes. Quoi qu'il en soit, cette rougeur n'est point due à une injection capillaire, mais bien à une sorte de *teinture* sanguine de la membrane interne du cœur. Elle ne pénètre pas ordinairement au-dessous de celle-ci; elle ne disparaît pas par le lavage, mais elle ne résiste pas à une macération suffisamment prolongée (1).

La *nature* de la rougeur de la membrane interne du cœur et des vaisseaux a été, dans ces derniers temps, l'objet de nombreuses discussions. Dans la première édition du *Traité de l'Auscultation médiate*, M. Laënnec pensait que la teinte écarlate pouvait indiquer une inflammation, mais il comparait la coloration violette à la *lividité cadavérique*. Dans la seconde édition de cet ouvrage, il paraît mettre en doute la nature inflammatoire de la rougeur écarlate elle-même : « Frappé de la coïncidence des deux sortes de rougeur du cœur avec une altération manifeste du sang, et un commencement de décomposition du cadavre, je commençai, il y a environ quatre ans, dit M. Laënnec, à *douter* que dans aucun cas les rougeurs que je viens de décrire, lorsqu'elles existent seules, fussent autre chose qu'une imbibition cadavérique du sang. »

Il est difficile de faire plus de recherches que je n'en ai fait pour résoudre le problème d'anatomie pathologique dont il s'agit ici. Or, il résulte de ces recherches qu'il est réellement des rougeurs de la membrane interne du cœur qu'on ne peut s'empêcher de considérer comme un des effets de l'inflammation de cette membrane. Je me suis convaincu, d'un autre côté, par un très grand nombre de faits, que certaines rougeurs du cœur et des vaisseaux ne sont autre chose qu'une imbibition purement cadavérique, et j'ai reconnu avec un grand nombre d'autres observateurs, que ces dernières rougeurs sont à peu près constantes, chez les individus que l'on ouvre à une époque où la putréfaction du cadavre est déjà plus ou moins avancée, surtout lorsque ces individus ont succombé à une maladie qui a été accompagnée de phénomènes putrides ou typhoïdes, cas dans lequel le sang présente une liquidité plus grande qu'à l'état normal, ce qui le rend plus propre à *imbiber* la membrane interne du système vasculaire.

Je ne crois pas qu'il soit possible de décider à la simple inspection, ni par le lavage et la macération elle-même, si une rougeur donnée de la membrane interne du cœur est l'effet d'une inflammation ou d'une imbibition cadavérique. Il faut donc chercher ailleurs les moyens de résoudre la grave question que nous examinons. A mon avis, on peut regarder comme étant de nature inflammatoire, une rougeur de la membrane interne du cœur, existant chez un individu dont le cadavre a été ouvert avant qu'il ne se fût manifesté aucune trace de décomposition, et qui, pendant la vie, avait présenté les symptômes que nous assignerons dans l'article suivant à l'inflammation de la membrane interne du cœur. Mais la nature inflammatoire de la rougeur sera plus évidente encore, si aux circonstances que nous venons de signaler se trouvent réunies les conditions suivantes : 1° le gonflement, l'épaississement, le boursoufflement des parties qu'occupe la rougeur; 2° la présence d'une certaine quantité de pus, de matière pseudo-membraneuse, ou même de ces caillots adhérens, décolorés, semblables à la couenne inflammatoire du sang, où à des pelotons fibro-albumineux; 3° la coïncidence d'une semblable rougeur dans des vaisseaux dont on a constaté positivement l'inflammation avant la mort des sujets.

Les observations que nous avons rapportées dans notre première catégorie réunissant toutes ces conditions, ou du moins la plupart d'entre elles, la rougeur que nous avons rencontrée sur la membrane interne du cœur doit, ce me semble, être attribuée à un état inflammatoire (1).

Un notable *épaississement* de la membrane interne du cœur accompagne assez souvent la rougeur inflammatoire dont nous venons de parler, lorsque l'endocardite a duré pendant un certain temps, douze, quinze, vingt jours, et même plus, par exemple. Toutefois, cet épaississement n'existe ordinairement d'une manière bien tranchée que

(1) M. le docteur Cas. Broussais, qui a fait d'intéressantes recherches sur les rougeurs du système vasculaire, professe que la rougeur *inflammatoire* diffère de la rougeur *cadavérique*, en ce que celle-ci disparaît par la macération dans l'eau, ce qui n'a pas lieu pour l'autre. Sous ce point de vue, nos expériences ne sont pas entièrement d'accord avec celles de notre honorable confrère. Nous nous proposons de les répéter encore.

(1) Je prie le lecteur de ne pas oublier qu'en enflammant artificiellement, soit par des injections irritantes, comme nous l'avons fait, soit d'une autre manière, la membrane interne du cœur ou des vaisseaux chez les animaux, on produit une rougeur semblable à celle que nous avons décrite ci-dessus. (Voy. ces expériences dans le *Traité cliniq. et expérim. des fièvres dites essent.*).

Au reste, on ne saurait trop le répéter, l'existence d'une inflammation quelconque, et celle surtout d'un organe profondément situé, se démontre autrement que par une simple rougeur.

sur les valvules, là où la membrane est en quelque sorte double et fortifiée par un tissu fibreux. Le boursouflement fongueux de ces valvules a été constaté chez plusieurs des sujets dont nous avons rapporté l'observation.

Le *ramollissement* de la membrane interne du cœur n'est pas toujours très évident dans la période que nous étudions ici. Il m'a semblé néanmoins que cette membrane se rompait avec plus de facilité qu'à l'état sain. En même temps, sa surface libre était un peu moins polie qu'elle ne l'est normalement, et plus ou moins ridée. Le tissu cellulaire sous-jacent à l'endocarde paraît aussi, dans ce cas, avoir perdu de sa force de cohésion, et être devenu fragile; et de là une plus grande facilité à détacher l'endocarde.

On observe quelquefois dans la période aiguë de l'endocardite des érosions ou des ulcérations commençantes de la face interne du cœur, ou des valvules elles-mêmes (V. l'observ. 50). Ces ulcérations peuvent devenir le point de départ de perforations des parois du cœur, des valvules, ou de la cloison inter-ventriculaire et inter-auriculaire (voy. le chap. 3e).

2° Une *sécrétion purulente ou pseudo-membraneuse* a certainement lieu dans l'endocardite; mais on conçoit qu'il est souvent bien difficile d'en prouver directement l'existence. En effet, telle est la rapidité et la force du courant sanguin à travers les cavités du cœur, que le produit sécrété peu à peu par l'endocarde enflammé, doit être incessamment balayé par ce courant. Il est néanmoins quelques cas où une quantité médiocre de véritable pus ou de matière pseudo-membraneuse se rencontre à la suite d'une endocardite aiguë. Le pus est quelquefois caché au centre d'un caillot ou bien retenu dans les mailles que forment les colonnes charnues. Il en est de même de la matière pseudo-membraneuse. Celle-ci, douée d'une grande ténacité, se colle en quelque sorte solidement aux parties sur lesquelles elle est déposée, et on en trouve assez à la surface des valvules, sur leurs bords libres, sur leurs tendons, où elle se présente quelquefois sous forme de granulations ou de globules de consistance d'albumine ou de fibrine à demi-concrète. Dans certains cas, il est vrai, on peut prendre pour une production pseudo-membraneuse une simple concrétion sanguine décolorée, adhérente, élastique. L'erreur est d'autant plus facile que les pseudo-membranes sont principalement formées elles-mêmes de fibrine à l'état concret, et cette erreur est au fond assez peu importante (1).

Une endocardite sur-aiguë peut-elle se terminer par gangrène? En réfléchissant à l'extrême rareté d'une telle terminaison pour l'inflammation des membranes qui, comme l'endocarde, sont de nature séreuse, on est naturellement porté à résoudre cette question par la négative. Cependant, j'ai recueilli quatre ou cinq cas dans lesquels j'ai été tenté de croire que c'était à une inflammation interne du cœur, fort analogue à certaines phlegmasies gangréneuses, qu'il fallait attribuer la terminaison très rapidement funeste qui avait eu lieu. Les observations 22e et 39e me paraissent appartenir à cette catégorie de faits. Le sujet de l'observation 39e était, d'ailleurs, atteint d'une phlegmasie gangréneuse extérieure. Le sujet de l'autre observation éprouve tout à coup une fièvre des plus violentes. On le gorge de vin chaud, et bientôt on est obligé de le transporter à l'hôpital. Les battemens du cœur et du pouls sont d'une telle fréquence, qu'on peut à peine les compter (ils sont en même temps inégaux, irréguliers, intermittens); la fièvre est accompagnée d'une grande prostration, d'un appareil typhoïde très prononcé. Une saignée est pratiquée, et le sang se prend en une masse molle, sorte de magma analogue par sa consistance à de la bouillie ou à de la lie de vin; enfin le malade succombe 48 heures environ après son entrée. On l'ouvre moins de 24 heures après la mort, et l'on trouve dans les cavités droites du cœur, en même temps qu'une rougeur de la membrane interne, un sang tellement altéré, qu'il est mêlé de bulles d'air comme dans la décomposition putride, etc., etc. Sans doute, la première idée qui se présente à l'esprit dans des cas pareils, c'est que les traces de décomposition sont purement cadavériques. Je me demande cependant pourquoi un pareil état du cœur et du sang qu'il contient est si rare dans des circonstances tout-à-fait semblables à celles où se trouvait notre malade, celle d'endocardite exceptée; pourquoi cette fièvre violente, ce pouls et ces battemens du cœur inégaux, intermittens, précipités; pourquoi cette liquidité, cette sorte de dissolution du sang observée pendant la vie, si les altérations rencontrées après la mort sont purement cadavériques? voilà des doutes que je soumets au jugement éclairé des bons observateurs. Oui, je le reconnais autant que qui ce soit, gardons-nous bien de pren-

(1) Quelques unes des observations de notre première catégorie (obs. 1re, 2e, etc.) sont des exemples du genre d'altération que nous signalons ici.

Chez un individu attaqué de RETRÉCISSEMENT DE LA VALVULE MITRALE, M. Laënnec *a trouvé un pouce carré de la surface de l'oreillette gauche couvert par une fausse membrane aussi consistante que les polypes les plus fermes, très adhérente, épaisse d'une ligne, lisse et continue à sa surface adhérente; présentant au contraire à sa face libre une multitude de petites lames aplaties ou cuboïdes, longues au plus d'une demi-ligne. Toute l'épaisseur de cette concrétion était fortement et également teinte de sang d'un rouge foncé.*

Il n'est pas inutile de rappeler ici ce cas curieux du cœur d'un mouton, dans les cavités duquel je rencontrai une légère couche d'un véritable pus (il existait en même temps des traces de péricardite).

Comme dans la plupart des cas où l'on a trouvé du pus dans les cavités du cœur, il existait aussi du pus dans les veines, soit consécutivement à une phlébite, soit par l'effet d'une simple résorption purulente, on pourrait soutenir, à la rigueur, que le pus trouvé dans le cœur n'y avait pas été formé, mais bien transporté. Néanmoins, dans le cas où le cœur présente d'indubitables traces d'inflammation, on ne voit pas pourquoi l'on préférerait l'hypothèse d'un simple transport de pus à celle de la formation de ce liquide au sein du cœur lui-même.

dre pour des traces et des effets de maladie, des altérations vraiment cadavériques; mais n'allons pas, par une erreur opposée et non moins grave, attribuer à la seule décomposition cadavérique des lésions qu'une maladie aurait pu déterminer.

Pour revenir à la question de l'endocardite gangréneuse ou *maligne*, comme l'auraient dit les anciens, je pense que c'est un sujet à revoir, et qui mérite de sérieuses recherches.

3° Nous venons de passer en revue les principales lésions que présente l'endocarde enflammé, sous le double point de vue de sa structure et de la fonction sécrétoire dont il est l'organe. Il ne nous reste plus qu'à faire connaître les lésions que l'on rencontre dans le sang que contiennent les cavités du cœur. Or, il résulte des nombreuses observations d'endocardite aiguë consignées dans notre première catégorie, que cette phlegmasie entraîne communément à sa suite la coagulation d'une plus ou moins grande quantité du sang qui circule à travers les cavités du cœur. Sous ce rapport, l'endocardite se comporte de la même manière que l'artérite et la phlébite. Les concrétions sanguines formées sous l'influence d'une endocardite aiguë, ne sauraient être confondues avec les caillots ordinaires que l'on rencontre dans le cœur, avec ceux surtout qui ne se sont développés qu'après la mort. Les concrétions consécutives à l'endocardite aiguë sont blanches, décolorées, élastiques, glutineuses, adhérentes aux parois du cœur, entortillées autour des tendons valvulaires et des colonnes charnues. Elles sont en quelque sorte à demi organisées, et, comme nous l'avons déjà dit, fort analogues soit à la couenne inflammatoire du sang, soit aux pseudo-membranes elles-mêmes; quelques unes offrent parfois des points ou des lignes rouges qui ne sont réellement autre chose que des rudimens de vaisseaux.

Les concrétions que nous examinons diffèrent beaucoup sous le rapport du volume et de la configuration. Elles se prolongent assez ordinairement dans les gros vaisseaux. Toutes choses égales d'ailleurs, elles sont plus volumineuses, plus abondantes dans les cavités droites du cœur que dans les cavités gauches. Leur maximum d'adhérence se rencontre, en général, vers le bord libre des valvules, où l'on en trouve encore quelques fragmens après des lavages réitérés. (Il est probable que ces petites masses fibrineuses peuvent s'organiser et se transformer en végétation ou granulation.)

II. *Seconde période de l'endocardite (période d'organisation des produits sécrétés ou d'une portion des concrétions fibrineuses).*

Lorsque l'endocardite ne se termine pas par une prompte résolution, qu'elle se prolonge pendant un temps assez considérable (15, 20, 30 jours ou même plus), les tissus enflammés s'épaississent plus ou moins, et la partie plastique des produits anormalement sécrétés par ces tissus passe de l'état amorphe à l'état d'organisation. Alors, suivant les accidens de position, de configuration et de composition de la matière organisable, on rencontre soit des végétations ou des granulations, soit des adhérences cellulo-fibreuses, soit des couches fibreuses ou séro-fibreuses, etc.

Les végétations ou granulations affectent une remarquable prédilection pour les valvules et se plaisent particulièrement sur leur bord libre. Toutefois, on en trouve aussi dans quelques cas à la surface interne des cavités du cœur et spécialement des oreillettes (l'obs. XLVII du Traité de l'auscultation médiate en offre un exemple remarquable). Elles ont été partagées en deux espèces par M. Laënnec, savoir : les végétations *globuleuses* et les végétations *verruqueuses*. Les premières nous paraissent pouvoir être plus exactement désignées sous le nom de végétations ou granulations *albumineuses* ou *fibrineuses*. L'expression de *verruqueuses* est assez heureusement choisie, car les végétations ou excroissances auxquelles elle s'applique ressemblent beaucoup aux *verrues*.. On peut aussi les désigner sous la dénomination de végétations ou excroissances *cornées, cartilagineuses*.

Ces deux espèces de végétations, de granulations ou d'excroissances, sont-elles d'une nature essentiellement différente ou ne constituent-elles que deux états d'une seule et même production accidentelle? Les unes proviendraient-elles de l'organisation d'une portion de fibrine concrétée, les autres de l'organisation d'une véritable exsudation pseudo-membraneuse? Avant de remonter à leur mode de génération, commençons par les décrire avec quelque détail.

Les végétations *albumineuses* ou *fibrineuses* (globuleuses de M. Laënnec) sont molles, faciles à écraser, comme de l'albumine concrète ou un fragment de pseudo-membrane fibrineuse à demi-organisée. Elles se détachent par une traction assez légère. Leur couleur est d'un blanc grisâtre ou jaunâtre, mêlé quelquefois d'une teinte rosée ou tout-à-fait rouge. Ces granulations m'ont paru avoir une grande analogie avec celles que l'on trouve quelquefois à la surface de la plèvre, du péricarde ou du péritoine chroniquement enflammés : la ressemblance est même si frappante, qu'on aurait bien de la peine à les en distinguer, comme je m'en suis assuré en comparant des granulations de la plèvre et du péricarde avec des végétations valvulaires, rencontrées les unes et les autres sur le même sujet.

Les végétations *verruqueuses*, très analogues aux poireaux vénériens, contractent avec les parties sur lesquelles elles sont implantées une telle adhérence, s'y enracinent avec tant de force, qu'elles font pour ainsi dire corps avec elles. Le tissu de ces végétations est comme corné; il crie sous l'instrument qui le divise, à l'instar d'un fibro-cartilage.

Le nombre des végétations, soit albumineuses, soit verruqueuses, est très variable; il en est de

même de leur grosseur et de leur configuration. Les unes n'ont que la grosseur d'un grain de millet, les autres égalent le volume d'un grain de chenevis ou d'un petit pois. Elles sont quelquefois isolées, éparpillées, *discrètes* pour ainsi dire, tandis que d'autres fois elles sont réunies en groupes, *confluentes*, racémifiées et disposées entre elles de manière à imiter de véritables choux-fleurs. Leur forme est souvent arrondie, sphérique; mais elle est aussi quelquefois alongée, cylindrique ou aplatie. Leur surface est tantôt lisse, polie, tantôt inégale et rugueuse.

Il est rare que les végétations des valvules ou des parois internes du cœur existent seules : le plus ordinairement, comme l'attestent les observations que nous avons rapportées, elles sont accompagnées d'une induration fibro-cartilagineuse ou calcaire des valvules. Quoi qu'il en soit, lorsqu'elles sont très multipliées, confluentes, groupées en choux-fleurs, elles donnent lieu à un rétrécissement des orifices auxquels sont adaptées les valvules qu'elles surchargent et dont elles gênent les mouvemens : l'existence de cette espèce particulière de rétrécissement est une circonstance importante à noter.

Revenons maintenant au mode de production ou à la pathogénie de ces végétations. « Il paraît » indubitable à M. Laënnec qu'elles ne sont autre » chose que de petites concrétions polypiformes ou » fibrineuses qui, formées à l'occasion de quelque » trouble dans la circulation, s'organisent par un » travail d'absorption et de nutrition analogue à » celui qui convertit les fausses membranes albu- » mineuses en membranes accidentelles ou en tissu » cellulaire. » M. Laënnec ajoute que, *d'après la position même des végétations verruqueuses sur les bords des valvules et le long des tendons des piliers, il lui semble qu'il y a une sorte d'analogie entre elles et les cristallisations qui se forment le long de fils ou de rameaux tendus dans une liqueur chargée d'une solution saline.* Cette comparaison nous paraît fort ingénieuse, et nous ne contestons pas que la fibrine déposée à la surface ou sur le bord des valvules ne puisse s'organiser en végétations. Mais ce n'est pas là une raison de nier le rôle que joue l'endocardite dans la production de ces végétations ; car, comme nous l'avons démontré par les faits les plus positifs, cette phlegmasie détermine elle-même la formation de concrétions fibrineuses organisables (1). C'est donc à tort que M. Laënnec combat notre opinion, en disant que « si l'inflammation de la mem- » brane interne du cœur était la cause efficiente » des végétations dont il s'agit, elles auraient pour » matrice et pour point de réunion commun une » fausse membrane étendue comme une couche sur » les valvules, ce qui n'est pas. »

Mais si nous admettons que la fibrine, solidifiée sous l'influence d'une endocardite, ou même, si l'on veut, sous toute autre influence, peut se transformer en végétations, assurément il nous sera bien permis d'admettre aussi que la matière pseudo-membraneuse, sécrétée par l'endocarde enflammé peut, comme la fibrine elle-même, dont elle n'est réellement qu'une modification, se disposer de manière à constituer de petites masses arrondies qui s'organiseront peu à peu en végétations. Une telle doctrine est d'autant plus légitime, que des végétations, tout-à-fait semblables à celles de la membrane séreuse de l'intérieur du cœur, se développent à la surface de la membrane séreuse de l'extérieur du même organe, comme aussi à la surface de la plèvre et du péritoine, dans certains cas d'inflammation pseudo-membraneuse chronique de ces membranes. Or, dans ces cas, on ne saurait attribuer à l'organisation de concrétions polypiformes les végétations observées.

Mais, encore une fois, en supposant que les végétations de la membrane interne du cœur prissent toujours naissance au sein d'une concrétion polypiforme, nous n'en serions pas moins autorisé à les placer parmi les effets ou les accidens de l'endocardite, puisque, de l'aveu de M. Laënnec lui-même, il est des concrétions sanguines qui sont dues à l'inflammation (ouv. cit.; tom. II, pag. 618). Resterait seulement alors à déterminer dans quels cas les concrétions polypiformes d'où seraient nées les végétations, auraient été réellement consécutives à une endocardite générale ou partielle. Or, nous nous sommes appliqué à ne rapporter que des cas de végétations coïncidant avec des traces incontestables d'une ancienne endocardite.

Les *adhérences* que l'endocardite peut entraîner à sa suite n'avaient encore été signalées par aucun des auteurs de *Traités sur les maladies du cœur*. J'en ai consigné six observations dans cet ouvrage. On conçoit facilement, au reste, pourquoi les adhérences sont moins communes dans l'endocardite que dans l'inflammation des autres membranes séreuses. Le torrent sanguin qui coule à travers les cavités du cœur, les mouvemens des valvules, sont des obstacles puissans à la formation de l'accident qui nous occupe. Toutefois, malgré ces obstacles, il s'opère quelquefois des adhérences, et, circonstance qu'il était facile de prévoir, ces adhérences ne s'établissent que dans les points où les obstacles indiqués sont en quelque sorte à leur minimum. C'est ainsi que nous les avons rencontrées entre les lames les moins mobiles des valvules et la paroi correspondante des ventricules.

Ces adhérences sont, en général, très serrées. Les cas que nous avons cités en font connaître les principales dispositions. De telles adhérences apportent un trouble inévitable à la circulation, puisqu'elles ne permettent pas aux valvules de

(1) Nous avons indiqué tout à l'heure une comparaison employée par M. Laënnec pour expliquer la formation des végétations fibrineuses; ne pourrait-on pas dire aussi que, dans le cas d'endocardite, la fibrine du sang ayant une tendance à se coaguler, peut se déposer sur les cordons et les lames valvulaires, agités de mouvemens alternatifs, comme elle se dépose sur les verges avec lesquelles on bat le sang?

fermer complètement l'orifice auquel elles sont adaptées.

Il est une autre espèce d'adhérences des valvules bien plus commune que la précédente, je veux parler de celle qui s'établit entre les bords opposés des lames valvulaires, dans certains cas de rétrécissement des orifices, que nous décrirons plus bas : nous devons nous borner à la mentionner ici.

A la suite des adhérences de l'endocarde, il faut placer les fausses membranes organisées qui tapissent une étendue plus ou moins considérable de sa surface. Il en est qui se déploient sur l'aire presque entière d'une des cavités du cœur. On peut même trouver plusieurs couches ainsi organisées les unes au-dessus des autres.

Au lieu de fausses membranes aussi étendues que les précédentes, on en trouve le plus souvent qui n'ont guère que 4, 5 ou 6 lignes de diamètre, et que je désigne sous le nom de *taies* ou de *taches* de l'endocarde. Elles sont tout-à-fait semblables aux *taches* laiteuses du péricarde ou bien encore à certaines *taies* de la cornée, et de là le nom que j'ai cru devoir leur donner. On les enlève assez facilement avec la pince, et au-dessous d'elles on trouve l'endocarde intact ou seulement un peu plus opaque qu'à l'état normal.

Dans un très grand nombre de cas, l'épaississement de la membrane interne du cœur est dû à la présence des fausses membranes organisées dont il vient d'être question. Toutefois, il est d'autres cas où l'endocarde est réellement épaissi pour son propre compte, hypertrophié, et alors il a perdu de sa transparence, en même temps que sa surface est devenue moins polie, comme ridée, inégale et un peu villeuse.

L'épaississement hypertrophique dont nous parlons s'étend au tissu fibreux, ainsi qu'au tissu cellulaire sous-endocardique. J'ai rencontré très souvent l'hypertrophie des valvules et de la zone tendineuse où s'insère leur bord adhérent. La valvule bicuspide est surtout sujette à cette hypertrophie consécutive; et s'il s'y joint un léger rétrécissement de la circonférence de l'orifice, on voit du côté de l'oreillette un froncement du bord adhérent de la valvule, disposition sur laquelle nous reviendrons plus loin.

III. *Troisième période* (*Période d'induration cartilagineuse, osseuse ou calcaire de l'endocarde en général, et des valvules en particulier, avec ou sans rétrécissement des orifices du cœur*).

Nous avons vu, dans la précédente période, la membrane interne du cœur et les valvules s'épaissir, s'hypertrophier, et les produits sécrétés sous l'influence de l'inflammation s'organiser en tissu cellulo-fibreux, fibreux ou même fibro-cartilagineux. (Le tissu des végétations verruqueuses appartient à cette dernière espèce.) Il nous reste maintenant à étudier les productions cartilagineuses, osseuses ou calcaires que l'on peut rencontrer à la *suite* d'une endocardite.

Les productions dont il s'agit se présentent sous des formes diverses. Tantôt ce sont de simples points circonscrits, de la grandeur d'une lentille seulement, tantôt des lames ou des plaques de la largeur de l'ongle ou d'une pièce de dix sous et au-delà, tantôt des masses plus ou moins arrondies. Les valvules tout entières sont quelquefois converties en tissu cartilagineux ou osseux. Cependant, la zone fibreuse des orifices du cœur et les pointes des valvules sont les parties que les dégénérescences cartilagineuses ou osseuses affectent de préférence. Entre les plaques ou incrustations des valvules, on trouve assez souvent des espaces dans lesquels celles-ci jouissent de toute leur intégrité ou présentent seulement un léger degré d'hypertrophie.

Les incrustations osseuses ou calcaires des valvules affectent les configurations les plus variées. Quelques unes se courbent en arc, en cerceau, d'autres s'élèvent et s'alongent en manière de *stalactites*, de forme pyramidale ou irrégulière; d'autres enfin s'arrondissent en sphères et ressemblent à de véritables concrétions calculeuses, dont le volume égale quelquefois celui d'un œuf de pigeon ou même d'un petit œuf de poule (*voy.* l'obs. 21e). Ces espèces de calculs ou de pierres développées à la surface ou dans la substance même des valvules, sont ordinairement parsemées d'aspérités, d'inégalités, à leur extérieur, et simulent assez bien les calculs désignés sous le nom de *muraux*. Les ossifications ou pétrifications valvulaires envoient quelquefois des prolongemens dans la substance même du cœur.

Les valvules cartilaginisées, ossifiées ou pétrifiées éprouvent dans leur conformation les changemens les plus divers. Lorsque les productions accidentelles dont elles sont le siége consistent en de simples points ou en des lames peu étendues, les valvules épaissies et un peu rigides conservent encore leur mobilité et peuvent s'élever et s'abaisser comme dans l'état normal; mais quand ces soupapes organisées sont plus profondément altérées, quand la dégénérescence les a envahies dans toute leur étendue, elles deviennent plus ou moins complètement inhabiles à remplir l'office que la nature leur a confié. Dans certains cas, leurs lames sont repliées, roulées pour ainsi dire sur elles-mêmes, et alors elles représentent des espèces de rubans étroits; elles sont trop courtes et trop peu mobiles pour pouvoir fermer l'orifice auquel elles sont adaptées. L'*insuffisance* des valvules est évidente dans cette espèce de déformation; l'orifice peut être dilaté, ce qui rend leur insuffisance d'autant plus grande. Les lames valvulaires peuvent être perforées, déchirées, en même temps qu'elles sont indurées et épaissies : dans un cas, l'une des valvules aortiques, presque entièrement détachée, pendait et flottait pour ainsi dire dans la cavité de l'aorte.

Dans un grand nombre de cas, les valvules frap-

pées d'induration et d'épaississement sont réunies, confondues par leurs bords voisins, et de là une sorte de cloison ou de diaphragme percé à son centre d'une ouverture étroite, tantôt arrondie, tantôt ovalaire ou elliptique. L'épaississement et l'induration envahissent quelquefois les filets tendineux et même les colonnes charnues (1).

Les nombreuses observations que nous avons rapportées donnent une idée des principaux accidens de forme, d'étendue et d'aspect que peuvent offrir les productions que nous étudions.

Le rétrécissement des orifices du cœur consécutif aux diverses espèces d'indurations et de transformations valvulaires, mérite que nous le décrivions avec quelques détails. En traçant cette description, nous aurons occasion de signaler quelques autres dispositions des valvules dont l'étude est inséparable de celle du rétrécissement lui-même.

Le rétrécissement des orifices du cœur, par suite des diverses espèces d'épaississement et d'induration des valvules, est le plus grave des accidens anatomiques que l'endocardite puisse entraîner à sa suite. Pour pouvoir bien l'apprécier, il faut avoir présentes à l'esprit les dimensions normales des orifices du cœur, telles que nous les avons établies dans nos Prolégomènes.

Les degrés du rétrécissement des orifices du cœur sont très variables. Dans les degrés extrêmes, on peut à peine introduire le bout du petit doigt, ou même le bout d'une plume à écrire à travers les orifices rétrécis.

L'ouverture que laissent entre elles les valvules épaissies, indurées, et soudées en quelque sorte par leurs bords ou leurs côtés voisins, est *permanente*, ou constamment béante. Elle est tantôt arrondie, tantôt ovalaire ou elliptique. Elle ressemble, dans beaucoup de cas, à une sorte de boutonnière, ou mieux encore, à une véritable glotte dont les lèvres sont représentées par les bords arrondis des lames valvulaires épaissies. Cette comparaison s'applique plus particulièrement à certains rétrécissemens de l'orifice auriculo-ventriculaire gauche. Dans quelques cas, les lames de la valvule bicuspide ont acquis un énorme épaississement et font saillie du côté de l'oreillette; alors, l'orifice rétréci peut être comparé à l'orifice du col de l'utérus, et, comme celui-ci, imite une sorte de museau de tanche. Vue du côté des oreillettes, la circonférence des orifices auriculo-ventriculaires rétrécis, présente un froncement très prononcé, comme si cette circonférence eût été plissée sur elle-même : cette disposition lui donne de la ressemblance avec la circonférence externe de l'anus ou l'ouverture d'une bourse dont on a rapproché les cordons.

En général, dans le cas d'un rétrécissement considérable des orifices, les valvules, rendues immobiles par leur rigidité, sont relevées de manière à croiser à angle presque droit l'axe des orifices. Toutefois, elles sont assez ordinairement renversées dans la direction du cours de la colonne sanguine. Alors l'orifice représente une sorte de canal infundibuliforme dont le sommet regarde les ventricules, si les orifices auriculo-ventriculaires sont le siége du rétrécissement, et qui est tourné du côté de l'aorte ou de l'artère pulmonaire, si le rétrécissement affecte les orifices aortique ou pulmonaire. Cependant, pour les valvules aortiques, on observe quelquefois une disposition inverse, c'est-à-dire qu'elles sont déjetées vers la cavité ventriculaire.

Pour donner une idée exacte des principales formes que peuvent revêtir les orifices du cœur rétrécis, et faire ressortir les particularités qui distinguent le rétrécissement de chacun de ces orifices, nous avons cru convenable de reproduire dans la note ci-jointe la description des principaux cas de ce genre de lésion, que nous avons rapportés dans la première section de ce chapitre (1).

(1) Les diverses espèces de transformations ci-dessus indiquées sont plus fréquentes dans les valvules gauches ou *artérielles*, que dans les valvules droites ou *veineuses*. Mais les observations consignées dans cet ouvrage prouvent surabondamment que Bichat s'était trompé en niant que ces dernières en fussent susceptibles. La différence que nous signalons tient, selon Corvisart, à ce que *les valvules gauches, d'une organisation fibreuse plus prononcée, sont plus aptes à recevoir la matière qui doit les transformer en cartilage, ou les sels calcaires qui leur donnent une dureté osseuse ou saxiforme.*

(1) 1° EXEMPLES DE RÉTRÉCISSEMENT SIMPLE OU UNIQUE.

A. *Orifice aortique.*

Obs. 72e. — Les valvules aortiques, considérablement épaissies, sont maintenues fixes à une petite distance l'une de l'autre, et ne laissent entre elles qu'une fente, ou plutôt un trou, irrégulièrement triangulaire, à peine capable de laisser passer un petit pois. Ainsi dégénérées, les valvules n'ont plus rien de leur forme, de leur mobilité ni de leur souplesse ordinaire. La matière qui les constitue est dure, cassante, calcaire.

Obs. 71e. — Les valvules aortiques, tout-à-fait déformées, sont converties en une substance calcaire qui résonne à la percussion comme un calcul urinaire. Ces valvules ne sont susceptibles ni d'un mouvement d'abaissement, ni d'un mouvement d'élévation Elles circonscrivent une ouverture permanente, qui représente une fente de 3 à 4 lig. de longueur, et peut à peine admettre l'extrémité du petit doigt. La surface des valvules est inégale et rugueuse.

Obs. 81e. — Épaissies, réunies, ou plutôt confondues par leurs bords, les valvules de l'orifice aortique formaient une cloison fibro-cartilagineuse, percée à son centre d'une fente en forme de boutonnière, pouvant à peine admettre le bout du doigt.

B. *Orifice auriculo-ventriculaire gauche.*

Obs. 23e. — Vu du côté de l'oreillette, l'orifice auriculo-ventriculaire gauche est infundibuliforme et reçoit à peine le bout de l'*index* (son grand diamètre est de 8 lig. et son petit de 3 lig.). Du même côté, toute la circonférence de l'orifice est plissée et froncée comme une bourse fermée. Complètement déformée, *chagrinée à sa surface comme si elle avait été le siége d'une cicatrisation*, inhabile à exécuter ses mouvemens ordinaires, la valvule bicuspide est transformée en un anneau de tissu fibro-cartilagineux.

C. *Orifice pulmonaire.*

Obs. 79. — Les valvules sigmoïdes, saines à leur base, paraissaient cartilagineuses à leur partie supérieure, où elles offraient

Nous ne terminerons pas cet article sans faire remarquer au lecteur que ce rétrécissement si commun des orifices du cœur, à la suite d'une endocardite prolongée, *chronique*, est un nouveau trait de ressemblance entre cette phlegmasie et celles qui affectent d'autres organes creux. Quel médecin ignore, en effet, que l'urèthre, le col de la vessie, les artères, les canaux excréteurs des larmes, de la salive, de la bile, les diverses régions du tube digestif, et spécialement le cardia, le pylore, la jonction de l'iléon avec le cœcum, l'extrémité inférieure du rectum, etc., etc.; quel médecin, dis-je, ignore que toutes les parties qui viennent d'être désignées peuvent éprouver un rétrécissement plus ou moins considérable, à la suite d'une longue et lente inflammation? Ce n'est pas ici le lieu de signaler les accidens qu'entraînent ces lésions mécaniques, et dont la gravité est proportionnelle à l'importance de la fonction à laquelle elles opposent un obstacle plus ou moins invincible.

Quoi qu'il en soit, les détails précédens sont bien propres à faire ressortir dans tout son jour cette vérité sur laquelle nous avons appelé l'attention du lecteur, en traitant des maladies du cœur en général, savoir, que les diverses lésions de cet organe s'engendrent réciproquement les unes les autres, et que les lésions de nutrition ou de l'action organique et vitale, par exemple, finissent constamment, quand elles ne sont pas arrêtées et pour ainsi dire jugulées à leur berceau, par déterminer des lésions physiques et mécaniques, trop souvent rebelles à tous les moyens de l'art (1).

une petite concrétion osseuse (*exiguum ossis frustulum*). Là, elles étaient réunies, accolées entre elles, de telle sorte qu'elles laissaient à peine une ouverture de la grandeur d'une lentille pour le passage du sang. On voyait à cet orifice quelques productions charnues et membraneuses (*carneo-membranosæ*), destinées en quelque sorte à remplacer les valvules, en permettant au sang de sortir, et en s'opposant à son reflux.

Obs. 77e. — L'orifice pulmonaire, de 3 à 4 lig. de diamètre environ, est fermé incomplètement par une membrane de tissu jaune, élastique, épaisse comme trois feuilles de papier au moins, présentant du côté de l'artère une convexité que l'on ne peut effacer par la pression, et fixée aux parois artérielles par trois petits freins de même nature qu'elle, et au ventricule par un cercle ligamenteux jaunâtre. Cette membrane est percée à son centre par une ouverture ovalaire et permanente de 1 lig. 1/2 de diamètre, à bord fibreux, demi transparent, blanchâtre et plus mince que la membrane, fortifiée un peu plus en dehors par un cercle de consistance presque cartilagineuse, inégal, légèrement saillant à la face inférieure de la membrane.

Obs. 76e. — L'orifice de l'artère pulmonaire était fort étroit, surtout à une petite distance des valvules sigmoïdes, où se trouvait une espèce de diaphragme, percé d'un trou de 2 lig. 1/2 de diamètre environ.

D. *Orifice auriculo-ventriculaire droit.*

Obs. 73e. — La valvule tricuspide, ossifiée, fermait l'orifice auriculo-ventriculaire droit, et était percée vers son bord libre de deux trous, réunis par une scissure de 1 *pouc. de long*, de 1 lig. à peu près de large, et, à sa base, d'un troisième trou qui aboutissait au ventricule gauche, sur la valvule mitrale.

2° EXEMPLES DE RÉTRÉCISSEMENT MULTIPLE.

Obs. 21e. — L'orifice auriculo-ventriculaire gauche est considérablement rétréci, ce qui tient à la transformation de la valvule mitrale en une concrétion plutôt pierreuse qu'osseuse, formant une espèce de tumeur de la grosseur d'un petit œuf de poule, et dont le grand diamètre a 2 pouces.

La valvule résonne à la percussion comme une pierre; la concrétion en laquelle elle est transformée est hérissée d'aspérités, et pour ainsi dire *murale*.

La partie interne de l'orifice auriculo-ventriculaire est seule conservée; en dehors, les deux lames se sont rapprochées et confondues : on introduit assez facilement le bout du doigt auriculaire dans la portion de l'orifice restante. Du côté du ventricule, la tumeur reçoit à sa circonférence l'insertion des tendons forts et multipliés des colonnes charnues.

Une portion de la concrétion a envahi la substance charnue du ventricule, et s'étend jusqu'à la surface externe, où elle forme une saillie qui soulève le péricarde.

— L'orifice aortique est le siége d'un rétrécissement à peu près égal à celui de l'orifice auriculo-ventriculaire gauche : ce rétrécissement est la suite de l'induration des valvules aortiques (une des valvules est fibro-cartilagineuse, tandis que les deux autres sont transformées en matière crétacée).

Obs. 24e. — Les valvules aortiques, épaissies, indurées, crient fortement sous le scalpel, comme un fibro-cartilage. La surface des sections qu'on y pratique a plus de 1 lig. de hauteur. L'orifice aortique, considérablement rétréci, représente une espèce de trou de 4 lig. de diamètre. Les valvules ainsi indurées et épaissies, réunies en anneau, étaient inhabiles à remplir leur office de soupapes.

L'orifice auriculo-ventriculaire gauche est rétréci au point de ne permettre que l'entrée du petit doigt. Du côté de l'oreillette, il se présente sous la forme d'un entonnoir, et sa circonférence est plissée, ridée comme l'orifice de l'anus. Réunies l'une à l'autre, les deux lames de la valvule mitrale forment une espèce d'anneau ou de cercle où viennent s'insérer des colonnes charnues, très vigoureuses, par des tendons qui se confondent avec cet anneau, en partie fibreux, en partie fibro-cartilagineux, ou même calcaire (la surface des fractures pratiquées dans la portion calcaire est granuleuse, comme sablonneuse, ce qui tient à la présence d'une matière crétacée, assez analogue à des pepins de poire). L'épaisseur de la valvule est de 3 à 4 lig.

Obs. 83e. — Les valvules tricuspides sont dures, épaisses, réunies par leurs bords, et forment une espèce de cloison cartilagineuse, percée dans son milieu d'un trou dans lequel on peut à peine introduire le bout du petit doigt.

Les valvules aortiques étaient épaissies, dures, cartilagineuses, inflexibles, et formaient par leur réunion réciproque une espèce d'anneau irrégulier, dont le diamètre était d'environ 3 lig.

L'orifice auriculo-ventriculaire gauche était transformé en une espèce de fente transversale, très étroite. Ses valvules formaient un bourrelet très saillant du côté de l'oreillette, et ayant, dans quelques points, 4 lig. d'épaisseur. Le tissu de ce bourrelet était d'une nature fibro-cartilagineuse, et offrait aussi çà et là des points d'ossification. La transformation fibro-cartilagineuse n'avait envahi qu'à peu près la moitié de la valvule, dont la base paraissait aussi flexible que dans l'état sain, tandis que les mouvemens de la portion altérée étaient presque nuls.

(1) L'hypertrophie du cœur est la compagne presque inséparable de l'endocardite prolongée. Cette hypertrophie extraordinairement combinée avec une dilatation des cavités du cœur (dans quelques cas seulement elle coïncide avec un rétrécissement plus ou moins prononcé). Les cavités du cœur qui se dilatent de préférence sont celles qui se trouvent situées derrière un obstacle mécanique au passage du sang à travers le cœur, comme il arrive, par exemple, lorsqu'il existe un rétrécissement considérable d'un orifice de cet organe. Au reste, nous reviendrons sur ce sujet en traitant de l'hypertrophie du cœur, de la dilatation et du rétrécissement de ses cavités.

Chez les individus qui succombent par l'effet de l'obstacle mécanique que les lésions consécutives à une endocardite chronique ont occasioné, le cœur contient assez souvent d'énormes concrétions sanguines. Mais il est bien facile de distinguer ces concrétions, dues purement et simplement à l'embarras de la circulation à travers le cœur, de celles que l'endocardite aiguë peut déter-

§ II. Appréciation des altérations anatomiques de la deuxième et de la troisième période de l'endocardite (1).

I.

Les objections qui ont été faites à l'opinion que j'ai émise, depuis une dizaine d'années, sur l'origine des diverses indurations du tissu séro-fibreux de l'intérieur du cœur en général, et des valvules en particulier, me font un devoir de discuter ici cette grave question de *production* ou de *génération morbide*. Pour résoudre ce problème, il faut avoir l'esprit complètement dégagé de toute prévention, et puiser les élémens de sa démonstration dans la double source de l'observation et du raisonnement.

Posons d'abord la question dans ses termes les plus précis : *L'épaississement du tissu séro-fibreux de l'intérieur du cœur, les productions cartilagineuses, ossiformes, calcaires, que nous avons décrites sous leurs principales formes, constituent-ils réellement des lésions qu'il soit permis de rattacher à l'inflammation du tissu indiqué, ou de regarder comme des suites, des* PROVENANCES *de l'endocardite?*

Voici les raisons fondamentales qui nous ont conduit à répondre à cette question par l'affirmative. De ces raisons ou de ces preuves, les unes sont *indirectes* ou tirées de l'analogie, les autres *directes* ou déduites de l'observation appliquée à l'étude de l'endocardite elle-même.

1° Si les lésions que nous rapportons à l'endocardite parvenue à ses dernières périodes, ou passée, comme on le dit vulgairement, à l'état *chronique*, sont bien réellement des traces, des caractères anatomiques, des effets de cette maladie, il est clair que de pareilles lésions devront être constatées à la suite d'inflammation d'autres tissus analogues à ceux qui sont le siége de l'endocardite. Or, je le demande à tout observateur éclairé et de bonne foi, à la suite des inflammations des membranes séreuses et des tissus fibreux, telles que la plèvre, le péricarde, les synoviales et les capsules fibreuses des articulations, le périoste, la membrane du canal médullaire des os, ne voit-on pas survenir des productions fibreuses, fibro-cartilagineuses, osseuses, des épaississemens hypertrophiques, etc.? Quels seraient les traces, les terminaisons, les *restes*, si l'on peut ainsi dire, de ces phlegmasies à l'état chronique, si l'on ne considérait pas comme tels les lésions que je viens d'indiquer? Mais si l'inflammation du périoste peut être suivie de la sécrétion d'un liquide dont la partie organisable se transformera, au bout d'un temps plus ou moins long, en une véritable production osseuse; si l'inflammation de la plèvre et du péricarde peut être aussi la source d'une exsudation dont l'élément coagulable et organisable se convertira ultérieurement en tissu fibreux, fibro-cartilagineux et même osseux; si les mêmes accidens peuvent se manifester consécutivement à une inflammation du tissu séro-fibreux des articulations, comme l'attestent les observations cliniques, et des *expériences* directes de M. le docteur Rayer sur les animaux; si les choses se passent de la sorte dans les inflammations que nous venons de nommer, pourquoi l'inflammation de l'endocarde, qui est pour l'intérieur du cœur ce qu'est la plèvre pour la cavité pectorale, ce qu'est une synoviale pour une articulation, ce qu'est enfin le péricarde pour la cavité dans laquelle le cœur se trouve contenu; pourquoi, dis-je, l'endocardite n'aurait-elle pas aussi le fâcheux privilége de donner lieu aux mêmes lésions? Depuis quand des effets tout-à-fait semblables, identiques, ne supposent-ils pas une même cause? Depuis quand ce qui est vrai et généralement admis pour la pleurésie, la péricardite, ne le serait-il pas pour l'endocardite, c'est-à-dire pour une véritable péricardite interne? Enfin, vous qui niez les rapports que nous établissons entre l'endocardite prolongée, devenue chronique, répondez : quelles sont donc les lésions au moyen desquelles vous reconnaîtrez anatomiquement cette maladie, si vous excluez de ses caractères anatomiques celles que nous vous avons indiquées? Vous n'en pouvez réellement citer aucune. Vous faites mieux : ne voulant point adopter l'opinion que nous soutenons, et ne trouvant rien à mettre à la place des lésions que nous assignons pour caractères anatomiques à l'endocardite étudiée dans toutes les phases de son évolution, vous avez pris le parti de révoquer en doute l'existence même de cette maladie. Mais s'il est facile de nier, comme vous l'avez si bien dit

miner. Les premières ont la mollesse des masses de gelée de groseilles, et n'offrent point cette fermeté, cette élasticité, cette glutinosité, cet état de semi-organisation qui caractérisent les secondes. Ajoutons que celles-ci, comme nous l'avons dit, sont décolorées, blanches, tandis que celles-là sont, sinon toujours en totalité, du moins en très grande partie, rougeâtres ou même noirâtres.

De toutes les lésions des autres tissus du cœur qui peuvent accompagner celles de l'endocarde enflammé, les lésions du péricarde méritent surtout d'être signalées. Sur 34 cas d'endocardite recueillis avec tous les détails convenables, 17, c'est-à-dire exactement la moitié, offraient des traces de péricardite (observ. 43°, 44°, 45°, 51°, 53°, 58°, 59°, 60°, 61°, 62°, 64°, 65°, 66°, 76°, 77°, 81°, 83°.) Ainsi se trouve confirmée une seconde fois la *loi* que nous avions déjà notée, dans le chapitre de la péricardite (voyez pag. 145), savoir la fréquence des lésions simultanées des tissus séro-fibreux externe et interne du cœur (il ne s'agit pour le moment que des lésions d'origine inflammatoire).

Quant aux lésions des organes autres que le cœur consécutives à l'endocardite terminée par les indurations, les adhérences, les rétrécissemens des orifices, etc., décrits plus haut, les plus importantes à noter sont 1° la distension du système veineux, et par suite l'engorgement *passif* de tous les organes en général, et des poumons, du cerveau, du foie, de la rate, du tube digestif en particulier; 2° des collections séreuses également passives dans le tissu cellulaire, dans les diverses membranes séreuses, telles que le péritoine, la plèvre, le péricarde, l'arachnoïde. Le mécanisme de ces *accidens* sera examiné quand nous exposerons les signes des diverses lésions *organiques* par lesquelles peut se terminer l'endocardite chronique.

(1) Les altérations qui caractérisent la première période ont été appréciées dans l'article que nous avons consacré à leur description; c'est pourquoi nous ne nous en occuperons point ici.

vous-mêmes en une autre occasion, il n'est pas aussi aisé de démontrer que la chose niée n'existe réellement pas.

On a voulu combattre la doctrine que nous professons, en objectant que les productions osseuses sont très communes chez les individus avancés en âge! Belle objection, en vérité! Quoi! c'étaient des résultats de la vieillesse, ces incrustations osseuses que nous avons rencontrées chez un grand nombre de sujets de 14 à 30 ans, et dont nous avons rapporté des exemples chez les enfans eux-mêmes (1)! Sans doute, il aurait fallu considérer aussi comme un produit de l'âge avancé ces productions fibreuses, fibro-cartilagineuses, osseuses, etc., que nous avons constatées dans la plèvre ou le péricarde chez presque tous les sujets qui offraient de pareilles productions dans le tissu séro-fibreux des cavités du cœur! Cette coïncidence des traces d'une ancienne péricardite ou d'une ancienne pleurésie chez les sujets qui portent aussi dans l'endocarde les productions accidentelles indiquées, n'est-elle pas un nouvel argument en faveur de notre manière de voir sur l'origine première de celle-ci? En effet, dans la plupart des cas, les lésions de la plèvre, du péricarde et de l'endocarde étaient en quelque sorte contemporaines, et s'étaient développées sous l'influence d'une seule et même maladie, disséminée pour ainsi dire dans plusieurs organes à la fois (2). Certes, nous n'ignorons pas combien il est fréquent de trouver chez les vieillards des productions osseuses ou calcaires; mais nous ne savons d'après quels principes de logique on a conclu de cette circonstance que l'endocardite ne pouvait pas entraîner à sa suite les indurations tant de fois nommées.

On le voit donc, si l'on s'en tenait au témoignage de l'analogie la plus évidente et de l'induction la plus naturelle, la plus légitime, on serait déjà en droit d'admettre la réalité de la doctrine que nous examinons. Mais passons à la démonstration directe de cette doctrine.

2° Pour démontrer directement que les productions décrites plus haut succèdent réellement à une endocardite ancienne, chronique, non arrêtée dans sa première période, il faut d'abord prouver d'une manière positive l'existence de cette maladie avant la mort, chez les sujets qui les ont présentées. Je ne puis exposer ici les signes de la maladie que nous avons décrite sous le nom d'endocardite, puisqu'ils seront l'objet de l'article suivant; mais j'affirme ici par anticipation que ces signes sont bien certainement ceux d'une inflammation. Or, lorsque chez un grand nombre de sujets qui ont présenté les symptômes d'une inflammation du tissu séro-fibreux du cœur, on trouve après la mort l'épaississement, l'induration de ce tissu, des productions cartilagineuses, osseuses, etc., ne serait-ce pas un insigne aveuglement que de ne trouver aucune filiation, aucun enchaînement d'effet à cause entre ces lésions et l'endocardite? Autant vaudrait ne reconnaître aucun rapport entre certaines altérations de la plèvre et du péricarde que l'on trouve chez des individus qui avaient présenté pendant la vie d'incontestables signes d'une inflammation de ces membranes.

Ajoutez maintenant que les causes sous l'influence desquelles on voit se développer la maladie productrice des épaississemens, des indurations, des fausses membranes organisées de l'endocarde, sont essentiellement celles qui déterminent les inflammations des autres tissus du même genre. Considérez enfin que cette maladie cède à la méthode des émissions sanguines vigoureusement et largement appliquée, et vous aurez une démonstration aussi complète et aussi satisfaisante que possible de la vérité de l'opinion que nous avons discutée (1).

(1) Ainsi que nous l'avons dit précédemment, sur 44 sujets affectés d'induration des valvules, 33 avaient moins de 50 ans; de ces 33 malades, 12 n'avaient que de 16 à 30 ans, 1 n'avait que 10 ans, un autre que 7 ans, un troisième enfin que 10 mois.

(2) Nous avons prouvé par des chiffres la fréquence de la coexistence des mêmes lésions du péricarde et de l'endocarde (pag. 145 et pag. 203). Or, est-il rationnel, en conscience, d'admettre que celles du péricarde sont la suite d'une péricardite et que celles de l'endocarde ne proviennent pas d'une endocardite?

(1) Je demanderai aux lecteurs la permission de mettre sous leurs yeux une esquisse de la réfutation que M. Laënnec a cru devoir opposer à la doctrine ci-dessus développée.

M. Laënnec commence par me faire dire que je « *range parmi* » *les effets de l'inflammation non seulement toutes les productions acci-* » *dentelles, mais même* TOUTES LES CONGESTIONS SANGUINES ET SÉREUSES! » (Ouv. cit., t. II, p. 680.) Une telle accusation de la part de M. Laënnec, qui a bien voulu citer dans son ouvrage les travaux que j'ai faits sur les hydropisies et les congestions veineuses passives, est assez singulière.

Voici d'ailleurs l'argumentation dont se sert M. Laënnec pour réfuter mon opinion, qu'il appelle, avec autant de malice que d'érudition, l'opinion des anciens. Après avoir dit « *qu'on ne connaît pas anatomiquement la transition entre l'inflammation supposée cause des incrustations osseuses et ces incrustations elles-mêmes*, » cet auteur ajoute: « Or, qu'est-ce qu'une inflammation qui ne présente ni les caractères anatomiques, ni l'orgasme pathologique de celle que personne ne conteste, d'un phlegmon, par exemple? » Quoi! c'est M. Laënnec qui nous demande ce que c'est qu'une inflammation qui ne présente ni les *caractères anatomiques*, *ni l'orgasme pathologique* d'un phlegmon! Comme s'il n'existait pas d'énormes différences entre un phlegmon aigu et une foule d'autres inflammations, soit aiguës, soit surtout chroniques? Est-ce que M. Laënnec prétend trouver, par exemple, dans l'inflammation du tissu fibreux précisément les mêmes caractères anatomiques et le même orgasme que dans l'inflammation du tissu cellulaire? M. Laënnec soutient qu'on ne connaît pas la transition entre une inflammation et des productions ou incrustations osseuses. Pour adopter ce système, il faudrait n'avoir jamais vu d'inflammation du périoste ou de quelque autre membrane fibreuse. Suivant M. Laënnec, les incrustations dont il s'agit *se forment presque toujours sans qu'aucun signe général ou local puisse avertir de leur formation, et souvent chez des hommes qui ont toujours joui de la meilleure santé*. Tout en passant condamnation sur ce qu'il y a d'un peu exagéré dans cette assertion, est-ce que l'argument invoqué ici par M. Laënnec suffirait pour démontrer que des productions osseuses ne peuvent se développer à la suite de l'inflammation lente et chronique d'un tissu fibreux ou séro-fibreux? Est-ce que M. Laënnec n'a jamais trouvé, à la suite d'une pleurésie, des incrustations qui n'avaient entraîné aucun trouble notable de la santé?

On serait tenté de croire que M. Laënnec n'admet pas l'existence des phlegmasies chroniques et latentes. Il n'en est rien ce-

II.

Jusqu'ici, nous nous sommes efforcé purement et simplement de suivre d'un œil attentif et de mettre au grand jour les rapports qui enchaînent les unes aux autres les lésions que nous avons décrites. Nous avons laissé de côté le mécanisme intime de leur développement, satisfait d'avoir prouvé que ces lésions n'étaient réellement que les phases diverses d'un seul et même état morbide, que les métamorphoses d'une seule et même maladie, que les formes variées sous lesquelles peut se révéler en quelque sorte l'endocardite aux diverses périodes, aux divers âges de sa complète évolution. Nous pouvons dire quelques mots maintenant du mode de développement et d'accroissement des produits accidentels dont nous avons en quelque sorte découvert la cause primitive, originelle, c'est-à-dire l'acte générateur. Toutefois, ce ne serait pas ici le lieu de trop s'appesantir sur ce point de pathogénie ou d'organogénie anormale (1).

Les lois qui président à la formation et au développement des produits accidentels, des tissus anormaux, n'étant qu'une modification de celles auxquelles sont soumis la formation et le développement des tissus normaux, il est évident que la connaissance de celles-ci doit jeter une vive lumière sur la connaissance des autres. Malheureusement le mécanisme de la génération, du développement et de la nutrition des tissus normaux est encore enveloppé d'épaisses ténèbres. A défaut de notions précises sur la nature intime de cette opération vitale, exposons celles que nous possédons sur quelques unes de ses conditions observables.

Quel que soit en lui-même l'acte qui régit le développement d'un tissu ou d'un organe quelconque, il ne peut s'accomplir qu'à la condition d'une circulation dans ce tissu, dans cet organe. Aussi les observateurs ont-ils remarqué que plus l'afflux *actif* du sang y était considérable, plus le mouvement nutritif était rapide. C'est, par exemple, ce qu'on a observé en étudiant l'acte de l'ostéogénie. Le sang que la circulation fournit à l'organe qui croît et se développe, est en effet la source des matériaux de cet accroissement et de ce développement, et ces matériaux diffèrent selon la nature du tissu ou de l'organe dont on étudie l'évolution. Sans cette circonstance, on ne saurait concevoir pourquoi les tissus et les organes ne sont pas partout exactement les mêmes. La raison pour laquelle l'os s'empare de la gélatine et du phosphate calcaire du sang, le foie d'autres élémens, etc., etc., nous est inconnue en elle-même et se perd dans les mystères des affinités vitales *électives*. Du reste, on admet généralement aujourd'hui que la matière plastique du sang tend en quelque sorte de son propre mouve-

pendant. Voyez même, à cette occasion, comme il en coûte peu à M. Laënnec pour se contredire. Non seulement il admet des phlegmasies latentes, chroniques, mais il dit encore *expressément* que ces phlegmasies peuvent se terminer par la production de fausses membranes fibro-cartilagineuses. On peut voir dans l'article Pleurésie, *de l'Auscultation médiate*, que M. Laënnec rapporte à cette phlegmasie les fausses membranes fibro-cartilagineuses ou cartilagineuses de la plèvre. Après avoir dit qu'il peut se former sur la plèvre une exsudation albumineuse, sans épanchement séreux notable, M. Laënnec ajoute : « Il me semble probable qu'alors l'exsudation albumineuse doit avoir une plus grande tendance à se changer en une membrane dense qu'en tissu cellulaire ; et c'est peut-être de cette manière que se forment certaines membranes fibro-cartilagineuses ou cartilagineuses. » (Ouv. cit, t. II, p. 124.) Un peu plus loin (p. 125), M. Laënnec regarde les fausses membranes dont il s'agit comme le produit d'une pleurésie hémorrhagique. Enfin, pour que la contradiction fût aussi complète que possible, M. Laënnec déclare « que les signes des pleurésies hémorrhagiques qui se terminent par la formation des fausses membranes fibro-cartilagineuses, *sont très souvent obscurs*... et que ces pleurésies sont, sans contredit, celles qui méritent le plus le nom de *latentes*. » (p. 159).

A l'article des maladies du péricarde, M. Laënnec rapporte aussi un cas remarquable d'incrustation osseuse de cette membrane, coïncidant avec d'autres traces d'ancienne péricardite. Et c'est à quelques pages de là que cet auteur, à l'occasion des incrustations osseuses des artères, auxquelles il a rattaché celles du cœur, vient proclamer que ces incrustations sont indépendantes de toute inflammation ; demander *ce que c'est qu'une inflammation qui ne présente ni les caractères anatomiques, ni l'orgasme pathologique d'un phlegmon, et déclarer qu'il est plus simple et plus philosophique de reconnaître qu'on ne connaît point le mode de trouble de l'économie qui produit une ossification, mais que bien certainement ce n'est pas le même que celui qui produit le pus !* Ainsi M. Laënnec admet qu'une exsudation pseudo-membraneuse (ce qui constitue un mode de suppuration) peut se convertir en membrane cartilagineuse (et partant en incrustation osseuse), et il pose ensuite en fait *qu'on ne connaît pas anatomiquement la transition entre l'inflammation et les incrustations cartilagineuses ou osseuses.*

Il est bien vrai, au reste, que l'ossification et la suppuration ne sont pas une seule et même chose ; mais ce n'était point là la question à laquelle M. Laënnec devait répondre. Cette question était de savoir si les produits d'une péricardite, d'une endocardite, d'une pleurésie, pouvaient, par une série donnée de metamorphoses, se convertir en tissu fibreux, cartilagineux, osseux, comme nous croyons l'avoir prouvé. Or, pressé par l'évidence des faits, M. Laënnec a été forcé de rapporter à la pleurésie et à la péricardite certaines incrustations cartilagineuses et osseuses. Ce n'est donc évidemment que par un système mal entendu de contradiction avec lui-même, que cet illustre observateur s'est appliqué à combattre les idées que nous avions proposées sur l'origine de certaines incrustations fibro-cartilagineuses ou osseuses du tissu séro-fibreux, qui fait partie de la structure du cœur et des artères.

M. le professeur Andral, qu'on n'accusera point sans doute de ne voir partout que l'inflammation, a pourtant écrit ce qui suit sur la question que nous avons agitée : « Si la phlegmasie de la » membrane interne du cœur passe à l'état chronique, la mem- » brane qui en est le siége s'épaissit de plus en plus, là surtout où » elle se double pour constituer les valvules des différens orifices... » Non seulement cette membrane s'épaissit, mais encore elle de- » vient le siége de végétations, de dégénérations variées. Les por- » tions de tissu fibreux qu'elle recouvre s'épaississent également ; » ET LA, COMME PARTOUT OU IL EST FRAPPÉ D'INFLAMMATION, CE TISSU » TEND A PASSER A L'ÉTAT CARTILAGINEUX OU OSSEUX. Ces diverses alté- » rations ont pour effet commun de rétrécir les divers orifices du » cœur, de s'opposer au libre jeu des valvules, et, par conséquent, » de gêner le cours du sang... Ainsi donc un grand nombre de ré- » trécissemens des différens orifices du cœur, produits soit par des » végétations qui recouvrent la membrane, soit par des concré- » tions cartilagineuses ou osseuses qui la soulèvent, reconnaissent » pour point de départ une inflammation aiguë ou chronique de la » membrane qui tapisse les cavités du cœur. » (Andral, *Clin. méd.*, t. Ier, p. 53-56, 1829).

On le voit, les idées de M. Andral sont au fond exactement les mêmes que les nôtres.

(1) Dans un *Traité de nosologie générale et philosophique*, que nous nous proposons de publier, nous tâcherons de traiter cette question avec tous les développemens qu'elle comporte.

ment à *s'organiser*, quand elle se trouve placée dans des conditions convenables.

Cela posé, voyons jusqu'à quel point on peut appliquer au développement des productions d'origine inflammatoire les considérations précédentes. Qu'est-ce que l'inflammation? une opération morbide aussi inconnue dans sa nature intime que la nutrition et la sécrétion elles-mêmes, dont elle n'est réellement qu'une modification. Quels sont les principaux phénomènes qui se passent au moment où cette opération morbide s'accomplit dans toute son énergie? une congestion *active*, un afflux de sang plus considérable qu'à l'état normal, un développement insolite de l'organe, une sécrétion qui diffère à la fois de la sécrétion normale et par la quantité et par la qualité du produit qui en résulte. Au sein de ce produit existe une matière plastique, contenant, comme nous l'avons vu, le germe de l'organisation, et qui s'organisera effectivement, si certaines circonstances extérieures ne viennent pas troubler l'exercice du *nisus formativus*. Mais il est clair comme le jour que le tissu qui s'organisera et se développera dans la partie qui, jouant pour ainsi dire le rôle de matrice, a reçu le *secretum* accidentel, où résident les rudimens d'un tissu de nouvelle formation; il est évident, disons-nous, que ce tissu offrira des différences selon la nature, la composition de la partie enflammée, de même que dans l'évolution normale, les produits de cette évolution varient selon la nature des organes où elle s'opère. De là, ces nombreuses variétés de productions accidentelles dont l'origine peut être inflammatoire.

D'un autre côté, il ne faut pas croire que le *secretum inflammatoire*, variable suivant la nature des organes sécréteurs, ne se présentera pas sous des formes différentes, selon qu'on l'observera à telle ou telle époque, à telle ou telle phase de son évolution, et sous ce rapport encore, nous voyons dans l'organogénie anormale une confirmation des lois de l'organogénie normale. On sait assez en effet, que les organes n'offrent pas exactement les mêmes apparences dans les différentes périodes qui partagent le cours de leur évolution. Et pour citer un exemple d'évolution normale qui se lie étroitement à notre sujet, qui peut ignorer que l'on observe dans l'opération de la formation des os (ostéogénie), trois formes bien distinctes dans la substance organique qui doit constituer un os? Cette substance, d'abord molle, gélatiniforme, se convertit plus tard successivement en cartilage et en os. Or, c'est là précisément ce qui a lieu dans l'ostéogénie d'origine inflammatoire, dans la formation du cal, dans la production des exostoses, etc. Hé bien, les ossifications de l'endocarde et des autres membranes séro-fibreuses suivent, jusqu'à un certain point, la même marche. Ces productions ne se forment point de toutes pièces et pour ainsi dire en un clin-d'œil : elles éprouvent les transformations, les métamorphoses ci-dessus exposées, soit qu'elles se développent dans une fausse membrane, d'abord amorphe et greffée sur une membrane séreuse, soit qu'elles envahissent l'épaisseur même des tissus dans lesquels on les rencontre (1). Ainsi donc, ce n'est point une *baliverne*, quoi qu'en ait dit un de nos honorables confrères, que de faire remonter par des gradations successives certaines ossifications à une inflammation, puisque nous trouvons dans la formation du cal lui-même un exemple éclatant de ce genre de productions (2).

Je pourrais examiner maintenant quelles sont les modifications principales que nous offriront les produits de l'inflammation, selon les différens degrés dont cette opération morbide est susceptible, et selon les conditions générales et locales des individus, mais nous avons déjà outrepassé les limites que nous impose la nature de cet ouvrage, et nous renvoyons d'ailleurs pour cette question aux beaux travaux des Hunter, des Bichat, des Dupuytren et des Broussais.

ARTICLE DEUXIÈME.

Exposition et appréciation des symptômes de l'endocardite générale et partielle.

§ I. Exposition des symptômes.

I. *Symptômes de la période d'acuité.*

Nous suivrons dans la description des symptômes de l'endocardite à l'état aigu l'ordre que nous avons adopté dans la description des symptômes de la péricardite également aiguë.

1° Des quatre symptômes *généraux* que les pathologistes ont assignés à l'inflammation, trois, savoir la chaleur, la rougeur et la tuméfaction, se dérobent complètement à notre exploration dans l'endocardite, et la quatrième, c'est-à-dire la douleur, manque entièrement dans l'immense majorité des cas. Dans ceux où ce dernier symptôme existe, il ne dépend point directement de l'endocardite, mais bien de la complication de cette maladie avec une phlegmasie du péricarde ou de la plèvre (3).

(1) Je n'ai pas besoin de dire qu'il n'existe point une identité complète entre les ossifications accidentelles et les os normalement développés. Il y a même des cas où, comme nous l'avons dit, les productions désignées sous le nom d'ossifications, mériteraient mieux le nom de pétrifications ou de concrétions pierreuses, calculeuses. Il me semble que le noyau de cette espèce d'ossifications une fois produit, leur accroissement est moins peut-être un véritable phénomène de nutrition qu'un phénomène ordinaire de cristallisation.

(2) Morgagni a très bien entrevu les métamorphoses que nous signalons ici, quand il a considéré comme des rudimens d'ossification (*inchoamenta ossificationis*) les taches jaunes que l'on trouve si souvent dans les artères.

(3) Nous avons dit que dans les inflammations de ces membranes elles-mêmes, la douleur paraît tenir *essentiellement* à l'irritation des nerfs sensitifs voisins.

Mais si la douleur proprement dite n'est pas la compagne ordinaire de l'endocardite, ce symptôme est souvent remplacé par un sentiment de malaise, d'embarras, d'oppression, d'anxiété dans la région précordiale. Lorsque ce sentiment est porté à son comble, il est accompagné d'une tendance à la syncope ou aux lypothimies.

2° Les signes *physiques* fournis par *l'inspection*, la *palpation*, *la percussion* et *l'auscultation*, méritent la plus grande attention et n'ont encore été notés par aucun auteur.

Lorsque l'endocardite est compliquée de péricardite et qu'elle date déjà de plusieurs jours, on observe quelquefois une légère voussure de la région précordiale (1).

Cette région, dans l'endocardite simple, est ébranlée par la violence des battemens du cœur, qui repoussent fortement la main appliquée sur elle. Ces battemens, véritables palpitations aiguës, se font sentir dans une étendue plus considérable qu'à l'état normal et proportionnelle au gonflement, à la turgescence que le cœur peut avoir éprouvée sous l'influence de la fluxion inflammatoire. Un frémissement vibratoire plus ou moins marqué se fait aussi quelquefois sentir dans la région précordiale.

La *percussion* de la région du cœur donne un *son mat* dans une surface de 4, 9 et même 16 pouces carrés; pour distinguer cette matité de celle qui serait l'effet d'un simple épanchement dans le péricarde, il suffit de faire attention qu'elle coïncide dans le cas d'endocardite avec des battemens du cœur superficiels, visibles, sensibles à la main, tandis que, dans le cas d'épanchement considérable, les battemens du cœur sont profonds, éloignés, très peu ou même nullement sensibles à la vue et au toucher, du moins dans le décubitus ordinaire.

L'*auscultation* fait entendre un *bruit de soufflet* qui masque les deux bruits normaux du cœur à la fois ou bien un des deux seulement. Ce bruit de soufflet est d'autant plus fort que les battemens du cœur sont plus violens et plus précipités (2). L'auscultation fait entendre aussi, quand les battemens du cœur s'exercent avec une certaine violence, un tintement métallique isochrône à la systole ventriculaire.

3° On peut apprécier par la vue et par le toucher la force des battemens du cœur (1).

Ce n'est pas seulement sous le point de vue de leur force et de leur énergie que les battemens du cœur sont troublés pendant le cours d'une endocardite aiguë. En effet, constamment l'augmentation du nombre de ces battemens se joint à l'augmentation de leur force, et dans un assez bon nombre de cas, le *rhythme* de ces mêmes battemens est profondément altéré. Nous avons vu, chez quelques sujets, le nombre des battemens du cœur s'élever à 140, 160, par minute, et dépasser même ce chiffre (*voy.* l'obs. 22e). Il est assez rare que les battemens du cœur ne soient pas irréguliers, inégaux, intermittens, quand leur fréquence est portée à ce terme.

4° Une réaction fébrile plus ou moins forte accompagne ordinairement l'endocardite aiguë. Toutefois, il ne faut pas confondre avec un véritable état fébrile la simple augmentation de la fréquence du pouls et des battemens du cœur dans le cas d'endocardite, soit simple, soit compliquée de péricardite. En effet, cette fréquence peut exister en l'absence d'une réaction fébrile proprement dite. Nous en avons eu ce mois-ci (janvier 1835) un remarquable exemple à la clinique. Un malade, couché au n° 2 de la salle Saint-Jean-de-Dieu, fréquemment atteint de douleurs rhumatismales, fut pris d'une endopéricardite sub-aiguë des mieux caractérisées. Les battemens du cœur et du pouls s'élevaient à plus de 140 par minute, et ils étaient inégaux, irréguliers, intermittens. Cependant, le malade n'éprouvait point ce malaise intérieur, cette agitation générale qui accompagne l'état fébrile; la chaleur de la peau était normale ainsi que la soif. Mais, je le répète, l'absence de la fièvre dans une endocardite aiguë est une circonstance peu ordinaire.

Avoir indiqué les caractères des battemens du cœur, c'est, jusqu'à un certain point, avoir indiqué en même temps ceux des pulsations artérielles. Il est bon cependant de savoir que le pouls n'est pas toujours la représentation fidèle des battemens du cœur. Ainsi, chez quelques malades, tandis que le pouls était petit, peu développé, misérable, les battemens du cœur s'opéraient avec une violence et un tumulte extraordinaires. Cette sorte de discordance entre les pulsations du cœur et celles du pouls est facile à concevoir : elle dépend ordinairement de la présence d'une masse considérable de concrétions fibrineuses dans le cœur, d'un engorgement des valvules ou d'un embarras des orifices, toutes circonstances qui, malgré la violence des

(1) Je dois avouer que jusqu'ici la saillie de la région précordiale m'a paru coïncider toujours avec une endocardite compliquée de péricardite. Je ne sais si la simple turgescence inflammatoire du cœur, combinée avec la violence des battemens de cet organe, suffirait pour produire en quelques jours la saillie dont il est ici question. Cela ne me paraît pas encore très probable.

(2) Il nous semble probable que le bruit de souffle ou de râpe doit être d'autant plus fort, que le gonflement des valvules est plus considérable, et qu'il s'est formé autour de ces valvules ou à la surface même des cavités du cœur, une masse plus grande de concrétions fibrineuses ou pseudo-membraneuses. Il est bien entendu cependant que si les concrétions étaient assez abondantes pour oblitérer presque entièrement les cavités du cœur, cette circonstance pourrait diminuer l'intensité du bruit de soufflet, au lieu de l'augmenter, vu l'obstacle extrême qu'elle opposerait au jeu des valvules et des parois du cœur. Au reste, ce sont là des hypothèses sur lesquelles il ne faut pas trop insister.

(1) Quelques expériences récentes nous portent à croire qu'au moyen du *sphygmomètre* de M. Hérisson ou d'un autre instrument du même genre, on parviendra quelque jour à mesurer d'une manière précise les différens degrés d'augmentation de la force des contractions du cœur.

battemens du cœur, s'opposent à ce qu'une large colonne sanguine soit projetée dans le système artériel. Aussi, est-ce alors que l'on voit survenir la pâleur du visage, l'anxiété, la jactitation, les défaillances, les éblouissemens, la syncope.

Il est aussi des cas (et notre observation 22e est un cas de ce genre), où les pulsations du pouls et celles du cœur diffèrent entre elles même sous le rapport du nombre. Alors, c'est toujours, comme on le devine aisément, le nombre des pulsations du pouls qui est inférieur à celui des battemens du cœur. Pour comprendre cette nouvelle espèce de *désaccord* entre le pouls et les contractions du cœur, il suffit de savoir qu'il est des cas où l'embarras, la gêne de la circulation à travers le cœur est telle, que la petite masse de sang qui est chassée pendant la systole ne suffit par pour ébranler la colonne qui circule dans les artères éloignées du centre.

5° En général, dans la première période d'une endocardite aiguë, la circulation veineuse n'est pas considérablement troublée. Néanmoins, quand le passage du sang s'opère très difficilement à travers le cœur (ce qui arrive lorsque d'abondantes concrétions fibrineuses se sont formées, que le jeu des valvules est gêné, etc.), le visage et les mains prennent une teinte violette ou livide, et il survient une certaine bouffissure de la face avec empâtement, engorgement séreux des extrémités. Je suis même très disposé à croire que la perte de connaissance subite, les mouvemens convulsifs légers, suivis de respiration stertoreuse et d'écume à la bouche, tels que nous les avons observés chez deux de nos malades, étaient le résultat d'une forte congestion veineuse du système encéphalique, provenant de l'obstacle qu'apportaient au dégorgement de la veine cave supérieure les concrétions fibrineuses qui distendaient les cavités du cœur en général et les cavités droites en particulier.

Dans ce qui précède nous avons plus spécialement insisté sur l'influence des conditions mécaniques dans le trouble des fonctions de la circulation centrale; mais loin de nous la pensée d'attribuer exclusivement à des causes de cette espèce le trouble dont il s'agit. De même, en effet, que c'est dans une excitation dynamique, dans une stimulation hyper-normale du principe animateur ou du système nerveux du cœur, qu'il faut chercher le secret de l'augmentation de force et de fréquence de ces battemens; de même aussi, dans un certain nombre de cas, c'est à une lésion de l'innervation du cœur qu'il faut rapporter *l'irrégularité, l'inégalité, l'intermittence* des battemens de cet organe. Cette sorte d'*ataxie* est pour le cœur ce que sont pour les centres nerveux le délire, les hallucinations, les mouvemens spasmodiques ou convulsifs qui accompagnent la méningo-encéphalite aiguë, ce que sont pour l'estomac, les nausées, les vomissemens, etc., etc.

6° L'influence de l'endocardite aiguë sur la respiration est presque nulle, dans les cas où la circulation se fait assez librement à travers le cœur. Nous avons rencontré plusieurs individus qui n'éprouvaient aucun sentiment de dyspnée ou d'oppression, du moins dans l'état de repos. Mais toutes les fois qu'un grand obstacle s'oppose au cours du sang dans les cavités du cœur, les malades sont en proie à la plus déchirante oppression; ils étouffent, comme ils le disent, restent assis plutôt que couchés dans leur lit, ne goûtent aucun moment de sommeil, et cherchent vainement, au milieu d'une agitation, d'une *jactitation* perpétuelle, quelque position qui leur permette de satisfaire le pressant besoin de respirer qui les tourmente.

7° Les troubles que peuvent offrir les fonctions des centres nerveux, sont en général la conséquence des lésions de la circulation et de la respiration; aussi avons-nous été obligé de les signaler en parlant de ces dernières. Presque jamais, lorsque l'endocardite est simple, sans complication de pleurésie ou de péricardite, il ne se manifeste un véritable délire; mais quand la dyspnée est extrême, que les malades sont sans cesse dans un état imminent de syncope, ils éprouvent par intervalles une sorte d'égarement, qui se rapproche de celui que peut produire une vive et profonde frayeur.

8° Les fonctions digestives se comportent dans l'endocardite comme dans toutes les autres grandes maladies aiguës, non compliquées d'une affection *idiopathique* du tube digestif. Il en est de même des principales fonctions sécrétoires : disons seulement que dans les cas de dyspnée excessive et d'obstacle très considérable à la circulation, on voit assez souvent survenir des sueurs froides, soit sur tout le corps, soit sur le visage et le front seulement.

L'ensemble des symptômes que nous venons d'exposer offre de nombreuses différences, selon l'étendue, le degré plus ou moins aigu de l'endocardite, la susceptibilité des individus, les complications, etc.

La description que nous venons de tracer s'applique particulièrement à l'endocardite générale très aiguë. Lorsque cette phlegmasie est partielle, qu'elle affecte une marche sub-aiguë ou même tout-à-fait lente, chronique, elle ne s'annonce plus par un cortège de symptômes aussi saillans, et, pour la reconnaître, il faut apporter une grande attention à l'examen des malades.

Telle que nous venons de la décrire, l'endocardite aiguë ne saurait être confondue par un observateur exercé avec aucune autre maladie, si ce n'est, peut-être, la péricardite. J'avouerai, pour ma part, qu'il est quelques cas assez embarrassans. Au reste, ce serait une erreur de peu de gravité que de prendre une péricardite pour une endocardite et réciproquement; maladies qui, d'ailleurs, comme nous l'avons fait remarquer précédemment, co-existent très souvent l'une avec l'autre.

Lorsque la péricardite est accompagnée d'un

épanchement considérable, on ne peut la confondre avec l'endocardite pure et simple, attendu que dans ce cas les battemens du cœur sont obscurs, éloignés, difficiles ou impossibles à sentir à la vue ou au toucher, ce qui est l'opposé de ce qu'on observe dans l'endocardite. Mais lorsque la péricardite ne détermine qu'une simple exsudation pseudo-membraneuse, il est réellement assez difficile de la distinguer de l'endocardite, d'autant plus qu'elle s'accompagne alors d'un bruit de frottement péricardique, qui, comme nous l'avons noté ailleurs, ressemble quelquefois beaucoup au bruit de frottement qui s'observe dans l'endocardite valvulaire. Il est pourtant vrai de dire que cette forme da la péricardite est rarement la cause d'une oppression et d'une gêne de la circulation, aussi considérables que celles qui se manifestent sous l'influence d'une violente endocardite.

En dernière analyse, il n'est pas difficile de diagnostiquer une inflammation très aiguë du tissu séro-fibreux du cœur en général; mais il est des cas où l'on ne peut guère décider si l'inflammation occupe exclusivement l'enveloppe externe ou l'enveloppe interne du cœur.

Je n'ai rien négligé pour distinguer les uns des autres les cas dans lesquels le bruit de soufflet ou de râpe est le résultat tantôt d'une péricardite aiguë, tantôt d'une endocardite et tantôt d'une endo-péricardite. Les recherches auxquelles je me suis livré n'ont pas encore été suffisamment répétées pour établir sur des données complètement satisfaisantes la distinction dont il s'agit. Dans trois cas, nous avons vu le bruit de soufflet ou de râpe disparaître quand on faisait changer de position aux malades, et revenir quand on les rétablissait dans le décubitus horizontal qu'ils affectaient avant l'expérience. Or, il nous semble que cette remarquable particularité indique un frottement péricardique et non un frottement endocardique ou valvulaire : en effet, on conçoit bien qu'un tel changement de position puisse diminuer ou même empêcher presque complètement le frottement entre les surfaces opposées du péricarde et partant le bruit anormal qui en serait le résultat, mais on ne comprend pas comment le même changement de position pourrait faire disparaître le bruit de soufflet ou de râpe qui dépendrait d'une lésion des valvules du cœur (1).

II. *Symptômes et diagnostic des diverses lésions dites organiques, qui surviennent dans les seconde et troisième périodes de l'endocardite.*

L'endocardite peut se terminer par une entière résolution et, dans ce cas, on voit peu à peu se dissiper les divers symptômes que nous avons fait connaître dans le précédent paragraphe. Mais comme jusqu'ici l'endocardite avait été entièrement méconnue, et que partant elle n'avait point été soumise à un traitement convenable, l'heureuse terminaison que nous venons d'indiquer n'était pas la plus commune. Or, nous savons quels sont les résultats d'une endocardite passée à l'état chronique.

Sous cette nouvelle forme, le mouvement inflammatoire diminue graduellement d'intensité et dégénère insensiblement en un mouvement lent, qui n'a quelquefois pour effet que l'épaississement simple ou *hypertrophique* des tissus, mais qui dans beaucoup de cas amène un certain degré d'induration et de dégénérescence de ces mêmes tissus. Quoi qu'il en soit, telle est parfois la lenteur de l'acte pathologique qui succède à l'inflammation aiguë, qu'on l'apprécie bien moins en lui-même, que par les résultats dont il est suivi à la longue. Ce travail sourd, lent, chronique, est pour ainsi dire au travail inflammatoire aigu qui l'a précédé, ce qu'est, dans une montre, le mouvement de l'aiguille qui marque les heures à celui de l'aiguille qui marque les secondes. La rapidité avec laquelle s'exécute ce dernier, permet à l'œil de l'apercevoir et de le suivre, tandis que la lenteur de l'autre le dérobe complètement à l'œil. Celui-là n'est cependant pas moins réel que l'autre, comme le prouve l'espace parcouru par l'aiguille à heure dans un temps donné.

De toutes les altérations organiques que l'endocardite peut entraîner à sa suite, et qui, une fois développées, survivent à leur cause, et constituent alors des lésions presque purement mécaniques, celles qu'il importe le plus de savoir diagnostiquer, sont, sans contredit, les diverses espèces d'indurations des valvules avec rétrécissement des orifices du cœur. C'est aussi par l'exposition de leurs symptômes que nous allons commencer.

A. *Symptômes et diagnostic de l'induration des valvules avec rétrécissement des orifices du cœur* (1).

Soit que l'induration des valvules ait été précédée des signes d'une endocardite aiguë, tels que nous les avons exposés plus haut, soit qu'elle ait primitivement affecté une marche lente et chronique, une fois qu'elle est parvenue à un certain degré et qu'elle est accompagnée d'un rétrécissement notable des orifices, le médecin, qui s'est familiarisé avec ce genre de maladie, en établit le diagnostic avec une certitude et une précision qui ne le cèdent en rien à celles qu'un habile chirurgien apporte dans le diagnostic de l'induration et du rétrécissement d'un organe creux extérieur, tel que l'urètre et le rectum, par exemple.

Les signes qui nous font reconnaître le rétrécis-

(1) De nombreuses ouvertures de cadavres nous auraient probablement fourni les moyens de résoudre cette difficulté de diagnostic; mais heureusement nous avons sauvé jusqu'ici presque tous nos malades.

(1) Je traiterai, à l'article *Hypertrophie*, du rétrécissement que les cavités du cœur elles-mêmes peuvent éprouver (hypertrophie concentrique).

sement des orifices du cœur, consécutivement à une induration des valvules, doivent être distingués en ceux que fournissent les divers modes d'exploration de l'état du cœur, et en ceux qui se tirent de l'exploration de l'état des autres organes.

SIGNES LOCAUX.

1° *L'inspection* des battemens du cœur ne nous fournit aucun signe direct et certain de la lésion organique qui nous occupe. Mais comme cette lésion est ordinairement accompagnée d'hypertrophie et de dilatation du cœur, l'inspection, comme nous le dirons en traitant de ces maladies, nous procure des données utiles sur la force et l'étendue des battemens du cœur, ainsi que sur leur rhythme.

2° *L'application de la main* sur la région précordiale, en même temps qu'elle nous fait apprécier les modifications survenues dans la force, l'étendue et le rhythme des battemens du cœur, fait éprouver la sensation du *frémissement vibratoire ou cataire* (*bruissement particulier, espèce d'ondulation, frémissement sourd* de Corvisart.) L'existence du frémissement cataire ou vibratoire et les irrégularités, les intermittences, les inégalités des battemens du cœur sont des signes d'une grande valeur pour le diagnostic du rétrécissement des orifices du cœur (1).

Parmi les désordres survenus dans le rhythme des battemens du cœur de quelques uns des individus atteints de rétrécissement des orifices et d'induration des valvules, l'un des plus remarquables est, sans contredit, ce triple ou même ce quadruple mouvement du cœur, dont nous avons parlé dans nos Prolégomènes.

3° *La percussion*, comme on a pu le voir par les nombreuses observations que nous avons rapportées, fait reconnaître, dans presque tous les cas, une matité beaucoup plus étendue qu'à l'état normal. Mais cette circonstance tient à la dilatation et à l'hypertrophie qui accompagnent le rétrécissement des orifices, et ne peut être considérée comme un signe direct de cette dernière maladie.

4° *L'auscultation* est la méthode d'exploration à laquelle nous devons a connaissance de l'un des signes les plus précieux du rétrécissement des orifices du cœur et de l'induration des valvules. Ce signe lumineux consiste dans le bruit de *soufflet*, de *râpe* ou de *scie* que l'on entend pendant les battemens du cœur.

Le bruit de soufflet, de râpe ou de scie est tantôt double et tantôt simple. Dans le premier cas, il masque complètement le double claquement valvulaire. Dans le second cas, un seul des deux bruits valvulaires est couvert ou plutôt remplacé par le bruit de soufflet.

Le bruit que nous signalons offre plusieurs variétés sous le rapport de sa durée et de son intensité. Il est quelquefois brusque et saccadé, tandis que, dans d'autres cas, il est lent, prolongé, et pour ainsi dire *filé*. Chez quelques sujets, son intensité est telle qu'on l'entend à une certaine distance de la poitrine; chez d'autres, au contraire, il est un peu sourd et on ne le distingue bien qu'en auscultant avec beaucoup d'attention.

Le bruit de soufflet sibilant ou roucoulant existe dans certains cas d'induration des valvules, ainsi que le démontrent quelques unes des observations que nous avons rapportées (Observ. 62e, 63e, etc.).

Les détails dans lesquels je suis entré sur le mécanisme du bruit de soufflet, de râpe ou de sie, en traitant ailleurs des bruits anormaux du cœur (voy. *Prolégom.*, seconde partie), me dispensent de m'en occuper ici. Mais je crois devoir insister de nouveau sur la *constance* du bruit de soufflet, de râpe ou de scie, dans les cas d'un rétrécissement notable des orifices du cœur avec induration des valvules. Sur plus de cent cas de ce genre de lésion que j'ai eu occasion de rencontrer, il n'en est qu'un dans lequel je n'aie pas constaté l'existence de ce signe, et j'ai l'intime conviction que si j'eusse observé le malade avec plus de soin et un plus grand nombre de fois, j'aurais également entendu chez lui le bruit que nous étudions en ce moment (1).

Aucune véritable douleur n'accompagne ordinairement l'induration des valvules. Quelques malades accusent seulement un sentiment d'*embarras* ou de pesanteur incommode dans la région précordiale ou vers le creux de l'estomac. Presque tous se plaignent d'éprouver des palpitations plus ou moins violentes, des défaillances, des syncopes. Les palpitations augmentent au moindre exercice, par l'action de monter un escalier, etc., où sous l'influence de la moindre émotion morale. Les palpitations sont caractérisées à la fois et par l'augmentation de la force et par l'augmentation du nombre des battemens du cœur (leur nombre peut s'élever au-delà de 140 à 160 par minute).

En résumé, lorsque chez un malade on entend un bruit permanent de soufflet, de râpe ou de scie dans la région précordiale, qu'il existe en même temps un frémissement vibratoire et des palpitations ou des battemens tumultueux, irréguliers, intermittens du cœur, il est à peu près certain, si la maladie date déjà de plusieurs mois ou même de plusieurs années, qu'il s'agit d'une induration des

(1) Corvisart attachait un grand prix à l'existence du frémissement de la région précordiale comme signe du rétrécissement des orifices du cœur et de celui de l'orifice aortique en particulier. Ce frémissement se fait également sentir, suivant cet illustre observateur, à la main qui interroge le pouls. Il dit, en parlant du rétrécissement de l'embouchure aortique : « *Ici, point d'obscurité, et quand le médecin n'aurait pour guide que cette espèce d'ondulation, ce bruissement, ce frémissement sourd, ce caractère si reconnaissable du pouls, dans tous les cas de ce genre, son diagnostic ne doit plus être incertain.* »

(1) Dans les cas où le rétrécissement des orifices avec induration des valvules est accompagné du triple ou quadruple mouvement du cœur dont il a été question plus haut, on entend en même temps trois ou quatre bruits, au lieu de deux. Au reste, je renvoie à ce que j'ai dit ailleurs de cette remarquable modification dans le nombre et le rhythme des mouvemens et des bruits alternatifs du cœur. (Voy. *Prolégom.*, pag. 65 et suiv.).

valvules avec rétrécissement d'un orifice ou de plusieurs orifices du cœur. Rien ne manque à la certitude du diagnostic, lorsqu'à ces signes *locaux* se joignent les signes dits généraux que nous allons maintenant indiquer (1), et qui sont le résultat de l'influence qu'exerce sur les fonctions des autres organes, l'obstacle qu'oppose au passage du sang à travers le cœur l'induration des valvules avec rétrécissement des orifices.

SIGNES GÉNÉRAUX.

1° *Influence sur la circulation artérielle* (2) *et veineuse.* — Irrégulier, inégal, intermittent comme les battemens du cœur, le pouls contraste par sa petitesse, par son exiguité, avec l'énergie, la violence et l'étendue de ces mêmes battemens du cœur; malgré sa petitesse, il est dur et vibrant, lorsque le rétrécissement coïncide avec une grande hypertrophie du ventricule gauche; il offre quelquefois, mais pas constamment, l'espèce de frémissement ou de bruissement signalé par Corvisart (ce frémissement est bien plus facile à sentir dans les artères voisines du cœur, telles que les sous-clavières et les carotides primitives, que dans les radiales).

La circulation veineuse éprouve toujours un obstacle plus ou moins considérable, dans le cas de rétrécissement des orifices du cœur avec induration des valvules. Toutes les veines extérieures en général et celles qui sont les plus voisines du cœur en particulier, comme les jugulaires, par exemple, offrent une dilatation proportionnelle au degré et à la durée de la maladie qui nous occupe (Obs. 24e, 59e, 60e, etc.). Nous avons rapporté quelques observations (Obs. 66e, etc.), où les veines jugulaires formaient d'énormes nodosités variqueuses au-dessous de l'espace sous-claviculaire et sur les parties latérales du cou, en même temps que l'on voyait ramper sur les parois de l'abdomen et de la poitrine de grosses veines anastomotiques, dont on n'observe aucune trace à l'état normal. On remarque quelquefois dans les veines jugulaires distendues et gonflées de sang une pulsation isochrône au pouls, et qui, pour cette raison, porte le nom de *pouls veineux*. Il ne faut pas confondre ce phénomène avec l'expansion que présentent ces mêmes veines à chaque mouvement d'expiration, ni avec le soulèvement que leur communiquent les battemens des carotides. Le *pouls veineux* est l'effet du reflux d'une certaine quantité de sang dans l'oreillette droite et les veines qui s'y dégorgent, pendant la contraction du ventricule droit. Ce reflux a lieu dans deux cas que voici : 1° lorsque la valvule tricuspide indurée offre une ouverture que le jeu de ses lames soudées les unes avec les autres ne peut pas fermer pendant la systole; 2° lorsque l'orifice auriculo-ventriculaire droit est tellement dilaté que la valvule tricuspide, soit qu'elle conserve encore ses dimensions normales, soit qu'elle ait perdu de sa largeur, ne peut plus le boucher hermétiquement au moment de la contraction ventriculaire.

A l'obstacle qu'éprouve la circulation veineuse se rapportent cette lividité, cette teinte violacée, ce gonflement du visage et surtout des lèvres (*facies propria* de Corvisart); cette injection foncée des mains, cet engorgement des poumons, du foie, du cerveau et des membranes muqueuses; ces collections séreuses dans le tissu cellulaire et les membranes séreuses, ces hémorrhagies *passives* diverses, tous phénomènes qui surviennent dans le cours de la maladie que nous étudions. Ces phénomènes purement mécaniques s'expliquent avec tant de facilité que nous ne croyons pas devoir en faire une analyse plus détaillée (1).

2° *Influence sur la respiration.* — Une légère dyspnée que les malades désignent sous le nom de *courte haleine*, l'essoufflement après des exercices un peu fatiguans, sont les premiers troubles qu'éprouve la respiration. Mais, à mesure que le mal fait des progrès, la dyspnée augmente, et de là le nom d'*asthme* sous lequel le vulgaire connaît la maladie qui nous occupe. Lorsque cette difficulté de respirer est extrême, les malades ne peuvent plus respirer qu'en se tenant assis dans leur lit, et pour me servir de l'énergique expression de l'un d'eux, ils *étouffent* plutôt qu'ils *ne respirent*.

3° *Influence sur les fonctions cérébrales.* — Les troubles de ces fonctions se lient de la manière la plus étroite à ceux de la respiration, et leur sont en quelque sorte proportionnels. Qui pourrait tracer dans toute sa vérité le déchirant tableau du malheureux livré aux angoisses d'un rétrécissement extrême des orifices du cœur? L'anxiété, la frayeur, le désespoir, respirent dans tous ses traits; ses yeux sont saillans, hagards, égarés; ses sourcils se redressent, ses narines se dilatent, sa bouche s'ouvre comme pour exprimer instinctivement le besoin qu'il a de respirer et pour seconder les efforts qu'il fait pour assouvir cet impérieux besoin (2); inca-

(1) Les signes de cette dernière catégorie ont été donnés par plusieurs auteurs comme propres à l'*anévrisme* du cœur, qui coïncide presque constamment avec la maladie qui nous occupe. C'est une grande erreur. En effet, dans ce cas, loin d'être le *premier* mobile des phénomènes dont il s'agit, l'anévrisme n'est lui-même qu'un des effets et, pour ainsi dire, des accidens de l'induration des valvules et du rétrécissement des orifices du cœur. Au reste, nous reviendrons sur ce point de physiologie pathologique en traitant de la dilatation ou de l'*anévrisme* du cœur.

(2) L'exploration du pouls au moyen du sphygmomètre de M. Hérisson peut fournir quelques données utiles au diagnostic de la lésion qui nous occupe.

(1) Les congestions séreuses *passives* ou mécaniques dont il s'agit ici commencent par les parties les plus déclives; telle est même l'influence de la pesanteur sur la production de ces congestions, que, comme nous en avons cité des exemples, elles deviennent beaucoup plus considérables dans le côté du corps sur lequel les malades sont restés couchés pendant un certain temps.

(2) Les mouvemens dont il s'agit sont des phénomènes purement synergiques. Les belles recherches de M. Ch. Bell nous ont révélé le secret de la synergie qui existe entre certains mouvemens des joues, des narines, des sourcils, des yeux, du cou, et les mouvemens des muscles respirateurs proprement dits. Le rôle que

pable de supporter la position horizontale, assis sur le bord de son lit, les membres inférieurs pendans, les membres supérieurs fixés sur la couche pour prêter un point d'appui aux muscles inspirateurs, le tronc fortement courbé en avant, il est dans un état de *jactitation* continuelle, cherche le frais, pousse des gémissemens plaintifs, et, d'une voix expirante, entrecoupée, accuse souvent l'impuissance de la médecine, implore la mort et se la donnerait quelquefois lui-même, si ses forces défaillantes et les circonstances où il se trouve le lui permettaient. Il ne goûte plus les douceurs du sommeil, ou s'il lui arrive de s'assoupir, il est tourmenté par des rêves pénibles, et se réveille bientôt en sursaut.

Dans quelques cas, il éprouve de courts instans de relâche, et dans cette sorte de trève, vraiment délicieuse, il se berce de l'heureuse idée d'une guérison prochaine. Vain espoir qu'une nouvelle attaque d'asthme ne tarde pas à dissiper. Cependant, après des efforts dont l'instinct de la conservation est seul capable, les muscles de la respiration eux-mêmes tombent enfin dans l'épuisement où sont plongés tous les autres. Le malade n'a plus la force de se soutenir; sa tête roule sur l'oreiller, son corps, obéissant à la pesanteur, tombe sur les parties les plus déclives du lit pour ne plus se relever. Un assoupissement sub-apoplectique, sorte de sommeil que la nature lui accorde à ses derniers momens, s'empare du malade; il ne reconnaît plus les personnes qui l'environnent; sa voix s'éteint, son haleine se refroidit, ses yeux se ternissent, son visage se décompose... il expire... trop heureux si une mort soudaine lui eût épargné les longues douleurs que nous venons de décrire (1)!

DIAGNOSTIC DIFFÉRENTIEL DU RÉTRÉCISSEMENT DES DIVERS ORIFICES DU COEUR.

Existe-t-il des signes propres à nous faire connaître le siége précis du rétrécissement dans tel ou tel des orifices du cœur? La solution de ce problème, qui est au fond plus curieuse qu'utile, va nous occuper quelques instans.

Dans la première édition de son ouvrage, M. Laënnec pensait 1° que l'*isochrônisme* du bruit de soufflet, de râpe ou de scie avec le pouls et la systole ventriculaire annonçait que le rétrécissement occupait les orifices artériels; 2° que l'isochrônisme des mêmes bruits avec la systole des oreillettes était un indice du siége de la maladie dans les orifices auriculo-ventriculaires; 3° que le bruit se faisait plus fortement entendre dans la région des cartilages des 5e, 6e et 7e côtes, si les orifices gauches étaient rétrécis, et à la partie inférieure du sternum, au contraire, si les orifices droits étaient affectés de rétrécissement.

Voici les résultats des longues et attentives recherches que nous avons faites sur la question dont il s'agit. Il est certain qu'en général le *maximum* d'intensité du bruit de soufflet, de scie ou de râpe existe dans le point de la région précordiale correspondant aux orifices rétrécis, et c'est en grande partie sur cette donnée que nous avons fondé notre diagnostic dans les cas particuliers que nous avons rapportés. Mais comme l'orifice artériel, surtout à gauche, est très voisin de l'orifice auriculo-ventriculaire correspondant, il est des cas où la circonstance que nous venons d'indiquer ne suffirait pas pour faire reconnaître, d'une manière indubitable, si le rétrécissement occupe l'un ou l'autre de ces orifices. L'examen du pouls, dans les rétrécissemens des orifices gauches, est une source de lumières qu'il ne faut pas négliger. En général, il est plus irrégulier, plus petit, plus inégal, plus intermittent dans le rétrécissement simple de l'orifice aortique que dans celui de l'orifice auriculo-ventriculaire gauche. C'est aussi dans le rétrécissement du premier de ces orifices qu'on observe particulièrement le frémissement vibratoire du pouls signalé par Corvisart, frémissement qui, comme nous l'avons déjà dit, est beaucoup plus marqué toutefois dans les artères voisines du cœur, telles que les sous-clavières et les carotides primitives, que dans les radiales. Ajoutons que le *maximum* d'intensité du frémissement cataire de la région précordiale, comme le *maximum* d'intensité du bruit de frottement valvulaire, occupe l'espace de la région précordiale en rapport avec l'orifice rétréci.

Quant à l'*isochrônisme* du bruit de soufflet, de râpe ou de scie avec la systole ou la diastole ventriculaire, il ne signifie presque absolument rien. En effet, le bruit de soufflet existe très souvent pendant le double mouvement du cœur dont il remplace alors le double claquement (1).

Le rétrécissement des orifices droits, d'ailleurs infiniment plus rare que celui des orifices gauches, est, en dernière analyse, plus difficile à reconnaître que ce dernier, ce qui ne serait pas selon Corvisart, « si l'on pouvait interroger les pulsations de » l'artère pulmonaire, comme on examine les bat- » temens de l'aorte ou de ses branches. » Toute-

joue la septième paire de nerfs dans la production des mouvemens de la face en rapport avec ceux de la respiration, lui a valu le nom de nerf *respirateur* de la face.

(1) La malade de l'observation 23e a présenté au plus haut degré l'ensemble des phénomènes ci-dessus exposés.

(1) Cela se conçoit aisément en réfléchissant que, vu l'ouverture permanente que représente l'orifice dont les valvules sont devenues inhabiles à exécuter leurs mouvemens normaux, une certaine quantité de sang peut refluer à travers cette ouverture pendant la diastole ventriculaire, si le rétrécissement occupe les orifices artériels, et pendant la systole ventriculaire, s'il affecte les orifices auriculo-ventriculaires. M. Filhos, contradictoirement à ce qu'avait avancé M. Laënnec, établit en principe que, dans ce dernier cas, le bruit de soufflet est isochrône à la systole ventriculaire, et dépend du reflux du sang à travers l'orifice auriculo-ventriculaire rétréci. Il est très vrai que ce reflux constitue une cause de bruit de soufflet, mais il ne l'est pas moins que le passage ou le *flux* de la colonne sanguine à travers le même orifice, pendant la diastole ventriculaire, est aussi une cause du même phénomène.

fois, on aura de fortes présomptions en faveur de l'existence de ce rétrécissement, si, le bruit de soufflet et le frémissement cataire ayant leur *maximum* d'intensité dans la région correspondante aux orifices droits, on observe en même temps un pouls veineux très prononcé dans les jugulaires, et les signes qui annoncent une hypertrophie considérable du ventricule droit.

Dans tout ce qui précède, nous avons supposé que l'induration des valvules et le rétrécissement des orifices du cœur étaient déjà parvenus à un degré très avancé. Le diagnostic n'est pas tout-à-fait aussi facile lorsque la maladie n'est encore qu'à son premier degré. Toutefois des palpitations et une légère dyspnée habituelles augmentant au moindre exercice le son âpre et comme étouffé qui accompagne les battemens du cœur, s'il n'existe pas encore un véritable bruit de soufflet, un peu d'infiltration des pieds et de la partie inférieure des jambes, surtout le soir, lorsque les malades sont restés levés, voilà des données qui permettent de soupçonner au moins la maladie, et rien ne manquera réellement à la certitude du diagnostic, si les symptômes dont il s'agit ont succédé à ceux d'une endocardite aiguë, tels que nous les avons précédemment exposés.

B. *Symptômes et diagnostic de l'épaississement et de l'induration de la membrane interne du cœur ou des valvules, sans rétrécissement soit des orifices, soit des cavités du cœur.*

Le diagnostic d'un simple épaississement de la membrane interne du cœur, soit qu'il dépende de l'organisation d'une fausse membrane à la surface de l'endocarde, soit qu'il résulte d'une véritable hypertrophie de cette enveloppe interne, me paraît le plus souvent impossible, au moins dans l'état actuel de la science.

Lorsque l'épaississement hypertrophique occupe les valvules, sans que celles-ci soient d'ailleurs déformées, ni les orifices rétrécis, il donne ordinairement lieu à une augmentation remarquable dans l'intensité des bruits du cœur. Ces bruits imitent alors un véritable claquement de fortes soupapes, ou bien encore le bruit que produiraient deux lames de parchemin appliquées brusquement l'une contre l'autre, ce qui m'a fait donner le nom de bruits *parcheminés* aux bruits valvulaires ainsi modifiés. Ce phénomène est surtout bien tranché, lorsque l'épaississement affecte la valvule bicuspide, la plus robuste de toutes.

Lorsque les valvules sont épaissies, indurées, et qu'elles se sont comme repliées sur elles-mêmes, de manière à n'avoir plus leur largeur accoutumée, ce qui coïncide quelquefois avec un élargissement plus ou moins marqué de l'orifice auquel elles sont adaptées, il en résulte un obstacle nécessaire à la circulation. En effet, les valvules ainsi transformées en une sorte de ruban ne jouent plus avec la même liberté qu'à l'état normal, et elles sont *insuffisantes* pour fermer complètement leur orifice; d'où le reflux d'une certaine quantité de sang à travers cet orifice quand elles se redressent, les unes pendant la systole, les autres pendant la diastole. De ce reflux naît un bruit de soufflet quelquefois très fort, isochrône à la systole ventriculaire, si, comme cela est le plus ordinaire, la lésion occupe les valvules auriculo-ventriculaires. Au reste, cette lésion coïncide le plus souvent avec l'adhérence des valvules dont il sera question plus bas, et se confond alors en grande partie avec elle sous le point de vue séméiologique.

C. *Symptômes et diagnostic de l'adhérence des valvules auriculo-ventriculaires aux parois du cœur* (1).

Je n'ai observé que cinq ou six fois l'adhérence dont il s'agit, lésion qui n'avait encore été signalée par aucun des auteurs qui ont traité des maladies du cœur *ex professo*. Dans tous les cas où j'ai rencontré cette adhérence, elle coïncidait avec un épaississement et un endurcissement plus ou moins marqué des valvules, dont une ou plusieurs lames étaient raccourcies et comme roulées sur elles-mêmes. Des deux lames de la valvule bicuspide, la seule que j'aie ainsi trouvée adhérente est la postérieure. Si les lecteurs ont présentes à la mémoire les observations relatives à l'espèce de lésion qui nous occupe (Obs. 51e, 52e, 53e et 54e), ils verront que les symptômes dont il est fait mention ont pour la plupart une très grande analogie avec ceux qui ont lieu dans les cas de rétrécissement des orifices : ces symptômes sont, en effet, les palpitations, le bruit de soufflet, le frémissement cataire, la dyspnée, les congestions veineuses et les collections séreuses passives. D'où vient cette ressemblance entre les symptômes de deux maladies en apparence si différentes sous le rapport anatomique? Cette ressemblance tient essentiellement à ce que dans l'un et l'autre cas, il existe un obstacle mécanique à la circulation du sang à travers le cœur. Il est vrai que dans l'induration des valvules avec rétrécissement, l'obstacle est en quelque sorte *double*, tandis qu'il est *unique* dans la lésion dont nous étudions ici le diagnostic. Mais à part le rétrécissement de l'orifice dans le cas d'induration des valvules, quel est donc l'obstacle qui peut s'opposer au libre cours du sang à travers le cœur? Ce nouvel obstacle, et nous l'avons déjà signalé, c'est le reflux d'une certaine quantité de sang à travers l'orifice *permanent* de la valvule indurée et déformée. Or, ce reflux du sang est précisément l'accident qu'entraîne inévitablement à sa suite l'adhérence d'une portion du contour des

(1) Je ne connais encore aucun cas d'adhérences des valvules aortiques ou pulmonaires aux parois de l'aorte ou de l'artère pulmonaire.

valvules auriculo-ventriculaires. Cette adhérence, en effet, ne permet pas à la portion de la valvule qui en est le siége de se redresser pendant la systole ventriculaire pour concourir à l'occlusion de l'orifice auriculo-ventriculaire. Or, il est alors *physiquement* impossible qu'une partie de la masse sanguine, pressée de toutes parts par le ventricule contracté, ne reflue pas à travers l'orifice incomplètement fermé.

Si l'on nous demande maintenant comment on peut distinguer l'adhérence partielle des valvules sans rétrécissement bien notable des orifices, de l'induration de ces mêmes valvules avec rétrécissement, nous avouerons franchement que cette distinction n'est pas toujours facile, et qu'il nous est arrivé pour notre propre compte de diagnostiquer cette dernière maladie dans quelques uns des cas où il s'agissait de l'autre. Il est vrai qu'à cette époque l'adhérence des valvules était encore pour nous une maladie tout-à-fait nouvelle. La méprise est d'ailleurs fort innocente.

Depuis que les faits rapportés dans cet ouvrage nous ont permis de confronter exactement l'adhérence simple des valvules avec le rétrécissement par induration de ces mêmes valvules, il nous a semblé que les différences suivantes, auxquelles des observations ultérieures en ajouteront sans doute de nouvelles, pouvaient, jusqu'à un certain point, empêcher de confondre ces deux lésions l'une avec l'autre : 1° dans l'adhérence, le bruit de soufflet est plus large, moins sec, moins *râpeux* que dans le rétrécissement un peu avancé; 2° dans l'adhérence, les battemens du cœur sont moins irréguliers, moins inégaux, moins intermittens que dans le rétrécissement; et le frémissement cataire, quand il existe, est moins rude et plus diffus dans le premier cas que dans le second, 3° dans l'adhérence, le pouls est moins petit, moins étroit que dans un rétrécissement considérable; 4° enfin, dans l'adhérence, l'étouffement, les congestions veineuses, les collections séreuses passives, toutes choses étant d'ailleurs égales, existent à un moins haut degré que dans le rétrécissement.

D. *Symptômes et diagnostic des végétations de la membrane interne du cœur et spécialement des valvules.*

Les végétations de la membrane interne du cœur et des valvules ne se traduisent en quelque sorte à l'observation par aucun signe qui leur soit propre. Les végétations qui n'occupent que la surface interne des cavités du cœur (et jusqu'ici elles n'ont été rencontrées que dans les oreillettes), sont entièrement *indiagnosticables*, qu'on me passe cette expression. Celles qui croissent sur les valvules elles-mêmes ne donnent véritablement lieu à quelques symptômes un peu saillans, qu'autant qu'elles sont assez multipliées pour gêner le jeu des valvules et produire un rétrécissement plus ou moins considérable des orifices. C'est une vérité que les observations consignées dans cet ouvrage mettent hors de toute espèce de doute.

Il est bien rare d'ailleurs de rencontrer des masses de végétations un peu volumineuses sur les bords ou à la surface des valvules, sans qu'il existe en même temps une induration plus ou moins considérable de ces valvules, comme le démontrent, par exemple, les observations 59e et 60e de ce traité. Dans le cas de cette co-existence, le rétrécissement est à la fois produit et par l'épaississement avec induration des valvules, et par les végétations dont celles-ci sont hérissées ou comme surchargées.

Quoi qu'il en soit, que les végétations existent seules, en masses assez considérables pour gêner le jeu des valvules et rétrécir les orifices du cœur, ou qu'elles soient compliquées avec un épaississement et un endurcissement des valvules, capables de donner lieu par eux-mêmes à un rétrécissement, il est évident que leur diagnostic se confond avec celui de cette dernière lésion. Toutefois, si les végétations ne rétrécissaient que médiocrement les orifices et que les valvules sur lesquelles elles se seraient développées conservassent encore un assez libre exercice de leurs mouvemens, elles n'apporteraient pas à la circulation et à la respiration un aussi grand obstacle qu'une induration des valvules avec notable rétrécissement, ainsi que le prouve notre 61e observation (1).

§ II. Appréciation rapide de quelques uns des symptômes de l'endocardite.

Je ne me propose point ici d'approfondir le mécanisme des symptômes que l'endocardite possède en commun avec toutes les autres phlegmasies, étudiées sous le rapport de leur *nature intime*. Mon unique objet est de montrer la liaison qui peut exister entre les produits appréciables, les altérations physiques, suites de l'endocardite, et quelques uns des symptômes ou des accidens éprouvés par les malades. Cette étude me paraît d'autant plus importante, qu'elle est généralement plus négligée par la plupart des praticiens, qui ne s'imaginent pas quelle utilité la *pratique* peut retirer de pareilles recherches, de ces *théories*, comme quelques uns le disent d'un air de mépris on ne peut plus *philosophique*.

Hé bien! quoi qu'on en dise, parmi les symptômes ou les accidens qui se développent pendant le cours d'une endocardite, les principaux, les plus formidables peut-être, se rattachent étroitement à

(1) Je ne sache pas qu'aucun observateur ait jamais diagnostiqué formellement l'existence de végétations valvulaires. Je suis porté à en *soupçonner* l'existence chez quelques uns de nos malades, auxquels il n'est resté d'autre symptôme notable d'une endo-péricardite rhumatismale qu'un bruit de soufflet très fort dans la région des orifices gauches du cœur. Mais je dois avouer que j'ai besoin de nouveaux faits pour savoir à quoi m'en tenir d'une manière positive sur le bruit de soufflet qui existe dans les cas de ce genre.

certaines altérations anatomiques, physiques, mécaniques, produites par l'endocardite. Cela ne sera certainement contesté par aucun de ceux qui auront bien analysé les phénomènes de cette période de la maladie, où l'élément inflammatoire proprement dit ayant entièrement ou du moins presque entièrement disparu, pour faire place au travail d'évolution et de développement des produits inflammatoires, il ne reste plus que ces déformations des valvules, ces rétrécissemens des orifices, enfin ces obstacles mécaniques à la circulation que nous avons pris soin de décrire avec tant de détails.

Mais, ainsi que nous l'avons déjà indiqué précédemment, dans l'endocardite aiguë elle-même, parcourant encore sa première période, sa période *d'augment*, pour parler le langage des écoles, l'état physique, anatomique, matériel des cavités du cœur et du sang qui les parcourt, joue quelquefois un très grand rôle dans la production des phénomènes observés. Croit-on, par exemple, que les valvules puissent impunément éprouver une violente turgescence inflammatoire? Les concrétions sanguines que, par un mécanisme encore peu connu, l'endocardite peut entraîner et entraîne quelquefois à sa suite, les productions pseudo-membraneuses qui peuvent se coller, s'accrocher en quelque sorte aux valvules, à leurs tendons, à leurs muscles tenseurs, etc., etc., toutes ces altérations, qui pour provenir d'un travail vital n'en sont pas moins physiques et matérielles, ne seraient-elles absolument pour rien dans cette profonde gêne de la circulation, dans ces défaillances, ces lypothymies qui impriment à la première période d'une endocardite sur-aiguë un caractère si grave, j'ai presque dit si foudroyant? Quant à moi, je ne doute point que dans beaucoup de cas les altérations que je viens d'indiquer ne doivent être prises en sérieuse considération pour l'explication des symptômes observés pendant la première période d'une endocardite aiguë.

Au reste, je le répète, l'élément *physique* et *mécanique* de cette maladie n'est pas *tout* pour moi, et je le subordonne au travail *vital* comme on subordonne un effet à sa cause. Mais encore une fois, en accordant à l'élément dynamique et vital de certaines maladies toute la valeur qui lui est due, est-ce une raison pour ne tenir aucun compte de ce que les maladies ont de physique et de mécanique? Que dirait-on d'un mécanicien qui ne chercherait jamais dans les conditions matérielles des rouages de ses machines la cause de leurs dérangemens fonctionnels?

ARTICLE TROISIÈME.

Du mode de développement et des causes de l'endocardite.

L'endocardite reconnaît un double mode de développement : tantôt, en effet, elle se manifeste sous l'influence de causes directes, immédiates, et tantôt, au contraire, elle succède à une autre phlegmasie. On peut donner le nom d'endocardite *primitive* ou *idiopathique*, à la première, et celui d'endocardite *consécutive* ou *sympathique* à la seconde. Les principales phlegmasies à la suite ou pendant les cours desquelles on peut voir éclater une endocardite, sont la pleuro-pneumonie, la phlébite et l'arthrite vulgairement désignée sous l'expression de rhumatisme articulaire aigu. Consultez les observations contenues dans la première section de ce chapitre ainsi qu'à l'article du traitement, et vous en trouverez un bon nombre auxquelles s'applique le mode de développement que nous signalons en ce moment.

Les *causes* directes et déterminantes de l'endocardite idiopathique ou primitive sont, d'ailleurs, foncièrement les mêmes que celles dont nous avons parlé en traitant de la péricardite.

Nous ne saurions trop le redire, l'endocardite, à l'instar de la péricardite, se manifeste sous les mêmes influences que le rhumatisme articulaire aigu, et, bien que, comme nous l'avons dit ci-dessus, cette phlegmasie puisse éclater quelquefois pendant le cours d'un grand rhumatisme articulaire aigu et d'une manière purement *métastatique*, suivant l'expression de certains pathologistes, il n'est pas moins vrai que, le plus souvent, le tissu séro-fibreux interne du cœur se prend en même temps que celui des articulations. C'est aussi ce que nous avons vu pour le tissu séro-fibreux externe du cœur (1). Au reste, n'oublions pas que l'endocardite et la péricardite de cette espèce, ce double rhumatisme du tissu séro-fibreux du cœur, marchent presque toujours de compagnie. Depuis que j'ai rédigé la partie de cet ouvrage relative à la péricardite, j'ai eu de nouvelles occasions de vérifier l'assertion précédente. Encore une fois, rien n'est donc plus commun que la co-existence d'une péricardite et d'une endocardite dans les cas dont il est question.

Nous terminerons ces réflexions en rappelant que pour nous il n'y a rien de réellement spécifique dans le rhumatisme articulaire aigu, ni par conséquent dans l'endo-péricardite rhumatismale, quant à ce qui concerne leur cause déterminante. Cette cause, spéciale et non *spécifique*, consiste dans les grandes vicissitudes atmosphériques, et notamment dans l'exposition plus ou moins prolongée au froid, soit sec, soit surtout humide, le corps ayant éprouvé

(1) Sous le point de vue de leur structure et de leurs fonctions, les parties du cœur qui s'enflamment par l'influence des causes productrices du rhumatisme articulaire ont la plus grande analogie avec les parties des articulations qui sont le siége de ce dernier. Les cavités du péricarde et de l'endocarde représentant, sous le rapport qui nous occupe, des espèces de cavités articulaires, il n'est pas étonnant, comme nous l'avons dit, en exposant les causes de la péricardite, que leurs phlegmasies co-existent si souvent avec celles des cavités articulaires proprement dites.

préalablement un état de chaleur porté jusqu'à la transpiration.

Vainement quelques modernes médecins, couvrant de ténèbres les points les plus lumineux de l'étiologie, n'attachent qu'une très médiocre importance à la grande cause que nous signalons ici. S'il fallait ajouter à l'autorité journalière des faits l'autorité des noms, nous pourrions opposer, sans trop de désavantage, peut-être, Hippocrate et Sydenham aux médecins dont il s'agit ici. *Mutationes anni temporum maximè pariunt morbos*, dit l'oracle de Cos, *et in ipsis temporibus, mutationes magnæ, tum frigoris, tum caloris;* et Sydenham, l'Hippocrate anglais, proclame, dans ce langage énergique qui lui était familier, que l'*impression d'un air froid lorsque le corps est en sueur est plus* MEURTRIÈRE *que la* PESTE, *la* GUERRE *et la* FAMINE.

ARTICLE QUATRIÈME.

Marche, durée, complications et pronostic de l'endocardite.

Comme la péricardite, l'endocardite peut affecter une marche *sur-aiguë, aiguë, sub-aiguë* ou bien une marche tout-à-fait chronique. L'endocardite la plus aiguë peut au bout d'un certain temps ralentir sa marche et se transformer en une endocardite chronique. La nature et l'intensité des causes de la maladie, la disposition *individuelle* des sujets qu'elle affecte, le mode de traitement qui lui est opposé sont autant de conditions propres à modifier la marche de l'endocardite. Les endocardites les plus aiguës que nous ayons eu occasion de rencontrer s'étaient manifestées à la suite d'un brusque refroidissement, chez des individus lymphatico-sanguins, se livrant à des exercices pénibles, et auxquels on avait prodigué des excitans, du vin chaud en particulier, pour rappeler ce que le vulgaire appelle une sueur rentrée, etc.

Pour *calculer*, d'une manière sinon rigoureuse, du moins approximative, la durée de l'endocardite, il faut avoir égard à un très grand nombre d'élémens ou de circonstances, tels que le degré et l'étendue de la maladie; son état de simplicité ou de complication, l'âge et la force des malades, les méthodes thérapeutiques mises en usage, et l'époque précise de la maladie à laquelle on a pu y recourir. Je ne possède pas encore un assez grand nombre de faits pour résoudre d'une manière complètement satisfaisante la question de la durée de l'endocardite. Voici les données qui me paraissent les plus probables. A l'état aigu, l'endocardite générale peut affecter une terminaison funeste dans l'espace de quelques jours, et le plus ordinairement alors la mort a pour une de ses principales causes la formation d'abondantes concrétions sanguines dans les cavités du cœur. Mais les résultats extrêmement avantageux que nous avons obtenus de l'application de la méthode des *saignées à haute dose, et pratiquées coup sur coup,* au traitement de l'endocardite aiguë, nous autorisent à dire que, dans la très grande majorité des cas, la maladie attaquée par cette méthode se terminera d'une manière favorable, dans l'espace d'une huitaine de jours, terme moyen. Nous calculons, au reste, la durée de cette maladie d'après des cas où elle était compliquée, soit avec une péricardite seulement, soit avec une pleurésie ou une pleuro-pneumonie, soit même avec une péricardite à la fois et une pleuro-pneumonie.

A l'état *chronique*, la durée de l'endocardite est en quelque sorte illimitée. Sous cette forme, comme nous l'avons vu précédemment, il survient toujours diverses lésions *organiques* permanentes qui, lorsqu'elles sont portées très loin et qu'elles affectent les valvules et les orifices du cœur, se terminent nécessairement d'une manière funeste. Toutefois, si le travail sourd, lent et caché qui a présidé à leur développement se dissipe complètement, soit par les seuls efforts de la nature, soit par le bénéfice de l'art, ces lésions peuvent rester long-temps stationnaires, et grâce à un sage emploi des moyens hygiéniques, plusieurs malades pourront prolonger pour ainsi dire indéfiniment leur carrière.

Les complications de l'endocardite sont pour la plupart les mêmes que celles de la péricardite. Nous avons déjà signalé la co-existence de ces deux phlegmasies dans un grand nombre de cas de rhumatisme articulaire aigu (*voy.* le chap. de la péricardite). Il est cependant une espèce d'endocardite qui existe ordinairement sans péricardite, c'est celle qui se dévoloppe à la suite des grandes inflammations vasculaires en général, et spécialement à la suite d'une phlébite intense.

Le *pronostic* de l'endocardite se déduit en grande partie de ce qui précède. Lorsqu'elle est générale et très aiguë, elle constitue, sans contredit, l'une des plus redoutables phlegmasies que l'on puisse rencontrer. Néanmoins, je le répète, les faits les plus positifs nous ont appris qu'elle n'était pas toujours nécessairement mortelle, même avec ces deux graves conditions. Quant à l'endocardite en quelque sorte *moyenne* et à l'endocardite faible ou légère, en lui opposant le traitement convenable, elle cède avec assez de facilité.

Encore une fois, l'endocardite chronique, celle qui a été suivie de profondes lésions *organiques*, peut, sans doute, céder à la saine administration des diverses ressources de la thérapeutique. Mais ses produits lui survivent, et comme nos instrumens ne peuvent pas les atteindre, leur incurabilité est malheureusement une des plus tristes vérités de la médecine. Aussi, lorsque les lésions consécutives à l'endocardite sont très étendues, et situées de telle sorte qu'elles opposent un grand et continuel obstacle à la circulation, justifient-elles, en ce qui les concerne, la terrible épigraphe de Corvisart : *hæret lateri lethalis arundo.*

ARTICLE CINQUIÈME.

Traitement de l'endocardite.

§ I. Préceptes généraux.

Le traitement de l'endocardite doit être essentiellement le même que celui de la péricardite.

L'urgence des émissions sanguines suivant la méthode que nous avons exposée, est plus grande encore, peut-être, dans le cas d'endocardite que dans celui de péricardite. En effet, la coagulation du sang ou la formation des fausses membranes que l'inflammation générale et très aiguë de la membrane interne du cœur ne manque jamais de déterminer, si elle n'est pas pour ainsi dire étouffée à sa naissance ou *jugulée*, constitue, quand la masse des concrétions est très considérable, un accident tellement redoutable, qu'auprès de lui un abondant épanchement purulent ou pseudo-membraneux dans le péricarde n'est réellement que peu de chose. Il est même infiniment probable que les péricardites les plus graves sont précisément celles qui entraînent à leur suite, soit directement et par elles-mêmes, soit par la complication d'un certain degré d'endocardite, la formation de concrétions fibrineuses. Et ce n'est pas seulement par les accidens immédiats auxquels elles donnent lieu, que les concrétions fibrineuses et la matière pseudo-membraneuse déposée à la surface interne du cœur, doivent être regardées comme une circonstance toujours fâcheuse et quelquefois mortelle. En effet, il peut résulter ultérieurement de l'organisation de la matière plastique, des adhérences, des épaississemens des valvules, des rétrécissemens des orifices, toutes lésions infiniment graves.

Après les émissions sanguines, générales et locales, il faut avoir recours, si le mal persiste encore, aux révulsifs et aux calmans. Nous avons eu plusieurs fois à nous louer de l'application d'un large vésicatoire sur la région précordiale, à la surface duquel on déposait chaque jour, huit, dix, douze ou quinze grains de poudre de digitale. (Pour plus de développemens, voyez le traitement de la péricardite aiguë).

Lorsque l'endocardite affecte la forme chronique, et qu'elle n'a pas encore entraîné de graves désordres *organiques*, on peut espérer d'en obtenir la guérison par une longue persévérance dans l'emploi des émissions sanguines mitigées, des révulsifs, des bains, du repos absolu, de la digitale et d'un régime sévère.

L'induration et l'épaississement de la membrane interne du cœur et surtout des valvules avec rétrécissement des orifices du cœur, les adhérences, le *ratatinement* de ces mêmes valvules, etc., ne sont, ainsi que nous l'avons dit déjà (Art. *Pronostic*), susceptibles d'aucune guérison radicale, puisque ces lésions mécaniques réclameraient l'intervention des moyens également mécaniques ou *chirurgicaux*, et que nulle opération chirurgicale n'est malheureusement praticable dans le cas qui nous occupe. Il ne reste plus au médecin d'autre ressource que la méthode dite palliative. Les saignées répétées à des intervalles plus ou moins éloignés, le repos, un régime ténu, la digitale, les diurétiques et les purgatifs, lorsque des collections séreuses se sont opérées, l'évacuation du liquide par des moyens chirurgicaux, lorsque les agens de la matière médicale sont impuissans, tels sont les élémens fondamentaux de la méthode dite palliative. Par ce système de traitement, nous avons soulagé un bon nombre de malades; et plusieurs qui semblaient menacés d'une prochaine suffocation et partant d'une mort inévitable, ont pu reprendre leurs occupations, quand elles n'étaient pas trop fatigantes.

Nous devrons, au reste, revenir sur ce point, en traitant de l'hypertrophie et de la dilatation du cœur, lésions presque constantes, du moins à un certain degré, chez les individus atteints d'une ou de plusieurs des graves lésions *organiques* qui peuvent *succéder* à l'endocardite chronique.

§ II. Observations d'endocardite aiguë terminée par la guérison.

Parmi les observations de péricardite terminée par la guérison, que nous avons rapportées précédemment, il en est plusieurs dans lesquelles la péricardite était compliquée d'endocardite. Nous y renvoyons les lecteurs. Les nouvelles observations que nous allons consigner ici appartiennent toutes à l'espèce que nous désignons sous le nom d'endocardite *rhumatismale*, parce qu'elle coïncide avec un rhumatisme articulaire aigu. Nous insistons à dessein sur les faits de cette espèce, parce que notre expérience journalière nous en démontre de plus en plus la fréquence, et que, par conséquent, on ne saurait trop appeler l'attention des médecins sur un point de pratique avec lequel tous ne se sont pas encore suffisamment familiarisés.

OBSERVATION 84e.

Jeune homme de 17 ans. — Rhumatisme articulaire aigu. — Endocardite (battemens violens du cœur, bruit de soufflet, etc.) — Plus tard, pleurésie, avec épanchement. — Saignées à haute dose, vésic., digit. — Sortie en voie de guérison.

Un élève en pharmacie, âgé de 17 ans, d'une constitution lymphatique, peau mince et fine, cheveux châtains, nous fut adressé par M. le docteur Cottereau, pour être traité d'un violent rhumatisme articulaire. Il fut admis à la clinique (n° 4, salle St-Jean-de-Dieu), le 13 septembre 1834. Il était malade depuis le 8 du même mois, à la suite d'alternatives de chaud et de froid (1).

(1) Le malade attribuait lui-même sa maladie à la cause ci-dessus indiquée. Notre confrère, M. Cottereau, nous apprit qu'il arrivait souvent à ce jeune homme, après des courses qui l'avaient mis dans un état de sueur, de descendre à la cave, d'y rester long-temps, et même de s'y coucher.

Au moment de l'entrée, les genoux, les pieds, les épaules, les coudes et les mains étaient pris, gonflés, et la fièvre était d'une grande violence (pouls à 108, fort, plein, développé, peau sudorale); le moindre mouvement était impossible.

Il n'existait pas de douleur à la région précordiale, non plus que de matité anormale. L'impulsion du cœur se faisait sentir avec force, et les bruits de cet organe étaient masqués par un souffle léger, très sourd.

Prescription. — *2 saig. de 4 palett. chacune; 15 sang. à la main droite; catap. émoll.; lavem. huil.; diète.*

14. Le caillot est recouvert d'une couenne très épaisse, ferme, dense, et retroussée sur ses bords.— Urines rougeâtres.

Les douleurs rhumatismales sont un peu calmées; pouls à 100; peau chaude.

Le malade accuse une légère douleur à la région précordiale (il dit avoir été refroidi, par suite de la maladresse de l'infirmier, qui a laissé tomber sur ses draps des pots remplis de tisane). Un bruit de soufflet très distinct accompagne les battemens du cœur, qui sont très forts; la matité de la région précordiale occupe une médiocre étendue.

Diagnostic. — *Endocardite aiguë*

Prescription. — *Saignée de 4 palet.; vent. rég. précord. 3 palett.; looch avec digit. gr.* VI.

15. Cessation de la douleur précordiale (la main gauche seule est encore prise). — Le bruit de soufflet du cœur est moins fort. Les urines déposent abondamment. — Le malade se trouve très bien; il a dormi (le sang tiré de la veine présente une très belle couenne).

16. Le rhumatisme est presque entièrement dissipé; cependant le pouls est à 100-104; les bruits du cœur sont accompagnés d'un léger râpement. (*Une saignée de 3 palet.*)

Dans la nuit, le malade, au milieu d'une espèce de *transport*, se lève et fait une chute.

17. Persistance du bruit de soufflet; pouls à 100, fort et plein; les urines sont jumenteuses, analogues à du moût de raisin. — Le malade demande en pleurant des alimens (*on lui accorde deux tasses d'eau de poulet*).

18. Les bouillons ont été pris avec plaisir, le malade a dormi tranquillement et demande s'il pourra marcher aujourd'hui. — Cependant, la peau est chaude; le pouls plein, fort, large, tendu, vibrant, à 104, et le bruit de souffle de la région précordiale est très prononcé. (*Saignée, 3 palett.; 20 sangs. rég. précord.; diète*).

19. Sang recouvert d'une couenne très ferme. — Il ne reste aucune douleur articulaire, tous les mouvemens sont libres, mais les battemens sont toujours très étendus, très forts et accompagnés d'un bruit de souffle. (Ce souffle ressemble à celui qui a lieu quand on souffle pour éteindre une bougie).

20, 21, 22 et 23. Le malade se trouve très bien. Le pouls est à 100-104.

Le bruit de souffle est plus prononcé pendant le premier bruit du cœur que pendant le second (1). Il existe une matité assez étendue dans la région précordiale, mais elle dépend simplement de l'augmentation du volume du cœur (cette matité est de 4 pouc. 4 lig. transversalement, et de 3 pouc. 8 lig. verticalement).

Vent. rég. précord. 2 palett. — Bouillons.

24 et 25. Peu de changement. Articulations tout-à-fait libres.

26. Le pouls persiste à 100, 104, 108, toujours fort et vibrant.

On applique un vésicatoire sur la région précordiale.

27 et 28. A peu près même état.

Poudre de digit. (6 *gr.*) *sur le vésicatoire.*

29 et 30. Le malade s'affaisse, maigrit et s'écorche dans la région du sacrum.

Jusqu'au 4 octobre, il ne survient rien de nouveau. La fréquence du pouls persiste. Le malade ne se plaint d'aucune douleur de la poitrine, ni d'oppression. Cependant la respiration étant évidemment accélérée (32-36 inspir. par minute), j'explore attentivement la poitrine et je reconnais bientôt l'existence d'un épanchement dans le côté gauche (matité, souffle bronchique, égophonie des plus belles, absence de vibration des parois pectorales pendant que le malade parle).

Ventous. scarif. sur le côté 2 palett.; vésicat.; chiend. nit.; digit. sur le vésicat. — Bouill. et lait.

Sous l'influence de ces moyens, l'épanchement diminue et la respiration perd de sa fréquence (28 inspir.) — Le bruit de soufflet du cœur persiste toujours, le pouls descend de 112 à 96.

La mère de ce jeune homme arrive à Paris et n'attend que le moment où il pourra supporter le voyage pour le ramener dans son pays (Arras.) Il quitte l'hôpital, le 1er novembre, dans l'état suivant :

Bon appétit, sommeil tranquille; le malade ne se plaint de rien. La respiration est à 20-24 par minute. L'égophonie a complètement disparu. La résonnance et le murmure vésiculaire sont revenus partout, si ce n'est dans le tiers inférieur du côté gauche.

Bien que le malade affirme ne pas les sentir, les battemens de son cœur sont très forts dans une étendue égale à celle de la paume de la main, et toujours accompagnés d'un bruit de soufflet tellement prononcé, qu'on l'entend en tenant l'oreille à quelque distance de la région précordiale. On entend aussi le bruit dont il s'agit, en appliquant l'oreille à la partie postérieure de la poitrine. En appliquant la main sur la région précordiale, on sent un frémissement, une sorte de bouillonnement, semblable à celui d'un liquide qui passerait par une ouverture trop étroite.

(1) Moins obscur dans la région des orifices artériels que dans celle des orifices auriculo-ventriculaires, le second bruit devient tout-à-fait clair dans la région sous-claviculaire, où il imite vraiment un claquement de soupape.

RÉFLEXIONS.

Chez ce jeune malade, on ne saurait attribuer le bruit de soufflet et la force et l'étendue des battemens du cœur, survenus pendant le cours d'une affection aiguë de cet organe, à autre chose qu'à une endocardite, occupant spécialement les valvules. Il est à craindre que la lésion des valvules ne fasse de nouveaux progrès et que plus tard le sujet ne soit atteint de ce que les auteurs ont désigné vaguement jusqu'ici sous le nom de *maladie organique*, *ou d'anévrisme du cœur*, maladies qui ne sont ordinairement autre chose qu'une induration des valvules, accompagnée des diverses altérations que nous avons vu précédemment se développer à sa suite.

Quoi qu'il en soit, le nombre des cas dans lesquels j'ai vu persister ainsi le bruit de soufflet chez des individus affectés d'une inflammation aiguë de la membrane interne du cœur coïncidant avec un rhumatisme articulaire aigu, s'élève à quinze environ, et ce n'est guère que depuis quatre ans que j'ai commencé à reconnaître la fréquence de l'endocardite rhumatismale. Quelques sujets continuent à vaquer assez facilement à leurs occupations; mais la plupart éprouvent, quand ils se livrent à quelque exercice un peu fatigant, des palpitations et de l'oppression.

OBSERVATION 85e.

Femme de 23 ans. — Rhumatisme articulaire aigu, avec symptômes d'endocardite (bruit de soufflet, battemens violens du cœur). — Plus tard, symptômes de phlébite dans le membre inférieur gauche. — Émissions sanguines à haute doses, vésicat., digit. — Guérison.

Une nourrice, âgée de 23 ans, d'une forte stature, mais d'une constitution lymphatique, était affectée, depuis dix jours, d'un violent rhumatisme articulaire aigu, lorsqu'elle nous fut adressée par notre confrère M. le docteur Harraque, le 5 janvier 1835. Elle fut couchée au nº 4 de la salle Ste-Madeleine.

Il y avait alors six semaines qu'elle était accouchée. Sa maladie avait commencé par une *courbature* avec léger mal de gorge, suivi de douleur, de gonflement dans la plupart des articulations, et d'une fièvre très forte. Au moment de l'entrée, plusieurs articulations étaient encore prises; mais le genou droit était surtout affecté; il était très gonflé et avait 15 pouc. 10 lig. de circonférence, tandis que la circonférence du genou opposé n'était que de 14 pouc.

La fièvre persistait avec violence; le pouls était fort, plein, tendu, vibrant.

Les battemens du cœur étaient violens, étendus et accompagnés d'un bruit de soufflet distinct : il n'existait point de douleur notable dans la région précordiale, qui résonnait à peu près comme à l'état normal.

Malaise général; visage un peu anxié, immobilité complète.

Diagnostic. — *Rhumatisme articulaire aigu avec légère endocardite.*

Prescription *du 6 janvier.* — *Une saig. de 4 pal.; 20 sangs. autour du genou.* — *Boisson diaphorét.; lavem.; catapl.; diète.*

7. Le caillot est recouvert d'une couenne épaisse, dense, élastique, résistante, tout-à-fait semblable à une membrane à demi organisée. — La circonférence du genou a diminué de 10 lig. Les douleurs sont moindres; sueurs abondantes; pouls fréquent et fort; persistance du bruit de souffle.

Ventous. scarif. autour du genou. 3 palettes.

8. Peu de changement, si ce n'est que le gonflement du genou a encore diminué.

Saig. de 3 palettes.

9. Le caillot est recouvert d'une couenne comme celui de la précédente saignée. Le genou droit n'a plus que 14 pouc. de circonférence, c'est-à-dire, qu'il n'est pas plus gros maintenant que le gauche. Mais le poignet gauche est gonflé et plus douloureux que les jours précédens.

Saig. 3 palet.; pot. gomm. sirop diacode; le reste ut suprà.

10. Le bras gauche tout entier est très douloureux.

Saig. de 4 palettes.

11. Le poignet est bien dégonflé; la malade a sué abondamment. — Le bruit de soufflet du cœur persiste (1). — Le genou malade est entièrement libre.

12. La malade a vomi un ver lombric; son état est d'ailleurs très satisfaisant. Les battemens du cœur sont beaucoup moins forts et le souffle qui les accompagne très léger.

13. Bien (3 *bouill. de poulet*).

15. La malade s'est levée dans la nuit et a été prise peu de temps après d'une vive douleur dans le mollet gauche. Le matin à la visite, le mollet est gonflé (14 pouc. de circonférence), et la sensibilité est telle que la moindre pression est insupportable. Retour de la réaction fébrile.

36 *Sangs. au mollet; catapl.; diète.*

18. 9 sangsues seulement ont pris; fièvre très forte; visage altéré; l'état de la malade est on ne peut plus grave. — Le gonflement du mollet s'est étendu à la cuisse qui est infiltrée. Nous soupçonnons une phlébite de la veine crurale.

Saig. de 3 palett.; ventous. scarif. à la jambe et à la cuisse 3 palettes.; catapl.

17. *Facies* toujours très altéré; vomissement de matières aqueuses; pouls faible, à 112-116.— Le sang de la saignée contient, au milieu d'une abondante sérosité, un caillot couenneux, à bords retroussés.

(1) Il existe un léger bruit de diable dans les carotides, circonstance qui, comme nous l'avons dit ailleurs, n'est pas très rare à la suite des grandes émissions sanguines.

La cuisse et le mollet sont moins enflés et moins douloureux; on ne sent point de cordon dur et tendu dans le trajet des veines; la fièvre a diminué.

Bain, catapl. émoll. — 1 *bouill.*

18. Le membre abdominal gauche est généralement enflé, infiltré, mais peu douloureux; il n'existe nulle part de fluctuation. — Continuation des vomissemens.

Le bruit de soufflet du cœur existe encore, mais très faible.

Eau de seltz; solut. de sirop de groseille; 1 *kilog. de glace pour prendre en fragmens.*

19. Nausées sans vomissement; visage meilleur; diminution du gonflement; pouls à 100, mou, souple.

20, 21, 22, 23 et 24. Le visage se ranime, l'anxiété se dissipe; mais il reste toujours de la fréquence du pouls. On exerce une légère compression autour du membre infiltré, ce qui est suivi d'une résolution rapide. La malade supporte bien les bouillons et les potages. Elle dort assez tranquillement.

25 et 26. L'amélioration persiste. Cependant la fréquence du pouls et le bruit de souffle du cœur continuent.

Vésicatoire sur la région précordiale.

27. Un des deux bras est tellement douloureux qu'on ne peut le remuer sans faire crier la malade; pouls à 124; langue lisse et sèche.

8 *gr. de digit. vésicat.; diète.*

28. Amélioration. Le membre inférieur est complètement dégagé; le bras est moins douloureux. Pouls à 100.

29. Pouls à 96 (*continuation de la digitale*).

30. La malade ne souffre plus nulle part; pouls à 92; le bruit de soufflet du cœur diminue sensiblement chaque jour. Point de matité anormale dans la région précordiale. (2 *bouill.; 2 potag.*).

Les jours suivans, la convalescence fait des progrès, et le 7 février il n'existait plus de bruit de soufflet dans la région du cœur. Le pouls était à 76. La respiration était naturelle (1). La malade mangeait le quart.

La malade ne reste plus à l'hôpital que pour y guérir d'un engorgement du sein gauche, où se sont formés des abcès.

RÉFLEXIONS.

Tous ceux qui ont suivi la malade dont nous venons de rapporter l'histoire, ont regardé sa guérison comme un des plus beaux cas qui puissent déposer en faveur des émissions sanguines. En effet, lorsqu'après la guérison du rhumatisme éclata le gonflement douloureux du membre inférieur gauche, avec fièvre violente, vomissemens, altération des traits, plusieurs personnes crurent que c'en était fait de la malade, et qu'il ne fallait plus songer aux émissions sanguines, après celles qui avaient été déjà pratiquées. Je partageais moi-même en partie cette crainte. Néanmoins, j'eus recours à de nouvelles émissions sanguines, et un prompt soulagement en fut la suite. Avec de la patience et les soins nécessaires, il est donc bien peu de phlegmasies aiguës dont on ne puisse triompher, quand elles sont prises à temps.

Nous pensons que c'est au vésicatoire de la région précordiale et à la digitale, qu'il faut rapporter l'achèvement de la guérison de l'endocardite valvulaire chez cette malade.

(1) Dans le cours de la maladie, nous avons percuté et ausculté plusieurs fois la poitrine, et nous n'avons jamais rencontré aucun signe de maladie de la plèvre et des poumons.

OBSERVATION 86e.

Femme de 28 ans. — Rhumatisme articulaire aigu, compliqué d'endocardite ou de rhumatisme de l'enveloppe interne du cœur (bruit de soufflet du cœur, battemens violens de cet organe.) — Émissions sanguines à haute dose. — Guérison. — Nouvelle attaque de rhumatisme, avec nouveaux accidens du côté du cœur.

Lefebvre (Marie), âgée de 28 ans, couturière, d'une constitution délicate, nerveuse, ayant la peau fine, les cheveux châtains, habitait Paris depuis quatre ans, lorsqu'elle fut admise à la clinique, le 24 août 1833 (n° 8, salle Sainte-Madeleine). Avant son arrivée à Paris, elle se livrait aux travaux de la campagne qui la fatiguaient beaucoup. Il y a trois ans environ qu'elle est accouchée. Sa grossesse a été laborieuse, et pendant sa durée, il est survenu de temps en temps des palpitations. Depuis l'accouchement, cette jeune femme, mal réglée, ne jouit pas d'une bonne santé. Quelque temps après ses couches, elle fut admise à l'Hôtel-Dieu, pour des *douleurs rhumatismales*, siégeant dans diverses articulations.

Il y a trois mois, elle fut reçue à l'hôpital Necker, pour une maladie de poitrine qu'elle désigne sous le nom de rhume. Elle y fut saignée du bras et on lui appliqua des sangsues. Elle était de nouveau malade depuis onze jours, lorsque je l'examinai le lendemain de son entrée à la clinique (25 août).

Des douleurs existaient dans la plupart des articulations des membres supérieurs et inférieurs, dont quelques unes avaient été gonflées avant l'entrée à l'hôpital. Comme à l'époque où elle fut traitée, à l'Hôtel-Dieu, pour de semblables douleurs, elle éprouvait de l'oppression et un sentiment de gêne dans la région précordiale. (La malade a pris chez elle un grain d'émétique dans du bouillon de veau. Elle a vomi, mais n'a point été soulagée).

Prescription du 25. — *Une saignée de 3 palett.; solut. de sir. de gomme; diète; lav. émoll.*

26. Les douleurs des membres inférieurs ont diminué, mais celles des membres supérieurs sont plus vives. Le poignet droit est un peu enflé, la peau qui le recouvre est tendue, luisante, le moindre contact arrache des cris à la malade.

Pouls développé, de 108 à 112 par minute.

Les battemens du cœur sont très forts et très étendus, tumultueux. Le bruit qui les accompagne est confus et mêlé de souffle ou de frottement; il existe un léger frémissement cataire dans la région précordiale.

La coïncidence de ces derniers symptômes avec un rhumatisme articulaire nous porte à soupçonner une inflammation de la membrane interne du cœur et des valvules.

Saignée de 2 palettes; 12 sangs. et catapl. sur la rég. préc.; inf. de viol. édulcorée avec le sirop de gomme; diète.

Le caillot de cette seconde saignée n'est pas relevé sur ses bords, en forme de champignon, comme celui de la première, et la couenne est moins épaisse.

27. Les douleurs sont un peu moins vives, le pouls est à 116-120; les battemens du cœur sont toujours très forts, et ils sont accompagnés d'un bruit de *râpe* assez distinct; la chaleur de la peau est forte; la malade se sent très faible.

12 *sangsues sur la région précordiale.*

28. Les douleurs sont encore très fortes; dyspnée, toux, douleur dans le côté gauche. Le murmure respiratoire est faible, ce qui tient au peu d'étendue des mouvemens respiratoires.—Langue rouge, parsemée de quelques plaques caséiformes. — Visage abattu, affaissé, exprimant la souffrance. — Même état du cœur.

Une saig. de 2 palett.; pot. gomm.

29. Bruit de râpe très prononcé; 104 à 108 pul.; peau chaude; tendue, luisante, autour des articulations douloureuses; visage un peu moins affaissé; la rougeur de la langue est moindre, les plaques caséiformes se détachent.

Ventous. scarif. sur la région précordiale.

30. Les épaules sont encore fort douloureuses; peau moins chaude, pouls à 96-100, conservant de la force; les battemens du cœur sont si violens que la malade leur donne le nom de palpitations; persistance du bruit de râpe ou de soufflet et léger frémissement cataire.

31. Peau moins chaude, douleurs moins vives, palpitations encore très fortes.

10 *sangs. à la région précordiale.*

1er et 2 septembre. Le pouls est descendu à 84; l'état général est bon, le rhumatisme articulaire presque entièrement dissipé. Un changement notable s'est opéré dans l'état du cœur. Les battemens de cet organe sont moins forts et moins étendus, d'une régularité parfaite; le frémissement cataire est presque nul et le bruit de râpe beaucoup moins prononcé. (*Bouill. et potages*).

3, 4, 5, 6 septembre. Les battemens du cœur reviennent de plus en plus à leur état normal. Le second bruit est un peu plus âpre que dans l'état ordinaire, mais le bruit de râpe ou de soufflet proprement dit a complètement disparu. La région précordiale ne rend un son mat que dans une étendue égale à celle d'une pièce de six francs. Les battemens du cœur repoussent la main avec une certaine dureté, mais dans un espace beaucoup moins considérable que précédemment. (*On augmente graduellement la quantité des alimens*).

7. La malade mange le quart. Elle est tout-à-fait bien.

8. Elle demande sa sortie.

Les battemens du cœur sont encore un peu forts. Les deux bruits sont clairs. Le souffle a entièrement cessé, ainsi que le frémissement *cataire.*

RÉFLEXIONS.

Il est clair que les symptômes fournis par l'exploration du cœur dépendaient bien d'une lésion aiguë, puisqu'ils ont disparu si rapidement et en même temps que les symptômes du rhumatisme articulaire.

Or, quelle autre maladie aiguë qu'une inflammation aurait pu donner lieu aux symptômes que nous avons indiqués? Cette inflammation avait, selon moi, son siége, non dans le péricarde mais dans l'*endocarde,* c'est-à-dire dans la membrane interne du cœur, et spécialement dans la portion qui se déploie sur les valvules. Cette phlegmasie, cause principale de la force et de l'étendue des battemens du cœur, a déterminé un gonflement plus ou moins considérable dans les valvules, en a gêné le jeu, et de là le bruit de râpe ou de soufflet et le frémissement cataire. C'est à la complication dont il s'agit qu'il faut aussi rapporter le sentiment d'oppression et d'anxiété dont se plaignait la malade. S'il existait réellement une péricardite en même temps que l'endocardite, elle n'était pas accompagnée d'un épanchement notable (1).

(1) Une nouvelle attaque de rhumatisme, accompagnée de violens battemens du cœur, eut lieu huit jours environ après la sortie, et la malade rentra à l'hôpital, le 19 novembre, deux mois et demi environ après sa sortie. Le cœur se faisait sentir dans l'étendue de 4 à 5 pouc. verticalement, et de 5 à 6 pouc. transversalement. Il existait un frémissement vibratoire, et un bruit de râpe très prononcé dans la région précordiale: plus tard, nous distinguâmes nettement d'abord trois, puis quatre bruits au lieu du double claquement normal. (Dans la partie de nos Prolégomènes relative aux bruits anormaux du cœur, nous avons indiqué d'une manière précise les trois et quatre bruits observés chez cette malade. Voy. p. 66.) — A cette époque, il n'existait plus de douleurs dans les membres.

La poudre de digitale à l'intérieur et à l'extérieur (on en saupoudrait la surface d'un vésicatoire placé à la région précordiale), l'hydriodate de potasse et un régime sévère améliorèrent considérablement l'état de la malade. Elle avait repris un embonpoint assez marqué, lorsqu'elle sortit le 4 mai. Les battemens du cœur étaient cependant encore très étendus, et dans les cavités gauches on entendait trois bruits au lieu de deux (c'était le second bruit du cœur qui se partageait en deux, comme si le ventricule gauche se fût dilaté à deux reprises pour aspirer le sang de l'oreillette correspondante). — Dans l'état de repos, la malade se trouvait très bien.

Le 21 mai, cette malade rentre pour la troisième fois, atteinte d'un rhumatisme aigu, avec réaction fébrile très forte. A ce rhumatisme se joignit plus tard un épanchement pleurétique droit. L'état de cette malheureuse nous paraissait presque désespéré: néanmoins, grâce à de petites saignées générales et locales, aux

Les observations suivantes ont pour but de montrer que si l'endocardite rhumatismale, jusqu'ici presque toujours méconnue, n'est pas guérie dans sa période aiguë, elle est suivie des accidens ordinaires des *lésions dites organiques* du cœur, lésions qui consistent surtout en une induration des valvules, avec hypertrophie du cœur.

OBSERVATION 87e.

Jeune homme de 10 ans 1/2. — Rhumatisme articulaire aigu, suivi de symptômes d'hypertrophie du cœur et d'induration des valvules. — Soulagement par les saignées, la digitale, le repos et le régime.

Vers le milieu du mois de novembre 1833, M. le docteur Gariel me pria d'examiner son néveu, jeune homme de 10 ans et demi, récemment arrivé de la province, et présentant des *symptômes de maladie du cœur* (1).

Au moindre exercice, ce jeune homme éprouvait de violentes palpitations et une dyspnée poussée jusqu'à l'étouffement. Les battemens du cœur se faisaient sentir dans un cercle d'environ 4 pouces de diamètre et soulevaient fortement la région précordiale; ils étaient tantôt réguliers, tantôt intermittens et irréguliers. Ils étaient accompagnés d'un très fort double bruit de soufflet dont le maximum d'intensité correspondait à la région de l'orifice auriculo-ventriculaire gauche. La petitesse du pouls contrastait avec la violence des battemens du cœur; il survenait fréquemment des hémorrhagies nasales, etc., etc.

Sachant déjà combien il est commun de voir survenir des symptômes de *maladie dite organique du cœur*, à la suite des affections rhumatismales, je demandai à notre honorable confrère, M. le docteur Gariel, si son jeune neveu n'avait point essuyé d'affection de ce genre. Manquant de renseignemens à cet égard, je l'engageai à écrire au médecin qui avait soigné le jeune malade, et de lui demander quelques détails sur les *antécédens* du sujet.

Voici la réponse de ce médecin (M. Fillolet), que j'extrais textuellement de la lettre qu'il écrivit à M. le docteur Gariel, en date du 15 novembre 1833.

« *Rhumatisme articulaire aigu, traité par les* » *antiphlogistiques; cataplasmes émolliens; bains* » *chauds; frictions huileuses et anodynes; boissons* » *délayantes et diaphorétiques; diète.*

» *Les palpitations n'ont été observées que vers la* » *fin de la maladie, lors de la cessation presque to-* » *tale des douleurs articulaires. Jusqu'alors, les* » *battemens du cœur n'avaient rien offert d'extraor-* » *dinaire.* »

Deux ou trois saignées, la digitale, un régime sévère, le repos, soulagèrent considérablement le jeune malade. Mais le bruit de soufflet persistait encore lorsqu'il partit pour son pays, et il est à craindre que l'hypertrophie du cœur et l'induration des valvules dont il est affecté ne soit tout-à-fait incurable (1).

RÉFLEXIONS.

Appliquons-nous donc, je ne saurais trop le redire, à bien diagnostiquer les inflammations aiguës de la double enveloppe séro-fibreuse du cœur; et, une fois reconnues, combattons-les avec la dernière vigueur; si nous ne voulons pas qu'elles se prolongent indéfiniment, en entraînant à leur suite des lésions qu'il ne sera plus en notre pouvoir de guérir.

N'oublions pas surtout que de telles phlegmasies ont une tendance d'autant plus grande à se prolonger, que malheureusement on ne peut condamner à un repos suffisant l'organe dans lequel elles ont établi leur siége.

OBSERVATION 88e.

Homme de 33 ans. — Symptômes d'hypertrophie du cœur et d'induration des valvules, à la suite de plusieurs attaques de rhumatisme. — Soulagement par les émissions sanguines, la digitale, le vésicatoire, le repos et le régime.

Kaulet, âgée de 33 ans, serrurier, demeurant rue du Dragon, n° 42, d'une bonne constitution, mais un peu lymphatique, fut admis à la clinique (n° 2, salle St-Jean-de-Dieu), le 29 décembre 1834. Il se plaignait d'oppression, de palpitations au moindre exercice. Les battemens du cœur étaient accompagnés d'un bruit de soufflet. On sentait un frémissement vibratoire obscur dans la région précordiale, laquelle région offrait une matité de 4 pouc. verticalement et de 4 pouc. 4 lig. transversalement. Pouls petit, irrégulier, intermittent, à 120, 130, 140 puls. et même plus par minute.

Avant d'avoir interrogé le malade sur ses maladies antécédentes, j'annonçai que très probablement il avait été atteint d'une affection rhumatismale (2). Il nous apprit qu'en 1821, 1825, 1829,

vésicatoires sur la poitrine, nous fûmes assez heureux pour la voir se rétablir dans le même état où elle se trouvait à sa seconde sortie. Il nous sembla même que la circulation s'opérait un peu plus librement à travers les orifices du cœur. Toutefois, un léger bruit de souffle persistait, et le cœur conservait un volume énorme (on observait encore trois battemens et trois bruits). Pendant la systole, la région précordiale était fortement frappée par le cœur, et ce choc faisait entendre à l'oreille appliquée immédiatement sur la région indiquée, un tintement argentin des plus marqués.

Tout récemment (janvier 1835), M. le docteur Lafère, pharmacien attaché à notre clinique, a eu occasion de voir la malade: son état est assez satisfaisant; toutefois, lorsqu'elle se livre à quelque exercice un peu fatigant, elle éprouve de fortes palpitations et de l'oppression.

(1) Je revis plus tard ce malade, en consultation avec M. le docteur Piorry.

(1) J'ai déjà parlé de ce cas dans les Prolégomènes. Je rappellerai ici que le jeune homme qui en est le sujet nous offrit trois battemens et trois bruits du cœur, au lieu de deux: tic... tac... tac...

(2) J'ai annoncé d'avance la préexistence d'un rhumatisme chez plusieurs individus atteints de *maladie organique* du cœur, et un grand nombre de personnes peuvent attester que les réponses des malades ont le plus souvent justifié cette sorte de *prévision*.

1832, il avait eu, en effet, un rhumatisme occupant la plupart des articulations. Pendant aucune des attaques de rhumatisme, il ne ressentit de douleur ni dans la région précordiale, ni dans les côtés de la poitrine. Mais c'est à la suite de ces attaques que sa respiration est devenue difficile, courte, et que les palpitations se sont développées.

Deux saignées de 3 palettes chacune, 2 applications de ventouses de 3 palet. chacune, un vésicatoire sur la région précordiale; la digitale à l'extérieur et à l'intérieur; le repos et un régime sévère, soulagèrent le malade sans le guérir entièrement, ce qui nous paraît à peu près impossible.

OBSERVATION 89e, 90e, 91e, 92e.

Jeune fille de 19 ans. — Symptômes d'hypertrophie du cœur et d'induration des valvules, à la suite de diverses attaques de rhumatisme articulaire aigu. — Soulagement par les saignées, la digitale, le repos et le régime.

Beurse (Victoire), âgée de 19 ans, d'une constitution délicate et nerveuse, peau fine et mince, cheveux châtains, avait déjà été affectée, à diverses reprises, de rhumatisme articulaire aigu, lorsqu'une maladie de ce genre la conduisit à la clinique (n° 9, salle Sainte-Madeleine), le 2 mai 1833.

Elle était sujette aux palpitations et ne pouvait monter un escalier sans être essoufflée. — On entendait à la région précordiale un très beau bruit de soufflet ou de scie. Les battemens du cœur se faisaient sentir dans une grande étendue et soulevaient notablement la région précordiale. Il survenait assez souvent des saignemens de nez.

Les émissions sanguines à haute dose firent assez promptement justice de la nouvelle attaque de rhumatisme articulaire aigu, et calmèrent les palpitations habituelles. Néanmoins, le bruit de souffle persistait toujours, lorsque la malade sortit de l'hôpital, le 1er août 1833. — Depuis cette époque, nous ne l'avons pas revue, mais il n'est que trop probable que les accidens dus à l'hypertrophie du cœur et à l'induration des valvules auront fait depuis de nouveaux progrès (1).

(1) Je ne finirais pas, si je voulais rapporter ici tous les cas où j'ai vu des *maladies organiques* du cœur et des valvules, à la suite de rhumatisme articulaire aigu. Dans ce moment même (février 1835), j'en ai trois nouveaux exemples sous les yeux. Le premier a pour sujet une jeune fille de 18 ans environ, couchée au n° 6 de la salle Sainte-Madeleine. J'ai observé le second chez un jeune homme de 14 ans, que j'ai soigné conjointement avec M. le docteur Sarlandière, et auprès duquel MM. Broussais, Marjolin et Fouquier furent appelés en consultation (nous avons eu la douleur de perdre ce jeune malade). Enfin, le troisième exemple m'a été fourni par un jeune homme de 22 ans, que j'ai vu en consultation avec M. le docteur Aussandon père.

CHAPITRE III.

DE LA CARDITE, OU INFLAMMATION DU TISSU MUSCULAIRE ET DU TISSU CELLULAIRE INTER-MUSCULAIRE DU COEUR (1).

—

CONSIDÉRATIONS PRÉLIMINAIRES.

Suivant Corvisart, *il est peu de maladies du cœur qui soient moins connues que le* CARDITIS. Il divise le carditis en aigu et en chronique, et il sous-divise le carditis aigu en *occulte* et en *manifeste*.

M. Laënnec pense que « il n'existe peut-être pas un seul exemple incontestable et bien décrit de l'inflammation générale du cœur, soit aiguë, soit chronique. » Il est vrai qu'il écrit ceci à la page 554 du 2e vol. de son ouvrage, et qu'à la page suivante il dit : « *il paraît* CONSTANT *que l'inflammation générale du cœur a été observée.* » M. Laënnec ajoute que « *les exemples d'inflammation partielle et caractérisée par l'existence d'un abcès ou d'une ulcération dans les parois du cœur*, sont beaucoup plus communs et plus exactement décrits.

(1) Corvisart a placé la cardite (il lui donne le nom de *carditis*) dans la classe des *affections qui intéressent à la fois divers tissus du cœur.* « J'ai placé le carditis dans cette classe, dit-il, parce que je » pense, contre le sentiment de plusieurs auteurs, que cette affec- » tion n'appartient point exclusivement et isolément à un des tissus » qui composent cet organe, mais qu'elle intéresse d'une manière » aussi marquée, et le tissu musculaire, et le séreux, et le cellu- » laire (je n'en excepte pas même le vasculaire), qui entrent dans » la texture du cœur. PEUT-ÊTRE MÊME, S'IL FALLAIT DÉCIDER quel » est celui de ces divers tissus qui se trouve le plus affecté, pour- » rais-je AVANCER QUE LE TISSU CELLULAIRE EST PLUS VIVEMENT ET PLUS » ESSENTIELLEMENT LÉSÉ QU'AUCUN AUTRE. » (*Op. cit.*, p. 244).

Les réflexions de Corvisart sont parfaitement justes. En effet, on ne connaît encore aucun exemple de phlegmasie pure et simple du tissu musculaire du cœur. Toutefois, nous devions faire pour l'inflammation de ce tissu ce que nous avions fait pour celle des tissus séreux extérieur et intérieur du cœur, c'est-à-dire lui consacrer un chapitre spécial. Mais, de même que nous avons décrit ensemble et l'inflammation du tissu fibreux du cœur et l'inflammation du tissu séreux du même organe, ainsi nous avons cru devoir étudier, dans un seul et même chapitre, et l'inflammation du tissu musculaire du cœur et l'inflammation du tissu cellulaire interposé entre les faisceaux et les fibres musculaires.

Il est très vrai d'ailleurs que dans une violente inflammation du cœur tous les tissus élémentaires de cet organe sont souvent entrepris à la fois, à des degrés différens. Mais l'inflammation simultanée des divers tissus constituans du cœur serait-elle plus commune encore qu'elle ne l'est, il n'en faudrait pas moins étudier séparément l'inflammation de chacun de ces tissus, comme on le fait pour l'inflammation des divers élémens qui concourent à la composition des autres viscères, tels que le poumon, l'appareil digestif, etc., bien qu'il ne soit pas très rare de rencontrer une inflammation simultanée de plusieurs de ces élémens; c'est ce qui arrive, par exemple, dans *certaines fluxions de poitrine*, où la plèvre, la membrane interne des conduits aériferes, le *parenchyme* pulmonaire, sont enflammés à la fois. Il serait même impossible de se former des idées un peu claires et précises sur l'histoire des phlegmasies qui affectent simultanément plusieurs des élémens anatomiques d'un organe ou d'un viscere, si l'on ne connaissait pas bien auparavant l'histoire de l'inflammation de chacun de ces tissus en particulier. Sans doute il ne faut pas négliger la méthode *synthétique* en médecine, mais il ne faut pas oublier non plus que la méthode *analytique*, si heureusement fécondée par le génie de Bichat, a été le principal instrument des immenses progrès de la science que nous cultivons.

M. Laënnec a considéré le ramollissement du cœur comme une affection *sui generis* et indépendante de l'inflammation de cet organe. Il rapporte ainsi qu'il suit l'opinion que j'avais émise sur l'influence de l'inflammation dans la production du ramollissement du cœur. « M. Bouillaud regarde le » ramollissement du cœur comme un effet de l'in- » flammation, et il pense qu'il en est de même de » l'*endurcissement plus ou moins prononcé et de la* » *diminution ou de l'augmentation de coloration.* » (*op. cit.*, t. 11e, pag. 538-39).

Je commence par déclarer que si j'ai jamais dit quelque part *que la diminution ou l'augmentation de coloration du cœur* est nécessairement l'effet d'une inflammation, c'est là une absurdité si grossière que M. Laënnec aurait pu se dispenser de la relever. Mais je n'ai jamais rien dit ni écrit de pareil. Il est très vrai que j'ai mis le ramollissement du cœur au nombre des effets que l'inflammation de la substance musculaire de cet organe peut produire. Je dois seulement m'étonner que M. Laënnec m'ait concédé la propriété de cette opinion, car elle appartient à la plupart des auteurs qui se sont occupés avant moi de la cardite, et à Corvisart en particulier.

Au reste, après avoir dit que *la seule preuve que j'apporte à l'appui de cette manière de voir, c'est que les muscles atteints d'une phlegmasie aiguë, le cerveau, le foie, les poumons, les reins et la rate dans l'état d'inflammation, se ramollissent*, M. Laënnec poursuit ainsi : « *Je remarquerai d'abord que le choix de ces exemples renferme un cercle vicieux ; car il faudrait d'abord prouver que le ramollissement de ces divers organes, lorsqu'il existe seul et sans présence de pus, est l'effet d'une inflammation* (1). » Je n'ajouterai plus qu'un mot : c'est que j'ai pu, avec de graves observateurs, considérer le ramollissement du cœur comme pouvant être la suite de la cardite, sans en conclure que tout ramollissement du cœur était constamment le produit de cette cause. Cette conclusion eût été, en effet, erronée, puisque, sans parler de quelques autres causes, la décomposition putride amène à sa suite le ramollissement du cœur comme celui de tant d'autres organes.

D'ailleurs, en décrivant la cardite, je n'avais pas à faire l'histoire générale du ramollissement du cœur, mais bien à signaler le rôle que jouait cette maladie dans la production d'une espèce particulière de ce ramollissement, et je n'ai rien à rétracter de ce que j'ai dit à cet égard.

Après avoir établi que le ramollissement est une des terminaisons de la cardite, il semble qu'on ne pourrait, sans se contredire, placer l'induration au nombre de ces terminaisons. Mais cette contradiction n'est qu'apparente. En effet, comme tout le monde en convient, les caractères anatomiques de l'inflammation diffèrent beaucoup selon le degré et la période de cette maladie, ainsi que suivant les différens tissus qu'elle peut affecter, soit ensemble, soit séparément. Quant à l'induration, elle a été, dans tous les temps, considérée comme une des terminaisons de l'inflammation, par les divers médecins et chirurgiens qui ont tracé l'histoire de cet état morbide. Ainsi donc, pour qu'il y eût contradiction à placer à la fois le ramollissement et l'induration parmi les terminaisons que peut affecter l'inflammation en général, et celle du cœur en particulier, il faudrait qu'on eût attribué l'un et l'autre de ces états au même degré et à la même période de la maladie, et l'on voudra bien nous faire grâce d'une erreur de cette espèce.

Le ramollissement, la suppuration et l'induration ne sont pas, au reste, les seules terminaisons possibles de la cardite : il faut placer encore au rang de ces dernières, l'*ulcération* (1), les perforations du cœur, avec ou sans formation d'un kyste anévrismal.

Dans une première section, nous allons rapporter des exemples des différentes altérations que la cardite, étudiée sous toutes ses formes et à toutes ses périodes, peut entraîner à sa suite. Une seconde section contiendra l'histoire générale de cette inflammation.

PREMIÈRE SECTION.

OBSERVATIONS PARTICULIÈRES SUR LA CARDITE, OU INFLAMMATION DU TISSU MUSCULAIRE ET DU TISSU CELLULAIRE INTERMUSCULAIRE DU COEUR.

PREMIÈRE CATÉGORIE.

Observations de cardite terminée par ramollissement et suppuration.

OBSERVATION 93e (2).

Homme de 67 ans. — Douleur dans le côté gauche de la poitrine, dyspnée, pouls faible, irrégulier, intermittent; délire. — Mort le septième jour après le début de la douleur de côté. — Épanchement purulent dans la plèvre gauche et dans le péricarde. — Cœur mou, flasque, se réduisant facilement en bouillie à la moindre pression, avec infiltration d'une matière grasse entre les fibres charnues, et développement d'un réseau vasculaire très apparent.

« Un décrotteur, âgé de 67 ans, d'un tempéra- » ment sanguin, éprouva, le 24 avril 1803, une

(1) On trouvera dans les beaux travaux de M. le professeur Lallemand une ample réfutation de la doctrine de M. Laënnec.

(1) Si je ne mets pas la gangrène au nombre des terminaisons de la cardite proprement dite, ce n'est pas que je la considère comme absolument impossible, du moins à un certain degré et dans une certaine étendue; mais c'est que, dans l'état actuel de la science, je n'en connais aucun exemple incontestable.

(2) J'emprunte cette observation à Corvisart (elle est la 37e de l'*Essai sur les maladies du cœur*).

» douleur assez faible dans le côté gauche de la » poitrine, avec augmentation d'une gêne de la » respiration à laquelle il était sujet depuis 30 ans. » Deux jours après il cracha du sang, et le 29, cin- » quième jour de la maladie, il fut admis à la cli- » nique interne, avec mal à la tête, figure animée, » œil brillant, respiration un peu gênée, poitrine » vaguement douloureuse, point de palpitations, » pouls faible, irrégulier, intermittent, inégal sur » les deux bras. Le lendemain, la respiration était » plus difficile, bruyante, râleuse; il sentait beau- » coup plus de douleur dans la poitrine; il y avait » du délire, accompagné d'une grande loquacité. » Dans la matinée de ce jour, il se leva de nouveau » à midi, il se recoucha, et expira inopinément le » septième jour de la maladie.

» La douleur de la poitrine, la gêne de la respi- » ration, l'examen extérieur du malade, m'avaient, » dès le second jour, donné la certitude de l'exis- » tence d'une péripneumonie. L'œil brillant, la » loquacité, le délire, le siége de la douleur, les » caractères du pouls, m'indiquaient que l'inflam- » mation s'était étendue sur le cœur (1), sans que » je pusse soupçonner la dégénérescence particu- » lière du tissu de cet organe.

» A l'ouverture du cadavre, la figure était inéga- » lement livide et violette; les veines sous-cutanées » étaient gorgées de sang.

» Le poumon gauche était recouvert, dans une » grande partie de son étendue, surtout près du pé- » ricarde, d'une couche pseudo-membraneuse, » de plusieurs lignes d'épaisseur.

» La cavité du péricarde contenait environ une » livre de liquide purulent, floconneux. Sa face » interne était enduite d'une fausse membrane dont » la superficie était mamelonnée.

» *Le cœur, de volume naturel, était mou et flas-* » *que. Les parois charnues des ventricules et des* » *oreillettes étaient pâles, jaunâtres; on aurait dit* » *qu'une substance grasse s'était déposée entre les* » *fibres charnues qui paraissaient écartées les unes* » *des autres. On voyait à la surface de ces parois* » *blanchâtres, ainsi que dans l'intérieur même de* » *leur substance charnue, un réseau vasculaire bien* » *développé et très apparent. En pressant légère-* » *ment entre les doigts la substance charnue, on la* » *réduisait facilement en une espèce de bouillie dont* » *la couleur était pâle et terne.*

» Toutes les cavités du cœur contenaient des » concrétions polypiformes qui se continuaient dans » la cavité même des gros vaisseaux. »

RÉFLEXIONS.

Corvisart ne craint point d'affirmer que l'*état pathologique du cœur ci-dessus décrit dénote certainement un état inflammatoire antérieur*. Or, cet état pathologique est un véritable ramollissement du cœur. La co-existence d'une péricardite est un nouvel argument en faveur de l'opinion de Corvisart. Les deux autres observations de cardite, rapportées à la suite de celle-ci dans l'*Essai sur les maladies du cœur*, sont également des exemples d'un ramollissement de la substance charnue du cœur coïncidant avec un épanchement purulent dans le péricarde. Corvisart dit qu'il ne se souvient point d'avoir eu occasion d'observer la *cardite* aiguë non compliquée.

A la suite des trois observations qu'il possédait, pour sa part, sur l'inflammation du cœur, Corvisart rapporte celles de *Meckel*, de *Storck* et de *Fabrice de Hilden*, sur le même sujet. Les observations de ces derniers auteurs sont au nombre de six, et dans toutes il existait une péricardite en même temps qu'une cardite. Les caractères de cette dernière maladie n'y sont malheureusement pas exposés avec tout le soin et toute la précision nécessaires en pareille matière.

Parmi les observations que renferment les deux précédens chapitres, on trouve quelques cas dans lesquels la péricardite ou l'endocardite étaient compliquées d'un ramollissement inflammatoire du tissu charnu du cœur. Je me contenterai donc de rapporter ici le fait suivant, dans lequel le ramollissement du cœur se trouve encore combiné avec une péricardite. Ce cas aurait été plus détaillé, si le malade eût été soumis à notre observation dès l'origine de l'affection à laquelle il finit par succomber.

OBSERVATION 94e.

Jeune homme de 27 ans. — *Fluxion de poitrine* incomplètement guérie, fièvre lente, dyspnée, infiltration des membres inférieurs. — Mort deux ou trois mois après le début de la fluxion de poitrine. — Adhérences dans les deux côtés de la poitrine. — Exsudation albumineuse dans le péricarde. — Ramollissement brunâtre du tissu du cœur.

Un jeune homme d'environ 27 ans fut admis à l'hôpital Cochin, dans le cours du mois de septembre 1823. Il était sorti depuis quelques jours de l'hôpital de la charité, où il avait été traité d'une *fluxion de poitrine*, dont il n'était pas entièrement rétabli au moment de sa sortie. Autrefois fort et bien constitué, il était, au moment de son entrée à Cochin, d'une maigreur extrême et d'une faiblesse considérable. Son teint était sale et comme terreux, sa peau sèche, son pouls petit et fréquent. Il conservait de la dyspnée et ses membres inférieurs étaient infiltrés.

N'étant plus attaché alors au service de l'hôpital Cochin, je n'examinai pas assez attentivement la poitrine et la région précordiale, pour pouvoir porter un diagnostic précis.

On essaya les apéritifs pour combattre l'infiltration. On fut bientôt obligé de suspendre ces moyens,

(1) Pour reconnaître *avec certitude* une péripneumonie et une inflammation du cœur, il nous faut aujourd'hui des signes moins vagues, moins équivoques, que ceux exposés dans le récit de cette observation.

en raison du développement d'une irritation du tube digestif. Cependant l'infiltration disparut peu à peu, ainsi que la gêne de la respiration. Mais il existait toujours une petite fièvre, et le malade, d'un appétit vorace, se consumait au milieu d'un dévoiement continuel, accompagné de coliques assez violentes. Il mourut le 20 octobre, environ six semaines après son entrée.

Autopsie cadavérique, environ 24 heures après la mort.

1° *Habit. extérieure.*— Marasme; point de traces de décomposition putride.

2° *Organ. respirat. et circulat.* — Les poumons, rosés, crépitans, parfaitement sains, adhéraient de toutes parts aux parois pectorales, ainsi qu'au péricarde. Ce dernier adhérait au cœur dans tous les points. Il existait entre le feuillet pariétal et le feuillet viscéral une exsudation albumineuse, jaunâtre, de la consistance de blanc-d'œuf à demi cuit, faiblement unie à la surface du cœur dont on la détachait à l'instar d'une fausse membrane de formation récente, bien qu'elle fût évidemment déjà assez ancienne. Cette exsudation tenait, au contraire, au feuillet pariétal par des filamens celluleux assez serrés. Enseveli pour ainsi dire au centre de cette masse albumineuse, dont l'épaisseur était de plus de trois lignes, le cœur avait un très petit volume, comme s'il eût été *atrophié* par la compression. *Sa surface extérieure était d'un rouge foncé, nuancé de quelques points noirâtres. Son tissu charnu était brun, ramolli et très facile à déchirer.*

Introduit dans le ventricule gauche, le doigt en remplissait étroitement toute la capacité.

OBSERVATION 95e (1).

Femme de 36 ans. — Symptômes de lésion organique du cœur, à la suite de trois attaques de rhumatisme articulaire aigu. — Tout à coup, symptômes d'une maladie aiguë, avec dyspnée, lipothymies, etc. — Mort dix-sept jours après le début de ces accidens. — Cœur volumineux, mou et flasque. — Trois ou quatre abcès dans la substance musculaire du cœur, avec rougeur noirâtre; pus sanieux dans l'épaisseur de l'appendice auriculaire. — Épaississement cartilagineux de la valvule mitrale, avec rétrécissement de l'orifice auriculo-ventriculaire gauche.

» Une domestique, âgée de 36 ans, fut atteinte, » vers sa treizième année, époque où elle travaillait » dans des caves humides et couchait dans des bâ- » timens neufs, d'un rhumatisme goutteux aigu. » A 16 ans, il survint une récidive du rhumatisme, » à la suite de laquelle les doigts et les orteils res- » tèrent toujours fixés dans une direction vicieuse, » avec impossibilité d'une extension complète. Au » mois de juillet 1808, après des fatigues multi- » pliées, il survint une troisième attaque de rhu- » matisme articulaire qui sévit successivement sur » toutes les articulations des membres, et se dis- » sipa, au bout d'une quinzaine de jours, en *lais- » sant les jambes œdémateuses, surtout le soir, pen- » dant deux mois.*

» Le 5 novembre de la même année, cette fille » se coucha bien portante, ne dormit pas, et » éprouva, après des horripilations générales, des » mouvemens vifs et tumultueux du cœur, une » douleur lancinante dans la région précordiale, de » la dyspnée et une lipothymie qui dura une heure. » — Les jours suivans, les mêmes symptômes per- » sistèrent, quoiqu'avec un peu de relâche (il sur- » vint plusieurs lipothymies).

» On administra des ANTISPASMODIQUES, DE L'ÉTHER; » *on appliqua de la moutarde aux pieds, des vésica- » toires aux jambes.*

» Tous ces moyens n'apportèrent aucun soulage- » ment, et la malade fut admise à l'hôpital St-An- » toine (c'était le quatrième jour de la maladie).

» Face abattue, teint blafard, lèvres vermeilles, » gonflement extraordinaire des veines du nez et » des jugulaires; réveils en sursaut. — Nausées et » vomissemens fréquens; langue rouge, lisse, hu- » mide; douleur à l'épigastre. — Pas de toux, res- » piration petite, fréquente, diaphragmatique. — » Palpitations du cœur véhémentes, intermittentes, » irrégulières, sensibles à la vue; décubitus sur le » dos, *erecta cervice.* Thorax résonnant bien. — » Plusieurs lipothymies dans la journée.

» *Potion fortifiante, infusion vineuse de camo- » mille* (1).

» 5 et 6. La potion *paraît* augmenter les palpita- » tions et les menaces de suffocation.

» 7. Toux et *crachats visqueux et sanguinolens.*

» 8. Le son de la poitrine devient obscur particu- » lièrement en bas. (*Émulsion*, HUIT SANGSUES *sur » l'épigastre*).

» 9 et 10. Vomissement des boissons, à l'excep- » tion de l'eau sucrée.

» 12. Découragement, anxiétés extrêmes, lipo- » thymies incomplètes, palpitations toujours très » vives; respiration courte, fréquente, laborieuse, » inégale, suspirieuse; froid des extrémités; délire » pendant la nuit.

» Jusqu'au 18, peu de changement; infiltration » autour des malléoles.

» *On pratique une saignée* (le sang n'est pas » couenneux).

» 19 et 20. Palpitations constantes, trouble » extrême de la circulation. Tous les symptômes » d'une mort prochaine existent... Cependant la » malade n'expire que le 22, conservant toute sa » connaissance.

» *Ouverture du cadavre.*

» Le lobe inférieur des deux poumons est com- » pacte. Les plèvres n'offrent d'autre altération » qu'une légère adhérence de celle du côté gauche.

(1) Cette observation est de M. Raikem. On la trouve dans les *Bulletins de la Faculté pour l'année* 1809, avec ce titre: *Extrait d'une observation sur une cardite aiguë, compliquée d'inflammation d'une partie du poumon et de la membrane muqueuse de l'estomac.*

(1) Malheureuse et vraiment déplorable thérapeutique! C'était celle du temps.

» Le viscère essentiellement malade est le cœur. » Il a un volume double de l'état naturel, il est » mou et flasque : le ventricule gauche surtout est » fort augmenté de volume, et ses parois sont » amincies. — La valvule mitrale présente de l'é- » paississement et un état cartilagineux. L'ouver- » ture auriculo-ventriculaire est rétrécie au point » de n'avoir que 6 lignes au plus de diamètre.

» A la face postérieure et supérieure de l'oreil- » lette gauche, à travers le péricarde qui est par- » faitement sain, on voit le tissu musculeux du cœur » recouvert de petits points blanchâtres, injectés » d'une couleur rouge noirâtre, *offrant trois ou » quatre petites tumeurs sphéroïdes, de deux à trois » lig. de diamètre et soulevant le péricarde. En les » incisant, il en coule un véritable pus sanieux et » opaque. L'appendice auriculaire de ce côté est dur, » compacte, volumineux, et contient un pus sanieux.* » — Dans les autres parties du cœur la fibre mus- » culeuse n'offre point d'altération... »

RÉFLEXIONS.

C'est par des observations telles que celles-ci qu'il faut répondre à ceux qui oseraient nier les immenses progrès qu'a faits, depuis une vingtaine d'années, la médecine vraiment pratique. On prescrit *une potion fortifiante* et une *infusion vineuse de camomille,* à une malheureuse femme qui étouffe et tombe en défaillance sous la double atteinte d'une inflammation aiguë des poumons et du cœur!

Je rappellerai aux lecteurs que l'observation présente vient encore confirmer tout ce que nous avons dit si souvent déjà sur la connexité qui existe entre les lésions organiques du tissu séro-fibreux du cœur et les affections rhumatismales des articulations. La femme qui fait le sujet de cette observation avait été, en effet, affectée, à trois reprises différentes, d'un rhumatisme articulaire aigu; à la suite de la troisième attaque, *les jambes restèrent œdémateuses pendant deux mois.* A l'ouverture du cadavre, outre les traces de la maladie aiguë qui a entraîné la mort, on trouve *un état cartilagineux de la valvule mitrale avec rétrécissement de l'orifice auriculo-ventriculaire gauche.* D'après les faits si nombreux que nous avons précédemment rapportés, n'est-il pas à peu près certain que la lésion dont il s'agit a été la conséquence d'une endocardite valvulaire coïncidant avec le rhumatisme articulaire aigu dont la malade a été atteinte?

OBSERVATIONS 96e et 96e (bis).

Homme de 58 ans. — Rhumatisme compliqué de symptômes d'inflammation du cœur. — Mort rapide. — Foyers purulens dans les parois, les piliers et la cloison du cœur.

Dans sa dissertation inaugurale *sur la cardite partielle et générale,* M. Simonet rapporte le cas suivant.

Un ancien chirurgien, âgé de 58 ans, *sujet aux affections rhumatismales* (1), en éprouvait une grave atteinte, lorsqu'il fut amené à l'hôpital Beaujon. Il avait alors les extrémités froides, une faiblesse générale, le pouls raide, serré, assez fort et irrégulier. Le cœur battait largement et tumultueusement, la respiration paraissait étouffée.

Une saignée fut vainement pratiquée. Le malade mourut quelques heures après dans une syncope.

Autopsie cadavér., 24 heures après la mort.

Sous la couche graisseuse du cœur, il y avait une demi-douzaine de petits foyers purulens. La membrane interne du cœur était rouge dans plusieurs endroits; à travers cette membrane on apercevait deux points blancs-jaunâtres faisant relief sur le pilier de la valvule mitrale : l'incision en fit écouler du pus. Un de ces foyers pénétrait dans l'épaisseur du pilier. Une exsudation très mince revêtait les portions enflammées de la membrane; dans divers points de l'épaisseur de la cloison, on rencontrait des foyers de deux à trois lignes, tous pleins d'un fluide blanc-jaunâtre. Les espaces de la substance qui n'offraient point de foyers étaient gris-jaunâtres, *ramollis, se déchirant sous le moindre effort.*

A l'ouverture du corps d'un individu qui succomba en deux jours à une inflammation très aiguë du cœur, M. le docteur Latham rencontra l'altération suivante : « Tout le cœur offrait une teinte » d'un rouge brun; la substance était ramollie, et » çà et là, quand on incisait les ventricules, on » voyait sourdre d'innombrables gouttelettes de » pus à travers les fibres musculaires. » (*Lond. Méd. Gaz.,* vol. III, pag. 118).

OBSERVATIONS 97e, 98e, 99e.

Jeune homme de 19 ans. — Variole, suivie d'abcès, et probablement de phlébite. Mort le cinquante-cinquième jour. — Abcès enkysté, de la grosseur d'une aveline, dans le tissu même du cœur.

Un soldat, âgé de 19 ans, était au 4e jour d'une variole, lorsqu'il fut admis à l'hôpital du Gros-Caillou, le 7 décembre 1831. Dans le cours de cette maladie, il survint des abcès, des escarres et une énorme infiltration du membre supérieur gauche, suite probable d'une phlébite. Le malade était tombé dans un marasme extrême, quand il mourut, le 55e jour de la maladie. La fièvre avait persisté jusqu'au dernier moment; et bien que le malade n'accusât aucune douleur locale, son visage offrait l'expression de l'anxiété la plus profonde.

Voici ce que montra l'ouverture du cadavre. A la base du ventricule gauche, derrière la valvule mitrale, dans l'épaisseur même du tissu charnu du cœur, existait un abcès de la grosseur d'une aveline, contenant un pus blanc, bien lié, homogène, mul-

(1) Encore un nouvel exemple d'une inflammation du cœur coïncidant avec un rhumatisme.

lement caséeux, sans communication avec l'extérieur ni l'intérieur du cœur, renfermé dans un kyste assez consistant. Incisé dans toutes les directions, le cœur n'était le siége d'aucune autre suppuration... (Observ. publ. par M. Cas. Broussais dans le t. 21e des *Annal. de la Méd. Physiol.*—Paris, 1832).

Chez un enfant, âgé d'environ 12 ans, affecté de péricardite, M. Laënnec trouva dans l'épaisseur des parois du ventricule gauche, près de sa base, un abcès qui aurait pu contenir tout au plus une aveline.

Chez un homme de 60 ans, qui avait présenté les symptômes d'une inflammation aiguë de quelqu'un des viscères thoraciques, M. Laënnec trouva du *pus concret, c'est-à-dire, une exsudation albumineuse, de la consistance de blanc d'œuf cuit, interposé entre les faisceaux charnus du ventricule gauche* (1).

DEUXIÈME CATÉGORIE.

Observations de cardite terminée par ulcération, perforation et rupture des parois du cœur, de la cloison interventriculaire ou interauriculaire, des valvules, des tendons et des colonnes charnues.

Plusieurs observateurs, tels que Benivenius, Dulaurens, Lazare Rivière, Olaüs-Borrichius, Bonet, Sénac, Morgagni, Peyer et Graetz paraissent avoir observé des ulcères de la face interne des parois du cœur (2). Corvisart n'en rapporte aucun exemple qui lui soit propre. M. Laënnec en a recueilli un seul cas que voici : chez un malade attaqué d'une hypertrophie du ventricule gauche du cœur, on trouva, *à la face interne de ce ventricule, un ulcère qui avait un pouce de longueur sur un demi pouce de large, et une profondeur de plus de quatre lignes au centre.* — M. Laënnec ajoute que *l'hypertrophie du ventricule gauche avait été reconnue, mais que le stéthoscope ne fit entendre aucun bruit d'après lequel on pût soupçonner non seulement l'ulcère, mais même la rupture du ventricule gauche qui s'ensuivit deux jours avant la mort, à en juger d'après l'exacerbation des symptômes qui survint vers cette époque.* (*Op. cit.*, tom. II, p. 557-58).

Dans l'observation 50e de ce Traité, j'ai rapporté un exemple *d'ulcérations superficielles* des valvules aortiques. J'y renvoie le lecteur. Voici maintenant quelques cas de perforation des parois et de la cloison du cœur, et d'érosion complète des colonnes charnues et des tendons de cet organe.

OBSERVATION 100e (1).

Homme de 79 ans. — Depuis long-temps, syncopes fréquentes. — Mort subite. — Ulcération et rupture de l'oreillette gauche.

Un homme de 79 ans, d'un constitution débile, avait, depuis long-temps, de fréquentes syncopes. Il était d'une susceptibilité assez vive et sujet à des accès de colère... Depuis quinze jours, son sommeil était troublé par des rêves, pendant lesquels on l'entendait crier au feu et au voleur, lorsque tout à coup il mourut le 24 novembre 1812, en jetant des cris violens.

Autopsie cadavérique.

Le péricarde contenait environ deux livres de sang. Il y avait une ulcération avec rupture à l'oreillette gauche, près de l'embouchure de l'une des veines pulmonaires. Cette ulcération, du diamètre de sept millimètres, offrait un amincissement remarquable dans ses environs, et présentait une sorte de trame aréolaire comme la dentelle. Il n'y avait aucune trace de suppuration aux environs. Un filet nerveux de l'un des plexus cardiaques était parfaitement disséqué dans le lieu de l'érosion. — L'oreillette correspondante était fort dilatée. — Le cœur n'offrait aucune autre lésion, si ce n'est qu'il était un peu plus volumineux que dans l'état naturel. — L'aorte présentait quelques ossifications.

OBSERVATION 101e (2).

Enfant de 12 ans 1/2. — Depuis cinq mois, symptômes d'une maladie *organique* du cœur, avec obstacle à la circulation. — Mort dans un état de suffocation. — Hypertrophie et dilatation du cœur. — Perforation de la cloison inter-ventriculaire, à l'origine de l'artère pulmonaire. — Érosion et destruction de l'une des valvules de l'orifice aortique.

Un enfant de 12 ans et demi disait être malade depuis cinq mois seulement, lorsqu'il fut admis à l'hôpital de clinique interne, le 21 avril 1797. Il était alors dans un état si fâcheux, qu'on avait lieu de craindre prochainement pour ses jours. Visage bouffi, lèvres violettes, infiltration des membres supérieurs et inférieurs; dyspnée; la main, placée sur la région du cœur, sentait un battement peu

(1) M. Choisy a consigné dans sa dissertation inaugurale deux faits qui se rapportent à l'inflammation suppurative du cœur. Ces faits sont malheureusement indiqués, plutôt que décrits. Voici d'ailleurs le passage que nous signalons ici :

« L'inflammation aiguë des oreillettes du cœur est, si j'en dois » juger par deux cas que j'ai pu vérifier par l'autopsie, une mala- » die bien grave et promptement mortelle : dans l'un d'eux, l'oreil- » lette gauche était *ramollie, suppurée*. J'avais remarqué pendant la » vie une dilatation extrême des pupilles, leur immobilité, un » état profond de stupeur. Chez l'autre sujet, qui nous offrit *les* » *mêmes altérations affectant les mêmes parties*, le symptôme prédo- » minant avait consisté en des hémoptysies peu abondantes, mais » pour ainsi dire non interrompues. Chez tous deux, nous avions » observé une extrême irrégularité de la circulation. »

Si l'on en excepte l'irrégularité du pouls, les symptômes mentionnés par M. Choisy ne me paraissent avoir aucune relation nécessaire avec l'inflammation aiguë des oreillettes.

(2) Il est bon de noter toutefois que, dans certains cas, on a pris pour des ulcères de la face externe du cœur les dépressions et les enfoncemens d'une fausse membrane péricarditique.

(1) Cette observation, recueillie par M. le docteur Hipp. Cloquet, a été publiée dans les *Bulletins de la Faculté de médecine de Paris*.

(2) Cette observation est extraite de l'ouvrage de Corvisart.

régulier, accompagné d'un bruissement particulier très remarquable. Cependant le pouls était d'une régularité surprenante, mais petit, faible et facile à étouffer. Des palpitations revenaient par accès fréquens, pendant lesquels la suffocation était imminente. Le malade ne pouvait rester couché; il se trouvait mieux quand il était assis, le tronc incliné en avant.

Le 24 avril, il survint un accès de suffocation, à la suite duquel le malade se trouva sensiblement mieux qu'il n'avait été depuis long-temps. Cependant de nouveaux symptômes alarmans se déclarent, et la mort arrive le lendemain, 25 avril, après une agonie de 10 à 12 heures, pendant laquelle tout le corps était couvert d'une sueur froide, et la bouche abreuvée d'une écume jaunâtre.

Autopsie cadavérique.

Poumons dans l'état naturel, seulement un peu flasques.

Une petite quantité de liquide dans le péricarde.

Le volume du cœur était considérablement augmenté, et ce viscère paraissait bien plutôt appartenir à un homme de haute stature et de vigoureuse constitution, qu'à un sujet aussi jeune.

Les oreillettes étaient dilatées. Les parois du ventricule droit étaient plus épaisses qu'elles ne le sont ordinairement.

La cloison des ventricules avait conservé son épaisseur naturelle. *Cette même cloison, à l'endroit de la naissance de l'artère pulmonaire, était percée d'une ouverture ronde qui pouvait admettre l'extrémité du petit doigt. Cette ouverture communiquait directement avec la cavité du ventricule gauche. Les bords en étaient lisses et blanchâtres dans toute leur étendue; à la partie supérieure du pourtour du trou, on apercevait deux petits tubercules charnus de couleur rougeâtre. La valvule semi-lunaire aortique au-dessous de laquelle ce trou était situé, était corrodée et en partie détruite* (1).

Les parois du ventricule gauche avaient conservé leur épaisseur ordinaire. Dans la cavité de ce ventricule, immédiatement au-dessous d'une des valvules sigmoïdes de l'aorte, on voyait l'ouverture gauche du trou indiqué plus haut.

RÉFLEXIONS.

Corvisart regarde comme indécise la question de savoir si la perforation décrite plus haut existait chez ce sujet depuis sa naissance, ou bien si elle s'était formée accidentellement par rupture ou par érosion. Dans le premier cas, dit-il, ce serait *un véritable vice de conformation;* dans le second cas, elle devrait être mise au *rang des maladies organiques.*

Suivant Corvisart, la disposition lisse et comme tendineuse des bords de l'ouverture, semblerait militer pour la première opinion, tandis que, d'un autre côté, l'érosion de l'une des valvules semi-lunaires qui se propageait jusque sur le pourtour de l'ouverture, l'existence des tubercules charnus de couleur rougeâtre, etc., pourraient engager à embrasser la seconde. En nous déclarant pour notre propre compte en faveur de cette dernière hypothèse, outre l'argument invoqué ci-dessus à son appui, nous ferons remarquer que sous le point de vue des symptômes, rien ne prouve que la perforation ait été congénitale; que, au contraire, la déclaration du malade (il disait n'avoir éprouvé de dérangement dans sa santé que depuis cinq mois), porterait à croire que cette perforation était réellement accidentelle. La disposition lisse et comme tendineuse des bords de l'ouverture ne suffisait pas d'ailleurs pour démontrer que cette ouverture était congénitale, car une perforation accidentelle, lorsque la cicatrisation de ses bords est complète, peut offrir une semblable disposition. Au reste, en admettant que ce vice de conformation fût congénital, il s'agirait encore de déterminer si la perforation ne s'est pas opérée dans ce cas par un mécanisme semblable à celui qui préside au développement des perforations dites *accidentelles* ou non congénitales.

Nous reviendrons sur cette question, en traitant des vices de conformation du cœur proprement dits ou dus à une perturbation des lois qui régissent l'évolution organique.

Dans l'observation suivante qui a été recueillie par M. le docteur Thibert, et publiée dans les *Bulletins de la faculté de médecine* (année 1819), on verra une perforation simultanée de la cloison inter-auriculaire et de la cloison inter-ventriculaire, et partant une communication établie entre les quatre cavités du cœur, à l'endroit de cette perforation. On peut aussi se demander, à l'occasion de ce fait, si la lésion était *congénitale* ou *accidentelle.* L'observation manque des détails qui auraient pu nous fournir les données nécessaires à la solution précise de ce problème. Nous avons cru pouvoir adopter, sans inconvénient, l'hypothèse d'une perforation accidentelle, consécutive à une carditc partielle *ulcérative.*

OBSERVATION 102e.

Jeune homme de 24 ans. — Pas de symptômes d'ANÉVRISME DU CŒUR, *ni de maladie bleue.* — Mort d'une maladie fébrile, au bout de six semaines. — Perforation de la cloison du cœur, avec communication des quatre cavités de cet organe entre elles.

« Un couvreur, âgé de 24 ans, meurt, au bout » de six semaines, d'une maladie fébrile, sans avoir

(1) Cette valvule formait une espèce de petite frange, qui se présentait à l'orifice de communication, sans le boucher entièrement; de sorte que le sang, poussé par le ventricule gauche dans l'aorte, pouvait, lorsque ce ventricule cessait d'agir, refluer, à la faveur de la destruction de la valvule sigmoïde, dans le ventricule droit, en traversant l'ouverture contre nature dont la direction semblait cependant être du ventricule droit vers la cavité du gauche.

» offert ni symptômes bien tranchés d'*anévrisme* » *du cœur*, ni symptômes de *maladie bleue*.

» Le cœur, dont le volume est augmenté de près » d'un quart, offre ses cavités dilatées, sans que ses » parois soient plus épaisses ou plus denses que » dans l'état ordinaire. L'oreillette droite seule est » beaucoup plus épaisse qu'elle n'a coutume de l'ê- » tre. Elle communique avec la gauche par le trou » de Botal. *Une grande ouverture, très irrégulière,* » *située à la partie* inférieure de la cloison inter- » ventriculaire, fait communiquer ensemble les » quatre cavités du cœur, et devait occasioner le » mélange intime des deux espèces de sang. Le » contour de cette ouverture est formé par des » franges membraneuses jaunâtres très irréguliè- » res (1). »

OBSERVATION 103e.

Jeune fille de 22 ans. — Phthisie pulmonaire. — Pouls tellement fréquent qu'on peut à peine le compter. — Quintes de toux très violentes. — Mort dix-huit jours après l'entrée à l'hôpital. — Rupture d'une colonne charnue du ventricule droit. — Caillot blanchâtre, contenant une matière comme purulente.

Une jeune fille de 22 ans, nommé Sophie, était parvenue au troisième dégré de la phthisie pulmonaire, lorsqu'elle entra à l'hôpital Cochin, le 30 juillet 1822. Elle avait des quintes de toux très violentes et une fièvre très vive, avec un pouls tellement précipité, qu'on pouvait à peine en compter les battemens; elle mourut dix-huit jours après son entrée.

Autopsie cadavérique, 27 heures après la mort.

Désorganisation tuberculeuse des deux poumons...

Le péricarde contient une certaine quantité de sérosité. Le cœur est assez ferme, un peu moins gros que le poing du sujet, et assez pourvu de graisse. Le ventricule droit contient un petit caillot blanchâtre au centre duquel on trouve une matière liquide comme purulente, blanche. Cette sorte de végétation globuleuse adhérait aux tendons d'une colonne charnue, qui était complètement *rompue* et flottante au milieu de la cavité ventriculaire (2).

(1) « Cette disposition, dit M. Thibert, a fait penser à un pro- » fesseur de l'École que la communication entre les quatre cavités » du cœur pouvait bien ne pas être congéniale, mais le résultat de » la destruction graduelle de deux membranes, dont l'adossement » seul aurait formé en cet endroit la cloison qui sépare les cavités » droites des cavités gauches, comme on l'a quelquefois observé. »

(2) Je dois faire remarquer ici qu'il n'est pas démontré que la *rupture* dont nous venons de parler ait été précédée d'une ulcération ou d'un ramollissement inflammatoire de la colonne charnue qui en était le siége. Mais j'ai cru pouvoir supposer la préexistence de l'une de ces deux lésions, en raison du pus rencontré au centre du caillot contenu dans le ventricule droit. Je ne donne, au reste, cette hypothèse que pour ce qu'elle vaut.

Corvisart est le premier qui ait bien signalé la rupture des piliers du cœur et de leurs tendons, rupture à laquelle il a donné le nom de rupture *partielle*. Des trois exemples de ce genre de lésion qu'il a consignés dans son ouvrage, deux, suivant lui, sont relatifs à une rupture sans lésion préalable de la partie rompue, tandis que l'autre se rapporte à une rupture par *érosion*. Voici d'ailleurs un extrait de ces trois cas.

1er Cas (*Obs.* 33 *de l'ouv. de Corvisart*). — Un carrier, âgé de 39 ans, *avait*, à l'âge de 20 ans, *éprouvé des douleurs rhumatismales*, et plus tard une *fluxion de poitrine*, à la suite de laquelle il survint des symptômes d'après lesquels Corvisart soupçonna une *lésion organique* du cœur. Le malade succomba sept mois après la pneumonie. — Taches blanches sur le péricarde. — *La grande portion de la valvule mitrale qui est au-devant de l'orifice de l'aorte ne tenait plus par les filets tendineux aux colonnes charnues auxquelles ces filets vont se rendre. A son bord, devenu libre, pendaient plusieurs espèces de végétations assez irrégulières, et imitant bien certaines excroissances vénériennes. — L'une des colonnes charnues laissait voir deux portions mousses des filets tendineux. On ne trouvait pas ailleurs les traces des autres filets tendineux, rompus ou détachés. — Des végétations semblables aux précédentes existaient sur l'une des valvules aortiques et dans un pouce carré de la surface interne de l'oreillette gauche.* — Ne pourrait-on pas soupçonner, dit Corvisart, que la rupture des filets de la valvule n'a eu lieu que par le fait même de l'altération qu'ils ont soufferte par l'action de la végétation ? Ailleurs, Corvisart considère cette rupture comme un résultat d'*érosion*.

2e Cas (*Obs.* 40 *de Corvisart*). — Un courrier, âgé de 30 ans, éprouve, à la suite de fatigues violentes, les symptômes d'une inflammation de poitrine. Transporté à l'hôpital de la Charité, huit jours après le début de sa maladie, il y mourut au bout de deux jours. Les principaux symptômes observés étaient les suivans: traits altérés; pouls petit, serré, singulièrement fréquent, irrégulier; battemens confus et irréguliers dans la région du cœur: le malade ne pouvait rester ni couché, ni debout, ni sur son séant; il était dans un état d'agitation, d'anxiété, impossible à décrire, et menacé d'une suffocation instante. — Avant de procéder à l'ouverture du cadavre, Corvisart annonça qu'il existait une lésion aiguë du cœur, et sans doute une rupture ou déchirure de quelqu'une de ses parties. — *Autopsie cadavérique.* — Traces de pleuro-pneumonie gauche. — *On apercevait dans le ventricule gauche qu'un des gros piliers qui soutiennent les valvules mitrales était rompu à sa base. Il y avait apparence de suppuration à l'endroit même de la déchirure à la paroi du cœur, ce qui prouve qu'elle n'était pas ancienne; près de cette déchirure on apercevait un caillot recouvert de matière purulente....*

3e Cas (*Obs.* 41 *de Corvisart*). Un tourneur, âgé de 34 ans, éprouve, à la suite *d'un tour de reins* très violent, des symptômes d'une affection aiguë de poitrine. Vingt mois après, il entre pour la seconde fois à la Charité, éprouvant alors une anxiété extrême. La respiration était *suffocative*; le malade sentait dans la région du cœur des douleurs qui lui arrachaient des cris. — Il mourut deux jours après l'entrée. — *Autopsie cadavérique.* — Tache purulente à la partie antérieure du médiastin. Cœur d'un volume trois fois plus considérable qu'à l'état sain. Appendices en forme de crêtes de coq à la face externe du péricarde. Pâles et livides à leurs bases, d'un rouge foncé à leur sommet, ces excroissances n'étaient autre chose que des portions graisseuses qui avaient éprouvé un MODE PARTICULIER d'altération. Adhérence générale du péricarde au cœur. Les valvules mitrales étaient garnies de quelques excroissances molasses, comme charnues. — *En examinant les tendons des piliers qui soutiennent ces valvules, on vit que deux d'entre eux avaient été anciennement* ROMPUS. *Les extrémités de ces deux tendons étaient mousses, lisses et arrondies à l'endroit de leur rupture. On ne retrouvait pas sur le bord de la valvule l'endroit précis où ils devaient s'insérer avant leur rupture.*

M. Laënnec a observé un cas de déchirure des tendons valvulaires, qui semblait avoir été précédée de l'ulcération de ces cordes ligamenteuses. Malheureusement M. Laënnec se borne à mentionner ce fait.

TROISIÈME CATÉGORIE.

Observations de cardite ulcérative, avec formation d'un kyste anévrismal (tumeur anévrismale du cœur.)

Walter, Mathieu Baillie et Zannini ont observé chacun un cas de la maladie à laquelle sont consa-

crées les observations de cette catégorie. Corvisart ignorait ces observations lorsqu'il en consigna une du même genre dans l'article où il s'est occupé *des tumeurs au cœur*. S'il les eût connues, il n'eût point fait précéder son observation de la réflexion suivante : « Un fait très extraordinaire, et même » unique, qui s'est présenté à mon observation, » prouve que le cœur peut, outre les dilatations » particulières qui lui sont propres, devenir le siége » de tumeurs anévrismales entièrement semblables » à celles dont les artères des membres se trouvent » quelquefois affectées. »

Dans un savant mémoire sur l'*anévrisme faux consécutif du cœur*, M. Breschet, après avoir rapporté les quatre cas que nous venons de mentionner, en expose six autres, recueillis, les deux premiers, par MM. Bérard, le troisième par M. Cruveilhier, le quatrième par M. Dance, le cinquième par M. Breschet lui-même (le sixième est une simple description d'une pièce pathologique conservée dans le Muséum de la Faculté).

Depuis la publication du mémoire de M. Breschet, deux nouveaux cas d'anévrisme faux consécutif du cœur ont été insérés dans le *Journal hebdomadaire de médecine*, le premier par M. le docteur Reynaud, le second par M. le docteur Pétigny; un troisième cas a été recueilli par M. Choisy, qui l'a publié dans sa dissertation inaugurale.

OBSERVATION 104e (1).

Homme de 27 ans. — Symptômes d'un obstacle à la circulation à travers le cœur. — Mort dans un état d'anxiété extrême. — Tumeur presque aussi volumineuse que le cœur lui-même, surmontant la partie supérieure et latérale du ventricule gauche, contenant dans son intérieur des concrétions sanguines assez denses, et communiquant par une ouverture peu large avec la cavité du ventricule. — Adhérence du péricarde avec la surface extérieure de la tumeur.

Un nègre, âgé de 27 ans, fut reçu à l'hôpital de la Charité, le 17 septembre 1796. Il était dans un état d'angoisses et d'anxiété inexprimables; la respiration était gênée et entrecoupée; la poitrine résonnait bien dans toute son étendue. Le malade se plaignait d'une douleur violente vers la région de l'estomac, ainsi que vers celle du foie. Le pouls était petit, serré, faible et fréquent. Le lendemain de son entrée, le malade eut une hémorrhagie nasale si abondante, qu'elle précipita l'instant de sa mort, qui arriva le jour même.

Autopsie cadavérique.

Le cœur a conservé son volume naturel, *mais la partie supérieure et latérale du ventricule gauche* est *surmontée d'une tumeur presque aussi volumineuse que le cœur lui-même, tumeur qui, par sa base, se confondait avec les parois de cet organe. Avant de parvenir au centre de cette tumeur, il fallait couper une couche comme cartilagineuse, un peu moins épaisse que les parois du ventricule. La substance qui formait cette tumeur avait cependant conservé l'apparence et la couleur des muscles. L'intérieur de la tumeur contenait plusieurs couches de caillots assez denses, parfaitement semblables à ceux qui remplissent une partie de la cavité des anévrismes des membres, à cette différence près que la couleur de ces couches, comme lymphatiques, était plus pâle. Cette même cavité communiquait avec l'intérieur du ventricule, par une ouverture qui avait peu de largeur, et dont le contour était lisse et poli. Il était évident que cette tumeur s'était formée entre la substance charnue du cœur et la membrane qui lui est fournie par le péricarde qui était intimement adhérent à la superficie de cette poche.*

Les valvules mitrales étaient épaissies et ossifiées.

L'estomac et les intestins grêles contenaient beaucoup de sang presque pur et coagulé, suite évidente de l'hémorrhagie.

(1) Observation de Corvisart.

OBSERVATION 105e (1).

A l'ouverture du corps du grand tragédien Talma, le cœur offrit les altérations suivantes :

D'un volume un peu plus qu'ordinaire, cet organe se prolongeait inférieurement et se terminait par une tumeur arrondie, séparée de la pointe du cœur par une légère dépression circulaire. Là, les deux feuillets du péricarde devenaient adhérens et semblaient par leur réunion former à eux seuls les parois de la poche. Le cœur droit et ses annexes étaient sains. L'oreillette gauche, l'orifice auriculo-ventriculaire, les valvules mitrales, l'aorte, les valvules tricuspides n'offraient rien de pathologique; le ventricule gauche seulement fut trouvé dilaté, sans que ses parois parussent avoir augmenté ou diminué d'épaisseur. La cavité ventriculaire aurait pu loger un œuf de poule ordinaire. Par son extrémité inférieure, le ventricule gauche communiquait, au moyen d'une ouverture du diamètre d'un pouce environ, avec une poche arrondie dont la largeur dépassait celle de son ouverture, et dans laquelle aurait pu être contenu un petit œuf de poule. La communication du ventricule et de la poche anévrismatique était établie au travers d'une virole cartilagineuse, épaisse de deux lignes et demie; à partir du milieu de sa paroi, cette virole s'amincissait insensiblement et finissait par dégénérer en une membrane qui, confondue avec les feuillets du péricarde, constituait la poche anévrismale. Par son bord supérieur, le bourrelet s'unissait aux fibres charnues du cœur, dont il paraissait être la continuation; il donnait également attache, par deux points opposés de son diamètre, aux deux colonnes charnues des valvules mitrales. Au moyen de cette altération pathologique, la cavité du ventricule gauche avait pris la disposition d'un cylindre creux, ouvert inférieurement dans la cavité plus

(1) Observation de M. Breschet.

large de la poche anévrismale. Celle-ci, disséquée avec soin, a été trouvée formée par les deux feuillets du péricarde, qu'il était facile de suivre sur l'origine du bourrelet fibro-cartilagineux; ces feuillets, entièrement confondus, s'amincissaient ensuite insensiblement au fur et à mesure qu'ils s'éloignaient davantage du ventricule. La membrane qui formait le fond de la poche n'avait pas plus d'épaisseur que la dure-mère sous les pariétaux et pouvait lui être comparée pour la texture et la solidité. En haut, en se rapprochant de la dépression qui existait entre le sommet du ventricule et le sommet de la tumeur anévrismale, on remarquait la séparation des deux feuillets du péricarde, et sous la lame cardiaque de cette enveloppe on pouvait apercevoir quelques faisceaux très minces, diminuant insensiblement et disparaissant tout-à-fait sur la tumeur; ces faisceaux nous ont semblé appartenir aux fibres superficielles du tissu charnu du cœur; inférieurement ces fibres n'existaient plus, et, comme il a été dit, les parois de la poche n'étaient formées que par l'adossement des deux lames du péricarde.

A l'aspect lisse et poli de la cavité de la poche, on aurait pu croire que la membrane interne du cœur s'y continuait. Cependant, à partir du bourrelet cartilagineux, et dans toute la circonférence de l'ouverture de communication de la cavité du ventricule avec celle de la tumeur, on a pu distinguer les vestiges d'une membrane très mince, frangée, dentelée, adhérente aux caillots renfermés dans la tumeur. Ces franges paraissaient résulter de la déchirure de la membrane interne du cœur.

La poche anévrismale contenait une substance d'un rouge pâle, comparable par sa teinte à des muscles décolorés, et cette substance disposée par couches concentriques remplissait la totalité ou la presque totalité du sac. Ces couches pouvaient être divisées en couches plus minces, lamelleuses, et tout au plus de l'épaisseur d'une feuille de papier ou d'une aponévrose. Elles résistaient à un tiraillement assez fort; et quoique le simple examen à l'œil nu n'ait pas fait reconnaître d'organisation bien distincte dans cette substance, cependant sa solidité et sa résistance paraissaient être supérieures à celles des caillots sanguins. Le centre de cette substance contenait une matière moins dense, plus colorée, beaucoup plus rapprochée de la nature du sang.

OBSERVATION 106e (1).

Homme de 49 ans. — Signes ordinaires d'une induration des valvules du cœur, avec hypertrophie du même organe. — Mort à la suite d'une double attaque apoplectique. — Kyste anévrismal vers la pointe du ventricule gauche, contenant quelques couches de fibrine très dense et très adhérente. — Adhérence étroite du péricarde avec les parois du kyste.

Un ancien militaire, âgé de 49 ans, éprouvant depuis six à huit mois de l'oppression, de l'étouffement, est admis dans la salle de la clinique. Il offrait alors tous les signes d'une induration des valvules du cœur, avec hypertrophie de cet organe. Au bout d'un séjour d'environ deux mois, il est frappé, à deux reprises, d'une apoplexie et succombe à la seconde attaque.

Autopsie cadavérique, le lendemain du jour de la mort.

Le cœur était d'un volume presque double de l'état naturel. Vers le point qui correspond au sommet du ventricule gauche, il présentait un renflement arrondi du volume d'une noix ordinaire; là, il était intimement adhérent au péricarde. Ce ventricule était presque à lui seul la cause du grand volume du cœur; il était plutôt dilaté qu'épaissi : sa capacité était considérable. *Vers sa pointe, une ouverture capable d'admettre le doigt indicateur conduisait dans une cavité plus ample sur-ajoutée à la pointe du cœur. Cette cavité surnuméraire contenait quelques couches de fibrine très dense et très adhérente; les parois étaient en grande partie formées par le péricarde, qui leur adhérait étroitement.* A l'endroit où la poche se détachait de la pointe du cœur, on remarquait un léger rétrécissement, et l'on cessait d'apercevoir les fibres charnues du cœur; cependant quelques colonnes amincies et blanchâtres se prolongeaient dans la cavité de cette dilatation. L'adhérence de cette poche au péricarde épaissi était tellement intime, que rien n'annonçait sa rupture prochaine; la plus grande partie des colonnes charnues du ventricule gauche étaient décolorées et converties en une sorte de tissu fibreux blanc et résistant. La valvule mitrale contenait vers ses bords libres et adhérens des fragmens de matière ostéo-pétrée. Elle avait perdu en grande partie sa mobilité, mais permettait néanmoins encore une libre communication entre l'oreillette et le ventricule.

Le ventricule droit ne semblait qu'un appendice du gauche; ses parois avaient leur épaisseur ordinaire; la portion qui correspond à l'entrée de l'artère pulmonaire était notablement dilatée, tandis que l'inférieure avait conservé sa capacité naturelle. La valvule tricuspide jaunâtre était dans un état voisin d'ossification (1).

OBSERVATION 107e (2).

Homme de 35 ans. — Mort à la suite d'accidens nerveux, sans signes de maladie du cœur.—Épaississement, opacité de la membrane interne du ventricule gauche et du tissu cellulaire sous-jacent. — Kyste anévrismal pouvant contenir une petite noix, à la partie moyenne du bord postérieur du ventricule gauche; second kyste anévrismal, plus petit, à la partie antérieure du même ventricule, près de la cloison interventriculaire.

Un homme âgé d'environ 35 ans, n'offrait aucun

(1) Extrait de l'observation de M. Dance.

(1) Je m'abstiendrai de rapporter ici la description des graves lésions rencontrées dans le cerveau, par suite de l'hémorrhagie qui s'y était opérée.

(2) Observation de M. le docteur Reynaud.

En plaçant l'observation de M. Reynaud parmi les cas de tu-

symptôme qui pût attirer l'attention du côté du cœur, lorsqu'il fut admis dans le service de M. Lerminier, à la Charité. Il y succomba à la suite d'accidens nerveux formidables, survenus dans le cours d'une affection saturnine (colique de plomb).

Le cœur est un peu plus volumineux qu'il ne doit être dans l'état normal, ce qui tient à une légère hypertrophie avec dilatation du ventricule gauche.

La membrane interne qui tapisse les cavités gauches de l'organe est épaissie, opaque et d'un blanc laiteux dans presque toute son étendue; la valvule bicuspide est épaissie vers son bord libre, surtout dans les points où viennent s'insérer les colonnes tendineuses, qui, elles-mêmes, augmentées de volume, ont une couleur blanche, opaque. Cette altération existe particulièrement sur celles qui partent d'une colonne charnue principale, située à la partie postérieure du ventricule. Au-dessous et dans l'étendue de plus d'un pouce carré, la membrane interne est plus blanche que dans les autres points; son épaisseur est plus considérable; on la sépare avec facilité d'une couche sous-jacente de tissu cellulaire hypertrophié, susceptible de se diviser elle-même en plusieurs feuillets. Ces diverses couches réunies ont quelque chose dans leur structure qui rappelle celle des artères.

A peu près au centre de cette portion de membrane ainsi altérée, et dans un point correspondant à la partie moyenne du bord postérieur du ventricule, existe une ouverture arrondie susceptible de recevoir le bout du doigt et conduisant dans une cavité presque sphérique, pouvant contenir une petite noix, et s'étendant jusqu'au feuillet viscéral du péricarde, dont elle n'est séparée que par une très mince couche de fibres charnues. Cette espèce de poche anévrismale contient dans sa partie la plus déclive une petite quantité de coagulum fibrineux, qui, déposée d'une manière uniforme, s'étend en membrane à sa surface. Les parois de cette poche sont formées par une membrane épaisse, dense, de texture fibreuse, composée elle-même de deux feuillets, l'un superficiel plus mince, d'un blanc opaque, l'autre plus épais, semblable à la membrane moyenne des artères altérée, et contenant dans son épaisseur quelques points fibro-cartilagineux et osseux. Cette membrane se continue sans interruption, seulement en s'épaississant au col du sac, avec la membrane interne du ventricule, dont elle a d'ailleurs les caractères. Les fibres musculaires du cœur sont étrangères à la formation de ce sac; elles en sont séparées par une couche de tissu cellulaire, et il serait facile de les en détacher. Toutefois l'adhérence paraît plus intime vers la partie du sac, voisine du péricarde.

Une autre poche, mais plus petite que la première, et en totalité remplie par un coagulum fibrineux, qui paraît ancien, existe à la partie antérieure moyenne du ventricule, près de la cloison inter-ventriculaire. Son col est également plus étroit que son fond, et la membrane interne du ventricule, qui s'y continue est pareillement épaissie et forme une sorte de bourrelet à son orifice. Les parois de cette seconde poche, épaissies, denses, comme fibreuses, semblent de même nature que celles de la première. Sa forme est moins sphéroïdale, elle est alongée, et au lieu que son grand axe se dirige vers la surface extérieure du cœur, il est au contraire oblique dans l'épaisseur des parois du ventricule.

Les orifices du cœur sont libres. — L'aorte présente à sa surface interne quelques points épaissis et faisant saillie dans sa cavité.

meur anévrismale consécutive à une ulcération des couches internes des parois du ventricule gauche, je n'ignore pas que je me trouve jusqu'à un certain point en désaccord avec cet excellent observateur. Il paraît certain à M. Reynaud que le cas qu'on va lire se rapporte aux anévrismes vrais primitifs. Suivant lui, les deux poches anévrismales étaient le résultat de la distension de la membrane interne en forme de poche, distension qu'il attribue aux contractions du ventricule, et qui a été favorisée par une altération de la membrane qui en était le siége. Les fibres du cœur n'avaient point participé, dit-il, à cette distension, mais avaient été simplement refoulées, comme le sont les parties voisines d'un anévrisme situé sur le trajet d'une artère. Quelque prix que nous attachions à l'opinion de M. Reynaud, l'examen attentif des différentes particularités de l'altération dont on trouvera plus loin la description, nous a conduit à penser que ce cas avait réellement plus d'affinité avec ceux relatifs à l'anévrisme faux consécutif, qu'avec ceux qui appartiennent à une simple dilatation partielle du cœur, maladie qui nous occupera ailleurs. L'apparente continuité de la membrane interne du sac avec la membrane interne du ventricule ne suffit pas pour démontrer la non-existence d'une ulcération antérieure de cette dernière.

OBSERVATION 108e (1).

Homme de 53 ans. — Symptômes d'un obstacle à la circulation à travers le cœur. — Mort dans un accès de suffocation. — Tumeur anévrismale partant de la pointe du ventricule gauche, d'un volume presque égal à celui des deux ventricules réunis, adhérente au péricarde et au diaphragme, contenant des couches de concrétions fibrineuses plus ou moins adhérentes.

Un nègre africain, d'une constitution robuste, âgé de 53 ans, maçon, fut admis à l'hôpital de la Pitié, le 1er octobre 1830. Il se plaignait de palpitations de cœur, de gêne dans la respiration. Les battemens du cœur étaient forts et tumultueux; le pouls dur et serré. Les extrémités inférieures n'étaient point œdématiées. Un état analogue subsistait chez ce malade depuis plusieurs années; il cédait momentanément aux saignées et au repos, et redevenait insupportable par le travail et la vie active. M. Clément fit tirer du sang plusieurs fois, prescrivit des potions avec la teinture de digitale, des boissons délayantes et un régime convenable avec un repos absolu. Ces moyens produisirent un soulagement marqué et amenèrent une sorte de convalescence.

(1) Observation de M. le docteur Pétigny.

Lorsque, au 1er janvier 1831, j'entrai comme externe dans la division de M. Clément, je reconnus aussitôt les traits de Zamor, que j'avais vu, un an auparavant, dans la troisième salle de l'hôpital du Midi, où il resta plus de six mois. Il était alors confié aux soins de M. Cullerier, et soumis à des frictions mercurielles locales, contre un double engorgement testiculaire consécutif à une uréthrite, compliquée de bubons aux deux aînes. Outre sa maladie vénérienne, il était sujet dès lors à un peu de toux, à de la dyspnée et à des palpitations. Un régime doux lui était recommandé, et il quittait rarement le lit.

J'ai dit que l'état du malade était sensiblement amélioré au 1er janvier 1831. Alors en effet il se levait de son lit pendant la journée, marchait facilement dans la salle, et mangeait la demi-portion d'alimens; mais il avait de la difficulté à monter l'escalier. La respiration était libre; le pouls un peu fort et lent, sans être inégal. Pendant le cours du mois, nous observâmes deux fois de légers symptômes d'élévation dans le pouls, et accompagnés de gêne dans la respiration; ils durèrent chaque fois de trois à quatre jours et cédèrent à la diète, sans le secours des émissions sanguines. Le mois de février se passa bien, mais dans la soirée du 28 le malade éprouva de l'oppression avec une forte dyspnée; le pouls était plein et fort. Le chirurgien de garde pratiqua une saignée de 4 palettes, qui fut suivie de quelque soulagement. Le lendemain l'oppression continuait, le pouls était dur et accéléré. On renouvela la saignée; on prescrivit des boissons pectorales et la diète. Il y eut, le 2 mars, une diminution notable des symptômes; mais le 3, réapparition de la dyspnée, et de plus, toux sèche, douleur vive derrière le sternum et sous le sein droit; enduit blanchâtre sur la langue; fièvre; râle sous-crépitant à grosses bulles des deux côtés de la poitrine. (30 sangsues au côté droit). La douleur diminua progressivement les jours qui suivirent et se dissipa complètement le 8. Il resta cependant de la soif, de l'inappétence, de la chaleur à la peau, de la fréquence dans le pouls et du malaise. Quoique rien ne pût annoncer une mort prochaine, le malade fut pris le 10 mars, à 4 heures du soir, d'un accès de suffocation, et expira sans qu'on pût lui apporter aucune espèce de secours.

Autopsie cadavérique, 42 heures après la mort.

Il n'existait aucune infiltration aux extrémités.

Les deux ventricules du cœur étaient dilatés considérablement, et le droit était chargé de graisse. *De la pointe du ventricule gauche partait une tumeur anévrismale, d'un volume presque égal à celui des deux ventricules réunis; elle était circonscrite, à son origine, par un collet ou enfoncement circulaire; elle adhérait, dans les trois quarts de son étendue, au péricarde et au diaphragme, et n'était libre que dans son quart supérieur et droit. Après avoir incisé longitudinalement le ventricule gauche et la tumeur elle-même, nous vîmes que, à l'enfoncement extérieur qui marquait l'origine de celle-ci, correspondait intérieurement un rebord lisse, saillant, également circulaire d'un pouce et demi de diamètre. Les parois de la tumeur étaient formées de dedans en dehors, par une véritable membrane charnue, due à la continuation des fibres musculaires extérieures du ventricule gauche* (1) *et par le feuillet viscéral du péricarde, lequel, dans les trois quarts de la surface extérieure, était fortifié par l'autre feuillet intimement uni au diaphragme. L'épaisseur de ces parois était généralement plus grande que celle des oreillettes, et moindre que celles des ventricules (elle était d'environ une ligne). Les fibres charnues manquaient dans deux endroits de la partie droite de la tumeur, qui présentait là deux cavités accessoires propres à recevoir l'extrémité du pouce et séparées l'une de l'autre, d'avant en arrière, par la prolongation d'une des colonnes du ventricule gauche. De ces deux excavations, l'antérieure n'était recouverte que par le feuillet viscéral du péricarde; la postérieure, plus large et un peu moins profonde, située inférieurement, était recouverte, outre le péricarde, par le centre nerveux du diaphragme.*

La tunique interne du cœur paraissait se terminer brusquement sur le rebord saillant qui séparait intérieurement le ventricule gauche de la tumeur anévrismale. Celle-ci était rugueuse à l'intérieur, et encroûtée de concrétions fibrineuses plus ou moins adhérentes, et disposées par couches concentriques, comme on a coutume de l'observer dans les anévrismes des artères. Dans le centre, on voyait un sang noir en partie caillé, en partie liquide, qui remplissait également toutes les cavités du cœur.

QUATRIÈME CATÉGORIE.

Observations de cardite terminée par induration.

Parmi les observations qui ont été rapportées sur cette induration du cœur, il en est beaucoup dans lesquelles l'induration était la suite d'une péricardite ou d'une endocardite plutôt que d'une cardite proprement dite. Il est néanmoins des cas où l'induration a été réellement consécutive à une cardite soit simple, ce qui est infiniment rare, soit compliquée d'endocardite ou de péricardite (je n'ai jamais rencontré que cette dernière espèce de cardite).

(1) Ne serait-il pas possible qu'on eût pris une couche fibrineuse organisée pour un prolongement du tissu musculaire du cœur?

Albertini paraît avoir observé un cas d'ossification de l'une des oreillettes.

Corvisart a trouvé une fois la substance du cœur tellement dure *qu'elle résonnait comme un cornet* (1), bien qu'elle eût conservé sa couleur rouge. Il a rencontré une autre fois un endurcissement cartilagineux de la pointe du cœur.

Burns dit avoir eu l'occasion de voir le tissu des ventricules parfaitement ossifié, *de telle sorte qu'il ressemblait à celui des os du crâne.*

M. Renauldin communiqua à Corvisart l'observation d'une sorte de *pétrification du cœur.*

M. Broussais a vu deux fois le cœur *endurci et semblable à une noix de coco.*

Les observations que nous avons déjà rapportées dans cet ouvrage offrent plusieurs cas d'*induration* du cœur : chez le sujet de l'observation 21e, *une induration fibro-cartilagineuse et comme lardacée ou squirrheuse du péricarde s'était propagée au tissu propre du cœur.* Chez le sujet de l'observation 64e, *une des colonnes charnues était transformée en tissu fibro-cartilagineux. La section de cette colonne faisait voir que la substance musculaire était entourée d'une sorte de coque fibro-cartilagineuse.* Chez le sujet de l'observation 106e (recueillie par M. Dance), *la plus grande partie des colonnes charnues du ventricule gauche étaient décolorées et converties en une sorte de tissu fibreux, blanc et résistant.*

Je vais rapporter brièvement ici quelques autres cas d'induration du cœur.

OBSERVATION 109e.

Femme de 33 ans. — Symptômes d'hypertrophie du cœur, avec induration des valvules et rétrécissement d'un orifice. — Hypertrophie et dilatation du *ventricule droit, dont les parois ont une consistance très grande, comme si elles eussent subi un commencement d'induration cartilagineuse.* — Induration de la valvule mitrale, et rétrécissement de l'orifice correspondant.

Louise Neuray, âgée de 33 ans, éprouvait, à la suite d'une chute sur la région précordiale, les symptômes caractéristiques d'une induration des valvules du cœur avec rétrécissement d'un orifice et hypertrophie des ventricules : bruit de soufflet, battemens violens, surtout dans la région du ventricule droit, etc. (La malade assurait sentir très bien que les palpitations étaient plus fortes dans cette région que dans celle des cavités gauches). La mort arrive le 9 janvier 1823.

Autopsie cadavérique.

Entre autres lésions du cœur, nous constatâmes les suivantes : Le ventricule droit est d'environ un tiers plus grand qu'à l'état normal (la dilatation est surtout très prononcée vers l'insertion de l'artère pulmonaire). Les parois de ce ventricule ont de 3 à 5 lig. d'épaisseur. *Leur tissu est d'un rouge rose, d'une consistance très grande, comme si elles avaient subi un commencement d'induration cartilagineuse.* — Valvule bicuspide transformée en un anneau d'un tissu blanc, résistant, tendineux ou fibro-cartilagineux, resplendissant, etc.

(1) M. Laënnec dit aussi avoir rencontré un cas où le ventricule droit du cœur, *hypertrophié*, résonnait à la percussion comme un de ces cornets de cuir qui servent à jouer au *trictrac.*

OBSERVATION 110e.

Homme d'environ 50 ans. — Symptômes de maladie organique du cœur. — Mort par suite d'une apoplexie pulmonaire. — Induration de plusieurs colonnes charnues du ventricule gauche, etc.

Un ancien professeur de belles-lettres, âgé d'une cinquantaine d'années, offrait, depuis long-temps, les symptômes d'une *maladie organique* du cœur, lorsqu'il fut admis à l'hôpital Cochin, où il succomba, le 13 octobre 1822, à une attaque véritable d'*apoplexie pulmonaire foudroyante.*—Le ventricule gauche du cœur était dilaté et épaissi ; le tissu de ses colonnes charnues était profondément altéré, ramolli et facile à déchirer dans les unes, *dur et résistant dans les autres. Les colonnes ainsi indurées étaient d'un blanc-jaunâtre,* décoloration qui tranchait avec la rougeur vive du tissu des parois, etc.

OBSERVATION 111e (1).

Homme de 48 ans. — Mort au milieu des symptômes d'un obstacle à la circulation à travers le cœur. — Induration des piliers charnus du ventricule droit et de la portion droite de la cloison interventriculaire.

Un jardinier, âgé de 48 ans, mourut à l'hôpital Cochin (le 21 janvier 1820), au milieu de symptômes qui annonçaient un grand obstacle à la circulation. — *Les piliers charnus du ventricule droit avaient augmenté de volume, et telle était leur densité, qu'en les tirant fortement en sens contraire, ils semblaient se casser plutôt que se déchirer. Les parois de ce ventricule, agrandies et épaissies, présentaient la même dureté que les piliers. La cloison ventriculaire était très épaissie, et tandis que la moitié droite de cette cloison était endurcie, la moitié gauche avait conservé sa densité ordinaire.*

OBSERVATION 112e (2).

Femme d'environ cinquante ans, morte avec des signes de *lésion organique du cœur.* — Ventricule gauche offrant au toucher une fermeté et une résistance telles que l'on aurait cru presser un os ou tout autre corps analogue.

Une femme d'environ 50 ans fut apportée à l'hôpital Cochin, où elle mourut au bout de quelques heures. Son pouls était à peine sensible, irrégulier, intermittent ; la main appliquée sur la région précordiale sentait les battemens du cœur, qui, dans un point assez circonscrit, étaient brusques et accompagnés d'un frémissement cataire. — Le cœur avait un volume considérable. Les parois du ven-

(1) Observation de M. Bertin.
(2) Observation de M. Bertin.

tricule droit, un peu plus épaisses que dans l'état naturel, étaient molles et faciles à déchirer. *Le ventricule gauche offrait au toucher une fermeté et une résistance telles, que l'on aurait cru presser un os ou tout autre corps analogue.* Ses parois, ainsi endurcies, avaient l'épaisseur de deux travers de doigt, et sa cavité, presque effacée, étaient remplie par une concrétion polypeuse, de la grosseur d'une petite sangsue.

DEUXIÈME SECTION.

HISTOIRE GÉNÉRALE DE LA CARDITE, OU DE L'INFLAMMATION DU TISSU MUSCULAIRE ET DU TISSU CELLULAIRE INTERMUSCULAIRE DU COEUR.

ARTICLE PREMIER.

Caractères anatomiques de la cardite.

La cardite, soit générale, soit partielle, nous présente des caractères anatomiques très divers, selon ses différens degrés, ses diverses périodes et terminaisons.

Notons d'abord que jusqu'ici la cardite générale ne paraît pas avoir été observée à l'état simple : elle a toujours été accompagnée d'endocardite ou de péricardite (1). Nous ne reviendrons pas ici sur les caractères anatomiques propres à ces dernières.

§ I. Ramollissement, suppuration diffuse et abcès.

Le ramollissement et la suppuration, dans cette phlegmasie, comme dans toutes les autres, ne sont pas les caractères anatomiques de la première période, période qu'on peut désigner sous le nom de période d'*irritation simple*, de *turgescence* ou d'*érection inflammatoire*, et dont le phlegmon naissant nous fournit un exemple remarquable. Mais comme on n'a presque jamais l'occasion d'examiner le cœur dans le premier degré de la cardite, j'ai cru pouvoir commencer l'étude des caractères anatomiques de cette maladie par la description du *ramollissement et de la suppuration.* Ces deux états ne me paraissent être que deux degrés, deux modes d'une altération essentiellement la même, plutôt que deux altérations entièrement différentes l'une de l'autre.

Ce n'est pas que tout ramollissement du cœur me semble devoir être considéré comme le prélude ou l'indice d'une suppuration de cette organe. Mais je n'ai à m'occuper pour le moment que du ramollissement qu'entraîne à sa suite l'inflammation du cœur, ramollissement qui n'est point l'apanage exclusif de cette inflammation, puisqu'on l'observe aussi dans les autres inflammations, telle que la pneumonie, l'encéphalite; et, pour prendre un exemple qui se rattache plus immédiatement encore à notre sujet, dans l'inflammation des muscles extérieurs en général et dans le *psoïtis* en particulier, dont j'ai eu pour ma part l'occasion d'observer un certain nombre d'exemples.

Le ramollissement inflammatoire du cœur, le seul dont nous devions nous occuper ici, offre deux principales variétés, que l'on peut désigner sous les noms de ramollissement *rouge* et de ramollissement *blanc*, ou grisâtre (peut-être conviendrait-il même d'admettre une troisième variété sous le nom de ramollissement *jaune*).

Quelle que soit la variété de ramollissement du cœur qu'on ait à étudier, on la reconnaîtra aux caractères suivans : le tissu du cœur a perdu la fermeté qui lui est naturelle, au point qu'il suffit de le presser légèrement entre les doigts pour le rompre; il est devenu friable et pour ainsi dire fragile. Les parois des ventricules, lorsqu'elles sont ramollies, deviennent en général flasques et s'affaissent sur elles-mêmes.

Dans le *ramollissement rouge*, qui a lieu dans la période d'acuité de la cardite, la substance musculaire du cœur est rouge, brunâtre, quelquefois violacée, et le tissu cellulaire intermusculaire est injecté. On trouve aussi quelquefois du sang plus ou moins altéré, analogue à de la lie de vin, infiltré dans les interstices musculaires ou au-dessous de la membrane séreuse qui revêt le cœur à l'extérieur et à l'intérieur. Il me semble que la matière liquide dont il s'agit ici, n'est réellement autre chose qu'un mélange de sang et de pus ou qu'un pus encore mal élaboré, *cru*, comme on le disait autrefois, tel que celui qu'on rencontre dans un phlegmon non encore parvenu à sa *maturité*, ou dans le *ramollissement rouge du poumon*, lequel n'est au fond lui-même qu'un phlegmon de cette dernière espèce.

Dans le ramollissement blanc ou grisâtre du cœur, l'injection et la rougeur sont moins prononcées que dans le précédent, et à la place du liquide sanieux indiqué plus haut, on trouve du véritable pus. Ce ramollissement caractérise une période de la cardite plus avancée que celle à laquelle correspond le ramollissement rouge. Le ramollissement blanc ou gris du cœur, n'est réellement que le second degré du ramollissement rouge, comme le ramollissement gris du poumon n'est que le second degré du ramollissement rouge de cet organe, comme le ramollissement gris ou blanchâtre du psoas n'est que le second degré du ramollissement rouge de ce muscle, etc., etc. Et de même que ces derniers ramollissemens coïncident avec une suppuration décidée des organes qu'ils affectent, de même aussi

(1) On conçoit difficilement comment la cardite partielle elle-même peut exister sans complication d'endocardite ou de péricardite. Cependant quelques cas, et particulièrement l'observation de M. Cas. Broussais (voy. l'obs. 97e), porteraient à croire qu'il en est ainsi quelquefois.

le ramollissement blanc ou grisâtre du cœur accompagne la suppuration du cœur (1).

Le ramollissement blanc a été signalé ainsi qu'il suit par Corvisart : « La cardite convertit à la lon- » gue la partie musculaire du cœur en une sub- » stance molle et pâle; les fibres charnues conser- » vent alors peu de ténacité, le tissu cellulaire qui » les unit paraît lâche : quelquefois il est pénétré » de matière lymphatico-purulente; dans certains » cas, il est en partie détruit; le système vasculaire » est plus apparent, plus développé que dans l'état » ordinaire, et paraît atteint aussi de la phlegmasie « des autres tissus. — Les parois du cœur se déchi- » rent par le moindre effort, et il n'est pas besoin » d'exercer sur elles une forte pression pour les ré- » duire en bouillie » (*Op. cit.*, p. 257).

Je crois pouvoir rapprocher de cette variété du ramollissement du cœur, la troisième espèce de ramollissement admise par M. Laënnec, dans le passage suivant de son ouvrage (tom. IIe, pag. 535, 2e éd.) : « Il est une troisième espèce de ramollis- » sement qui est accompagnée d'une pâleur blan- » châtre de la substance du cœur. Ce ramollisse- » ment n'est jamais porté à un point tel que cette » substance en devienne friable; et souvent même » le degré de consistance de la substance du cœur » ne paraît pas sensiblement diminué, quoique cet » organe soit devenu flasque, et que ses parois s'af- » faissent totalement après l'incision. Cette sorte » de ramollissement accompagne ordinairement la » péricardite, et ne s'observe dans aucun autre » cas. »

Il est bon de faire remarquer que dans les cas d'après lesquels Corvisart a tracé la description du ramollissement *blanc* du cœur, il existait une péricardite avec épanchement. Je pense donc que le ramollissement décrit ici par M. Laënnec et celui décrit par Corvisart ne sont au fond qu'un seul et même ramollissement, bien que les caractères indiqués par M. Laënnec ne s'accordent pas entièrement avec ceux signalés par Corvisart. Quoi qu'il en soit, je suis porté à croire, d'après un assez grand nombre de faits, que la présence d'un épanchement purulent dans le péricarde est une cause de décoloration de la substance musculaire la plus extérieure du cœur, soit que cette décoloration s'opère par une sorte de macération ou autrement.

La troisième variété du ramollissement, ou le ramollissement jaune ou jaunâtre, me paraît avoir lieu dans certains cas de cardite chronique (1). Il coïncide ordinairement avec une décoloration générale, une teinte jaunâtre de l'extérieur du corps des individus qui en sont affectés. Ce ramollissement a été très bien décrit par M. Laënnec. Après avoir exposé les caractères du ramollissement avec rougeur de la substance musculaire du cœur, l'auteur du Traité de l'auscultation médiate ajoute : « Plus ordinairement, le ramollissement du cœur » est accompagné d'une décoloration marquée de » sa substance, qui prend une teinte jaunâtre assez » analogue à celle des feuilles mortes les plus pâ- » les. Cette teinte jaunâtre n'occupe pas toujours » toute l'épaisseur des parois du cœur; souvent » elle est très prononcée dans le milieu de cette » épaisseur, et fort peu à l'extérieur et à la surface » interne (2). Assez souvent le ventricule gauche » et la cloison interventriculaire la présentent d'une » manière très marquée, tandis que le ventricule » droit conserve sa couleur naturelle et une fermeté » plus grande. Enfin quelquefois on trouve encore » çà et là des points rouges et d'une assez bonne » consistance dans des cœurs dont la substance est » d'ailleurs très fortement ramollie et tout-à-fait » jaunâtre. »

Je n'ajouterai rien pour ma part à cette description, qui est tout-à-fait conforme à ce que j'ai observé; j'en rapprocherai seulement le passage suivant de la description anatomique de la cardite par Corvisart : « En considérant le cœur entier dé- » pouillé du péricarde, il offre à sa surface la cou- » leur d'un graisse pâle, *jaunâtre*. Cette matière, » comme graisseuse, semble remplir les interstices » des fibres musculaires, qui, en général, sont peu » apparentes, en raison de leur ténuité et de leur » pâleur. Peut-être cet état, superficiellement exa- » miné, a-t-il été pris quelquefois pour une dégé- » nérescence graisseuse. »

Je ne sais si Corvisart a voulu décrire ici exactement la même espèce de ramollissement que M. Laënnec a signalée plus haut. Toutefois, comme la description de Corvisart s'applique mieux encore au ramollissement *chronique ou jaunâtre*, qu'au *ra-*

(1) Je ne dis pas que le ramollissement qui nous occupe soit absolument la même chose que la suppuration, ce qui serait une erreur. Je dis purement et simplement que l'on observe le ramollissement dont il s'agit pendant la période de la suppuration. Or, le ramollissement et la suppuration ne sont eux-mêmes que les caractères, les signes anatomiques d'une terminaison d'un état morbide résidant à la fois dans les solides et dans les liquides qui concourent à l'organisation intime de nos parties, et qu'on est convenu de désigner sous le nom *d'inflammation*.

M. Laënnec ayant confondu sous le nom générique de ramollissement des états morbides différens, il ne faut pas s'étonner de la confusion qui règne dans ce qu'il a dit sur ce sujet. Il a été jusqu'à donner le même nom à la simple flaccidité des tissus, à leur mollesse et au ramollissement tel que nous le décrivons ici. Encore une fois, en exposant les caractères anatomiques de la cardite, nous ne pouvions pas ne pas parler du ramollissement du cœur; mais de ce que nous considérions la cardite comme pouvant produire un état de ramollissement du cœur, il ne fallait pas en conclure que nous regardions toute espèce de mollesse ou de ramollissement comme un produit de l'inflammation, fût-ce même le ramollissement qu'on obtient en faisant macérer les tissus, ou en les abandonnant à la décomposition putride. Avons-nous eu tort, oui ou non, de ranger le ramollissement au nombre des terminaisons de la cardite? Voilà la véritable question.

(1) Il se peut que le ramollissement dont il s'agit se rencontre à un léger degré chez des sujets qui n'avaient point présenté les symptômes d'une cardite sourde et chronique : tels sont certains individus *cachectiques*. C'est une importante question à examiner.

(2) L'inverse a quelquefois lieu, c'est-à-dire que les couches musculaires intérieures et extérieures peuvent offrir un ramollissement *couleur feuille morte*, tandis que les couches centrales sont intactes.

mollissement aigu, il m'a semblé utile de la mentionner en passant.

Occupons-nous maintenant d'une manière plus spéciale de la suppuration du cœur. La quantité et la qualité du pus sont variables. La consistance de cette matière offre en particulier de notables différences. Elle est quelquefois semblable à celle du pus phlegmoneux ordinaire, tandis que dans d'autres cas elle égale celle du blanc d'œuf cuit (*voyez* l'observ. de M. Laënnec) ou du fromage, et je ne serais pas surpris que parmi les cas publiés sous le titre de *Tubercules du cœur*, il y en eût qui dussent être rapportés à ce dernier état du pus.

Le pus n'est pas toujours simplement infiltré dans les interstices des faisceaux ou des fibres musculaires du cœur; il forme quelquefois des collections ou des foyers qui constituent les abcès du cœur. Pour l'étendue, le siége et la disposition de ces abcès, nous renvoyons le lecteur aux observations particulières que nous en avons rapportées. Nous ajouterons seulement ici que la collection purulente est tantôt libre, c'est-à-dire en contact immédiat avec le tissu du cœur, et tantôt enveloppée d'une membrane de nouvelle formation (dans ce dernier cas, l'abcès porte le nom d'abcès enkysté). Un abcès du cœur, qu'il soit enkysté ou non, peut s'ouvrir ou se faire jour, soit à l'intérieur du cœur, soit à l'extérieur ou dans la cavité du péricarde. Dans le premier cas, le pus se mêle avec le sang contenu dans les cavités du cœur. Dans le second cas, que j'admets comme possible, mais dont je ne connais pas d'exemple, il se formerait dans le péricarde un épanchement purulent, indépendant d'une péricardite proprement dite. Si l'abcès s'ouvrait à la fois et à l'intérieur et à l'extérieur du cœur, il en résulterait une perforation promptement suivie de mort, comme dans les cas de perforation ulcéreuse ou traumatique.

§ II. Ulcérations du cœur, avec ou sans formation de kyste anévrismal; perforations.

Les ulcérations du tissu musculaire du cœur sont ordinairement, constamment peut-être, précédées de l'érosion de la membrane interne du cœur. Ces ulcérations varient en nombre, en étendue, en profondeur, et siégent en différens points de la surface du cœur (*voy.* les observations particulières). Elles affectent pour le ventricule gauche une remarquable préférence.

La formation d'un kyste anévrismal consécutivement à une ulcération des membranes interne et moyenne du cœur, s'opère par le même mécanisme que celle d'un kyste anévrismal des artères. La disposition du coagulum lamelleux est aussi exactement la même dans l'anévrisme *faux-consécutif* du cœur que dans l'anévrisme faux-consécutif des artères. C'est pourquoi je ne crois pas devoir insister longuement ici sur la description anatomique de cet *accident* des ulcérations du cœur. La tumeur formée par le sang infiltré et coagulé offre de grandes différences dans son volume. Ainsi, ce volume égale à peine quelquefois celui d'une aveline ou d'une noix, tandis que, dans d'autres cas, il surpasse celui d'un œuf et peut même être supérieur à celui des deux ventricules réunis. (*Voy.* l'obs. 108e).

Presque constamment le kyste anévrismal a contracté des adhérences avec le feuillet pariétal du péricarde, et c'est à cette heureuse circonstance qu'il faut attribuer la rareté de la rupture de ces tumeurs. Cette adhérence a de l'analogie avec celle qui a lieu dans un bon nombre de cas d'ulcérations ou d'excavations ulcéreuses d'autres organes, parmi lesquels nous citerons particulièrement les ulcérations intestinales et les cavernes pulmonaires.

Les ulcérations suivies de la formation d'une poche anévrismale, n'ont été jusqu'ici rencontrées que sur le ventricule gauche. M. Breschet a dit, dans son mémoire sur la maladie qui nous occupe, que le sommet du ventricule en était le siége le plus ordinaire. De treize cas de cette affection analysés par M. Reynaud, sept font exception à la règle énoncée par M. Breschet; par conséquent, dit le premier de ces observateurs, il est impossible d'établir encore rien de général sur le point du ventricule où ces tumeurs peuvent plus particulièrement se développer. (*Voy.* le mémoire de M. Reynaud, inséré dans le *Journal hebdomadaire de médecine.*)

Les perforations du cœur peuvent être la terminaison des ulcérations simples du cœur ou des ulcérations avec formation d'un kyste anévrismal. Toutefois, elles sont bien plus rares dans ce dernier cas que dans le premier. Elles s'opèrent ordinairement par *rupture*, plutôt que par le progrès naturel du travail ulcératif ou érosif. Comme nous l'avons dit plus haut, c'est à la présence du feuillet fibreux, ordinairement épaissi, emprunté par le sac anévrismal au péricarde, que ce sac doit le privilége de résister long-temps à la rupture.

Quoi qu'il en soit, la rupture d'une ulcération du cœur est suivie d'effets bien différens, selon l'endroit où elle s'opère. Ainsi, par exemple, quand la rupture affecte les parois du cœur, un épanchement de sang mortel a lieu dans le péricarde. Quand, au contraire, la perforation occupe la cloison ventriculaire, une communication s'établit entre les cavités opposées du cœur, et, par suite, le sang noir peut se mêler avec le sang rouge, et réciproquement; mais il n'en résulte point d'accident mortel.

Je ne ferai que rappeler ici la rupture des colonnes charnues destinées aux mouvemens des valvules, celle des tendons valvulaires et des valvules elles-mêmes, à la suite du ramollissement ou de l'érosion de ces parties.

§ III. Induration du cœur.

Presque toujours consécutive à celle de l'endo-

carde ou du péricarde, dont elle n'est alors qu'une sorte d'extension ou de propagation, l'induration du tissu musculaire ou du tissu cellulaire intermusculaire du cœur offre d'ailleurs divers degrés, que les comparaisons employées dans les observations précédemment rapportées feront apprécier d'une manière assez rigoureuse. Dans l'observation 106e, la substance du cœur avait une consistance fibreuse ou tendineuse; dans l'observation 111e, la densité des piliers charnus du ventricule droit était telle qu'en les tirant fortement en sens opposé, ils semblaient se casser plutôt que se rompre; dans l'observation 109e, les parois du ventricule droit avaient une consistance si grande qu'elles semblaient avoir subi un commencement d'induration cartilagineuse; dans l'observation 21e, une portion de la paroi postérieure d'un des ventricules avait une consistance lardacée ou squirrheuse; dans l'observation 112e, le ventricule gauche offrait au toucher une fermeté et une résistance telle, qu'on aurait cru presser un os ou tout autre corps analogue. Corvisart et M. Laënnec ont trouvé le cœur endurci au point qu'il *résonnait comme un cornet à la percussion.* M. Broussais a vu deux fois le cœur endurci de telle sorte, *qu'il était semblable à une noix de coco.*

L'induration du cœur offre dans son siége et son étendue des variétés multipliées. Elle affecte tantôt les parois des oreillettes ou des ventricules, tantôt la cloison, tantôt les piliers charnus. Lorsque cette induration est accompagnée d'une véritable transformation des parties en tissu cartilagineux, osseux ou osséo-pétré, elle ne peut envahir un ventricule tout entier, car elle entraînerait alors une impossibilité de contraction et de dilatation incompatibles avec la vie. Il est, au reste, bon de noter que dans les cas où l'on croit ainsi que les fibres musculaires sont converties entièrement en tissu cartilagineux, etc., elles sont simplement atrophiées, et quelquefois plus ou moins décolorées. Cette circonstance seule peut nous expliquer pourquoi chez les individus dont le cœur présentait une pareille induration, la circulation n'a pas toujours subi d'obstacle très considérable.

ARTICLE DEUXIÈME.

Des symptômes et du diagnostic de la cardite.

§ I. Diagnostic de la cardite générale, aiguë ou chronique.

On ne trouve pas dans les auteurs de signes qui puissent nous faire reconnaître ou même soupçonner l'existence de la cardite générale, soit à l'état *aigu*, soit à l'état *chronique.*

« Il me paraît bien difficile, pour ne pas dire » impossible, de faire un ensemble de signes cer- » tains auxquels on peut distinguer le *carditis* » d'avec l'inflammation du péricarde : les signes et » les symptômes semblent être les mêmes. » C'est ainsi que s'exprime Corvisart sur le diagnostic de la cardite (1).

Il ne faut pas chercher dans l'ouvrage de M. Laënnec des lumières sur le diagnostic de la cardite générale, soit aiguë, soit chronique, puisque ce célèbre observateur déclare qu'*il n'existe peut-être pas un seul exemple incontestable et bien décrit de cette maladie.*

Je n'ai jamais rencontré de cardite qui ne fût compliquée de péricardite ou d'endocardite, et j'avoue que les signes de ces deux dernières phlegmasies ont seuls frappé mon attention. Jusqu'ici, je ne connais aucun signe qui puisse caractériser spécialement la cardite. Ce qui me paraît certain, c'est que la complication d'une cardite très aiguë avec la péricardite ou l'endocardite est une circonstance des plus aggravantes.

Le ramollissement *inflammatoire* (2) du cœur, tel qu'on l'observe assez ordinairement chez les individus atteints des anciennes fièvres essentielles des auteurs, « serait-il la cause, se demande » M. Laënnec, de la fréquence extraordinaire du » pouls qui survient souvent dans la convalescence » de ces fièvres? » Cela paraît assez probable. Toutefois, un simple travail inflammatoire de la membrane interne du cœur suffit pour produire le phénomène ci-dessus signalé, et nous croyons avoir démontré qu'un travail de cette nature n'est pas aussi rare qu'on l'avait cru jusqu'ici.

§ II. Diagnostic des lésions consécutives à une cardite partielle.

1° *Abcès, ulcérations et perforations du cœur.*

Aucun signe positif et caractéristique n'annonce l'existence des ulcérations simples et des accès du cœur. Tous les pathologistes sont malheureusement d'accord à ce sujet.

Quant aux perforations par lesquelles peuvent se terminer les ulcérations du cœur, si des adhérences ne s'opposent pas à l'effusion du sang dans le péricarde, et que ces perforations siégent sur les parois de l'organe, une mort aussi rapide que la foudre est le plus souvent le seul signe par lequel elles nous révèlent leur existence.

(1) Aux pages 246 et 249 de l'*Essai sur les maladies du cœur*, on lit aussi qu'il est impossible de diagnostiquer le carditis; et de là sans doute le nom d'*occulte*, que Corvisart lui donne, après l'avoir divisé en aigu et chronique.

A la page 419 enfin, Corvisart dit qu'*il est impossible de bien constater la cardite, même aiguë, autrement que par l'ouverture, c'est-à-dire quand le malade a succombé.*

(2) Je sais fort bien que dans l'état typhoïde prolongé, les divers tissus tendent à perdre de leur consistance, et que la décomposition putride, prompte à s'emparer des cadavres des individus morts dans cet état, est aussi une cause de ramollissement; mais il n'en est pas moins vrai que le ramollissement du cœur, chez les sujets affectés d'une inflammation typhoïde, avec violente réaction fébrile, est quelquefois le résultat d'un travail inflammatoire.

Que si la perforation affecte la cloison interventriculaire ou interauriculaire, la mort n'en est point le résultat, et il est même des cas où cet accident ne donne lieu à aucun symptôme grave. Au reste, nous reviendrons sur ce point en traitant de ce *vice de conformation du cœur*, connu sous le nom de persistance du trou de Botal.

2° *Anévrisme faux-consécutif du cœur.*

Le diagnostic des tumeurs anévrismales du cœur est jusqu'à présent enveloppé d'une profonde obscurité. Dans aucun des quinze à dix-huit cas aujourd'hui connus, la maladie n'a été, je ne dis pas reconnue, mais même soupçonnée. Comme les parois du cœur elles-mêmes, les parois de la tumeur anévrismale pourraient, par le seul progrès du mal, ou sous l'influence de quelque cause mécanique, se rompre, et de là une hémorrhagie soudainement mortelle. Dans l'observation de M. le docteur Pétigny, cet accident était en quelque sorte sur le point de s'accomplir, tant étaient minces les parois dans une des régions de la tumeur anévrismale.

Sans doute, l'emploi éclairé du toucher, de la percussion et de l'auscultation nous procurera par la suite quelques lumières sur le diagnostic des tumeurs anévrismales du cœur. Il est clair, en effet, qu'elles doivent donner lieu à une matité dont l'étendue sera proportionnelle à leur volume, qu'elles peuvent à la longue soulever la partie des parois pectorales à laquelle elles sont sous-jacentes et qu'un bruit anormal se produit probablement, quand une certaine quantité de sang pénètre dans la poche anévrismale, ou lorsque ce liquide en est expulsé. Toutefois, il est à présumer que le diagnostic restera toujours assez difficile, dans beaucoup de cas, attendu qu'une foule des lésions autres que les tumeurs anévrismales du cœur, peuvent être accompagnées des mêmes signes physiques que ces dernières. Les cas où le diagnostic pourrait être établi sont ceux où la tumeur aurait un énorme volume et ferait saillie sous la région précordiale.

Les réflexions que nous venons de présenter s'accordent au reste avec l'opinion de M. Breschet. « Le diagnostic des tumeurs anévrismales du cœur, » dit-il, est fort difficile à établir..... il nous sem- » ble que la poitrine doit donner un son presque » mat vers sa partie inférieure gauche; que les pul- » sations du cœur doivent se faire entendre diffé- » remment et vers la base et vers le sommet de cet » organe; que dans ce dernier lieu, elles doivent » être obscures et devenir un frémissement, peut- » être avec bruissement ou *susurrus.* »

ARTICLE TROISIÈME.

Causes et traitement de la cardite.

Les *causes* de la cardite générale aiguë ou chronique, sont absolument les mêmes que celles de l'endocardite et de la péricardite. Nous ne reviendrons pas sur ce que nous avons dit de la coïncidence des inflammations du cœur avec le rhumatisme articulaire aigu; nous ferons seulement remarquer que parmi les observations de cardite que nous avons rapportées, il en est qui confirment la *loi* de cette coïncidence telle que nous l'avons précédemment établie.

Je n'ai rien à dire non plus des causes de la cardite partielle, qui, comme la cardite générale, est ordinairement consécutive à la péricardite, et surtout à l'endocardite.

Le traitement de la cardite se confond évidemment avec celui de l'endocardite et de la péricardite.

CHAPITRE IV.

DE L'INFLAMMATION DU TISSU ADIPEUX OU CELLULO-GRAISSEUX DU COEUR.

Il est assez probable que le tissu-cellulo-graisseux du cœur, malgré le peu de développement de son appareil vasculaire, n'est pas entièrement à l'abri des atteintes d'une inflammation, soit aiguë, soit chronique; mais j'avoue ne posséder aucune observation sur ce sujet, et tous ceux qui ont écrit avant moi sur les maladies du cœur ne sont pas plus avancés. Il me semble assez extraordinaire qu'on n'ait encore jamais constaté positivement l'existence de cette phlegmasie dans les cas de violente péricardite.

Il serait curieux de savoir quelles modifications peut apporter dans les caractères anatomiques des productions consécutives à la péricardite simple ou compliquée de cardite, la présence des matières morbides sécrétées par le tissu cellulo-adipeux du cœur, frappé d'inflammation chronique. Les recherches que j'ai faites sur les différentes causes qui entraînent tant de modifications dans les divers produits morbides accidentels, et particulièrement dans ceux qui ont été désignés sous le nom vague de *cancer,* me conduisent à présumer que les altérations du tissu adipeux et des produits anormaux qu'il sécrète jouent un certain rôle dans les modifications dont il s'agit. Ainsi, par exemple, il m'a semblé que cette espèce de cancer, à laquelle on donne le nom d'*encéphaloïde,* se développait plus particulièrement dans les organes abondamment fournis d'un tissu graisseux ou médullaire, et la matière *suiffeuse* liquide qu'on exprime par la pression de certaines masses encéphaloïdes, *m'a paru* pouvoir être considérée comme provenant, du moins en partie, du *secretum* accidentel auquel donne lieu un état morbide, encore peu connu, du tissu cellulo-adipeux. Cet état morbide pourrait bien, si je ne me trompe, ne pas différer essentiellement de

celui qu'on connaît dans les autres tissus sous le nom d'*inflammation chronique*.

Mais c'est trop s'arrêter sur de simples conjectures.

CHAPITRE ADDITIONNEL

AU LIVRE PREMIER.

Les productions cartilagineuses et osseuses du cœur peuvent-elles se développer sans inflammation préalable de cet organe ?

Le cancer, les tubercules, les kystes séreux du cœur, constituent-ils des productions accidentelles essentiellement différentes de toutes celles décrites dans les précédens chapitres?

La solution des deux problèmes qui sont l'objet de ce chapitre est d'une trop haute importance pour ne pas exciter toute la sollicitude des vrais observateurs. J'ai, pour ma part, j'oserai le dire, un trop grand amour de la vérité pour n'avoir pas consacré à l'examen de ces problèmes tous les moyens qui sont en mon pouvoir, et je vais exposer ici, avec la plus entière franchise et l'indépendance la plus complète, le résultat de mes observations et de mes réflexions.

PREMIER PROBLÈME.

LES PRODUCTIONS CARTILAGINEUSES, OSSEUSES OU CALCAIRES DU COEUR PEUVENT-ELLES SE DÉVELOPPER SANS INFLAMMATION PRÉALABLE?

Tous les médecins qui ont fait de l'anatomie pathologique une étude assidue et approfondie, savent que rien n'est plus commun que de rencontrer des productions osseuses ou calcaires dans les artères et dans les valvules gauches des personnes avancées en âge. Frappés de la fréquence de ce genre d'altérations, quelques auteurs en ont conclu que les ossifications dont il s'agit étaient uniquement dues aux progrès de l'âge, à la vieillesse. En supposant que les ossifications des vieillards ne fussent, en effet, qu'une de ces nombreuses modifications organiques, de ces irréparables dégradations, de ces *rides profondes* que le progrès des ans entraîne fatalement à sa suite, il n'en resterait pas moins démontré que telle n'est pas l'origine de toutes les ossifications du cœur et des artères, à moins de soutenir que la vieillesse commence quelquefois à seize ou vingt ans ou même à l'âge de quelques mois, puisque nous avons rapporté dans le cours de cet ouvrage un très grand nombre d'exemples d'ossifications chez des individus appartenant aux âges ci-dessus indiqués (1). Ces exemples prouvent incontestablement que des ossifications du cœur et des artères se développent très fréquemment chez de jeunes sujets, et que dans ces cas, elles ont été précédées d'un travail inflammatoire, lequel a pour ainsi dire fait les frais de leur matière première. Il s'agirait donc de déterminer si réellement les ossifications des vieillards sont le pur effet des progrès de l'âge, ou si, au contraire, elles ne reconnaissent pas pour point de départ la même opération morbide que celles des jeunes sujets.

Les auteurs ont trouvé plus commode de trancher le nœud que de le dénouer, c'est-à-dire qu'ils ont affirmé le fait sans le prouver. La scrupuleuse attention avec laquelle j'ai longuement étudié ce point litigieux d'*organogénie* morbide, ne me permet pas de me prononcer avec autant d'assurance. Les vrais observateurs reconnaîtront d'abord avec moi que la vieillesse ne préserve pas de la maladie à laquelle les ossifications doivent leur origine chez les jeunes sujets, bien qu'elle lui imprime de notables modifications. La première difficulté qu'il fallait résoudre, c'était donc de montrer, par des observations précises, que les vieillards porteurs d'ossifications n'avaient point éprouvé de phlegmasie chronique, sourde, *latente* dans les parties où résidaient les productions accidentelles. (Et qu'on n'oublie pas que ces productions, dans le cœur et dans les artères, comme sur la plèvre et le péricarde, peuvent se rencontrer de longues années après l'inflammation qui en aurait été la cause productrice). Or, je déclare que je n'ai trouvé dans aucun auteur la solution de cette première et très grave difficulté.

Admettons toutefois que parmi les ossifications des vieillards, il en soit qui n'ont point été précédées d'un travail inflammatoire quelconque. Qu'on nous apprenne au moins à distinguer celles-là de celles qui auraient pu procéder du mode inflammatoire ; qu'on nous dise en quoi le travail qui produit de toutes pièces les ossifications chez les vieillards, diffère de celui qui les engendre chez les jeunes sujets, et qu'on nous explique pourquoi on ne trouve pas toujours ces mêmes ossifications chez tous les vieillards (1).

Quant à moi, je pense, en définitive, que parmi les ossifications du cœur et des artères chez les vieillards, quelques unes ont certainement été précédées d'un travail inflammatoire comme chez les jeunes sujets. Mais je déclare n'avoir pas encore toutes les preuves nécessaires, pour être convaincu qu'il en est d'autres dans la production desquelles

(1) Ce serait un très beau sujet à étudier que les altérations dont la vieillesse amène naturellement avec elle le développement. L'usure des organes, triste condition de leur exercice poussé jusqu'à l'extrême vieillesse, mériterait en particulier de nouvelles recherches.

(1) J'ai fait avec le soin le plus minutieux l'examen cadavérique d'un homme octogénaire, qui mourut à l'hôpital Cochin, en 1822. Il n'existait point d'ossifications dans le cœur ni dans les artères. J'avoue que de pareils faits sont très rares, et c'est précisément pour cela que je pris note de celui-ci.

ce travail n'a joué absolument aucune espèce de rôle (1). Attendons.

DEUXIÈME PROBLÈME.

LES TUBERCULES ET LE CANCER DU COEUR CONSTITUENT-ILS DES PRODUCTIONS ESSENTIELLEMENT DIFFÉRENTES DE CELLES QUE L'INFLAMMATION CHRONIQUE DE CET ORGANE PEUT ENTRAÎNER A SA SUITE?

La solution de ce nouveau problème suppose d'abord une connaissance claire et précise, une exacte description des tubercules et du cancer du cœur. Car, comment pouvoir décider si une production quelconque est une simple modification d'une autre, ou si elle en est essentiellement différente, quand on ne connaît pas bien les caractères de l'une et de l'autre de ces productions? Commençons donc par l'exposition de l'état actuel de la science, sur la partie purement descriptive ou monographique du sujet de notre second problème.

ARTICLE PREMIER.

Cancer du cœur.

§ I.

Le cancer du cœur paraît avoir été décrit pour la première fois par M. Carcassonne, dans les *Mémoires de la Société royale de médecine,* pour les années 1777-1778. (2).

MM. Récamier, Rullier, Cruveilhier, Ferrus, en ont rencontré quelques cas. Malheureusement, ces cas sont indiqués plutôt que décrits. L'observation de M. Rullier, que nous allons rapporter, a été insérée dans *les Bulletins de la Faculté de médecine, pour l'année* 1813.

2e *fait.* — Un homme, âgé de 35 ans, rachitique, et sujet à de fréquens catarrhes pulmonaires, fut pris peu après une péripneumonie jugée incomplètement, d'une douleur au côté gauche de la poitrine, avec oppression vive : à la même époque le ventre était douloureux, surtout à droite où l'on sentait une tumeur peu résistante. Le malade se couchait toujours sur le côté gauche, qui ne résonnait pas lorsqu'on le percutait. Il survint insensiblement un œdème des membres inférieurs, et ce malheureux expira après une longue agonie.

Autopsie cadavérique.

Le cœur était un peu volumineux, ses cavités un peu agrandies, ses membranes et ses vaisseaux non loin de l'état naturel. Le tissu de cet organe offrait à peine quelques traces de son organisation primitive ; la totalité de la substance musculaire ne faisait qu'un douzième de la masse ; le reste était composé d'une substance nouvelle, squirrheuse et en partie cartilagineuse, formant des bosselures irrégulières, dont le plus grand nombre s'étendait de la face externe à l'interne.

On trouva aussi une transformation squirrheuse du pancréas, de l'intestin grêle et du mésentère.

Les poumons étaient sains.

3e et 4e *faits.* — Deux observations de cancer du cœur ont été publiées par M. Andral (*Anat. pathol.*, t. IIe, p. 327). « Dans la première de ces observa-
» tions, le malade, âgé de 56 ans, n'avait offert
» d'autres symptômes que ceux d'une hypertrophie
» des parois du ventricule gauche du cœur. L'ou-
» verture du cadavre montra effectivement un état
» d'hypertrophie considérable de ce ventricule,
» avec rétrécissement de son orifice par des ossifi-
» cations. Mais de plus existait une autre altération
» qu'aucun signe particulier n'avait révélée pen-
» dant la vie. Sur les parois du cœur droit existaient

(1) Ce qui me paraît probable, c'est que le perpétuel frottement auquel les valvules et les parois artérielles sont soumises, est réellement une condition physiologique ou fonctionnelle qu'il ne faut pas négliger, quand il s'agit de déterminer toutes les circonstances propres à favoriser le développement de certaines indurations, soit cartilagineuses, soit osseuses de ces parties.

Aucun médecin n'ignore que la pression et les frottemens habituels qui s'exercent sur d'autres parties entraînent à la longue diverses espèces d'induration. Qui ne connaît, entre autres, ces excroissances cornées que produisent la pression et le frottement exercés sur les orteils par des chaussures trop étroites? Qui ne connaît les *callosités* des mains de ceux qui se livrent aux professions manuelles les plus fatigantes? Qui ne sait enfin que les tendons et les tissus fibreux soumis à de longs et violens frottemens s'ossifient assez fréquemment? Certes, ce n'est pas moi qui nierai l'intervention de pareilles causes; mais dire vaguement que la vieillesse produit des ossifications, et rejeter ensuite l'origine inflammatoire de celles qui ont lieu chez les jeunes sujets et chez les adultes, voilà, en vérité, une logique qui n'est pas à mon usage.

(2) Les mémoires de cette société pour l'année 1776 contiennent un cas de cette affection qui doit trouver sa place ici.

1er *fait.* — Une fille de 22 ans, que sa mauvaise conduite avait fait renfermer à l'*Hôpital du refuge*, à Perpignan, se plaignit, à son entrée, d'une pesanteur dans l'intérieur de la poitrine, qui répondait vis-à-vis de la mamelle gauche. Elle était en même temps atteinte d'un écoulement, de chancres à la vulve, de rhagades et de condylômes près de l'anus. — Les symptômes syphilitiques cédèrent à un traitement anti-vénérien; mais les accidens du côté de la poitrine persistèrent, et il s'y joignit une douleur pongitive qui occupait toute la région précordiale. Le pouls était petit, fréquent, irrégulier; dans les vives douleurs, il se suspendait pendant quelques secondes. Il y avait de fréquentes syncopes. Il arriva un moment où la malade ne put se coucher; elle restait assise, un peu penchée en arrière, sur le côté gauche ou sur le devant de la poitrine. La mort survint au bout de deux ans.

Ouverture du cadavre. — Une espèce de carcinôme avait envahi une partie du cœur. On ne trouvait plus que quelques lambeaux du péricarde. Extérieurement, *un large ulcère occupait la face postérieure du cœur, dans toute l'étendue des deux ventricules.* Au fond de cet ulcère, on ne trouvait plus que quelques fibres musculaires, qui formaient une toile très mince, et qui furent rompues par une légère pression du doigt. Tout autour de l'ulcère, LA SUBSTANCE DU CŒUR ÉTAIT NOTABLEMENT INDURÉE ET COMME SQUIRRHEUSE.

Il est probable que l'auteur de cette observation n'était pas très versé dans les recherches d'anatomie pathologique, et que la description qu'il nous a donnée de l'état du cœur et de l'*ulcération* de toute la face postérieure des parois du cœur, ne doit pas être prise trop à la lettre.

» de nombreuses bosselures. En incisant ces bosse-
» lures, je les trouvai formées d'un tissu très dur,
» gris-bleuâtre et comme demi-transparent en quel-
» ques points; ailleurs, d'un blanc plus opaque et
» sillonné par des lignes rougeâtres. Ce tissu occu-
» pait presque en totalité la paroi externe du ven-
» tricule droit : sa couleur blanche était apparente
» à travers la membrane interne. En un petit nom-
» bre de points seulement, se voyaient encore quel-
» ques faisceaux de fibres musculaires décolorées
» et comme atrophiées. Ces fibres étaient plus pro-
» noncées du côté de la face interne du ventricule...
» Les parois de l'oreillette droite présentaient dans
» toute leur étendue, excepté dans l'appendice au-
» riculaire, la même dégénération.

» Dans le second cas, la lésion, également bor-
» née au côté droit du cœur, était moins étendue.
» Le malade, âgé de 37 ans quand il mourut, avait
» joui d'une bonne santé jusqu'à l'âge de 35 ans.
» Alors, il devint légèrement asthmatique. Pendant
» les cinq ou six mois suivans, il ne sentit qu'un peu
» de gêne dans la respiration. Au bout de ce temps,
» il fut pris un jour, après son déjeuner, d'une
» atroce douleur qui, se faisant d'abord sentir à la
» région précordiale, s'étendit bientôt à tout le côté
» gauche du thorax. En même temps, force palpita-
» tions du cœur; augmentation de la dyspnée ha-
» bituelle; vomissement des alimens; perte momen-
» tanée de connaissance. Pendant l'année qui suivit
» cet accident, la gêne de la respiration augmenta
» peu à peu, et sept ou huit fois le malade fut pris
» de la même douleur, qu'il comparait à la douleur
» par élancement que produit une dent cariée. Lors-
» qu'il entra à la Charité, il était dans un état de
» dépérissement évident; sa face avait une teinte
» jaune-paille fort remarquable; chaque soir, il y
» avait un léger mouvement fébrile sans sueur.
» Pendant le mois qui suivit son entrée, le malade
» ressentit plusieurs fois à la région du cœur des
» douleurs passagères, mais très vives. De temps
» en temps il avait d'assez fortes palpitations; mais
» dans leurs intervalles, l'*auscultation ne décou-*
» *vrait dans le cœur, non plus que dans les poumons,*
» *aucune altération.* Au bout de six semaines de sé-
» jour à la Charité, les membres inférieurs, puis les
» supérieurs, et enfin la face, s'infiltrèrent, et le
» malade succomba tout à coup sans agonie.

» A l'ouverture du cadavre, on trouva la paroi
» externe du ventricule droit occupée par une tu-
» meur bosselée, qui, par sa forme et sa saillie
» considérable, semblait comme un cœur surnu-
» méraire... S'étendant de la pointe du ventricule à
» la base, et dépassant même ce dernier point,
» pour envahir, dans l'espace de quelques lignes,
» le tissu de l'oreillette, cette tumeur avait rem-
» placé presque en totalité les fibres musculaires,
» dont on ne voyait plus qu'une couche mince à la
» surface interne du ventricule. En quelques points,
» elle faisait une saillie notable à l'intérieur de la
» cavité ventriculaire; elle était formée par la ma-
» tière dite encéphaloïde, dure en quelques points,
» molle et comme diffluente en d'autres points. »

5e *Fait.*— Chez un homme mort dans un état d'imbécillité, cas publié dans la *Revue médicale* (mai 1825), M. Bayle trouva le cœur altéré ainsi qu'il suit : Cet organe offrait au toucher plusieurs duretés considérables. Les parois de l'oreillette droite, épaisses d'une ligne et demie, très consistantes, avaient une couleur grisâtre, une structure lardacée. Le pourtour de l'orifice aurico-ventriculaire était transformé en une matière lardacée d'un pouce et demi d'épaisseur. L'oreillette gauche offrait la même altération. Les ventricules étaient sains, mais leur cloison était cancéreuse (1).

6e *et* 7e *Faits.* — M. Laënnec dit avoir rencontré deux cas de cancer encéphaloïde du cœur. Dans l'un, la matière cancéreuse formait de petites masses de la grosseur d'une aveline, ou moindres, dans la substance musculaire des ventricules. Dans l'autre, elle était disposée en forme de couches épaisses d'une à quatre lignes, le long des vaisseaux coronaires, entre le feuillet séreux du péricarde et le cœur lui-même.

8e *Fait.*— Dans une observation de M. Trélat, les parois de l'oreillette droite, épaisses d'une ligne et demie, étaient très consistantes, grisâtres, lardacées. Toute la masse charnue intermédiaire à cette oreillette et au ventricule correspondant, était entièrement transformée en matière squirrheuse d'un pouce et demi environ d'épaisseur. La même dégénérescence se remarquait sur l'oreillette gauche. Les ventricules étaient à peu près sains, mais leur cloison était cancéreuse.

9e *Fait.* — Dans le *cas remarquable de maladie cancéreuse*, publié en 1825, par M. Velpeau, le cœur contenait une douzaine de masses cancéreuses de grosseur variable, mais dont la plus grosse ne dépassait pas le volume d'un œuf de pigeon.

10e *Fait.*—On trouve dans l'ouvrage de M. Ollivier, sur la moelle épinière, le fait suivant : Une femme, âgée de 56 ans, succombe à une attaque d'apoplexie; aucun symptôme particulier n'avait décelé l'existence d'une affection du cœur. « Les
» fibres musculaires des parois du ventricule droit
» étaient changées en tissu blanc jaunâtre, céré-
» briforme, offrant tous les caractères de l'encépha-
» loïde; cette dégénérescence n'occupait que la
» moitié inférieure des parois musculeuses de ce
» ventricule. Le ventricule gauche était sain. »

11e *Fait.* — Dans l'atlas de son *Traité des maladies des enfans nouveau-nés*, M. Billiard a fait représenter un cas de squirrhe du cœur. L'enfant chez lequel existait ce squirrhe n'était âgé que de 3 jours. Trois masses squirrheuses occupaient les parois du cœur.

12e, 13e et 14e *Faits.* — Aux cas précédens j'en

(1) L'auteur de cette observation dit qu'on n'observa aucun symptôme local, et que la nutrition elle-même demeura intacte, ce qui n'empêcha pas le malade de mourir.

ajouterai trois autres, dont les deux premiers me sont propres et dont le troisième appartient à M. Bertin.

Chez le sujet de notre 4e observation et dont nous avons aussi parlé à l'occasion de l'induration du cœur, *cet organe, surtout en arrière, offrait au toucher une consistance squirrheuse. Les deux feuillets* du péricarde adhéraient de toute part entre eux. Celui qui recouvre le cœur, généralement épais d'une ligne, avait une épaisseur plus considérable encore à la face postérieure de l'organe. Là, le tissu du cœur était moins distinctement fibreux et charnu que partout ailleurs, il était décoloré et *semblait avoir participé à la dégénérescence lardacée du péricarde. Les parties indurées criaient sous le scalpel qui les divisait.*

J'ai vu, avec M. le docteur Dalmas, à la Charité, un malade chez lequel existait une tumeur cancéreuse du médiastin antérieur qui avait envahi les parties voisines. *Le péricarde, singulièrement épaissi, était lardacé comme la tumeur. La portion du poumon en contact avec le péricarde semblait avoir été atteinte elle-même par la dégénérescence cancéreuse. De plus, la veine cave supérieure était oblitérée par une concrétion volumineuse, très solide, grisâtre, et presque entièrement semblable à la matière cancéreuse du médiastin. La concrétion adhérait solidement, et comme par continuité de tissu, à l'une des faces de la veine.*

Le cas qui appartient à M. Bertin n'est autre que notre observation 26e, et a beaucoup de rapport avec la précédente. Chez le sujet de cette observation, qui succomba à une péricardite chronique, le *péricarde faisait partie d'une tumeur lardacée, carcinomateuse, développée entre les lames du médiastin. — La portion du poumon en contact avec le péricarde semblait participer à la maladie du médiastin.*

§ II.

Voilà l'état et, si l'on ose le dire, l'inventaire de nos connaissances actuelles sur le cancer du cœur, étudié sous le point de vue purement descriptif. Certainement, ces connaissances sont trop incomplètes, pour qu'on puisse fonder sur elles une théorie satisfaisante du cancer du cœur. Ce qu'il nous importe de noter pour le moment, c'est que, en conscience, de pareils faits ne sauraient démontrer que, sous les rapports *étiologique, symptomatologique* et même *anatomico-pathologique*, le *cancer* du cœur est une lésion *essentiellement* différente de *l'induration* de cet organe, au lieu d'en constituer une *espèce*, un *mode* particulier. Que si le cancer du cœur n'est qu'un *mode* particulier de l'induration simple ou combinée des divers tissus constituans du cœur, quelles que soient d'ailleurs les différences qui les distinguent des autres modes d'induration, nous devons lui reconnaître un certain nombre de ressemblances avec ces derniers.

Il s'agirait surtout de savoir maintenant si le cancer qui se développe *idiopathiquement* dans le cœur a été précédé ou non d'un travail inflammatoire chronique, ainsi que cela a lieu pour les autres modes d'induration que nous avons étudiés précédemment. Sous ce rapport, comme sous tous les autres, nous reconnaissons que les quatorze faits rapportés plus haut ne fournissent que des données très incomplètes. En attendant que de nouvelles observations nous procurent les lumières nécessaires pour résoudre directement la question actuelle, il ne nous reste d'autre ressource que d'appliquer par induction, à la nature du cancer du cœur, la *théorie* que nous avons adoptée en traitant d'autres cancers mieux étudiés. C'est pourquoi nous terminerons cette discussion par le passage suivant de l'article *cancer* que nous avons composé pour le *Dictionnaire de Médecine et de chirurgie pratiques*. Et comme ce passage suppose la connaissance des idées de M. le professeur Andral sur le même sujet, nous allons commencer par les exposer dans la note ci-dessous (1).

Après avoir établi que, dans l'état actuel de la science, une obscurité profonde règne sur le mode de production du *cancer*, comme sur le mode de production d'une foule d'autres matières morbides, sans en excepter le pus lui-même, je poursuis

(1) « *Qu'est-ce que le cancer, et dans quelle classe de maladies* »*faut-il le ranger ?* A mon avis, *le cancer n'est pas une altération à* »*part. Toutes les lésions, soit de nutrition, soit de sécrétion, arrivées* »*à ce terme où on les voit se terminer par une ulcération qui étend de* »*plus en plus ses ravages, soit en superficie, soit en profondeur;* »*voilà le cancer* *. — Cette expression, toute métaphorique, qui »appartient à l'enfance de la science, comme celle d'inflamma»tion, n'indique que la terminaison commune d'altérations très »différentes les unes des autres. Je ne crois pas que l'on puisse »maintenant répéter avec Bayle et Laënnec que le cancer est une »altération *sui generis*, caractérisée par la présence des tissus »squirrheux et encéphaloïde, soit isolés, soit combinés. D'une »part, en effet, il n'est nullement rare de constater sur le cadavre »l'existence de ces deux productions, bien qu'on n'ait observé »pendant la vie aucun des accidens qui, d'après les auteurs, ac»compagnent le cancer, de telle sorte qu'en pareil cas on a les »caractères anatomiques de la maladie, sans en avoir les symptô»mes. D'une autre part, on rencontre ces symptômes dans plus »d'un cas où, par l'anatomie, on ne peut découvrir ni squirrhe »ni encéphaloïde. En effet, le simple développement d'un réseau »vasculaire insolite à la surface ou dans la trame de la membrane »tégumentaire externe ou interne, une ancienne fluxion vers une »portion de membrane muqueuse, sans qu'il y ait changement »réel dans sa texture; l'hypertrophie d'un point de cette mem»brane ou du derme; un bouton, une excroissance, qui s'élèvent »des surfaces muqueuse ou cutanée, et qui ne sont formés que »par une simple expansion du tissu propre des membranes, sans »traces de formation nouvelle; l'épaississement du tissu cellulaire, »l'infiltration de ses mailles par une matière albumineuse ou gé»latineuse; l'INDURATION rouge ou blanche des ganglions lympha»tiques, induration dans laquelle il n'y a pas plus de tissu acci»dentel qu'il n'y en a dans le poumon en hépatisation rouge ou »grise; voilà autant de lésions qui, aussi bien que la matière en»céphaloïde et le squirrhe, peuvent toutes se terminer par la des»truction de la partie où elles se sont développées, et par la pro»duction d'une ulcération qui tend sans cesse à s'agrandir en tous »sens... » (*Précis d'anatomie pathologique*, t. I, p. 501).

* C'est là une espèce de cancer, mais non le cancer en général, car il est des productions dites cancéreuses sans ulcération.

ainsi : « Mais notre ignorance sur la nature intime » du travail anormal qui préside au développement » des affections cancéreuses une fois avouée, il » reste à examiner si ce travail ne serait pas un » mode de celui qui a lieu dans la maladie que l'on » désigne sous le nom d'*inflammation chronique*... » Quant à nous, considérant que nous avons vu un » très grand nombre de fois les productions cancé- » reuses se développer dans des parties où avait » existé manifestement une phlegmasie, et que » d'ailleurs ces productions coïncident très souvent » avec d'autres altérations, que l'on est généra- » lement convenu de regarder comme une suite de » phlegmasie, nous déclarons formellement et de » bonne foi qu'on ne saurait tracer une ligne de » démarcation distincte entre les produits qui peu- » vent se développer à la suite des *phlegmasies dites* » *chroniques*, et ceux qu'on appelle *cancéreux*. Si » l'on objecte que c'est un vice de logique que de » rapporter à l'inflammation des produits d'aspect » et de forme différens, nous répliquerons que le » mot *générique* inflammation indique seulement » ce qu'il y a de commun dans le mode de formation » de ces produits, et que, pour exprimer leurs dif- » férences, il importe de joindre au mot inflamma- » tion un certain nombre d'adjectifs, méthode qui » a d'ailleurs été généralement suivie...

» Mais qu'on n'oublie pas qu'en faisant intervenir » ainsi l'inflammation chronique dans le dévelop- » pement des productions cancéreuses, nous ne » prétendons pas, encore une fois, en expliquer la » nature intime (on sait assez que rien n'est plus » obscur que la nature intime de l'inflammation, » soit aiguë, soit chronique). La seule chose que » nous nous proposions d'établir, c'est que parmi » les produits qui peuvent se manifester dans une » partie qui a été frappée d'inflammation, on aurait » tort de ne jamais compter ces végétations anor- » males qui portent le nom de *squirrhe* ou de *ma-* » *tière encéphaloïde* (1)...

» M. Andral ne considère pas la présence des ma- » tières dites *squirrheuses* ou *encéphaloïdes* comme » un caractère essentiel du *cancer*. Sans discuter » cette opinion, subversive de celle généralement » adoptée par les anatomo-pathologistes qui ont » précédé M. Andral, je ferai seulement remarquer » qu'elle constitue pour ainsi dire le pendant de » l'opinion de M. Broussais sur la cause productrice » d'une foule de lésions dites organiques. En effet, » M. Broussais attribue à l'*irritation* l'origine des » lésions dont il s'agit, et M. Andral, de son côté, » considère toutes ces mêmes lésions, quelque dif- » férentes qu'elles soient, sous le point de vue ana- » tomique, comme pouvant avoir pour commune » terminaison *une ulcération qui, au lieu de marcher* » *à la cicatrisation, tend à s'agrandir dans tous les* » *sens*, c'est-à-dire le *cancer*, d'après la définition » qu'en a donnée M. Andral.

» Comme il ne me paraît pas moins important de » tenir compte des différences des maladies que de » signaler leurs analogies et leurs *communautés*, je » crois que, tout en adoptant ce qu'il y a de phi- » losophique dans la manière de voir de M. Andral, » il faut cependant continuer à désigner sous des » noms différens les diverses altérations dont l'ul- » cération indiquée peut être la terminaison, et il » me semble que donner le nom de cancer à cette » ulcération, au lieu de le conserver pour l'affection » caractérisée par la présence des tissus dits *squir-* » *rheux* ou *encéphaloïde*, ce serait jeter une nou- » velle confusion dans la science. Mieux vaudrait, » à mon avis, renoncer entièrement à cette vicieuse » expression de cancer, que de l'employer pour » désigner une foule de choses différentes. En » effet, détourner sans cesse les mots de leur ac- » ception ordinaire, c'est s'exposer à donner nais- » sance à d'interminables disputes (1). »

Quoi qu'il en soit, revenant à notre question, nous concluons :

1° Que les faits actuellement connus sur les productions cancéreuses du cœur ne sont pas assez nombreux, ni surtout assez *bien observés* pour qu'on puisse en déduire directement une doctrine rigoureuse sur l'origine et la nature de cet état morbide.

2° Que, par conséquent, en les ralliant aux pro-

(1) Reste ensuite à déterminer quelles sont les conditions quelconques (la prédisposition comprise) en vertu desquelles les produits primitifs du travail inflammatoire affectent telle ou telle forme, telle ou telle apparence, se modifient, s'altèrent de diverses manières, etc. C'est là, sans contredit, un grand sujet de recherches, et la science sera profondément reconnaissante envers ceux qui dissiperont les ténèbres dont il est enveloppé.

(1) J'ajouterai à ce qui vient d'être dit que j'ai publié, il y a déjà plusieurs années (*Journal complémentaire des sciences médicales*), des cas de dégénérescence cancéreuse ou squirrheuse, consécutive à une inflammation de cause externe ou traumatique.

Plus récemment, j'ai lu à l'Académie royale de médecine l'observation d'une induration squirrheuse du pylore, consécutive à une gastrite provoquée par un empoisonnement avec l'acide nitrique. On ne pouvait raisonnablement, dans ce cas, supposer au cancer une autre origine. Cette observation a été publiée dans le *Journal hebdomadaire de médecine*; et M. le professeur Andral l'a insérée dans la dernière édition de sa *Clinique médicale*, en y joignant les réflexions suivantes :

« Ce fait nous paraît *démontrer, de la manière la plus manifeste*, » qu'un cancer peut se développer dans l'estomac à la suite de » l'ingestion dans cet organe d'une certaine quantité d'acide nitri- » que. *Il est évident qu'en pareil cas un travail phlegmasique a pré-* » *cédé la formation du cancer.* » (*Clin. médic.*, p. 99, 3e édit.)

On sait, d'ailleurs, que M. Andral est arrivé à découvrir que le squirrhe n'était souvent autre chose qu'une hypertrophie avec induration du tissu cellulaire. Or, il est reconnu que l'induration et l'hypertrophie du tissu cellulaire sont au nombre des *caractères anatomiques* les plus communs, des *suites* les plus ordinaires de l'inflammation chronique de ce tissu.

Les chirurgiens ont de fréquentes occasions de s'assurer de l'influence de l'inflammation chronique sur le développement de l'*induration squirrheuse ou cancéreuse* des organes externes. Il est vrai que quelques uns ont essayé de distinguer l'induration pure et simple de l'induration cancéreuse, en disant que l'une se reproduisait après l'ablation, tandis que cela n'avait pas lieu pour l'autre. Mais ils ne savent pas *à priori* distinguer l'une de l'autre ces deux espèces d'induration, et de là le cercle vicieux suivant : telle tumeur ou induration est cancéreuse, car elle a *repullulé* après extirpation; et cette tumeur a repullulé parce qu'elle était cancéreuse.

ductions et transformations dont l'inflammation des divers tissus du cœur peut être le point de départ, en les considérant enfin comme un mode *spécial* des terminaisons que cette maladie peut affecter, nous procédons par voie de *généralisation*, c'est-à-dire que nous appliquons au cancer du cœur la doctrine qui nous a paru dériver de l'étude d'autres affections cancéreuses mieux *connues*.

ARTICLE DEUXIÈME.

Tubercules du cœur.

§ I.

Nous possédons moins de faits encore sur les tubercules du cœur que sur son cancer. M. Laënnec dit avoir rencontré trois ou quatre fois seulement des tubercules dans la substance musculaire du cœur. Malheureusement M. Laënnec ne donne aucun détail sur les cas qu'il a observés. Ces trois ou quatre cas sont les seuls que M. le professeur Andral ait indiqués dans son *Précis d'anatomie pathologique*. Il ajoute que le cœur *est un des organes où la matière tuberculeuse se développe le plus rarement*. Pour ma part, je n'ai jamais eu occasion de rencontrer un véritable état de tuberculisation du cœur.

On trouve dans le *Journal des sciences chimiques et médicales de Dublin* (1833), une observation ayant pour titre : MASSE TUBERCULEUSE DÉVELOPPÉE DANS LES PAROIS DE L'OREILLETTE GAUCHE DU COEUR, ET DÉTERMINANT L'OCCLUSION PRESQUE COMPLÈTE DES TRONCS DES VEINES PULMONAIRES. Le sujet de cette observation était un homme de 62 ans, chez lequel on avait reconnu les signes de la phthisie pulmonaire. A l'ouverture du cadavre, on trouva, entre autres altérations, les *parois de l'oreillette gauche converties en une masse solide de matière tuberculeuse de près d'un pouce d'épaisseur. Cette production morbide était développée entre les membranes externe et interne de l'oreillette.*

Il est fâcheux que l'auteur n'ait pas précisé les caractères anatomiques de la masse qu'il a rencontrée dans l'oreillette gauche. La manière dont cette observation a été recueillie n'est pas propre à nous convaincre positivement de la nature tuberculeuse de cette tumeur.

Dans une thèse récemment soutenue à la Faculté de Paris (1834) par M. *Sauzier*, on trouve le cas suivant : « Le 19 décembre 1833, entra à l'hôpital » Saint-Eloi de Montpellier, le nommé Pierre-Jacques, charretier, âgé de 34 ans, d'une constitution faible et lymphatique. Vers le mois de novembre 1833, en traversant un ruisseau avec un » fagot sur la tête, il avait fait une chute, pendant » laquelle le menton avait frappé la partie supérieure » et antérieure du sternum; là se développa peu à » peu un vaste abcès dont la marche fut très lente. » Le malade eut également un abcès au-dessous du » sein, abcès qui, après son ouverture, paraissait » communiquer avec la cavité thoracique, car la » toux faisait sortir une matière écumeuse par la » plaie. Le 20 décembre, une ouverture fut pratiquée à l'abcès qui était au-devant du sternum; il » s'en écoula une sérosité jaunâtre, mêlée à une » matière semblable à du lait caillé. Alors, une toux » sèche s'empara du malade, ainsi que le dévoiement et les sueurs colliquatives, et le 26 janvier, » il expira dans le dernier degré du marasme.

» *L'autopsie cadavérique* montra des tubercules » en grand nombre dans les poumons, le pancréas, » dans les plèvres diaphragmatique et pulmonaire. » Les poumons offraient de toutes parts des adhérences. Les ganglions bronchiques étaient engorgés. On trouva aussi des tubercules dans un tissu » nouveau qui unissait les deux feuillets de la » plèvre.

» *Le sternum était carié; plusieurs cartilages des » côtes avaient été brisés. Deux tubercules à l'état » de crudité existaient dans la substance des oreillettes du cœur, et là où se trouvaient les tubercules » il y avait adhérence du péricarde* (1). »

§ II.

Ce n'est pas assurément d'après le petit nombre de faits incomplets que nous venons de faire connaître, qu'on peut résoudre la question de savoir si la tuberculisation du cœur diffère essentiellement de toutes les altérations que l'inflammation chronique de cet organe peut entraîner à sa suite, ou si, au contraire, elle ne constitue qu'un mode particulier de suppuration. A défaut d'une solution directe, et en attendant les faits qui pourront la donner, nous croyons devoir appliquer aux tubercules du cœur la *théorie* des tubercules développés dans les autres organes en général et dans les poumons ou le tissu cellulaire en particulier. Or, d'après des argumens qu'il ne nous est pas possible d'exposer ici, nous considérons les tubercules de ces parties comme constituant une des modifications que peut présenter, dans le cours de son évolution, le produit ou le *secretum* inflammatoire (2).

(1) L'auteur de cette observation pense que le même travail morbide qui avait été suivi de l'adhérence du péricarde, avait déterminé la formation des tubercules du cœur. Cette opinion nous paraît juste et conforme à ce qu'on observe dans le développement des tubercules d'autres organes.

(2) Quelques auteurs ont donné le nom de tubercules aux *granulations* que l'on rencontre si souvent à la surface des membranes séreuses chroniquement enflammées, et dont nous avons rapporté des exemples dans les chapitres consacrés à la péricardite et à l'endocardite. D'autres auteurs ont dit qu'entre les granulations dont il s'agit et les granulations pulmonaires des phthisiques, il n'y avait de commun que le nom. Si l'on veut donner le nom de tubercules aux granulations qui peuvent se produire à la surface du péricarde ou de l'endocarde, certes, c'est une étrange doctrine de nier toute espèce de connexion entre les tubercules et

ARTICLE TROISIÈME.

Kyste séreux (1).

§ I.

Ni Corvisart, ni M. Laënnec, ne rapportent aucune observation de kystes séreux du cœur qui leur soit propre. Ces kystes, selon M. Laënnec, se développent très rarement dans le cœur. Il ajoute que cependant Baillou, Houlier, Cordœus, Rolfinckius, Thébésius, Fanton, Valsava et Morgagni, en ont donné des exemples.

On trouve dans le *sepulchretum* de Th. Bonet, un cas qui paraît se rapporter aux kystes séreux du cœur : « *Epiploum, mesaræum, hepar, lien, pulmones,* COR QUOQUE IPSUM, *et peritonæum erant obsita vesiculis aqua purissima plenis et limpidissima.*

M. Dupuytren a trouvé des kystes séreux développés dans l'épaisseur de l'oreillette droite, dans la cavité de laquelle ils faisaient saillie, et qu'ils distendaient de manière à lui donner un volume égal à celui du reste du cœur.

Dans un cas recueilli par M. Andral, il existait au milieu des parois du ventricule gauche un kyste du volume d'une noix ordinaire ; le liquide transparent qui le remplissait jaillit à plus de six pouces de hauteur, au moment où le kyste fut incisé.

Dans un autre cas, M. Andral a vu un kyste séreux développé à la surface libre de la membrane interne du cœur. « D'un des points des parois de la » cavité du ventricule droit assez près de l'orifice » auriculo-ventriculaire, se détachait un petit kyste » séreux, du volume d'une noisette, et qui tenait à » la membrane interne du ventricule par un pédi- » cule mince, dont la texture ressemblait à celle de » la membrane elle-même. »

Je crois qu'on peut rapprocher de ce dernier fait le cas suivant de *maladie du péricarde chez un chien,* publié par M. Duvernoy, dans les *Bulletins de la Faculté de médecine de Paris.*

» Un chien mâtin de la Ménagerie du Jardin des » Plantes est mort âgé d'un an, avec les symptômes » d'une hydropisie ascite et d'un hydrothorax...

» Le péricarde, extraordinairement distendu, » renfermait une grande quantité de sérosité. La » portion de ce sac qui enveloppe immédiatement » le cœur, était couverte d'une foule innombrable » de vésicules ovales, pressées les unes vers les au- » tres, de manière à masquer toute la surface du » cœur. La plupart tiennent à un pédicule aussi fin » qu'un cheveu, et long de quatre à cinq milli- » mètres. Les vésicules s'affaissent par une légère » compression. Elles forment avec leurs pédicules » une sorte d'enveloppe au cœur, qui peut avoir » environ cinq millimètres d'épaisseur, et qui en » augmente beaucoup le volume apparent. On voit » aussi quelques vésicules semblables sur la face » interne de la partie *libre* du péricarde, laquelle, » examinée de près, en offre un grand nombre de » plus petites, qui se seraient probablement dévelop- » pées, si l'animal avait vécu plus long-temps (1). »

§ II.

Quelle est l'origine des kystes séreux qui peuvent ainsi se développer, soit à la surface interne, soit à la surface externe, soit dans l'épaisseur même du cœur? Nous ne possédons point encore assez de faits *bien observés* pour répondre à cette question. Le kyste développé autour d'une collection purulente du cœur peut-il ultérieurement se transformer en un kyste séreux? un épanchement sanguin circonscrit dans le tissu du cœur ne peut-il pas aussi être remplacé par un kyste séreux, comme il arrive dans l'hémorrhagie cérébrale. Les kystes se développent-ils, pour ainsi dire, de toutes pièces dans certaines concrétions sanguines qui se forment à l'intérieur des cavités du cœur, ou bien au sein

l'inflammation chronique, et d'aller presque jusqu'à soutenir que cette maladie préserve des tubercules.

Je ne sache pas que l'on ait encore placé parmi les tubercules proprement dits les granulations développées à l'extérieur ou à l'intérieur du cœur, pour en conclure ensuite que ces granulations n'étaient point une conséquence de l'inflammation. Je sais seulement qu'un élève très distingué de l'école que nous combattons vient de soutenir que les granulations de l'arachnoïde n'étaient point l'effet d'un arachnitis chronique, mais bien un produit *tuberculeux*. En procédant ainsi, les adversaires de l'opinion que nous enseignons finiront par la rendre évidente aux esprits les moins clairvoyans.

(1) Je n'ai jamais rencontré d'hydatides ni autres entozoaires dans le cœur. Mais je n'ignore pas que d'autres auteurs en ont parlé. Corvisart et M. Laënnec ne paraissent pas avoir observé de cas de ce genre; mais M. Laënnec rapporte aux vers vésiculaires du cœur le cas suivant, recueilli par Morgagni. « Chez un vieil- » lard, mort d'une maladie aiguë, un kyste, de la grosseur d'une » petite cerise, implanté à moitié dans les parois du ventricule » gauche, faisait saillie à sa surface. Ce kyste, incisé, laissa échap- » per une petite membrane contenant de la mucosité blanche, et » dans laquelle on distinguait une *particule* dure comme un ten- » don. » Il est impossible, selon M. Laënnec, de méconnaître dans cette description les caractères du genre *cysticerque*. La petite *membrane* pleine de mucosité était la vessie caudale, et le *point dur*, le corps replié sur lui-même. D'après le volume du ver, on peut présumer, ajoute M. Laënnec, que c'était le *cysticercus finnus* (Rudolphi); d'autant plus que c'est presque le seul que l'on ait trouvé jusqu'ici chez l'homme.

« Le développement du *cysticerque* dans le cœur de l'homme ne » m'est démontré, dit M. le professeur Andral, que par un seul » fait qui m'est propre. Une fois, à la Charité, j'ai trouvé, dans le » cœur, trois petites vésicules, ayant chacune la grosseur d'une » noisette, transparentes dans toute leur étendue, et présentant à » leur intérieur un point blanc, plus dur que le reste de la vési- » cule, que par la pression on faisait sortir de l'intérieur de la vé- » sicule comme une tête. » (*Précis d'anat. pathol.*, t. II, p. 331-332).

M. Andral dit aussi avoir trouvé le *cysticerque* dans le cœur de plusieurs porcs ladres.

Quelques anciens observateurs prétendent avoir trouvé de véritables vers, des poux et même des serpens ou des vipères dans le cœur.

Ces observations, qui prouvent que l'anatomie pathologique elle-même a eu son époque *fabuleuse*, ne valent pas la peine d'être réfutées.

(1) M. Duvernoy ne pense pas qu'on ait jamais fait d'observation semblable chez l'homme, du moins dans la même membrane séreuse. M. Meckel, présent à la dissection de ce chien, dit que son père avait vu quelque chose de semblable dans l'articulation du genou d'un goutteux.

du liquide que contient le péricarde, à la suite d'une péricardite ou d'un simple hydro-péricarde? encore une fois, avant de décider toutes ces questions, il est très sage d'attendre de nouvelles observations.

—

LIVRE DEUXIÈME.

DE L'AUGMENTATION ET DE LA DIMINUTION DE SÉCRÉTION DES TISSUS SÉREUX ET CELLULAIRE DU COEUR.

—

Considérations Préliminaires.

Dans le livre précédent nous avons exposé les lésions que l'état morbide, désigné sous le nom d'inflammation, déterminait et dans la *quantité* et dans la *qualité* des liquides sécrétés par divers tissus du cœur. Il s'agit maintenant d'étudier la simple augmentation ou diminution d'activité de la sécrétion normale dont ces tissus sont les agens.

Avouons d'abord que la diminution de la sécrétion dont il s'agit n'a point jusqu'ici occupé l'attention des observateurs, et que, pour notre part, nous en parlons plutôt comme d'un état morbide *possible* que comme d'un état morbide sur lequel nous ayons recueilli des observations précises. Nous n'avons même absolument rien à dire sur ce sujet, sinon que dans les inflammations commençantes des membranes séreuses, il est assez généralement admis que la sécrétion purulente ou pseudo-membraneuse est ordinairement précédée d'une sorte de sécheresse de ces membranes et partant d'une diminution ou même d'une suppression complète de leur sécrétion normale.

Quant à la supersécrétion pure et simple (1) des tissus séreux et cellulaire du cœur, elle constitue une sorte d'état intermédiaire entre l'état normal et l'état inflammatoire. Nous avons exposé ailleurs l'idée que nous nous formions de l'augmentation de sécrétion des membranes séreuses et du tissu cellulaire en général. (*Voy. l'art. Hydropisies du Dictionn. de médec. et de chir. pratiq.*). Ce n'est pas ici le lieu d'approfondir cette question. Bornons-nous donc à rappeler que pour signaler les rapports qui existent entre les *flux* séreux *actifs* et les *fluxions inflammatoires* proprement dites, M. Dupuytren et les élèves de son école, tels que Marandel, MM. Breschet, Cruveilhier, etc., en ont fait deux genres d'un seul et même travail pathologique, savoir, l'irritation (2). D'autres pathologistes ont donné le nom d'*hydro-phlegmasies* aux hydropisies *actives*.

M. Andral a donné le nom d'*hypercrinie par stimulation* à l'*irritation* sécrétoire de M. Dupuytren et de Marandel, et le passage suivant du *Précis d'anatomie pathologique* prouve que son auteur rapproche l'*hypercrinie par stimulation* de l'inflammation à un certain degré : « La stimulation qui a été » le point de départ de l'hypercrinie, dit M. Andral, » peut s'être ensuite dissipée, laissant, comme trace » de son ancienne existence, une accumulation de » sérosité là où a eu lieu le stimulus... Dans ce » cas, la maladie, INFLAMMATOIRE à son début, ne » l'est plus à une époque plus avancée. » (*pag.* 107).

Le mode d'*excitation*, de *stimulation*, d'*irritation* sous l'influence duquel se produisent les hydropisies *actives*, nous paraît, ainsi que nous l'avons dit plus haut, tenir le milieu entre l'action sécrétoire normale et la sécrétion inflammatoire. Ce qui distingue formellement la simple irritation sécrétoire de l'inflammation proprement dite, c'est que dans celle-ci le produit sécrété est du pus ou un liquide pseudo-membraneux, tandis que dans l'autre le liquide sécrété surabondamment conserve ses qualités ou sa *nature* normales. Tissot et Géromini ont comparé l'action qui produit l'hydropisie *active* à celle qui caractérise la vésication modérée. Les flux séreux *actifs* trouvent plus exactement encore leurs analogues dans ces sueurs abondantes que provoquent les exercices violens, dans cette salivation copieuse qui suit l'application d'un stimulant sur la muqueuse buccale, dans cet écoulement de larmes que provoquent une légère irritation de l'œil, dans ces diarrhées aqueuses ou séreuses qui surviennent par l'ingestion de certains médicamens, etc. En somme, on peut facilement transformer une simple irritation sécrétoire en une irritation inflammatoire, en augmentant la dose de l'irritation, et par contre on voit de véritables irritations inflammatoires dégénérer, en perdant de leur intensité, en une simple *irritation sécrétoire*. Cela n'empêche pas, encore une fois, qu'il ne faille étudier à part le mode morbide qui porte ce dernier nom. Mais revenons maintenant à ce mode morbide considéré spécialement dans les tissus séreux et cellulaire du cœur.

Des deux membranes séreuses du cœur, il en est une, l'endocarde, où l'on ne peut admettre que par analogie et induction l'existence de l'état morbide qui nous occupe. L'accumulation de sérosité qui, dans les autres membranes séreuses, constitue le caractère anatomique de la maladie, ne saurait se rencontrer ici, pour des raisons que tout le monde devine.

Le tissu cellulaire du cœur peut-il devenir le siége d'une infiltration séreuse? Aucun des auteurs qui ont écrit sur les maladies du cœur n'a parlé de cette maladie, que l'on peut désigner sous le nom d'*œdème* du cœur. J'en ai dit quelques mots dans le *Traité des maladies de* 1824, ainsi que dans l'ar-

(1) *Hypercrinie* de M. le professeur Andral.

(2) Digne disciple du grand maître dont la médecine déplore en ce moment la perte prématurée, Marandel établit quatre ordres naturels d'irritations : 1° *nutritives*, 2° *sécrétoires*, 3° *hémorrhagiques*, 4° *inflammatoires*. (Voy. l'excellente Dissertation inaugurale de cet auteur, intitulée : *Essai sur les irritations*. Paris, 1807).

ticle Œdème du *Dictionnaire de médecine et de chirurgie pratiques* (1). Mais comme dans les cas d'œdème du cœur que j'ai eu occasion d'observer, il n'en est aucun que je puisse rapporter d'une manière certaine à la catégorie des hydropisies *actives*, c'est-à-dire produites par *stimulation ou irritation*, je ne crois pas devoir lui consacrer ici un chapitre particulier.

L'hydropisie active ou l'*irritation sécrétoire* du péricarde est donc la seule maladie dont nous ayons à traiter pour le moment dans ce second livre de notre ouvrage.

CHAPITRE UNIQUE.

DE L'HYDROPÉRICARDE ACTIF, OU DE L'IRRITATION SÉCRÉTOIRE DU PÉRICARDE.

ARTICLE PREMIER.

Dans le chapitre qu'il a consacré à l'hydropéricarde, Corvisart ne dit absolument rien sur les diverses espèces que peut offrir cette maladie, étudiée sous le point de vue de son mécanisme ou de son mode de production. Il importe cependant de ne point confondre l'un avec l'autre, et l'hydropéricarde qui fait l'objet de ce chapitre, et l'hydropéricarde *passif*, qui résulte d'un obstacle à l'absorption et à la circulation veineuse. D'ailleurs, bien que Corvisart commence par dire que « l'hy» dropisie du péricarde pourrait être considérée » comme un des résultats de l'inflammation de » cette membrane, » il ne manque pas de faire observer que *la collection de liquide trouble, coloré, purulent, qui se forme dans le péricarde, à la suite de la péricardite, diffère, sous plusieurs rapports, de l'amas de sérosité limpide et presque incolore qui constitue particulièrement l'hydropéricarde.* Cependant, chose assez digne de remarque, des deux observations d'hydropéricarde rapportées par Corvisart, l'une, de l'aveu même de cet illustre médecin, pourrait être ralliée aux observations de péricardite (2), tandis que l'autre est un exemple d'hydropéricarde *passif*, consécutif à une ossification des valvules mitrale et aortique, chez un individu âgé seulement de 33 ans. D'où il suit que Corvisart n'a consigné dans le chapitre de l'hydropéricarde aucun cas où cette maladie se soit développée primitivement sous la simple influence d'une pure augmentation de sécrétion ou d'une *irritation sécrétoire* du péricarde.

M. Laënnec n'a guère plus insisté que Corvisart sur les différentes espèces d'hydropéricarde, et il ne rapporte aucune observation sur cette maladie. Il considère comme très rare l'hydropéricarde *idiopathique ou essentiel.* Je partage complètement l'opinion de M. Laënnec à cet égard, et j'avoue qu'à moins de rattacher à l'hydropéricarde actif l'accumulation de sérosité limpide qui semble succéder à l'épanchement purulent ou pseudo-membraneux chez les individus qui ont été affectés d'une péricardite aiguë, passée à l'état chronique, je ne possède aucun cas indubitable de cette maladie. J'ai cependant noté comme tel le cas suivant.

Une jeune femme, affectée de variole, s'étant refroidie imprudemment, et ayant fait un grand excès de régime (1) pendant le cours de la période de suppuration, fut prise tout à coup d'accidens cholériques, et mourut en moins de 24 heures, foudroyée par les évacuations alvines et les vomissemens (21 juin 1833). Outre les altérations que présentait le tube digestif (c'étaient celles du véritable choléra), on trouva *un quart de verre environ de sérosité limpide dans le péricarde.* Comme il est très rare de rencontrer de la sérosité dans le péricarde des individus emportés par un violent choléra, et que, d'un autre côté, cette femme s'était exposée à un refroidissement propre à provoquer des congestions séreuses internes, j'ai cru pouvoir attribuer ici l'épanchement séreux du péricarde à une augmentation de sécrétion de cette membrane, plutôt qu'à un obstacle à l'absorption ou à la circulation. Toutefois, cette manière de voir ne me paraît que probable et non rigoureusement démontrée.

A l'article Hydropéricarde du *Dictionnaire de Médecine et de chirurgie pratiques*, j'avais rapporté un cas qui paraissait devoir se rattacher à l'hydropéricarde *actif* proprement dit (ce cas m'avait été communiqué par M. le docteur Cas. Broussais). Mais le malade ayant succombé, on trouva des traces de péricardite terminée par un énorme épanchement.

En dernière analyse, dans l'état actuel de la science, on serait fort embarrassé de citer un seul cas incontestable d'hydropéricarde *actif*, non précédé d'une péricardite qui, de l'état aigu, est passée à l'état chronique. Mais les hydropéricardes de ce dernier genre doivent-ils être classés dans la catégorie des hydropéricardes actifs proprement dits ? Cela n'est pas démontré, et je dois pourtant déclarer que c'est sur eux que repose en partie l'histoire générale que nous allons tracer ci-après.

(1) J'ai quelquefois aussi rencontré une infiltration séreuse du tissu cellulaire accidentellement formé à la suite d'une péricardite.

(2) Voici quelle était la lésion constatée après la mort: *Le péricarde avait plus d'épaisseur que dans l'état naturel. La superficie du cœur paraissait avoir été le siége d'une inflammation chronique. La cavité du péricarde contenait environ quatre pintes, ou huit livres, de sérosité claire et verdâtre.*

(1) La malade se lève en chemise, se promène ainsi dans la salle, sans se garantir du froid. Une de ses compagnes, vaincue par ses instances, lui cède sa portion d'alimens, consistant en une poire, du bouilli et du pain. La malade mange le tout avec avidité.

ARTICLE DEUXIÈME.

Histoire générale de l'hydropéricarde actif.

§ I. Caractères anatomiques.

Sous le point de vue des caractères anatomiques, l'hydropéricarde *actif* ne diffère pas sensiblement de l'hydropéricarde *passif*.

Les auteurs ne sont pas d'accord sur la quantité de sérosité nécessaire pour constituer un hydropéricarde, soit *actif*, soit *passif*. Par exemple, Corvisart nous enseigne que si la sérosité que l'on trouve ordinairement dans le péricarde excède six à sept onces, il existe une hydropisie de ce sac membraneux (1). M. Laënnec ne s'explique pas nettement sur la question qui nous occupe. Il dit seulement que « *le plus souvent l'hydropéricarde idiopathique se réduit à quelques onces.* » Il me paraît certain qu'il suffit d'une quantité de sérosité moindre que celle indiquée par Corvisart, pour constituer un véritable hydropéricarde. En effet, la quantité de sérosité qui peut s'accumuler dans le péricarde par le seul effet d'une longue agonie, ne s'élève pas ordinairement au-delà d'une à deux onces.

Quoi qu'il en soit, la présence de six, sept ou huit onces de sérosité dans le péricarde ne caractérise qu'un hydropéricarde assez peu copieux. Il n'est pas très rare, en effet, de voir cette quantité s'élever à deux ou trois livres. Dans un cas observé par Corvisart, et que nous avons déjà rappelé un peu plus haut, le péricarde contenait huit livres de sérosité.

Le liquide de l'hydropéricarde est d'une limpidité parfaite, tantôt incolore, tantôt fauve, verdâtre ou jaunâtre (s'il existe une complication d'hémopéricarde, le liquide est rougeâtre et quelquefois même noirâtre). La couleur jaune offre quelquefois la teinte qui caractérise les dissolutions d'or.

Le péricarde est quelquefois épaissi en même temps que distendu proportionnellement à la quantité de sérosité épanchée. Je l'ai trouvé souvent sensiblement plus blanc que dans l'état normal, comme s'il eût été lavé ou pour mieux dire macéré par la sérosité. La couleur d'un blanc mat ou légèrement lactescente est surtout très marquée sur le feuillet viscéral (2).

(1) « Si l'observation prouve, dit Corvisart, que la quantité de » six onces soit la plus considérable qu'on ait trouvée dans le péri- » carde d'un grand nombre d'individus morts des suites de toute » espèce de maladies, autres que celles qui peuvent déterminer » l'hydropéricarde, ne suis-je pas en droit de conclure que, lors- » que cette sérosité excède six à sept onces, il existe une hydro- » pisie de ce sac membraneux? »

(2) M. Laënnec ne paraît pas avoir observé cette particularité, et si c'est à elle que s'applique le passage suivant de l'article *Hydropéricarde* du *Traité de l'auscultation médiate*, j'oserai affirmer que M. Laënnec est tombé dans une légère erreur : « Quelques au- » teurs, dit-il, rapportent avoir trouvé le cœur comme macéré ; » mais ces observations, énoncées plutôt que décrites, peuvent » être rangées au nombre des faits mal vus et plus mal exprimés » encore. »

Je ne sais si le simple épanchement de sérosité dans le péricarde peut amener à la longue un état d'atrophie du cœur, comme il arrive pour le poumon à la suite d'un épanchement séreux dans la plèvre, mais j'ai vu cette atrophie du cœur survenir par l'effet de la compression prolongée qu'avait exercée sur lui un épanchement pseudo-membraneux.

La tumeur qui résulte de l'amas d'une énorme quantité de sérosité dans le péricarde, agit aussi mécaniquement sur les organes voisins, tels que les poumons, le diaphragme, la rate et le foie; elle les refoule, usurpe en quelque sorte leur place, et soulève la région précordiale.

§ II. Signes et symptômes de l'hydropéricarde actif (1).

Les signes certains de l'hydropéricarde ne peuvent être fournis que par les méthodes de l'*inspection*, de la *palpation*, de la *percussion* et de l'*auscultation*. Cependant Lancisi, et après lui plusieurs autres observateurs, comptaient parmi les signes les plus certains de cette hydropisie, le *sentiment d'un poids énorme sur la région du cœur*. Reimann et Saxonia prétendent que *les malades sentent leur cœur nager dans l'eau* (2). Mais c'est avec raison que Morgagni fait remarquer que de tels signes regardés comme *pathognomoniques*, méritent à peine de figurer même parmi les symptômes équivoques de l'hydropéricarde.

Sénac assure avoir vu dans les intervalles des troisième, quatrième et cinquième côtes gauches, le *flot* du liquide épanché dans le péricarde. Mais il est probable qu'il se sera fait illusion. Corvisart, tout en avouant qu'il n'a pas *vu strictement* le phénomène indiqué par Sénac, déclare avoir constaté par *le toucher* l'existence de la fluctuation. Cet illustre observateur reconnaît toutefois qu'il peut se faire que les *ondulations qu'il a senties avec la main chez un seul malade, dépendissent des battemens du cœur*. J'ai eu occasion de rencontrer un cas qui semble appuyer la remarque de Corvisart. Nous avions cru, au premier abord, avoir constaté l'existence de la fluctuation dans la région précordiale, chez un de nos malades. Mais un examen attentif nous convainquit bientôt que le phénomène pris pour la fluctuation n'était autre chose que la contraction du cœur, lequel avait été éloigné de sa place accoutumée et appliqué en quelque sorte contre la paroi thoracique par une énorme tumeur située dans le côté gauche de la poitrine (3).

(1) Quelle que soit l'espèce de l'hydropéricarde, ses signes *physiques* sont toujours essentiellement les mêmes. On peut donc appliquer à l'hydropéricarde passif ce que nous dirons ici des signes *physiques* de l'hydropéricarde *actif*.

(2) Un malade chez lequel existait un énorme épanchement dans le péricarde, et dont M. Cas. Broussais m'a communiqué l'observation, *était fort effrayé de ne plus sentir battre son cœur*, mais il ne le *sentait pas*, d'ailleurs, *nager dans l'eau*.

(3) Il ne faut pas confondre le phénomène que nous venons d'étudier avec le *bruit de fluctuation* dont il sera question à l'article de l'*hydro-pneumopéricarde*.

Corvisart a signalé, le premier, la *voussure* que présente la région précordiale, dans certains cas d'hydropéricarde : « Dans quelques cas, dit-il, cette région est plus élevée, plus arrondie, plus bombée que le reste de la poitrine. »

Le même auteur n'a pas négligé de mettre au rang des signes de l'hydropéricarde la matité de la région précordiale. L'étendue de cette matité est en raison directe de la masse de l'épanchement. Chez le malade dont M. Cas. Broussais m'a communiqué l'observation, *à partir de deux pouces au-dessous du bord supérieur du sternum jusqu'à l'appendice xyphoïde, et même au-dessous, de haut en bas, et transversalement du sein du côté droit au sein du côté gauche, existait un son mat très prononcé.*

La main appliquée sur la région précordiale, dans le cas d'hydropéricarde considérable, ne distingue plus les battemens du cœur, du moins lorsque le malade garde la position horizontale. Dans le cas de M. Cas. Broussais, par exemple, *les contractions du cœur ne produisaient aucune impulsion sensible à la main.* Cependant Corvisart insiste beaucoup sur un signe qui semble en contradiction avec ce que nous venons de dire. Ce signe, qui s'est offert deux fois à l'observation de Corvisart, consiste en ce que *les battemens du cœur se font sentir, tantôt à droite, tantôt à gauche, ou, pour s'exprimer plus clairement, dans différens points d'un cercle assez étendu.* Ce phénomène dépend, ajoute Corvisart, de ce que le cœur nage pour ainsi dire, ou erre assez librement dans le liquide, pour aller frapper des points d'autant plus éloignés les uns des autres, que l'épanchement et la dilatation sont plus considérables (1).

Après avoir rapporté les divers signes exposés par Corvisart, M. Laënnec s'exprime ainsi sur leur valeur : « On peut les rencontrer réunis en plus ou » moins grand nombre *avec ou sans hydropéricarde,* » assertion qui nous paraît manquer d'exactitude. M. Laënnec ajoute : « Le stéthoscope aidera sans » doute à établir le diagnostic, mais *je ne puis dire* » *quels signes il fournira*, parce que je n'ai pas eu » assez d'occasions d'observer l'hydropéricarde idio- » pathique. »

L'auscultation fournit les mêmes données séméiologiques dans le cas de simple hydropéricarde, que dans le cas d'épanchement *péricarditique* (2). Lorsque l'hydropéricarde est très abondant, les bruits du cœur sont lointains, obscurs, et ils ressemblent, jusqu'à certain point, à ceux du cœur du fœtus. Dans le cas déjà cité de M. Casimir Broussais, *on n'entendait que des contractions faibles et obscures du cœur, et d'autant plus obscures, que l'on s'écartait davantage de la région correspondante à la base du cœur, de sorte qu'en ce point les deux contractions étaient distinctes* (1), *tandis qu'aux extrémités de la région occupée par le son mat, on n'entendait plus qu'une sorte de murmure, assez analogue à celui que perçoit l'oreille lorsqu'on en approche un coquillage.*

Les autres signes de l'hydropéricarde consistent en des lésions des fonctions de la respiration et de la circulation, produites mécaniquement par la pression qu'exerce le péricarde distendu sur toutes les parties voisines. Comme ces lésions sont communes à plusieurs autres maladies du cœur, et que nous en avons déjà parlé en traitant de l'épanchement consécutif à la péricardite, nous n'y reviendrons pas ici.

Les signes physiques exposés plus haut permettent-ils de diagnostiquer sûrement l'hydropéricarde? Après avoir dit que l'ensemble des signes qu'il avait présentés *étaient bien propres à combattre l'opinion de quelques médecins qui ont regardé le diagnostic de l'hydropéricarde comme étant toujours impossible à établir,* Corvisart ajoute : *Il faut pourtant convenir que cette maladie, assez facile à reconnaître quand elle est isolée, devient, dans la plupart des cas, par ses nombreuses et fréquentes complications, d'une obscurité très grande.*

M. Laënnec croit pouvoir assurer que les épanchemens peu abondans dans le péricarde (au-dessous d'une livre, par exemple, *ne donneront jamais aucun signe,* et que probablement on ne pourra jamais reconnaître que ceux qui sont beaucoup plus considérables : mais il pense que ceux qui passent deux ou trois livres pourront être QUELQUEFOIS reconnus à l'aide des signes donnés par la percussion, l'auscultation et l'inspection. Au reste, dit M. Laënnec, les hydropéricardes *essentiels* sont tellement rares, que l'on doit peu regretter de n'avoir pas de signes plus sûrs de cette affection. (*Op. cit.*, t. IIe, pag. 670.)

Notre expérience personnelle nous autorise à poser en fait, que tout observateur exercé qui fera un usage attentif des méthodes d'exploration indiquées plus haut, parviendra presque toujours à reconnaître l'existence d'un abondant épanchement dans le péricarde. Mais il ne sera pas aisé, dans tous les cas, de déterminer quelle est l'*espèce* de l'épanchement; pour parvenir à résoudre ce problème, il faut avoir une connaissance exacte des antécédens, et s'être livré à une étude approfondie des diverses maladies à la suite desquelles un liquide quelconque peut s'épancher dans le péricarde. Ce n'est réellement que par une assidue et longue fréquentation des salles de malades, qu'on acquiert le *tact* nécessaire à la solution de ces délicates questions de diagnostic.

(1) La contradiction dont nous parlions plus haut est, comme on voit, plus apparente que réelle : car ce n'est pas dans la position horizontale que les *battemens du cœur se font sentir dans différens points d'un cercle assez étendu.*

(2) Il est bien entendu cependant que, vu l'absence de fausses membranes sur les feuillets du péricarde, dans les cas de simple hydropéricarde, on n'entendra pas les divers bruits de frottement péricardique dont nous avons parlé ailleurs.

(1) Les bruits que M. Cas. Broussais désigne ici sous le nom de *contractions du cœur*, sont pour nous, comme on sait, les *bruits valvulaires.*

§ III. Traitement de l'hydropéricarde (1).

On devra combattre l'hydropéricarde *actif* primitif, si jamais on a l'occasion de le constater, par les moyens préconisés contre les autres hydropisies actives en général, tels que les saignées, les diurétiques, les sudorifiques, les purgatifs, les révulsifs extérieurs, etc.

Mais lorsque les divers agens de la thérapeutique *médicale* proprement dite ont échoué contre l'hydropéricarde, convient-il de recourir aux secours de la chirurgie? Faut-il, en un mot, donner issue au liquide épanché, en pratiquant une opération qu'on pourrait appeler la *paracentèse* du péricarde? (Et ici, que l'hydropéricarde soit primitif, ou qu'il ne soit autre chose que la transformation d'une péricardite en une simple hypercrinie ou irritation sécrétoire, la question reste à peu près la même.)

Les praticiens ne sont pas tous d'accord, ni sur l'indication de cette opération, ni sur son mode d'exécution. Sénac a proposé d'appliquer particulièrement à l'hydropéricarde l'opération de la ponction avec le trois-quarts. Corvisart pense, contre l'opinion de cet auteur, que les avantages qu'on peut retirer de l'ouverture du péricarde, contre-balanceront rarement le danger auquel elle expose le malade. Mais si l'on se décidait à la faire, l'incision par le bistouri devrait être préférée, selon lui, à la ponction par le trois-quarts, qu'il considère comme dangereuse sous plusieurs rapports, sans justifier, d'ailleurs, par aucun fait, l'idée défavorable qu'il en a conçue. De son côté, Sénac n'a rapporté aucune observation à l'appui de son procédé. Il cite seulement un cas d'*hydrotorax*, pour lequel il a fait une ponction à la poitrine avec le plus heureux succès.

Notons ici que, dans certains cas, on a cru avoir ouvert le péricarde, tandis qu'on avait pénétré seulement dans la plèvre. En voici la preuve.

Dans un cas où *Desbois*, *Dumangin*, *Sue* et *Desault*, rassemblés en consultation, crurent reconnaître, les uns une *hydropisie de poitrine*, les autres un *amas d'eau dans le péricarde*, Desault pour accorder les consultans, proposa une opération qui convenait à l'une et à l'autre affection; c'était d'ouvrir la poitrine entre la sixième et la septième côte gauche, vis-à-vis la pointe du cœur. Ce projet fut exécuté le lendemain. L'incision ayant été faite, *Desault* porta les doigts dans la poitrine, et sentit une espèce de poche pleine d'eau, qu'il prit pour le péricarde. Cette poche ayant été ouverte avec un bistouri mousse, il s'en écoula une chopine d'eau environ, avec une espèce de sifflement à chaque expiration. L'écoulement étant fini, tous les assistans ayant porté tour à tour le doigt dans l'ouverture, sentirent un corps uni, pointu, conique, qu'ils *prirent pour le cœur à nu.*

Le malade ayant succombé le quatrième jour, l'ouverture du cadavre fit voir que la poche incisée et prise pour le péricarde, *était une membrane qui unissait le bord du poumon gauche au péricarde. Le corps conique et pointu qu'on avait jugé être le cœur, était, en effet, cet organe, mais enveloppé du péricarde, auquel il adhérait en grande partie.*

Dans un second cas à peu près semblable à celui-ci, Corvisart rapporte que la même opération a été pratiquée depuis Desault (1); il ajoute que l'erreur a été la même : on croyait avoir pénétré dans le péricarde, et l'ouverture du corps prouva que le liquide que l'on supposait venir de la cavité de ce sac membraneux s'était échappé de la poitrine, qui avait été ouverte par l'opération.

Selon M. Laënnec, « il ne serait peut-être pas » impossible de remédier efficacement à l'hydropé- » ricarde au moyen de l'opération chirurgicale. » Il pense que l'opération la plus utile et la moins dangereuse que l'on pût faire serait la *trépanation* du sternum au-dessus de l'appendice xyphoïde. Il ajoute que peut-être il faudrait exciter une péricardite par des injections légèrement stimulantes pour obtenir la guérison de l'hydropéricarde. Mais les conseils de M. Laënnec n'ont encore en leur faveur que les présomptions de ce praticien.

Au reste, c'est à M. le professeur Richerand, et non à M. Laënnec, qu'appartient la première idée de la méthode des injections pour la cure radicale de l'hydropéricarde (2), méthode qui, comme tout le monde le sait, n'est que l'application d'un mode de traitement usité avec tant de succès contre une autre hydropisie, savoir : l'hydrocèle ou l'hydropisie de la tunique vaginale.

Dans l'état actuel de la science, ce serait, à notre avis, faire acte de témérité et non de prudence que de recommander, sans restriction, d'appliquer au traitement de l'hydropéricarde la méthode adoptée pour la cure radicale de l'hydrocèle. Mais il nous semble qu'on s'est peut-être exagéré les dangers de la péricardite à laquelle il faudrait donner lieu pour obtenir l'adhérence réciproque des feuillets opposés du péricarde, seul moyen de prévenir le retour de l'amas de sérosité à laquelle on aurait ouvert une issue par la ponction, l'incision ou la trépanation indiquées plus haut. Les faits nombreux contenus dans notre article *Péricardite* sont bien propres à calmer un peu l'inquiétude qu'aurait pu causer jusqu'ici l'existence d'une péricardite adhésive, telle que celle qu'on produirait

(1) Je n'ai rien de bien positif à dire sur les causes de l'hydropéricarde actif: elles sont probablement les mêmes que celles des autres hydropisies *actives* en général. Aucun des auteurs qui se sont occupés de l'étude des maladies du cœur ne nous fournit de données spéciales sur ce sujet.

(1) M. Laënnec dit que l'incision entre les sixième et septième côtes a été pratiquée *deux fois* par Desault. Il est probable que M. Laënnec aura, par mégarde, pris le cas indiqué ici par Corvisart, pour un cas où Desault avait fait l'opération.

(2) Ce n'est pas ici le lieu de rapporter le cas remarquable d'extirpation des côtes gauches, qui fournit à M. Richerand l'occasion de concevoir et de proposer la méthode dont nous venons de faire mention.

par des injections irritantes. Toutefois, nous répéterons ce que nous avons dit à l'article du traitement de la péricardite : la pratique dont il s'agit est un de ces problèmes dont l'expérience n'a pas encore donné la solution. Nous ne pouvons donc nous prononcer formellement ni pour ni contre une tentative de ce genre (1).

—

LIVRE TROISIÈME.

DE L'AUGMENTATION ET DE LA DIMINUTION DE NUTRITION, OU DE L'HYPERTROPHIE ET DE L'ATROPHIE DU COEUR.

—

CHAPITRE PREMIER.

DE L'HYPERTROPHIE DU COEUR.

—

Considérations préliminaires.

Passer de l'étude de l'hypercrinie du cœur à celle de l'hypertrophie du même organe, ce n'est pour ainsi dire pas changer de sujet. Qu'est-ce, en effet, que la nutrition, sinon une véritable sécrétion nutritive?

M. Dupuytren et les élèves de son école ont rattaché l'*hypertrophie* en général à la grande classe des *irritations*, sous le titre d'*irritation nutritive*. Notre intention n'est pas de nous engager ici dans de vaines disputes de mots : nous prévenons donc les lecteurs que lorsqu'il nous arrivera de désigner l'hypertrophie sous le nom d'*irritation nutritive*, nous n'attacherons à cette dernière expression d'autre sens que celui d'une augmentation pure et simple de nutrition, sans *altération dans les qualités physiques et chimiques ou la composition intime des tissus hypertrophiés*.

Jusqu'ici, les auteurs n'ont traité que de l'hypertrophie du tissu musculaire du cœur. Cependant, tous les autres tissus qui concourent à la structure de cet organe sont susceptibles de ce mode morbide. En traitant des *suites* de la péricardite, de l'endocardite et de la cardite, nous avons rapporté un grand nombre d'observations dans lesquelles il existait une hypertrophie des tissus séreux, fibreux et cellulaire du cœur. Il est vrai que dans la plupart des cas, les tissus dont il s'agit étaient à la fois hypertrophiés et transformés en des tissus anormaux ; mais dans quelques cas l'hypertrophie était pure et simple. Les valvules en particulier se présentent chez certains sujets avec tous les caractères d'une véritable hypertrophie. Nous pourrions donc consacrer ici un article spécial à l'hypertrophie de chacun des tissus du cœur. Toutefois, comme l'hypertrophie du tissu musculaire est la seule qui mérite sérieusement d'être étudiée sous le point de vue clinique et pratique, c'est d'elle seule que nous nous occuperons d'une manière spéciale (1).

Ce n'est qu'à une époque encore assez récente, que les observateurs ont assigné à l'*hypertrophie* ou *super-nutrition* du tissu musculaire du cœur le véritable rang qu'elle doit occuper dans la longue série des maladies de cet organe. Lancisi, Sénac, Morgagni, et beaucoup d'autres médecins contemporains de ces derniers, n'étudièrent point à part l'hypertrophie du cœur (2) : ils la subordonnèrent à la *dilatation* ou à l'*anévrisme* de cet organe. Il y a plus, c'est que, loin de considérer l'épaississement du cœur, qui accompagne si souvent la *dilatation* de cet organe, comme une simple augmentation de la nutrition de celui-ci, Lancisi attribue cet épaississement à un *vice de fluides*, et le compare à l'engorgement et à l'augmentation de volume que *l'obstruction et la stagnation des fluides font éprouver aux autres viscères*. Un tel rapprochement n'est pas entièrement dénué de vérité ; mais il est clair que Lancisi confondait ici deux choses fort distinctes, savoir : l'accroissement de la masse normale des organes par suite d'une simple *augmentation* dans l'acte nutritif, avec le même accroissement par suite d'une *altération*, et non d'une pure et simple augmentation de l'acte nutritif. Lancisi confondait, en un mot, l'*hypertrophie* avec l'*hétérotrophie* (je

(1) La péricardite, provoquée par les injections irritantes, serait aussi simple que possible. Or, nous avons vu ailleurs que les accidens graves observés dans certains cas de péricardite, tenaient surtout aux complications dont elle était accompagnée.

Ce n'est pas seulement à l'hydropéricarde, mais à quelques autres hydropisies intérieures, telles que l'ascite et l'hydrothorax, qu'on pourrait appliquer la méthode de la cure de l'hydrocèle, s'il n'était à craindre que, dans beaucoup de cas, le remède ne fût pire que le mal. M. Lhomme, de Château-Thierry, a proposé de guérir l'ascite en faisant pénétrer dans la cavité péritonéale une certaine quantité de vapeur vineuse. Depuis cette époque, MM. les docteurs Jobert (de Lamballe) et Vassal ont guéri chacun un cas d'ascite en provoquant, après la sortie du liquide, une péritonite adhésive.

M. le docteur Vassal se servit, pour irriter le péritoine, de l'instrument au moyen duquel il avait retiré la sérosité. La guérison eut lieu à travers de si graves accidens, qu'il serait peut-être plus que hardi de répéter en pareille occasion la pratique de notre honorable confrère.

Enfin, dans une dissertation présentée à la Faculté de médecine, il y a deux ou trois ans, il est question d'une ascite qui fut guérie par des injections composées d'un mélange d'eau et de décoction de quinquina.

Ces faits sont certainement bons à connaître, mais encore une fois, ils ne suffisent pas pour décider la grave question de thérapeutique à laquelle ils se rapportent.

(1) L'hypertrophie du tissu séro-fibreux et du tissu cellulaire du cœur se développant le plus ordinairement, d'ailleurs, à la suite des inflammations dont ils peuvent être le siége, nous lui avons consacré quelques lignes en nous occupant de la *péricardite*, de l'*endocardite* et de la *cardite*.

(2) Par le mot *hypertrophie du cœur*, nous entendrons désormais l'hypertrophie de la substance charnue de cet organe, bien que, comme nous l'avons dit plus haut, les autres tissus soient aussi susceptibles d'hypertrophie.

dirais la *cacotrophie*, si cette expression était plus euphonique). Il faut, d'ailleurs, convenir de bonne foi que très souvent ces deux états morbides se rencontrent à côté l'un de l'autre dans le même organe, et qu'une simple augmentation de nutrition peut dégénérer assez facilement en une altération de nutrition.

Morgagni n'a point commis l'erreur dans laquelle était tombé Lancisi : il dit positivement que l'épaississement des parois du cœur, dans les cas que nous étudions, est une augmentation de la substance musculaire du cœur (*præternaturale carnis musculosæ augmentum*), et qu'elle n'est point due à un vice des fluides (*vitio fluidorum*).

A l'instar de ses prédécesseurs, qu'il laissa néanmoins bien loin derrière lui, Corvisart décrivit pour ainsi dire en bloc et la dilatation et l'hypertrophie du cœur, en continuant à subordonner celle-ci à la dilatation, comme l'indique sa *fameuse* distinction des anévrismes du cœur en *actifs* et en *passifs*. L'anévrisme actif de cet illustre observateur n'est, en effet, que la réunion de la dilatation des cavités du cœur avec l'hypertrophie de leurs parois.

Tel était l'état de la science sur la matière qui nous occupe, lorsque, le 10 août 1811, M. Bertin en fit le sujet d'un Mémoire qu'il présenta à l'Institut, et dont Corvisart fut nommé rapporteur. Plus tard, M. Bertin communiqua de nouveaux mémoires à cette savante compagnie. Comme c'est particulièrement sous ce point de vue que ce médecin a bien mérité de la science, et que personne plus que moi ne désire qu'une justice pleine et entière soit rendue à celui dans le service duquel j'ai commencé mes premières recherches sur les maladies du cœur, et dont j'ai rédigé les travaux, le lecteur me permettra de consigner, dans la note ci-dessous, le rapport qui fut fait à l'institut par M. Pinel, sur les différens mémoires de M. Bertin (1).

(1) INSTITUT DE FRANCE.

ACADÉMIE ROYALE DES SCIENCES.

Paris, le 15 janvier 1821.

Le Secrétaire perpétuel de l'Académie pour les sciences naturelles certifie que ce qui suit est extrait du procès-verbal de la séance du lundi 15 janvier 1821.

Depuis Morgagni jusqu'à nous, les meilleurs esprits en médecine, et tous les hommes dont les travaux ont servi aux progrès de la science, ont pris l'anatomie pathologique pour base de leurs recherches. Pour ne parler que des maladies du cœur, nous citerons les travaux de Lancisi, de Senac, de MM. Portal, Corvisart, Kreysig, Burns, Testa, Meckel, Hogdson et Laennec.

Les mémoires de M. Bertin, dont l'Académie a chargé MM. Pelletan, Duméril et moi de lui rendre compte, ne le cèdent en rien aux écrits dont nous venons de citer les auteurs, et nous pourrions à beaucoup d'égards, revendiquer en faveur de M. Bertin l'antériorité de l'observation et de la connaissance de plusieurs lésions organiques du cœur, sur lesquelles il a communiqué à l'Académie des observations, à une époque où quelques uns des ouvrages les plus estimés sur ce sujet n'avaient pas encore été publiés. Loin de nous l'idée que les faits et les recherches de M. Bertin lui aient été empruntés et rendus publics sans sa participation et à son insu ! Le champ de l'observation est ouvert à tout le monde, et comme la vérité est une, elle doit se montrer à tous sous les mêmes formes.

Cet observateur distingua trois formes d'hypertrophie du cœur.

Dans la *première forme*, les parois d'une ou de plusieurs cavités du cœur sont hypertrophiées, sans que ces cavités aient augmenté ou diminué de capacité : c'est l'hypertrophie *simple*.

Notre remarque a seulement pour but de garantir M. Bertin de toute accusation de plagiat en lui assurant l'antériorité.

En effet, lorsque l'auteur présenta à l'Académie, le 10 août 1811, son premier mémoire sur les maladies organiques du cœur, on n'avait encore que faiblement distingué l'épaississement de cet organe d'avec la dilatation de ses parois, et de l'augmentation de ses cavités désignées sous le nom d'anévrisme ; on paraissait avoir confondu sous la dénomination d'épaississement un état inverse, et tout opposé sous le rapport anatomique et physiologique. On ne semblait pas avoir distingué l'augmentation simple de nutrition des parois musculaires du cœur, d'avec les vices ou les altérations plus ou moins profondes que peut présenter cette nutrition. A cette époque, M. Corvisart nommait ces espèces d'altérations, *anévrismes actifs*, sans déterminer les circonstances et les caractères anatomiques qui tendent à diminuer ou même à détruire cette *activité*, soit par les ramollissemens, soit par les endurcissemens des parois ou des colonnes musculaires du cœur et d'une foule d'autres altérations résultant de l'augmentation de nutrition, mais qui souvent aussi peuvent épaissir les parois sans les *hypertrophier*. C'est encore à la même époque que M. Portal ne considérait dans cet épaississement du cœur qu'une transformation d'une substance étrangère au tissu musculaire de cet organe, et avait été ainsi conduit à ne regarder cet état anatomique que comme toujours passif.

Ce fut alors que M. Bertin, après dix années employées, dans les hôpitaux confiés à ses soins, à recueillir, comparer et rapprocher entre elles un grand nombre d'observations confirmées par l'inspection cadavérique, essaya de démontrer, dans son premier mémoire, que la dénomination d'anévrisme ne donnait pas une idée de la dilatation du cœur ; que l'activité trop généralement attribuée à une espèce de dilatation des parois, accompagnée de leur épaississement, ne devait être reconnue que dans les cas d'une véritable augmentation de nutrition du tissu musculaire ; que cette augmentation de nutrition ne co-existait pas toujours avec la dilatation : que la dilatation et l'épaississement réunis ne constituaient pas l'augmentation d'activité des parois musculaires, puisque l'auteur avait vainement cherché à en trouver les dispositions anatomiques dans un grand nombre d'observations ; que souvent au contraire, les cavités du cœur étaient très diminuées (disposition dont la première découverte paraît appartenir à M. Bertin) ; et qu'enfin l'activité morbide du cœur s'affaiblissait en raison de ses complications, surtout lorsque l'épaississement, doué d'abord des caractères du tissu musculaire, mais perdant ensuite de sa densité, de sa consistance, de sa couleur, devenait d'un brun foncé, se ramollissait, se relâchait ; ou lorsqu'il présentait une disposition inverse, c'est-à-dire un endurcissement de son tissu, rencontré le plus souvent dans les piliers et les colonnes de la cavité des ventricules.

Tels sont les résultats les plus marquans du premier mémoire sur lequel M. Corvisart fut chargé, en 1811, par l'Académie, de lui faire un rapport, mais que ses nombreuses occupations ne lui laissèrent pas le temps de vous présenter. Nous allons poursuivre l'analyse des autres mémoires de M. Bertin, que l'on ne doit considérer que comme le développement des idées et des observations consignées dans la première partie de son travail.

Chacune des formes de l'hypertrophie, considérée plus particulièrement dans le ventricule gauche, paraît surtout avoir été approfondie dans les trois mémoires présentés successivement depuis plus d'une année à l'Académie. Ainsi, M. Bertin, suivant dans son deuxième mémoire la même marche analytique, commence par exposer des faits et des observations propres à établir la première espèce d'hypertrophie suivante : *l'épaississement sans dilatation du ventricule gauche*. Cette altération est d'abord considérée à son état primitif et ensuite avec les diverses complications dont elle est souvent accompagnée. Chacune de ces observations présentées, avec les pièces anatomiques, à plusieurs sociétés de médecine, est suivie de réflexions dont on peut tirer pour la physiologie pathologique des conséquences nouvelles et avantageuses.

Le troisième mémoire a pour but de faire connaître et de déterminer les signes caractéristiques et les altérations organiques propres *aux hypertrophies du ventricule gauche et du ventricule droit, avec diminution de leurs cavités*.

Senac avait déjà consacré un des articles de son bel ouvrage à la diminution de volume, à la petitesse des cavités, au desséchement du cœur.

Malpighi et Fabrice de Hilden parlent de cœurs petits, ridés, flétris ; Corvisart fait mention du rétrécissement du ventricule gauche ou droit, de la diminution des cavités, produite par la rétractilité des parois, à la suite des indurations, des altérations cartilagineuses et osseuses des valvules tricuspides et mitrales.

Dans les observations que M. Bertin a recueillies, il a observé que le volume du cœur n'était pas sensiblement altéré, que les ventricules étaient cependant plus charnus que dans l'état naturel, et que l'épaississement musculaire était évidemment formé aux dépens de la cavité, sans cependant paraître présenter aucune trace d'altération quelconque.

Ce troisième mémoire contient six observations remarquables,

Dans la *seconde forme*, les parois des cavités sont hypertrophiées en même temps que la capacité de ces cavités est augmentée : c'est l'*hypertrophie excentrique* ou l'anévrisme actif de Corvisart.

Dans la *troisième forme*, l'épaississement hypertrophique du cœur coïncide avec la diminution de capacité de ses cavités, comme si l'hypertrophie s'était opérée à leurs dépens : c'est l'*hypertrophie concentrique*.

Depuis M. Bertin, plusieurs observateurs ont eu occasion de rencontrer les trois espèces, les trois formes d'hypertrophie qu'il avait signalées, et nous en avons rapporté dans cet ouvrage plusieurs exemples que nous avons recueillis nous-mêmes (1).

Chez les auteurs antérieurs à M. Bertin, on ne trouve réellement aucun fait qui se rapporte exactement à sa troisième forme d'hypertrophie (hypertrophie concentrique). Mais il n'en est pas ainsi de la première forme (hypertrophie simple.)

Dans une observation qu'il a rapportée dans sa 17e lettre, Morgagni dit positivement que la cavité du ventricule droit était à l'état normal, mais que les parois de ce ventricule étaient très épaissies : VENTRICULUS DEXTER CAVEAM QUIDEM SECUNDUM NATURAM SED CRASSISSIMAS PARIETES HABEBAT.) *De Sedib. et Caus. morbor., etc.*; Epist. XVII, art. 21.)

Borsiéri admet formellement l'espèce d'hypertrophie dont il est question, comme le prouve le passage suivant de ses Institutions de médecine : INTERDUM MOLES TANDUM CORDIS IPSA VIDETUR AUCTA, QUIN TAMEN JUSTO MAJOR CAVEARUM AMPLITUDO DICI POSSIT.

Enfin, Corvisart lui-même a publié dans son ouvrage un exemple d'hypertrophie simple du ventricule gauche. Chez un malade mort d'un anévrisme de l'aorte, « le ventricule gauche du cœur, SANS » ÊTRE DILATÉ, OFFRAIT DES PAROIS BEAUCOUP PLUS » ÉPAISSES ET BIEN PLUS FORTES QU'ELLES NE LE SONT » ORDINAIREMENT, *et déjà*, ajoute Corvisart, *cette » force du ventricule gauche non dilaté explique » comment la crosse de l'aorte, qui recevait la vive » projection du sang par ce ventricule, trop fort pour » céder, a dû subir une dilatation à laquelle le cœur » se refusait.* (Op. cit., pag. 335.)

Le lecteur trouvera dans le cours de ce chapitre le résultat des recherches qui nous sont propres sur les causes, les signes et les effets de l'hypertro-

tant sous le rapport de la description des symptômes, que sous celui des détails d'anatomie pathologique.

Le quatrième est consacré à faire connaître l'*hypertrophie des parois du cœur jointe à leur dilatation*. L'auteur a reconnu cette disposition morbide dans dix observations détaillées. Il expose ensuite les différens degrés d'hypertrophie dans le ventricule gauche, dans le ventricule droit, dans les oreillettes: il fait remarquer qu'elle est loin d'être uniforme dans les parois du cœur, dans la cloison des ventricules et des oreillettes : qu'elle varie dans les colonnes charnues et dans les différens points des parois des cavités; et qu'elle offre différens degrés, selon la dilatation plus ou moins grande et les dimensions proportionnelles des cavités correspondantes.

Ces diverses nuances d'altérations sont décrites avec beaucoup de soin par M. BERTIN.

D'après les travaux et les recherches que cet auteur a présentés à l'Académie, il a été conduit à reconnaître, 1° que, dans les différentes espèces de lésions organiques, le tissu musculaire peut être plus ou moins altéré : 2° que le cœur s'épaissit en se dilatant et sans se dilater; 3° que l'épaississement des parois offre deux caractères anatomiques différens, l'augmentation ou l'altération de la nutrition, tantôt simultanés, tantôt existans isolément; 4° M. BERTIN prouve que l'épaississement par hypertrophie, objet principal des mémoires que nous venons d'analyser, offre trois formes différentes, dont deux n'avaient pas été, avant l'année 1811, rattachées à la doctrine des maladies du cœur, et que nous avons déjà indiquées plus haut, c'est-à-dire l'augmentation du volume du cœur sans accroissement des cavités, et la diminution des cavités causée par l'hypertrophie; 5° il pense que la dénomination d'*anévrisme* n'est applicable sous aucun rapport à ces deux espèces d'altérations, et qu'elle n'a été donnée à l'épaississement joint à la dilatation des cavités, que d'après des rapports que l'on avait cru apercevoir entre cette dilatation et celles des parois artérielles : dilatation assez rare, et que beaucoup de pathologistes, et surtout SENNERT, LAMURE et SCARPA, ont révoquée en doute ou niée formellement; 6° il affirme qu'il faut bien se garder d'appeler les hypertrophies des *dilatations actives*, parce que l'énergie de la paroi est singulièrement modifiée, quelquefois même très affaiblie, soit par l'endurcissement, soit par le ramollissement de la paroi épaissie, et par toutes les autres complications; 7° il pense, enfin, que l'épaississement, avec ou sans dilatation des parois, doit être distingué d'après ses caractères anatomiques, et non d'après les phénomènes physiologiques qui sont si nombreux et si variables.

Ces divers aperçus pathologiques, confirmés depuis par des travaux récens et recommandables, mais que nous n'avons pas dû citer, nous étant surtout appliqués à faire connaître les altérations organiques du cœur sur lesquelles M. BERTIN a le premier ou l'un des premiers fixé l'attention des observateurs, ne seraient pas sans doute nouveaux aujourd'hui; mais si l'on se reporte à l'époque où l'auteur a présenté son premier mémoire, dont les autres ne sont que le développement, on verra que ses travaux sont loin d'avoir été sans utilité pour la science.

Les distinctions admises par l'auteur sont déduites d'un grand nombre de faits bien observés, et qui ont demandé beaucoup de sagacité et de patience dans les recherches anatomiques. L'auteur a toujours eu soin de s'en tenir à la description exacte des faits, et de rallier les symptômes avec les divers résultats fournis par l'anatomie pathologique.

Aussi pensons-nous que les travaux de M. BERTIN n'ont pu que concourir aux progrès de la connaissance de ces maladies; nous croyons même qu'ils y ont déjà servi, et que la classe ne sera que juste envers M. BERTIN, en accueillant favorablement ses travaux, et en reconnaissant l'antériorité de ses recherches sur plusieurs altérations organiques du cœur. Qu'il nous soit permis de nous féliciter de voir nous communiquer le fruit de ses veilles, le fils d'un homme que l'Académie compta parmi ses membres les plus distingués, et qui a laissé des souvenirs glorieux dans les sciences anatomiques.

Signée DUMÉRIL, PELLETAN, PINEL, *rapporteur*.

L'Académie approuve le rapport et en adopte les conclusions.

Certifié conforme à l'original :

Le secrétaire perpétuel, conseiller d'État, officier de l'ordre royal de la Légion d'honneur,

B. CUVIER.

(1) M. le professeur Cruveilhier est, à notre connaissance, le seul observateur qui ait contesté l'existence de l'une des formes de l'hypertrophie du cœur établies par M. Bertin, savoir l'hypertrophie *concentrique*. Les raisons qu'allègue ce savant anatomo-pathologiste contre l'existence de cette forme d'hypertrophie, sembleraient prouver qu'il n'a pas lu avec attention les faits rapportés dans le *Traité des maladies du cœur*, de 1824; car aucune de ces raisons n'est réellement applicable aux faits dont il s'agit.

« Les faits que j'ai eu occasion d'observer, dit M. Cruveilhier, ne » me permettent pas d'admettre l'hypertrophie concentrique. L'ef- » facement de la cavité, l'épaisseur des parois, proportionnellement » plus considérable, me paraissent le résultat du genre de mort. Le » cœur de tous les suppliciés que j'ai eu occasion d'examiner m'a » offert ce double phénomène au plus haut degré. Les parois ven- » triculaires se touchaient dans tous leurs points. J'ai fait la même » observation chez les individus qui ont succombé à une mort vio- » lente. Les cœurs hypertrophiés concentriquement des auteurs que » je viens de citer (MM. Bertin et Bouillaud) me paraissent des cœurs » plus ou moins hypertrophiés, que la mort a surpris dans toute » leur énergie de contractilité. On peut d'ailleurs s'en convaincre » en voyant la facilité avec laquelle *ces ventricules*, sans cavité pro- » prement dite, se laissent dilater par l'introduction de plusieurs » doigts. » (*Voy.* l'art. *Hypertrophie*, du *Dict. de méd. et de chir. pratiq.*).

Les observations d'hypertrophie *concentrique* que nous allons rapporter dans la première section de ce chapitre répondront, de la manière la plus victorieuse, aux objections de M. Cruveilhier, si compétent, d'ailleurs, en matière d'anatomie pathologique, cette branche de la médecine que ses travaux ont contribué puissamment à illustrer.

phie du cœur, soit qu'elle existe sans dilatation ni rétrécissement des cavités de cet organe, soit qu'elle co-existe, au contraire, avec l'un ou l'autre de ces deux états morbides. Nous ajouterons seulement ici que dans la plupart des organes creux autres que le cœur, nous avons observé (et d'autres ont fait la même observation) les trois formes d'hypertrophie admises pour le cœur par M. Bertin.

PREMIÈRE SECTION.

OBSERVATIONS PARTICULIÈRES SUR L'HYPERTROPHIE DU TISSU MUSCULAIRE DU COEUR.

L'hypertrophie du tissu musculaire du cœur se rencontrant bien moins souvent à l'état simple qu'à l'état de combinaison avec quelque autre maladie de cet organe, il n'est pas étonnant qu'un grand nombre des observations que nous avons déjà rapportées, soient des exemples de l'affection qui fait l'objet de ce chapitre.

La péricardite et surtout l'endocardite *chroniques* sont des maladies avec lesquelles co-existe presque constamment l'hypertrophie du tissu musculaire du cœur. Et pour que le lecteur ne puisse conserver aucune espèce de doute à cet égard, il nous suffira de mettre sous ses yeux un relevé exact des observations d'endocardite et de péricardite chroniques consignées dans les deux premiers chapitres de cet ouvrage.

Nos cas de péricardite chronique sont au nombre de sept (Observ. 20e, 21e, 22e, 23e, 24e, 25e, 26e). De ces sept cas, il en faut retrancher deux (Observ. 25e et 26e), comme ne contenant pas des détails complets sur l'état du cœur. Restent cinq cas, parmi lesquels il n'en est aucun dans lequel on n'ait constaté l'existence d'une hypertrophie du tissu musculaire du cœur.

Le chiffre de nos endocardites chroniques s'élève à trente-quatre (Observ. 43e, 44e, 51e, 52e, 53e, 54e, 55e, 58e, 59e, 60e, 61e, 62e, 63e, 64e, 65e, 66e, 67e, 68e, 69e, 70e, 71e, 72e, 73e, 74e, 74e bis, 75e, 76e, 77e, 78e, 79e, 80e, 81e, 82e, 83e). De ces trente-quatre cas, il en est six (Observ. 54e, 55e, 61e, 73e, 74e et 74e bis) qui, faute de détails suffisans sur l'état du cœur, ne doivent pas être placées en ligne de compte. Les vingt-huit cas restans nous offrent tous des exemples incontestables d'hypertrophie du tissu musculaire du cœur.

D'où il suit, en définitive, que sur trente-trois cas bien décrits d'endocardite, de péricardite ou d'endo-péricardite, terminées par épaississement, induration des tissus affectés ou par le développement des diverses productions décrites ailleurs, il n'en est pas un seul où l'on n'ait trouvé un état d'hypertrophie du tissu musculaire du cœur.

Nous recommandons à toute l'attention du lecteur ce remarquable résultat, ce *rapport* important sur lequel nous reviendrons en traçant l'histoire générale de l'hypertrophie du tissu musculaire du cœur, et que tendront à confirmer les observations qui vont suivre.

Ayant déjà rapporté trente-trois cas d'hypertrophie du cœur (et ces cas nous présentent la maladie sous toutes ses formes principales), nous aurions pu, à la rigueur, nous dispenser d'en consigner ici de nouveaux exemples. Toutefois, comme la matière est d'un grand intérêt, nous avons cru devoir faire précéder l'étude générale de l'hypertrophie musculaire du cœur de vingt-une autres observations particulières que nous avons divisées en deux séries. Dans la première série se trouvent les observations relatives à l'hypertrophie de chacun des deux ventricules (1), et dans la seconde celles d'hypertrophie affectant à la fois plusieurs des cavités ou même toutes les cavités du cœur. J'appellerai celle-ci hypertrophie *multiple* ou *générale*, et l'autre hypertrophie *partielle*.

PREMIÈRE SÉRIE D'OBSERVATIONS.

HYPERTROPHIE PARTIELLE.

§ I. Observations d'hypertrophie du ventricule gauche.

1° *Hypertrophie simple ou avec capacité normale de la cavité ventriculaire.*

OBSERVATION 113e.

Homme 65 ans. — Battemens du cœur forts, avec bruit sourd, concentré. — Attaque d'apoplexie. — Hypertrophie simple du ventricule gauche. — Épanchement de sang dans les ventricules cérébraux.

Péchard, âgé de 65 ans, paveur, ayant le cou gros et court, d'un tempérament sanguin, d'une taille moyenne, fortement constitué, d'un caractère doux et tranquille, était sujet, depuis quatre à cinq ans, à des maux de tête et à des étourdissemens, quelquefois suivis d'une perte de connaissance momentanée : ces accidens étaient ordinairement calmés par d'abondans saignemens de nez. Depuis quelques jours, cet homme éprouvait des étourdissemens plus violens que de coutume, et attendait qu'une heureuse épistaxis vînt l'en délivrer, lorsque, le 13 septembre 1822, pendant qu'il travaillait avec ses camarades, il tomba tout à coup privé de connaissance. Il fut apporté à l'hôpital Cochin, où nous l'examinâmes, à dix heures du soir.

(1) Nous n'avons pas cru nécessaire de consacrer des catégories spéciales d'observations à l'hypertrophie des oreillettes et à celle de la cloison et des colonnes charnues. Il est extrêmement rare de rencontrer l'hypertrophie de ces parties, sans qu'il existe en même temps une hypertrophie des ventricules. Nous verrons cependant plus loin un cas fort curieux, dans lequel une énorme hypertrophie des colonnes charnues du ventricule droit a paru coïncider avec une atrophie des parois de ce ventricule.

Il était couché sur le dos et immobile. Il avait vomi une bile verdâtre, et rendu involontairement ses matières fécales dans le lit : son visage était injecté, sa tête penchée à droite, et la bouche tournée du même côté ; la pupille droite était plus dilatée que la gauche ; on observait une perte absolue de l'intelligence, du sentiment et des mouvemens volontaires; les membres droits exécutaient quelques mouvemens *automatiques*, mais les gauches, soulevés et abandonnés à leur poids, tombaient comme des corps inertes; la respiration était irrégulière et stertoreuse par intervalles ; pouls grand, fort, superficiel, un peu fréquent ; les battemens du cœur, particulièrement ceux du ventricule gauche, étaient forts, et les bruits concentrés et sourds.

Diagnostic. — *Hypertrophie du ventricule gauche; hémorrhagie cérébrale.*

On pratiqua sur-le-champ une saignée de 4 palett., et des sinapismes furent appliqués aux pieds.

Le 14, à neuf heures du matin, peu de changement, quelques secousses convulsives dans le bras gauche, intermittence et irrégularité du pouls (*une saignée de 3 palett. ; potion avec* 10 *gr. d'émétique, pour en prendre une cuillerée d'heure en heure*).

Dans la journée, voici ce que l'on observa : difficulté de la déglutition, continuation de la *sterteur* intermittente; le bras le plus paralysé ayant été pincé, a fait un léger mouvement pour se retirer ; les paupières, le globe de l'œil, le sourcil et les ailes du nez, surtout la droite, sont agités de mouvemens convulsifs; le malade remue la mâchoire inférieure et semble *ruminer ;* la dilatation de la poitrine ne s'opère sensiblement que par la contraction du diaphragme; point de vomissemens; borborygmes, hoquet, selles involontaires, sueur générale.

A dix heures du soir, le pouls est plus irrégulier, lent, la déglutition plus laborieuse, la résolution des membres est complète.

Le 15 au matin, ronflement stertoreux continu, mais moins bruyant; strabisme ; roulement des yeux; agitation convulsive des ailes du nez; nul signe de sentiment ni de mouvement (*même potion,* 20 *sangsues à chaque tempe, vésic. aux jambes*).

Le soir, visage pâle et livide, sueurs, alternatives de suspension de la respiration et de sterteur; pouls *petit* et très inégal, selles involontaires, point de vomissement... Mort à huit heures.

Autopsie cadavérique, 12 heures après la mort.

1° *Habit. extér.* — Cadavre d'un homme robuste et bien conformé ; face pâle, point gonflée.

2° *Org. respirat. et circulat.* — Poumons volumineux, bien crépitans, adhérens, à peine engorgés aux parties les plus déclives.

Cœur d'un bon quart plus volumineux que le poing du sujet, arrondi. L'augmentation de son volume tient exclusivement à l'hypertrophie du ventricule gauche, qui semble constituer le cœur tout entier, et dont les parois, à la partie moyenne, ont environ 14 lignes d'épaisseur : celle-ci diminue vers le sommet, et aussi un peu vers la base. Les colonnes charnues sont très robustes. La cavité ventriculaire offre très sensiblement sa capacité naturelle.

Le ventricule droit paraît n'être qu'une sorte d'appendice du gauche. La cloison ventriculaire, hypertrophiée dans la même proportion que le ventricule gauche, semble lui appartenir en propre.

Les deux oreillettes sont épaissies; la droite est plus ample que la gauche.

Le tissu du cœur est rouge, ferme et vermeil.

Les orifices et leurs valvules sont dans l'état normal.

L'artère coronaire gauche est beaucoup plus volumineuse que la droite.

L'aorte, dilatée à son origine, plissée et comme bosselée à son extérieur, contient des caillots de sang. Sa face interne est jaune, rugueuse, ulcérée, et parsemée de plaques, dont les unes sont cartilagineuses, et les autres *ossifiées*, minces et semblables à des coquilles d'œuf. La surface des ulcérations est rougeâtre ; autour d'elles, le tissu artériel est friable et comme terreux; elles intéressent la membrane interne et la moyenne. Les parois de l'aorte, généralement épaissies dans toute sa longueur, crient sous l'instrument qui les divise; elles réagissent cependant assez fortement sur le doigt introduit dans le tube artériel. Les vaisseaux de la membrane celluleuse sont très nombreux, rouges et comme injectés. La membrane *fibrineuse*, dans l'épaisseur de laquelle semblent situées plusieurs des plaques osseuses indiquées, se sépare facilement des autres. Les artères qui naissent immédiatement de l'aorte, celles de la base du crâne et leurs ramifications, les ophthalmiques, sont également incrustées de lames cartilagineuses, calcaires ou plâtreuses.

3° *Organ. digest. et annex.* — Les circonvolutions de l'intestin grêle sont contractées; elles contiennent cependant de la bile, ainsi que l'estomac. — La membrane muqueuse de celui-ci est généralement rouge ; ses rides, très grosses, offrent une belle couleur rosée; la membrane muqueuse de l'intestin grêle est généralement pâle. La membrane muqueuse du gros intestin présente un fond verdâtre, sur lequel se dessinent des arborisations d'une couleur rosée ou d'une teinte plus foncée. — Le foie est gorgé de sang. La vésicule contient une bile noire. — La vessie, distendue par l'urine, s'élève bien au-dessus du pubis.

4° *Centr. nerveux.* — Les sinus de la dure-mère sont gorgés de sang ; les méninges en sont comme infiltrées, surtout dans les anfractuosités cérébrales. Les ventricules latéraux sont dilatés par une grande quantité de sang liquide; toutefois, l'épanchement est plus considérable dans le ventricule droit que dans le gauche; leur cloison est déchirée. La substance cérébrale est ferme et ponctuée de sang.

RÉFLEXIONS.

Dans cette observation d'une hypertrophie *simple* du ventricule gauche, remarquez bien qu'il n'existait point cette lividité du visage, cet engorgement veineux, cette infiltration, ces étouffemens que les auteurs regardent comme inséparables de ce qu'ils appellent anévrisme, ou vaguement hypertrophie du cœur. C'est qu'en effet ces symptômes n'appartiennent point à l'hypertrophie, et n'indiquent au contraire qu'un obstacle à la circulation veineuse. Or, dans le cas présent, non seulement il n'y avait point d'obstacle au cours du sang, soit veineux, soit artériel, mais encore le mouvement et l'impulsion communiqués à la masse sanguine, étaient tellement actifs et impétueux, qu'il en est résulté des hémorrhagies, à l'une desquelles le malade a succombé.

2° *Hypertrophie excentrique ou avec dilatation de la cavité ventriculaire.*

OBSERVATION 114e.

Homme de 59 ans. — Plusieurs fluxions de poitrine. — Plus tard, symptômes d'anévrisme de l'aorte sous-sternale. — Point d'infiltration générale, ni d'ascite, ni d'orthopnée. — Congestion cérébrale, par suite de la compression exercée par la tumeur anévrismale sur la veine cave supérieure. — Hypertrophie du ventricule gauche, avec dilatation légère. — Valvules du cœur à l'état normal. — Anévrisme de l'aorte, avec état crétacé des parois du vaisseau.

Jouin (Louis-Roche), porteur, âgé de 59 ans, était malade depuis dix-huit mois, lorsqu'il fut admis dans le service de la Charité (n° 4, salle Saint-Jean-de-Dieu), le 4 avril 1833. Il disait avoir éprouvé des fluxions à la poitrine. A l'âge de 26 à 28 ans il avait eu aussi les *bras enflés*. C'est depuis 18 mois seulement que, sans cause à lui connue, il lui était survenu une petite *grosseur* dans la région droite du sternum. En même temps, le malade s'aperçut qu'il ne pouvait se livrer à quelque exercice fatiguant ou monter un escalier, sans éprouver des palpitations et des étouffemens. Il eut aussi, à différentes reprises, des crachemens de sang (1).

Voici ce que nous observâmes au moment de l'entrée : A droite du sternum, dans l'étendue de deux pouces, dans la région correspondante à l'origine de l'aorte, on observe un relief très sensible, une sorte de tumeur en forme de voussure. Cette tumeur présente des battemens isochrônes au pouls, et en appliquant la main à sa surface on sent un *frémissement vibratoire ou cataire* très distinct. La percussion pratiquée sur cette région donne un son mat. La région précordiale elle-même rend un son clair dans toute son étendue, si ce n'est vers la tumeur où il y a de la matité (un pouce carré).

Les battemens du cœur sont réguliers, un peu étendus, mais d'ailleurs assez normaux. Les bruits qui les accompagnent sont un peu forts, et on les entend très bien dans la région sous-claviculaire droite (il semble que la tumeur en les propageant en augmente l'intensité).

Le pouls radial est égal des deux côtés, la respiration est faible en arrière, et l'on entend à la partie supérieure du côté gauche, un *ronchus* sec, très fort.

DIAGNOSTIC. — *Anévrisme de l'aorte sous-sternale, et probablement plaques osseuses ou cartilagineuses, et ulcérations de cette artère.*

PRESCRIPTION *du 5 avril. — Saignée de 3 palet.; compress. résolut. sur la tumeur; julep calm. avec acét. de plomb 3 gouttes; 2 bouill., 3 potag. au riz.*

6 avril. Couenne luisante, verdâtre, à la surface du caillot. Le frémissement vibratoire de la tumeur est moins marqué.

8 avril. *Saignée de 2 palettes.*

11 avril. Les battemens de la tumeur sont moins forts.

Saignée de 2 palettes (point de couenne sur le caillot, qui est assez abondant).

14, 15, 16, 17. Le malade crache un peu de sang.

15 *sangsues autour de la tumeur.*

A la fin du mois d'avril, la tumeur formait un relief moins prononcé (le malade mangeait le quart).

3 mai. *Saignée de 2 palettes* (le sang se recouvre d'une couenne légère).

5 mai. Insomnie, langue sèche, nausées; battemens irréguliers du cœur.

Rien de nouveau jusqu'au 22 mai. Ce jour-là, on remarque une *bouffissure assez considérable de la face, avec gonflement énorme des veines jugulaires.*

28. Le malade accuse pour la première fois une douleur dans la région de la tumeur; la joue et les paupières du côté droit sont fortement œdématiées.

1er juin. La veille, le malade est tombé tout à coup sans connaissance. Avant la visite, une saignée lui avait été pratiquée, il avait repris sa connaissance, mais la parole était encore gênée, et la face plus rouge qu'avant l'accident.

5 juin. Pendant la visite le malade perd connaissance; il tombe dans un état comateux, et sa respiration devient stertoreuse; la face est bouffie, vultueuse (*saignée 3 palet.; lav. laxat.*). — Il reprend connaissance après la saignée, mais plusieurs rechutes ont lieu dans le cours de cette journée.

6 juin. La malade a repris sa connaissance.

8. En auscultant en arrière dans le point correspondant à la tumeur, on constate, lorsque le malade parle, un tremblottement de la voix, une sorte d'*égophonie.*

16. Le malade crache encore un peu de sang.

9 et 10 juillet. Retour de l'état comateux; point

(1) Le malade est entré à l'Hôtel-Dieu, il y a trois mois. Il fut saigné assez abondamment, après quoi on prescrivit l'application de la glace sur la grosseur de la région sternale. Le malade ayant refusé ce dernier moyen, il sortit de l'hôpital, après un séjour d'une semaine seulement.

de réponse aux questions; décomposition des traits; râle trachéal. (*Saig.*; *bouill. de veau, émét. 3 grains, lav. lax.*).

12. La saignée n'a pas donné de sang. — Le râle est un peu moins bruyant (*deux vésic. aux jambes*).

Dans la nuit le râle trachéal devient plus fort que jamais.

13. Mort à 6 heures du soir.

Autopsie cadavérique, 39 heures après la mort. (Voy. la planche V^e^).

1° *Habit. extér.* — Pâleur générale et amaigrissement; infiltration considérable du bras droit.

2° *Organ. circulat. et respir.* — Sous le sternum existe une tumeur, dont la surface adhère très intimement avec la face postérieure de cet os et des côtes correspondantes, qui présentent une légère excavation pour recevoir la convexité de la tumeur. Les adhérences s'étendent jusqu'au sommet du côté droit de la poitrine; séparée du sternum, la tumeur présente, à l'endroit de cette séparation, une matière molle, friable, qui n'est autre chose que de la fibrine coagulée, altérée, en grande partie décolorée. Le poumon gauche répond par son bord antérieur à la partie inférieure de la tumeur qu'il limite; il recouvre complètement le ventricule et l'oreillette gauches et environ les deux tiers du ventricule droit. Il est volumineux, abondamment parsemé de matière noire et gorgé de sang à sa base et à son bord postérieur.

Située derrière la partie moyenne du sternum, la tumeur, en se portant à droite, avait refoulé le poumon correspondant contre les parties latérale, supérieure et postérieure du côté droit. Le poumon, ainsi refoulé par la tumeur avec laquelle il avait contracté de solides adhérences, était atrophié. La tumeur avait en même temps exercé une compression considérable sur la veine cave supérieure, la jugulaire, et la sous-clavière droites.

Après avoir bien isolé la tumeur de ses adhérences avec les parties voisines, on voit qu'elle est en quelque sorte greffée sur le côté droit de l'aorte ascendante, laquelle formait là une poche ovoïde, du volume de la tête d'un fœtus. La tumeur était longée par le nerf de la huitième paire. Un peu flasque, on sentait en la palpant qu'elle contenait une énorme quantité de sang en caillots. Les côtes droites *semblaient rentrées en dedans, et le foie présentait trois profondes scissures dues évidemment à la pression des côtes, dont ces scissures étaient pour ainsi dire le moule* (le tissu du foie, dans les points ainsi déprimés, n'était point altéré dans sa structure.)

Appuyée sur la partie inférieure de la trachée-artère et sur les bronches, la tumeur avait notablement aplati ces canaux, lesquels offraient inférieurement une teinte d'un rouge foncé, contrastant avec la pâleur des autres régions du tube respiratoire.

L'aorte ayant été ouverte, voici ce qu'on a observé : sa portion sous-sternale est remplie par un caillot, qui n'est décoloré que là où il se trouve en contact avec les parois de la tumeur; ce caillot est ailleurs d'un noir foncé et composé de caillots secondaires, entassés confusément et sans former de couches distinctes. A droite, on aperçoit la communication de l'aorte avec le kyste anévrismal; l'orifice de communication offre 1 pouce et demie de longueur sur 1 de largeur; sa circonférence est ellipsoïde. Les caillots dont il a été question plus haut étaient séparés des véritables parois de la tumeur par d'autres caillots bien plus anciens; et ceux-ci étaient disposés par couches d'autant plus denses, qu'elles étaient plus rapprochées du kyste anévrismal. Ces couches fibrineuses adhéraient entre elles par un tissu lamineux facile à détacher. Les parois du kyste semblent formées elles-mêmes par les couches les plus extérieures du coagulum lamelleux, couches organisées dans lesquelles on aperçoit des faisceaux analogues aux faisceaux de fibres musculaires (1); autour de ces faisceaux existent les productions celluleuses ou fibreuses qui font adhérer le sac anévrismal aux parties voisines.

Les parois de l'aorte, dilatées au point que ce vaisseau offrait 8 pouces de circonférence, étaient épaissies et ressemblaient à du cuir blanc. La portion de l'aorte ainsi dilatée présentait des bosselures et des enfoncemens, et était criblée intérieurement de plaques cartilagineuses, osseuses, plus ou moins saillantes et raboteuses.

Il existait une ligne de démarcation des plus évidentes, un véritable bourrelet, à l'endroit où les parois de l'aorte se continuaient avec la circonférence de l'orifice de communication entre la cavité de ce vaisseau et celle du sac anévrismal. Ce bourrelet, épais, saillant, indiquait l'endroit où les parois de l'aorte avaient été *ulcérées* et *rupturées*. Du reste, la structure du sac différait complètement de celle des parois de l'aorte elle-même; ce kyste, formé de fibres linéaires, rougeâtres, résistait avec assez de force à la pression et à la traction.

L'altération crétacée de la crosse de l'aorte se continue dans la portion thoracique descendante de ce vaisseau, ainsi que dans les troncs qui naissent de la crosse, mais à un faible degré. Cette altération va en diminuant dans la portion abdominale de l'aorte, et devient presque nulle dans les troncs qui en naissent.

Le péricarde ne contient pas de sérosité. Le cœur, bien conformé, est un peu plus volumineux qu'à l'état normal. Son tissu est un peu mou et rougeâtre (2).

Le ventricule gauche est sensiblement dilaté, et ses parois sont un peu plus épaisses qu'à l'état normal (3). Les oreillettes sont un peu dilatées.

(1) Quelques autres couches ressemblaient à de la chair décolorée et devenue friable.

(2) Il ne faut pas oublier que l'ouverture n'a été faite que 39 heures après la mort, et dans une saison chaude, circonstances dans lesquelles tous les tissus tendent à se ramollir et à se décomposer.

(3) Comme nous avions consacré à l'examen minutieux de la tumeur un temps considérable, nous en manquâmes pour prendre

Les diverses valvules ne présentent pas de notables altérations.

3° *Organ. de l'innerv.* — A l'ouverture des méninges, il s'écoule une abondante quantité de sérosité, et la surface du cerveau est abreuvée du même liquide. Les ventricules latéraux sont très vastes et contiennent aussi de la sérosité; deux cuillerées environ de ce liquide existent dans les fosses occipitales inférieures. Les mailles de la pie-mère en sont infiltrées. — La substance cérébrale est un peu molle et médiocrement pointillée de sang; il en est de même de la substance cérébelleuse.

Les artères de la base du crâne sont minces et non ossifiées.

4° *Organ. digest.* — Pointillé rouge et ramollissement léger dans la portion splénique de la membrane muqueuse gastrique (arborisations noires dans quelques points de la même région); partout ailleurs, la membrane muqueuse est saine. — Gros intestin contenant des matières fécales à demi solides, parfaitement sain.

RÉFLEXIONS.

Voilà un nouveau cas dans lequel une hypertrophie du ventricule gauche, avec légère dilatation, n'a point donné lieu à cet ensemble de symptômes dits généraux que plusieurs médecins attribuent encore aujourd'hui à ce qu'ils appellent l'*anévrisme du cœur*. Hé bien, chez ce sujet, les valvules et les orifices étaient à l'état normal.

Il est survenu, il est vrai, un gonflement des veines jugulaires et une infiltration du membre supérieur droit et du visage, surtout à droite. Mais, ainsi que l'a démontré l'ouverture du cadavre, et comme nous l'avions d'ailleurs annoncé, pendant la vie ces accidens étaient dus à la compression exercée par la tumeur sur la veine cave supérieure et sur la veine sous-clavière droite. Aussi les membres inférieurs et l'abdomen n'ont-ils été le siége d'aucune accumulation de sérosité. Les accidens cérébraux (perte de connaissance, difficulté de parler, respiration stertoreuse, etc.), ont été également le résultat de la congestion veineuse du cerveau, laquelle dépendait elle-même de l'obstacle au cours du sang dans la veine cave supérieure.

L'observation suivante est extrêmement remarquable en ce qu'elle nous offre l'exemple d'une hypertrophie du ventricule gauche, qui paraît être survenue très rapidement chez un individu affecté d'un rhumatisme aigu.

OBSERVATION 115e (1).

Jeune homme de 22 ans. — Rhumatisme articulaire aigu, avec battemens violens du cœur. — Mort environ un mois après le début. — Hypertrophie avec dilatation du ventricule gauche.

« Angelot (Denis), tailleur, âgé de 22 ans, d'un » tempérament sanguin, fut admis à l'hôpital Co- » chin (12 janvier 1818), présentant les symptômes » d'un rhumatisme articulaire aigu. Il se plaignait » en même temps d'une douleur au côté gauche » et vers la base de la poitrine, qui, du reste, était » bombée et sonore dans toute son étendue. Le » pouls était fort, plein et vibrant, les battemens » du cœur étaient aussi très prononcés. Le visage » était un peu pâle; la peau était couverte d'abon- » dantes sueurs. La langue était humide et blan- » châtre; l'abdomen tendu, sensible à la pression.

» Le deuxième jour après l'entrée, les douleurs » articulaires deviennent plus aiguës, et les moin- » dres mouvemens les rendent insupportables; la » respiration est pénible; la langue présente de la » rougeur sur ses bords; la soif est très vive; un » frisson de deux à trois heures est suivi d'une » chaleur violente et de copieuses sueurs. *Les bat-* » *temens du cœur sont plus forts, la vibrance du* » *pouls est plus marquée.*

» Même état le troisième et le quatrième jours. Le » cinquième, les symptômes sont un peu diminués; » mais les jours suivans, les douleurs rhumatisma- » les furent portées au plus haut degré d'intensité. » Elles se calmèrent le huitième jour, la tuméfac- » tion des articulations diminua; *cependant les* » *battemens du cœur augmentèrent de force.* — » Le neuvième jour, une douleur pongitive se fit » sentir vers la douzième côte gauche. Elle fut en- » levée par une saignée de trois palettes, mais se » renouvela le lendemain avec *les palpitations et la* » *vibrance du pouls.*

» Le douzième jour, les symptômes de rhuma- » tisme disparaissent; *mais le cœur continue de bat-* » *tre avec la même violence, et la vibrance du pouls* » *persiste.* — Un état de constipation est combattu » par des laxatifs.

» Le quinzième et le seizième jours, les batte- » mens du cœur et la vibrance du pouls sont moins » marqués.

» Les jours suivans, le malade se croyait entière- » ment rétabli, se disposait à sortir.

» Le 1er février, il éprouve de nouveau une assez » vive douleur au même côté de la poitrine; elle » cesse le soir, se renouvelle avec plus de violence » le lendemain, disparaît encore, revient le jour » suivant et persiste.

» Le 5 février au soir, le malade, après s'être » promené assez long-temps dans le jardin, éprouve » un frisson violent, suivi de nausées et de vomis- » semens; toux, douleur de côté très aiguë, respi- » ration pénible et même stertoreuse, palpitations » tumultueuses. — Une saignée du bras pratiquée » à minuit le soulage au point qu'il peut se lever » et même se promener le lendemain; mais les » mêmes symptômes se répètent encore le soir.

» Le 8 février, survient une expectoration san- » guinolente; les membres commencent à s'infil- » trer; les extrémités se refroidissent; le pouls est

les dimensions du cœur; mais on verra dans la planche Ve, où ce cœur est représenté, qu'il existait bien réellement une hypertrophie excentrique ou avec dilatation, à un degré moyen.

(1) Cette observation appartient à M. Bertin (je l'extrais du *Traité des maladies du cœur* de 1824).

» petit et irrégulier; le malade ne parle plus qu'avec » la plus grande difficulté; ses paroles sont entrecoupées de soupirs et de sanglots, et il tombe, le 9 février, dans un état comateux : sa respiration est » bruyante et haute ; le visage qui était resté constamment pâle, offre un aspect cadavéreux, et la » mort arrive le lendemain à huit heures du soir.

» *Autopsie cadavérique.*

» Les poumons étaient très engorgés par le sang. » Le poumon gauche était un peu refoulé vers la » partie supérieure de la poitrine : il était uni par » quelques adhérences à la plèvre costale. Le péricarde contenait une sérosité jaunâtre.

» *Le cœur était très volumineux. — Les parois » du ventricule gauche avaient plus d'un pouce d'épaisseur vers la base; hypertrophie qui allait en » diminuant vers la pointe, où elle était encore très » prononcée. Les colonnes charnues étaient plus développées que dans l'état naturel. La cavité ventriculaire était plus que doublée.*

» L'oreillette gauche et les valvules ne présentaient rien d'extraordinaire.—Les parois du ventricule droit étaient amincies, mais sa cavité était » dans l'état ordinaire, ainsi que l'oreillette de ce » côté. — L'aorte avait un calibre singulièrement » petit, non seulement comparativement à la capacité du ventricule gauche, mais d'une manière » absolue (1).

OBSERVATION 116e.

Femme de 79 ans. — Battemens du cœur très forts, semblables à des coups de marteau.—Paralysie du côté gauche, avec raideur du bras droit, cris et agitation. — Hypertrophie avec légère dilatation du ventricule gauche; arachnitis, ramollissement de l'hémisphère droit du cerveau.

Jeanne Bossuet, âgée de 79 ans, domestique, d'une taille élevée, maigre, pâle et nerveuse, fut apportée à l'hôpital Cochin le 12 janvier 1822. Les personnes qui la conduisaient ne purent nous apprendre rien autre chose, sinon qu'elle avait perdu subitement connaissance quinze jours auparavant; que les facultés intellectuelles s'étaient en partie ranimées au bout de quelques instans, mais que depuis le côté gauche était paralysé. Voici, au reste, les symptômes que la malade présentait à son arrivée. Tête penchée à droite, bouche déviée dans le même sens, langue obliquant un peu à gauche, quand la malade la montre, ce qui lui est difficile; pupilles égales, mobiles; visage exprimant une sorte d'étonnement stupide; paralysie des membres gauches, cris, agitation, loquacité, subdelirium. — Toutes les artères, mais surtout les carotides, battent avec force et le pouls est un peu fréquent.

(1) Il est bien fâcheux que l'ouverture n'ait pas été plus détaillée. D'après les symptômes rapportés plus haut, il est certain qu'il existait une inflammation aiguë de la plèvre et du poumon, probablement accompagnée d'endo-péricardite ; et il n'est rien dit des altérations que ces maladies devaient avoir entraînées à leur suite. Cette observation est encore un exemple de la coïncidence des maladies du cœur avec le rhumatisme articulaire aigu.

Les battemens du cœur soulèvent les vêtemens de la malade; ils sont vigoureux, bien détachés, et repoussent brusquement la main appliquée sur la région précordiale. Explorés avec le cylindre, ils ressemblent véritablement à des coups de marteau, et produisent un son assez clair.

Diagnostic.—*Hypertrophie du cœur, phlegmasie cérébrale.*

De si graves maladies, jointes à l'âge très avancé du sujet, ne laissent aucun espoir de guérison.

Cependant le visage se décompose, le membre supérieur droit se raidit, et résiste à l'extension; la malade, plongée dans un état comateux, pousse des gémissemens et des cris, et succombe dans le cours du cinquième jour après son entrée.

Autopsie cadavérique, 30 heures après la mort.

1° *Organ. respir. et circulat.* — Les deux poumons sont parfaitement crépitans (le droit était adhérent à la plèvre pariétale).

Le péricarde est injecté.

Le cœur est bien plus gros que le poing du sujet. Le ventricule droit, environné d'une grande quantité de graisse, est d'ailleurs sain. Il ne contient pas de sang, non plus que l'oreillette correspondante, dont les colonnes charnues sont très fortes.

Le ventricule gauche est hypertrophié. Ses parois, à la base, ont environ 11 lignes d'épaisseur; la cloison ventriculaire est épaisse d'environ 7 lignes. Les colonnes du ventricule gauche sont très nombreuses, et sa capacité l'emporte un peu sur celle du droit. Les parois de l'oreillette gauche sont épaissies. Le tissu des ventricules est rouge et ferme.

Des points jaunâtres existent dans toutes les valvules du cœur; les valvules aortiques sont même parsemées de quelques plaques osseuses ou calcaires. Les artères coronaires forment un relief très marqué à la surface du cœur. Elles sont dures et ossifiées dans tout leur trajet.

L'origine de l'aorte est dilatée; dans toute la longueur de cette artère, la surface intérieure est inégale, hérissée de lames jaunes, terreuses, et de squammes calcaires, analogues à des coquilles d'œuf, mais plus épaisses, et dont plusieurs soulèvent la membrane interne. Les artères qui naissent immédiatement de l'aorte, celles des membres et surtout des pelviens, les artères de la base du crâne, les ophthalmiques, partagent la dégénérescence de l'aorte; leur membrane celluleuse est très injectée (1). Le tronc de l'artère mésentérique supérieure, entièrement ossifié, forme un tube dur et inflexible; mais les branches et les rameaux qui se distribuent aux organes digestifs sont exempts de cette altération. Tout le système artériel, en général, est gorgé de sang liquide, tandis que le système veineux, revenu sur lui-même, en contient à peine.

(1) Il est assez remarquable que les carotides primitives avaient en quelque sorte échappé à l'altération.

2° *Organ. digest.*— Les circonvolutions de l'intestin grêle sont petites, contractées et rouges. Le rectum est distendu par des matières fécales endurcies. La membrane muqueuse de l'estomac est d'un rouge foncé dans la région splénique.

3° *Centres nerveux.*—Il existe une grande quantité de sérosité à la base du crâne et dans les ventricules. L'arachnoïde qui recouvre les circonvolutions supérieures du cerveau est opaque et d'une couleur laiteuse. Le lobe postérieur de l'hémisphère droit offre une teinte jaune très prononcée : il est ramolli et comme déliquescent. A son centre existe une matière blanchâtre, crémeuse, vraiment purulente; sa substance offre d'ailleurs une rougeur et une injection considérables, et est parsemée de caillots de sang très petits, ainsi que de masses jaunes, plus grosses, faciles à écraser, dont l'intérieur est infiltré de sang. Le foyer est tapissé d'une membrane très fine, parcourue de vaisseaux rouges très apparens. L'arachnoïde qui enveloppe les circonvolutions ramollies leur adhère si intimement, qu'elle paraît confondue avec elles. Le reste du cerveau est sans altération notable. Les plexus et la toile choroïdes contiennent des globules hydatidiformes.

OBSERVATION 117e.

Homme d'environ 40 ans. — Battemens du cœur peu sensibles à la main, avec pouls fort et vibrant. — Dyspnée extrême, infiltration, etc. — Hypertrophie et dilatation énorme du ventricule gauche. — Hydrothorax.

Pierre Brisson, âgé d'une quarantaine d'années, maçon, d'une taille peu élevée, mais fortement constitué, assurait n'être malade que depuis une quinzaine de jours, lorsqu'il entra à l'hôpital Cochin le 13 juin 1822. L'état très alarmant où il se trouvait nous portait cependant à croire que sa maladie datait d'une époque plus éloignée. Voici quel était cet état : douleur à la partie moyenne du thorax et à la région précordiale, où le malade éprouve un sentiment d'oppression insupportable. Toux, orthopnée, pouls fort, vibrant et régulier; battemens du cœur peu sensibles à la main (l'état d'angoisse et d'agitation ne permet pas de pratiquer l'auscultation); céphalalgie, étourdissemens, éblouissemens fréquens, insomnie des plus cruelles; visage blême et bouffi, lèvres grosses et un peu livides (1).

PRESCRIPTION. — *Tisane apérit.; jul. digit.*

Le 16 juin, quatrième jour après l'entrée, le malade, incessamment menacé de perdre la respiration, ne peut plus rester couché; la frayeur et l'anxiété sont peintes sur son visage. Le 17, le malade reste assis, appuyé sur le bord de son lit, la tête basse et le corps penché en avant : il gémit et est haletant : il implore nos secours et nous conjure de ne pas le laisser mourir. On pratique une saignée du bras; mais le sang ne coule que goutte à goutte, ce qui oblige de remplacer la saignée générale par l'application de trente sangsues à la région précordiale. Le 18, peau froide, œdème du pied droit (vésicat. sur la poitrine). — Environ deux heures de sommeil la nuit suivante. — Le 19, jour d'orage et de pluie, augmentation rapide de tous les symptômes, étouffement, angoisses affreuses; le malade nu, assis sur sa chaise, le tronc tendu et fortement courbé en avant, la tête appuyée sur le bord du lit, ne peut conserver d'autre position et s'attend à une mort prochaine. — Le 20, situation de plus en plus déplorable; contraction comme convulsive du diaphragme, suffocation imminente, visage plus gonflé, yeux égarés, peau froide, désir de la mort, qui arrive enfin à dix heures du matin.

Autopsie cadavérique, 20 heures après la mort.

1° *Habitude extérieure.* Cadavre bien conformé; infiltration des membres, dont les veines sont gorgées de sang.

2° *Organ. respir. et circul.* — Son mat des deux côtés de la poitrine; épanchement d'une grande quantité de sérosité, légèrement rougeâtre, dans les deux cavités de la plèvre. Pressés par ce liquide et par la masse énorme du cœur, les deux poumons, peu volumineux, présentent un tissu encore crépitant, mais condensé par la compression.

Le péricarde contient une petite quantité de sérosité rougeâtre. Le cœur, gorgé de sang, énorme (quatre fois environ plus gros que le poing du sujet), occupe autant d'espace que les deux poumons réunis : il est situé transversalement, de manière que sa base comprime un peu le poumon droit, tandis que les deux ventricules pèsent pour ainsi dire de tout leur poids sur le poumon gauche. Débarrassé des caillots fibrineux noirs qui l'engorgent, le cœur conserve encore un volume extraordinaire. Le ventricule gauche a une capacité triple de celle qui lui est naturelle, et ses parois ont environ six lignes d'épaisseur. Son tissu est rouge et assez ferme. L'oreillette gauche, extrêmement petite en comparaison du ventricule, pourrait contenir un œuf de poulette. — Le ventricule droit, bien moins ample que le gauche, un peu dilaté néanmoins, conserve son épaisseur ordinaire. Cette épaisseur, assez uniforme dans toute l'étendue de ce ventricule, comme cela avait aussi lieu dans le gauche, diminue seulement un peu vers la pointe. L'oreillette droite, épaisse et charnue, est d'un bon tiers plus volumineuse que la gauche. — Les orifices du cœur sont sains. L'aorte et l'artère pulmonaire sont gorgées de caillots de sang; la crosse de la première est sensiblement dilatée, tandis que son orifice est peut-être un peu rétréci.

3° *Organ. abdom.* — La membrane muqueuse de l'estomac, de l'intestin grêle et du gros intestin,

(1) Cette observation, recueillie en 1822, manque de quelques détails *séméiologiques*. Si je la rapporte ici, c'est qu'elle offre de l'intérêt sous le point de vue anatomique, ainsi que sous celui de la rapidité avec laquelle l'hypertrophie *paraît* s'être développée.

présente une rougeur foncée, analogue à la couleur du kermès, et produite par l'engorgement mécanique des vaisseaux sanguins. Un tænia vivant parcourt toute la longueur de l'intestin iléon. — Le foie et la rate sont gorgés de sang. La vessie est contractée, rosée intérieurement.

4° *Organ. encéphal.* — Le cuir chevelu est aussi gorgé de sang; il existe une assez grande quantité de sérosité dans l'arachnoïde. A la convexité du cerveau, le feuillet viscéral de cette membrane adhère avec le feuillet pariétal, et présente çà et là diverses granulations; sur les côtés des hémisphères, l'arachnoïde est opaque, laiteuse et injectée; la substance cérébrale est d'une grande mollesse (1).

3° *Hypertrophie concentrique ou avec rétrécissement de la cavité ventriculaire.*

OBSERVATION 118e.

Femme de 40 ans. — Battemens du ventricule gauche violens, sourds et peu étendus; palpitations. — Paralysie du bras droit, puis érysipèle de la face. — Mort. — Hypertrophie du ventricule gauche, avec rétrécissement de sa cavité. — Ramollissement du cerveau et du cervelet.

Sally (Prudence), âgée de 40 ans, domestique, d'un tempérament sec et nerveux, née à Saint-Domingue, éprouvait, depuis huit ans, par intervalles, des palpitations, lorsqu'elle entra à l'hôpital Cochin, le 8 avril 1822. Les menstrues, habituellement peu abondantes, mais régulières, avaient cessé de couler depuis un mois seulement. Pendant les trois années précédentes on lui avait fait plusieurs saignées, qui l'avaient soulagée. Au mois de janvier dernier (1822), le bras droit avait été entièrement paralysé. Lors de l'entrée, la paralysie n'était pas encore entièrement dissipée; le membre exerçait néanmoins des mouvemens volontaires, à la vérité très faibles. La malade se plaignait d'une céphalalgie assez violente, continuelle, occupant particulièrement les *côtés* et le *derrière de la tête.* Quand on l'interrogeait, elle répondait avec une lenteur extrême; ses traits exprimaient une sorte de stupeur idiotique; elle éprouvait de temps en temps des palpitations et des étouffemens; le pouls était régulier, *peu développé*, mais *dur* et *fort;* les battemens du ventricule gauche, explorés avec le cylindre, étaient *forts*, *concentrés*, *sourds* et *profonds.*

(1) Cette hypertrophie paraît avoir affecté une marche aiguë, puisque le malade nous assurait n'en avoir éprouvé les premiers symptômes que quinze jours avant son entrée. Nous avons déjà dit qu'il nous semblait probable que la maladie dont il s'agit remontait à une époque plus ou moins éloignée. Néanmoins, des faits de ce genre méritent d'être publiés, afin que l'on parvienne un jour à déterminer si véritablement, dans certains cas, l'hypertrophie du cœur peut acquérir en quelques semaines un développement qu'elle n'acquiert ordinairement qu'au bout d'un temps beaucoup plus long.

Déjà, au reste, l'observation 115e nous a offert un remarquable exemple d'une hypertrophie à marche probablement aiguë.

DIAGNOSTIC. — *Hypertrophie du ventricule gauche; affection cérébrale.*

On prescrit 15 *sangsues au siége et une infusion de fleurs de tilleul et d'oranger.*

Il ne se passa rien de remarquable dans l'état de la malade, jusqu'au 1er mai. A cette époque la conjonctive droite était vivement enflammée; la céphalalgie était intolérable et il existait de la constipation (*vésic. à la nuque; hydromel glaub.; pédil. sinap.*).

Le vésicatoire détermine un gonflement très douloureux des ganglions lymphatiques du côté droit du cou, dans lesquels il se forme quelques foyers de suppuration. On pratique une petite incision, qui est suivie de soulagement.

Le 15 mai, après s'être promenée toute la journée, la malade éprouva une *attaque* de nerfs, sur les symptômes de laquelle on ne put recueillir rien de satisfaisant. Elle dit en avoir éprouvé plusieurs autres semblables. La nuit suivante fut agitée (*pot. calm., pédil.*).

16. L'accès nerveux est tout-à-fait disparu; mais le côté droit du visage est le siége d'un érysipèle œdémateux; fièvre; quelques signes de délire dans la journée.

17. L'érysipèle s'étend à toute la face (30 *sangsues au cou et au visage; petit-lait émétisé; limonade; diète*).

18. Fièvre très vive, tendance continuelle à sortir du lit; pas de réponse aux questions. Appelé auprès de la malade à deux heures après midi, je la trouve sans connaissance; ses lèvres sont décolorées, la turgescence inflammatoire du visage est presque nulle; le visage est pâle; les paupières sont fermées; le sentiment est éteint; le pouls est fréquent et petit, la respiration rare, lente, accompagnée de râle; cependant les mouvemens respiratoires se ralentissent de plus en plus, le pouls perd sa fréquence, devient lent, s'évanouit... Les battemens du cœur lui survivent; quelques inspirations demi-convulsives s'opèrent encore; pendant leur long intervalle, on croit la malade morte... La main appliquée sur la région du cœur le sent encore tressaillir. Deux autres inspirations profondes se manifestent; un liquide écumeux abreuve la bouche, une sorte de frémissement se fait sentir dans les muscles de l'avant-bras, leurs tendons tressaillent; la respiration ne s'opère plus... La malade est morte.

Autopsie cadavérique, 48 heures après la mort.

1° *Habit. extér.* — Cadavre maigre, sans infiltration, bien conformé.

2° *Organ. respirat. et circul.*—Les deux poumons sont sains.

Le cœur, gorgé de sang, et, dans cet état, double du poing du sujet, remplit toute la partie antérieure gauche de la poitrine, en s'étendant jusque vers la clavicule. Les orifices ne présentent rien de notable que la rougeur de leurs valvules. *Le ventricule gauche, extrêmement robuste, a ses parois épaisses d'un pouce dans leur partie moyenne : l'é-*

paisseur diminue vers la base et le sommet. Quelques colonnes charnues sont également hypertrophiées. La cavité du ventricule est très sensiblement rétrécie.

Les deux oreillettes, et le ventricule droit, dont la pointe descend bien moins bas que celle du gauche, sont à peu près dans leur état normal. La cloison interventriculaire a 6 lignes d'épaisseur. Le tissu musculaire du cœur est rouge, ferme et vermeil.

L'aorte, dont le calibre est peu considérable, contient de longs cordons fibrineux. Sa face interne est parsemée d'écailles jaunâtres, terreuses, calcaires ou fibro-cartilagineuses. La même altération se remarque dans les artères du bassin, des membres abdominaux et surtout dans celles du cerveau. Les artères coronaires, les carotides, les artères des membres thoraciques, sont saines, si ce n'est que les premières sont plus volumineuses que dans l'état naturel.

3° *Cent. nerv.* — Ramollissement inflammatoire du corps strié droit, et de la partie moyenne inférieure de l'hémisphère gauche. Ramollissement de la partie centrale de l'hémisphère droit du cervelet (1).

OBSERVATION 119e.

Homme de 50 ans. — Deux fluxions de poitrine. — Palpitations; battemens du cœur forts et étendus; matité augmentée de la région précordiale; pouls petit, étroit, vibrant. — Hypertrophie concentrique du ventricule gauche. — Traces d'ancienne endo-péricardite.

Baudouin, âgé de 50 ans, cultivateur, d'une forte constitution, fut reçu à la clinique (n° 7, salle Saint-Jean-de-Dieu), le 15 novembre 1833. Il a eu deux *fluxions de poitrine*, la première, il y a onze ans, et la seconde, il y a quatre mois. La douleur qui accompagna cette maladie exista les deux fois dans le côté gauche.

Dans le cours de la présente année, il a été pris d'un écoulement hémorrhoïdal qui n'a duré que 24 heures, et c'est aussi depuis un an environ qu'il s'est aperçu que *ses jambes et son ventre enflaient.* Voici quel était son état au moment de l'entrée :

Peau pâle, tendue en raison de l'infiltration, qui est considérable aux membres inférieurs (les supérieurs sont à peu près à l'état naturel). L'abdomen est tendu et la fluctuation y est très sensible. — *Le pouls est étroit, un peu vibrant,* à 76, régulier, sans intermittence. Les veines jugulaires ne sont pas notablement dilatées. Les battemens du cœur, réguliers comme le pouls, se voient à un pouce environ plus haut que dans l'état normal; ils frappent fortement et repoussent la main qui les explore; la matité de la région précordiale occupe une surface de 12 à 16 pouces carrés. Dans toute l'étendue de la matité, les bruits du cœur sont plus forts qu'à l'état normal (dans la région des cavités gauches, le second est un peu sec et *étouffé*). On les entend dans toute la partie antérieure de la poitrine. Il survient des palpitations, lorsque le malade se livre à quelque exercice ou qu'il monte un escalier; mais il n'en existe pas à l'état de repos, et le malade n'a pas besoin d'avoir la tête très élevée pour respirer. Le sommeil est assez bon; quelques réveils en sursaut.

Dans le côté gauche, en arrière, la résonnance est très claire jusqu'au-dessous du scapulum, où elle devient nulle et où on entend un râle crépitant très gros (la peau du dos est infiltrée). — A droite, la résonnance est comme à gauche, mais on n'y entend pas de râle. — Il n'existe ni égophonie, ni bronchophonie.

DIAGNOSTIC. — *Hypertrophie du cœur. — Commencement d'induration des valvules. — Œdème du poumon.*

PRESCRIPTION. — *Une saignée de 3 palett.; org. sir. des cinq rac. et sir. pointe d'asperge; 3 bouill. 2 potag.*

18. Fièvre vive avec sécheresse de la langue et de la peau, pouls à 116, toujours étroit, petit, quoique dur et vibrant. Le malade éprouve une vive douleur à la cuisse (*saignée de 3 palett.; diète*).

19. Le ventre paraît moins tendu. La fièvre continue (pouls à 96), il est survenu du dévoiement; persistance de la douleur de la cuisse.

21, 22, 23, 24, 25, 26. On remarque que les veines qui rampent sur les parois de la poitrine sont très volumineuses.

On fait quelques mouchetures au scrotum, qui est énormément infiltré.

Les jours suivans, le dévoiement augmente; la douleur de la cuisse continue; la figure s'altère, l'amaigrissement fait de rapides progrès.

Mort le 29 à 7 heures du soir.

Autopsie cadavérique, 40 heures après la mort.

1° *Habit. extér.* — Les membres inférieurs sont fortement infiltrés; la tuméfaction du scrotum et des parois de l'abdomen est beaucoup moindre qu'elle n'était il y a quelques jours.

A la partie externe de la cuisse gauche, là où le malade avait accusé une vive douleur, existe un vaste foyer purulent, à la fois sous-cutané, sous-aponévrotique et intermusculaire : il s'étend depuis la partie supérieure externe de la cuisse jusqu'au tendon du triceps, et embrasse toute la partie externe du membre.

Le sérosité abdominale présente une teinte citrine foncée.

2° *Organ. circul. et respir.* — Le péricarde contient un demi verre de sérosité roussâtre, il adhère de toute part avec la plève voisine; les poumons adhèrent, de leur côté, aux parois pectorales par un tissu celluleux ou fibro-celluleux. Les veines du cœur sont plus saillantes qu'à l'état normal. Cet organe est presque entièrement dépourvu de graisse

(1) Je ne fais qu'indiquer ces altérations, que j'ai décrites avec soin dans le traité de l'*Encéphalite*, où cette observation a été consignée.

à sa partie antérieure ainsi que sur le commencement de l'aorte, où l'on observe des taches laiteuses, traces d'ancienne péricardite.

Poids du cœur non encore vidé, avec l'origine des gros vaisseaux, 388 grammes.

Le cœur semble presque entièrement formé par le ventricule gauche et la cloison. Le ventricule droit forme à peine le cinquième de la masse totale du cœur; le tissu cellulaire de ce ventricule est infiltré; la cavité ventriculaire ne contient presque aucun caillot de sang; sa capacité est d'un bon quart plus grande qu'à l'état normal; l'épaisseur de ses parois est de 2 lignes à 2 lignes 1/4; elles sont molles et flasques. L'oreillette droite est plus dilatée encore que le ventricule; ses parois sont un peu amincies.—L'orifice auriculo-ventriculaire droit a 5 pouces de circonférence; la circonférence de l'orifice ventriculo-pulmonaire est de 3 pouces 1/2. Les valvules droites ne sont pas sensiblement épaissies; elles sont rouges comme le reste de la cavité, ce qui tient, peut-être, à l'imbibition cadavérique.

La cavité du ventricule gauche est rétrécie et forme une espèce de canal cylindrique, contenant à peine le doigt indicateur. Ce rétrécissement coïncide avec une hypertrophie considérable des parois, lesquelles, à la base, ont *un pouce d'épaisseur*. Cette épaisseur reste à peu près la même dans les trois quarts de la longueur du ventricule, et diminue ensuite vers la pointe; l'épaisseur de la cloison interventriculaire est de 10 lignes.

L'oreillette gauche a une cavité d'un bon tiers moindre que celle de la droite. *Sa capacité absolue est un peu moindre qu'à l'état normal. L'épaisseur de ses parois est un peu plus que normale.* (Les cavités gauches ne contenaient presque aucun atome de sang, et elles étaient cependant rougies comme par imbibition).

L'orifice auriculo-ventriculaire gauche a 4 pouces 3 lignes de circonférence. — La valvule bicuspide est notablement épaissie, principalement la lame qui répond à l'ouverture aortique. Là, son tissu crie sous l'instrument qui le divise à l'instar d'un fibro-cartilage; l'épaisseur de la section est d'une demi ligne; d'ailleurs, la valvule est mobile et peut fermer exactement son orifice : — l'orifice aortique a 3 pouces 5 lignes de circonférence; ses valvules ne sont pas sensiblement épaissies, et sont mobiles comme à l'état normal.

La substance du cœur est assez ferme, mais plus brune que dans l'état ordinaire.

L'intérieur des gros vaisseaux est d'un rouge plus ou moins foncé (1); dans toute son étendue l'aorte présente çà et là des taches blanchâtres ou légèrement jaunâtres, analogues à celles qui existaient sur la portion du péricarde qui se déploie sur l'origine du vaisseau et sur le cœur.

Les deux poumons sont gorgés de sang et de sérosité; leur tissu condensé, et comme carnifié, est d'un rouge-brun. Les bronches offrent une teinte rouge assez prononcée, violâtre en quelques points.

3° *Organ. digest. et annex.* — Le foie contient une quantité de sang assez considérable; son tissu, d'un rouge-marron ou chocolat, est légèrement induré. — La rate est hypertrophiée et mélanosée à sa surface externe, où elle présente quelques plaques fibro-cartilagineuses. — La membrane muqueuse de l'estomac offre une teinte grisâtre sur laquelle tranche un pointillé rouge, disséminé en divers endroits. La teinte grisâtre de l'estomac existe dans toute l'étendue de l'intestin grêle, plus foncée sur les plaques de Payer que partout ailleurs. (Il semble que les plaques intestinales ne contiennent pas de sang; elles sont plus épaisses qu'à l'ordinaire, ce qui tient à un commencement d'infiltration). La muqueuse du gros intestin, généralement pâle et comme lavée, offre çà et là, cependant, quelques arborisations rosées. Les parois de l'intestin sont épaissies par l'infiltration. — Les reins sont plus pâles qu'à l'état normal : on observe à leur surface quelques kystes. — La muqueuse de la vessie est blanche.

(1) Comme le cadavre ne fut ouvert que 40 heures après la mort, il se peut que cette rougeur, ainsi que celle du cœur, dépendît, du moins en partie, d'une imbibition cadavérique, bien que la saison ne fût pas favorable à la prompte décomposition putride. N'oublions pas cependant que pareille rougeur, dans des cas analogues à celui ci, est quelquefois le résultat d'un état phlegmasique.

§ II. Hypertrophie du ventricule droit.

1° *Hypertrophie simple ou avec capacité normale de la cavité ventriculaire* (1).

OBSERVATION 120e.

Femme de 30 ans. — Palpitations, battemens très étendus du cœur, dyspnée, infiltration, etc. — Hypertrophie simple du ventricule droit. — Rétrécissement de l'orifice auriculo-ventriculaire gauche, etc.

» Lassole (Élisabeth), âgée de 30 ans, d'un tem-
» pérament sanguin, d'un embonpoint très pro-
» noncé, avait une mauvaise santé depuis trois ans,
» lorsqu'elle entra à l'hôpital Cochin, le 12 décem-
» bre 1818.

» Elle avait éprouvé dès le commencement une
» légère dyspnée et quelques palpitations passa-
» gères; plusieurs affections catarrhales augmen-
» tèrent la difficulté de respirer, et déterminèrent
» un sentiment de suffocation bien prononcé.

» Cette malade se plaignait de céphalalgie vio-
» lente et d'une sensation fréquente de vapeurs
» chaudes qui semblaient s'élever de la poitrine
» vers la tête : les palpitations se renouvelaient
» plus souvent et affectaient en quelque sorte un
» caractère de périodicité.

(1) L'observation que nous allons rapporter sur cette forme d'hypertrophie du ventricule droit appartient à M. Bertin.

» On avait regardé cette affection comme ner-
» veuse, et l'on s'était borné à un régime adoucissant
» et à quelques antispasmodiques. Les symptômes
» cessaient de temps en temps ; des intermittences
» assez longues semblaient confirmer une guérison
» illusoire.

» Les symptômes que nous venons de mention-
» ner s'étaient manifestés un mois avant son entrée
» à l'hôpital.

» La figure, assez pleine, offrait un teint bleuâtre ;
» les yeux étaient légèrement injectés ; les batte-
» mens des carotides étaient assez prononcés ; la
» poitrine, très grasse, ne permettait pas d'éclairer
» le diagnostic par la percussion (1). Les extrémités
» supérieures et inférieures étaient œdématiées,
» mais le doigt ne les déprimait que difficilement ;
» la position verticale était devenue indispensable.

» La respiration était pénible, courte, précipitée ;
» les palpitations fréquentes ; les battemens du
» cœur se faisaient sentir jusque dans la partie
» droite de la poitrine ; ces battemens étaient mous ;
» ils n'étaient ni secs ni détachés. La moindre com-
» pression sur la poitrine déterminait une dyspnée
» plus grande ; la toux était peu fréquente et ac-
» compagnée d'une expectoration muqueuse ; le
» pouls était profond ; la dilatation des parois sem-
» blait se faire difficilement : les pulsations n'a-
» vaient ni la force ni la vibrance si ordinaires dans
» l'hypertrophie.

» L'abdomen était souple, nullement douloureux
» au toucher.

» La malade conservait presque constamment la
» tête penchée sur la poitrine, quelquefois elle la
» portait en arrière avec force, et ce mouvement
» était suivi de plaintes et de soupirs ; ses bras se
» croisaient sur la poitrine, et elle conservait cette
» position la nuit comme le jour.

» Les symptômes continuèrent les jours suivans
» avec la même intensité. Quelques stries sangui-
» nolentes teignent les crachats ; les palpitations et
» les battemens du cœur diminuent quelquefois
» sans que la malade éprouve un grand soulagement.

» Enfin les symptômes augmentent de plus en
» plus ; les crachats sanglans deviennent plus fré-
» quens, et la malade succombe, neuf jours après
» son entrée, le 20 décembre, à onze heures et
» demie.

» *Autopsie cadavérique.*

» La poitrine contient une petite quantité de sé-
» rosité ; les poumons sont adhérens : ces adhérences
» sont anciennes et bien organisées.

» Le tissu des poumons ne laisse presque point
» échapper de sang : ils sont mous et crépitans ; on
» observe seulement sur leur lobe inférieur deux ou
» trois points durs et engorgés. La plèvre, aux ad-
» hérences près, est saine. — Le péricarde, sain,
» transparent, ne contient que peu de sérosité. Le
» *cœur* est un peu plus volumineux que dans l'état
» naturel et chargé d'une assez grande quantité de
» graisse : la capacité de l'oreillette droite est aug-
» mentée, et ses faisceaux charnus sont plus mar-
» qués que dans l'état sain ; le ventricule droit,
» d'une capacité à peu près naturelle, a ses parois
» beaucoup plus épaisses et ses colonnes plus dé-
» veloppées que dans l'état sain.

» L'orifice auriculo-ventriculaire droit est libre ;
» la valvule tricuspide présente quelques points
» d'induration : elle est épaissie et d'une couleur
» jaunâtre ; les filets tendineux qui s'y attachent
» sont plus courts que dans l'état sain. L'orifice de
» l'artère pulmonaire n'offre rien de particulier ; il
» en est de même du ventricule gauche ; mais l'ori-
» fice auriculo-ventriculaire gauche est très altéré.
» L'ouverture qu'interceptent les deux bords libres
» de la valvule mitrale est très petite : elle a dans
» son plus grand diamètre quatre lignes et demie,
» et dans le plus petit une ligne et demie ; les deux
» extrémités de ses bords libres sont *réunies et con-*
» *fondues ;* les cordages qui la tendent sont ramas-
» sés et très courts. La valvule est épaissie, fibro-
» cartilagineuse, parsemée d'un grand nombre de
» petits grains formant de petites couches irrégu-
» lièrement compactes et quelques petits mamelons
» isolés : la couleur de cette valvule est d'un jaune
» pâle.

» L'abdomen contient de la sérosité. »

(1) Nous n'avons pas besoin de dire que nous rapportons ce passage de l'observation sans adopter l'assertion qui s'y trouve exprimée.

2° *Hypertrophie excentrique ou avec dilatation de la cavité ventriculaire.*

OBSERVATION 121e (1).

Femme de 33 ans. — Battemens violens du cœur, surtout dans la région du ventricule droit ; palpitations, dyspnée extrême, hémoptysie abondante, infiltration des membres, etc. — Hypertrophie avec dilatation du ventricule droit. — Induration fibro-cartilagineuse de la valvule bicuspide, avec rétrécissement de l'orifice auriculo-ventriculaire gauche.

Neuray (Louise), âgée de 33 ans, d'une constitution plus nerveuse que sanguine, avait cessé d'être réglée depuis six mois, lorsque des étouffemens et une grande anxiété la décidèrent à entrer à l'hôpital Cochin, le 21 septembre 1822. Il y avait alors huit ans qu'à la suite d'une chute sur la région précordiale, elle avait éprouvé de violentes palpitations, avec orthopnée et crachement de sang. Admise à l'Hôtel-Dieu pour cette maladie, elle y fut traitée par feu M. le professeur Pelletan. Des saignées répétées et un régime sévère lui procurèrent un soulagement considérable, et elle sortit au bout de cinq mois. Cependant elle continua à éprouver de temps en temps des palpitations que le moindre

(1) J'ai déjà rapporté cette observation en extrait, à l'article *Induration du cœur* (observ. 109e). Je la donne ici avec tous ses détails.

exercice augmentait, et qui quelquefois étaient accompagnées d'orthopnée. Lorsque la malade entra à l'hôpital Cochin, les palpitations étaient très fortes.

Elle nous offrit d'ailleurs l'état suivant : pâleur du visage, air d'anxiété et de souffrance, œil saillant, exprimant la frayeur et l'égarement, lèvres assez vermeilles. Oppression, orthopnée, toux, crachats teints de sang, respiration râlante, pouls petit, dur, fréquent, régulier; les battemens du cœur se font sentir à la main dans une grande étendue, ils soulèvent les vêtemens; ils sont plus forts dans la région du ventricule droit que dans celle du gauche (1).

Les battemens du cœur sont accompagnés d'une vive impulsion, et ressemblent véritablement à des coups de marteau; les bruits de cet organe s'entendent jusqu'à la partie postérieure de la poitrine. On entend un bruit de soufflet dans la région des cavités gauches.

Râle ronflant très sonore, dans plusieurs points de la poitrine.

Diagnostic. *Hypertrophie anévrismale du cœur, rétrécissement de l'orifice auriculo-ventriculaire gauche.*

Prescription. — *Deux saignées du bras, les juleps calmans et le repos ayant adouci la position de la malade*, elle sortit de l'hôpital un mois après son entrée.

Elle revint six semaines plus tard dans un état très alarmant. Depuis cinq jours, elle avait craché une grande quantité d'un sang écumeux; l'anxiété, la crainte d'une suffocation prochaine, lui laissaient à peine goûter quelques instans d'un sommeil promptement interrompu par des réveils en sursaut.

L'*emploi des saignées, de la digitale, des bains de pied, des vésicatoires*, ne produisit que des améliorations momentanées. La situation de cette malheureuse était déchirante; les battemens du ventricule droit conservèrent toujours leur violence, ils retentissaient dans toute l'étendue du thorax; la main appliquée à la partie postérieure de cette cavité les ressentait; mais elle les *entendait*, s'il est permis de s'exprimer ainsi, plutôt qu'elle ne les *touchait;* on eût dit qu'elle faisait les fonctions du *stéthoscope*. La malade ne pouvait rester le dos fixé contre ses oreillers; car dans cette circonstance les battemens lui semblaient beaucoup plus violens. Elle restait ordinairement assise sur le bord de son lit, les jambes pendantes, le tronc fortement courbé en avant, la tête appuyée sur ses membres supérieurs, qui étaient eux-mêmes soutenus par ses genoux; elle crachait toujours du sang, mais l'expectoration se faisait avec beaucoup de peine; le moindre effort, tel que celui nécessaire pour rendre les urines ou les matières fécales, déterminait une suffocation imminente; l'ingestion des alimens augmentait notablement l'étouffement; les lèvres furent toujours assez vermeilles; le pouls, *constamment régulier*, conservait sa petitesse. Quelquefois les accidens se calmaient; pendant cette sorte de trève, la malade se berçait de l'heureuse idée d'un prochain rétablissement; mais le retour de l'oppression ne tardait pas à dissiper cette douce espérance. Enfin, les membres s'infiltrent, la peau des inférieurs s'ulcère. En proie aux plus horribles angoisses, ne goûtant aucun instant de sommeil, poussant des gémissemens plaintifs et entrecoupés, la malade accuse l'impuissance de la médecine, et appelle la mort à son secours; son visage est pâle, défait, profondément abattu; les muscles inspirateurs se contractent avec d'énormes efforts et presque convulsivement; les membres supérieurs fixés sur le lit leur fournissent un point d'appui; pendant l'inspiration les narines se dilatent, la bouche s'ouvre, la tête se redresse par une sorte de synergie; si l'on demande à la malade où elle éprouve de la douleur, elle répond qu'elle ne souffre point, *mais qu'elle étouffe*. Elle succombe le 9 janvier 1823, trente-trois jours après sa seconde entrée.

Autopsie cadavérique, 57 heures après la mort.

1° *Habit. extér.* — Infiltration considérable des membres et des parties génitales; visage violacé.

2° *Organ. respir. et circul.* — Très peu de sérosité dans la poitrine; poumons volumineux, marbrés, bien crépitans, ayant leur bord postérieur gorgé d'un liquide écumeux jaunâtre. Bronches d'un rouge foncé et pleines de mucosités.

Le cœur, gorgé de caillots de sang, présente un volume énorme. Vidé du sang qu'il contient, il est encore d'un tiers plus gros que le poing du sujet.

La cavité du ventricule droit est d'environ un tiers plus grande que dans l'état normal, la dilatation est surtout très prononcée vers l'insertion de l'artère pulmonaire : les parois du ventricule ont de trois à cinq lignes d'épaisseur, leur tissu est d'un rouge-rose, d'une consistance très grande et dans un commencement d'induration cartilagineuse; les colonnes charnues sont très fortes et très nombreuses. Les orifices ventriculo-pulmonaire et auriculo-ventriculaire droit sont libres.

L'oreillette droite est dilatée dans la même proportion que le ventricule; ses parois sont épaisses, charnues, munies de colonnes très prononcées.

Le ventricule gauche est sensiblement dans l'état naturel, sa pointe descend moins bas que celle du droit; ses parois ont environ cinq lignes d'épaisseur à la base; son tissu est vermeil, mais moins dur que celui du droit.

La capacité de l'oreillette gauche est presque double de l'état naturel; ses parois sont fortes et épaissies.

La cloison ventriculaire est épaisse de cinq lignes.

L'*orifice* auriculo-ventriculaire gauche, rétréci, peut à peine admettre l'extrémité du petit doigt; sa figure est elliptique et son grand diamètre n'a

(1) La malade sentait très bien, disait-elle, que ses palpitations étaient plus violentes *à droite qu'à gauche*.

pas plus de quatre lignes. La valvule *bicuspide* est transformée en une sorte d'anneau ovalaire, d'un tissu resplendissant, blanc, résistant, tendineux ou fibro-cartilagineux, criant sous le scalpel. Ce bourrelet, épais d'environ deux lignes, s'avance dans la cavité du ventricule, comme s'il y eût été poussé par le choc du sang, et reçoit l'insertion des filets tendineux des colonnes charnues.

Les veines cardiaques sont gorgées de sang. Les artères coronaires et les valvules aortiques sont saines.

3° *Organ. digest. et annex.* — La cavité du péritoine contient environ une pinte de sérosité roussâtre. Les circonvolutions de l'intestin grêle, rouges à l'extérieur, sont peu volumineuses et contractées. — La membrane interne de l'estomac offre une rougeur foncée et très vive ; cette rougeur, en quelque sorte artérielle, se continue, en s'affaiblissant un peu, dans l'intestin grêle qui contient des matières sanguinolentes d'un brun rougeâtre; dans le gros intestin la rougeur est simplement rosée. — Le foie et la rate, très volumineux, sont gorgés de sang d'un noir mêlé de rouge.

4° *Centres nerv.* — Les méninges sont un peu rouges; les ventricules cérébraux renferment une petite quantité de sérosité sanguinolente; la substance cérébrale est d'une bonne consistance.

3° *Hypertrophie concentrique ou avec rétrécissement de la cavité ventriculaire.*

OBSERVATION 122e.

Femme de 52 ans. — *Asthme habituel* (défaut de renseignemens sur les autres antécédens de la malade).—Péripneumonie aiguë de tout le poumon droit. — Mort le second jour après l'entrée. — Hypertrophie du ventricule droit, avec rétrécissement de sa cavité, qui reçoit à peine le doigt indicateur. — Plaques laiteuses sur ce ventricule. — État crétacé de l'aorte. — Ramollissement et suppuration du poumon droit.

Une couturière, âgée de 52 ans, d'une taille élevée, d'une grande maigreur, d'une constitution médiocrement forte, fut reçue à la clinique, le 8 septembre 1833. Cette femme était plongée dans un état d'assoupissement, qui ne lui permit pas de nous donner des renseignemens bien satisfaisans sur son état antérieur. Elle nous assura n'être malade que depuis cinq jours, ajoutant toutefois qu'elle était depuis très long-temps *asthmatique*.

Visage rouge, injecté, fièvre très vive (peau très chaude, pouls à 112, assez développé, souple), oppression considérable (36 inspirations par minute).

La malade ne se plaint nullement de douleur dans la poitrine.

Battemens du cœur assez forts, accompagnés de leur double claquement accoutumé.

Distension des veines jugulaires, de la gauche principalement.

Côté droit de la poitrine. Résonnance assez bonne en avant, moindre cependant que celle du côté opposé. Souffle bronchique et bronchophonie (en arrière, le souffle bronchique et la bronchophonie sont plus prononcés qu'en avant); râle crépitant vers la partie moyenne, et partout ailleurs absence de la respiration vésiculaire. Matité dans toute la partie postérieure, un peu moindre à la partie moyenne qu'en haut et en bas.

Côté gauche. Ce côté rend un son très clair à la percussion; la respiration y est pure, forte, puérile.

Le crachoir contient quelques crachats visqueux, d'un rouge-sale, tournant à la teinte jus de pruneaux.

Diagnostic.— *Il ne nous fut pas difficile de reconnaître l'existence d'une pneumonie de tout le poumon droit. Mais, faute de renseignemens sur les antécédens de la malade, nous hésitâmes sur le diagnostic des lésions qui avaient pu donner lieu à l'*État asthmatique *qui paraissait avoir précédé la maladie actuelle.*

Prescription. — *N'espérant pas triompher d'un cas aussi grave par la méthode des émissions sanguines telle que nous la pratiquons, j'étais disposé à m'en abstenir, lorsque les assistans témoins des succès que nous avions obtenus par les émissions sanguines, m'engagèrent à les employer dans ce cas, quelque désespéré qu'il me parût. En conséquence, deux saignées de 2 à 3 palettes furent prescrites, une pour le matin et l'autre pour le soir; dans l'intervalle des deux saignées, vingt sangsues devaient être appliquées sur le côté malade.*

La mort survint la nuit suivante.

Autopsie cadavérique, 30 heures après la mort.

1° *Habit. extér.* — Cadavre d'une grande maigreur; point d'infiltration, teint jaune-pâle.

2° *Organ. circul. et respir.* — Cœur arrondi, à pointe mousse, plus gros que ne le comportent la constitution et le marasme du sujet. Vers la partie supérieure de la face antérieure du ventricule droit, existent quelques plaques fibreuses, d'une teinte blanchâtre, laiteuse.

Les cavités droites du cœur sont gorgées de caillots adhérens, en grande partie décolorés; les cavités gauches en contiennent à peine. *Les parois du ventricule droit sont fort épaisses, surtout dans les points où existaient les plaques laiteuses : là elles avaient une épaisseur de 4 lignes, abstraction faite de la couche graisseuse, qui, dans cet endroit, avait environ une demi ligne d'épaisseur. — La cavité du ventricule droit est rétrécie à tel point qu'on y introduit à peine le doigt indicateur.* Les colonnes charnues de ce ventricule sont très nombreuses et forment un réseau serré. L'oreillette droite n'est pas sensiblement dilatée; ses parois sont épaissies.

Les parois du ventricule gauche ont 6 à 7 lignes d'épaisseur. Les colonnes de ce ventricule sont peu développées. Sa capacité absolue, bien qu'un peu moindre qu'à l'état normal, l'emporte cependant sur celle du droit. L'oreillette gauche est moins

hypertrophiée que la droite, et sa cavité est sensiblement normale.

Les orifices artériels et auriculo-ventriculaires sont parfaitement libres. Les valvules ne sont pas notablement épaissies.

La substance musculaire du cœur est assez vermeille et d'une consistance médiocre.

Quelques taches jaunes existent à l'origine de l'aorte; dans sa portion pectorale et abdominale, cette artère est criblée de plaques plus épaisses, fibreuses ou fibro-cartilagineuses.

Les veines jugulaires contiennent des caillots fibrineux, blancs, élastiques, très probablement formés avant la mort (1).

Poumon droit recouvert de fausses membranes minces, de la consistance de la couenne du sang. La plèvre pariétale était dépourvue de fausses membranes (2). Il existait à peine 2 ou 3 cuillerées de sérosité floconneuse. — Poumon droit hépatisé, *ramolli* dans toute son étendue, un peu moins à la partie moyenne de sa face postérieure que partout ailleurs. La surface des incisions pratiquées dans son tissu était d'un gris rougeâtre, et il en ruisselait un liquide sale, évidemment purulent : il existait un mélange du 2e et du 3e degré de la pneumonie, avec prédominance de ce dernier. Au sommet, le pus était déjà réuni de manière à former de petits foyers ou des abcès commençans. Le tissu pulmonaire était vide d'air et imperméable. — La membrane muqueuse des bronches droites était d'un rouge-violet.

Le poumon gauche, très riche en matière noire, était moelleux, élastique, parfaitement sain, si ce n'est que son tissu nous parut un peu raréfié, ainsi que cela est assez commun chez les sujets déjà avancés en âge, surtout dans les cas d'asthme. C'était réellement là un commencement d'emphysème (3).

(1) La glande thyroïde, considérablement tuméfiée, du volume d'une petite rate, était en grande partie transformée en matière calcaire. Ainsi tuméfiée, elle exerçait sur les veines jugulaires une compression qui pouvait s'opposer au libre cours du sang dans ces vaisseaux.

(2) C'est d'après ce cas et quelques autres semblables que j'ai été conduit à établir que la *douleur pleurétique* tient surtout à l'inflammation du feuillet pariétal (il n'existait pas de point de côté chez cette femme).

(3) Les observations 75e, 76e et 77e de cet ouvrage sont de remarquables exemples d'hypertrophie du ventricule droit, avec rétrécissement de sa cavité.

Chez le sujet de la 75e observation (femme de 57 ans), la *cavité du ventricule droit aurait pu contenir seulement un œuf de pigeon. Ses parois avaient une épaisseur qui variait de seize à onze lignes. Les cordes valvulaires étaient fortes et comme enveloppées d'un prolongement de la substance charnue (Voy.* la planche IV.) — Le cœur tout entier pesait 12 onces.

Chez le sujet de la 76e observation (jeune homme de 25 ans), le ventricule droit était très bombé, très dur (trois fois plus dur que le ventricule gauche). Ses parois étaient épaisses de 8 à 10 lignes; sa cavité était réduite à très peu de chose, et presque nulle vers sa pointe. Cet épaississement était en partie le résultat du développement des colonnes charnues, pressées les unes contre les autres, et formant au premier coup d'œil un plan continu.

Chez le sujet de la 77e observation (jeune fille de 7 ans), *le ventricule droit était presque oblitéré par l'hypertrophie concentrique de ses parois qui avaient près d'un pouce d'épaisseur à la base, et offraient une coloration rouge et une fermeté considérables (il aurait pu contenir à peine la première phalange du pouce).*

Obs. 123e.—A ces cas j'ajouterai le suivant, recueilli par M. Bertin, chez un sujet âgé de 37 ans, qui succomba à une AFFECTION DU CŒUR DONT LES PREMIERS SYMPTÔMES SE DÉVELOPPÈRENT PENDANT LE COURS D'UN RHUMATISME ARTICULAIRE AIGU. *Les colonnes charnues du ventricule droit, développées au point d'égaler une plume à écrire, avaient contracté de telles adhérences entre elles, qu'elles remplissaient la cavité du ventricule, de sorte que pendant la vie le sang ne pouvait que filtrer entre leurs mailles... Cette hypertrophie des colonnes coïncidait avec une atrophie des parois du ventricule lui-même.* Le ventricule gauche était dilaté au point de contenir huit onces d'eau, et ses parois étaient épaissies vers la partie inférieure seulement. La cloison ventriculaire avait plus d'un pouce d'épaisseur. Il existait une adhérence du péricarde au cœur, et une induration cartilagineuse de la valvule mitrale et des valvules aortiques.

Voici encore un cas où des *lésions organiques du cœur* ont eu pour point de départ une *endo-péricardite rhumatismale.*

DEUXIÈME SÉRIE D'OBSERVATIONS.

HYPERTROPHIE MULTIPLE OU GÉNÉRALE.

Il est assez rare de rencontrer l'hypertrophie occupant exclusivement une des cavités du cœur. Aussi, parmi les observations de notre première série, affectée à l'hypertrophie *partielle*, en est-il dans lesquelles plusieurs cavités du cœur participaient à l'hypertrophie. Nous allons rapporter de nouveaux cas de ce dernier genre.

Dans les cas d'hypertrophie simultanée de plusieurs des cavités du cœur, la forme de l'hypertrophie n'est pas toujours la même pour chacune des cavités hypertrophiées, comme on peut le voir en relisant les observations que nous avons déjà rapportées précédemment, et comme on le verra dans quelques unes de celles qui vont suivre. Toutefois, la forme prédominante dans l'hypertrophie générale du cœur, de même, au reste, que dans l'hypertrophie partielle, est l'hypertrophie avec dilatation excentrique ou anévrismale.

OBSERVATION 124e.

Homme de 53 ans. — Battemens du cœur forts et étendus, palpitations au moindre exercice, matité augmentée de la région précordiale, bruit de soufflet du cœur, infiltration générale, etc. — Hypertrophie générale du cœur, dilatation des cavités droites, de l'oreillette gauche et de l'orifice auriculo-ventriculaire droit (cavité du ventricule gauche normale), induration cartilagineuse et pierreuse de la base de la valvule bicuspide.

Marollé, âgé de 53 ans, fondeur, d'une stature élevée, d'un embonpoint assez considérable, peau fine et pâle, autrefois très actif et *grand travailleur*, maintenant mou, sans énergie, fut admis à la clinique (n° 17, salle Saint-Jean-de-Dieu), le 25 novembre 1832.

Jusqu'à l'âge de 50 ans, cet homme assure s'être toujours bien porté. A cette époque, il éprouva une affection de poitrine sur laquelle il ne peut donner d'autres renseignemens, sinon qu'il souffrait dans cette cavité, et qu'il toussait. Depuis lors, il est, dit-il, sujet au catarrhe, et, depuis

deux ans, il éprouve des palpitations qui ne lui permettent pas de continuer ses travaux. Une infiltration des membres inférieurs se joignit aux palpitations. D'abord cette infiltration se dissipait quand le malade restait couché; mais depuis plusieurs mois elle persiste, même quand il garde long-temps le lit. Le ventre s'est enflé depuis que l'infiltration des membres est devenue permanente.

État au moment de l'entrée :

Décubitus un peu incliné à droite, la tête très élevée; infiltration des membres inférieurs, des parois abdominales et des paupières; infiltration qui est plus marquée du côté sur lequel le malade est incliné que du côté opposé (la peau des parties infiltrées est tendue, luisante, demi-transparente). La percussion fait reconnaître l'existence d'une certaine quantité de liquide dans les parties les plus déclives de l'abdomen.

Respiration laborieuse, sifflante, fréquente (30 à 34 inspirations par minute); étouffement au moindre mouvement.

Râle muqueux en divers points de la poitrine. En arrière, au niveau de l'épine de l'omoplate, on entend de chaque côté un souffle assez fort, avec retentissement très notable de la voix. La résonnance est assez bonne, si ce n'est dans le tiers inférieur environ de la poitrine.

La toux est fréquente, et suivie d'une expectoration muqueuse, abondante, mêlée de *spumes*.

Pouls régulier, médiocrement fort et développé, à 96-100.

La matité de la région précordiale est beaucoup plus étendue qu'à l'état normal. Les battemens du cœur sont forts et étendus, et se transforment en palpitations au moindre effort.

Les bruits du cœur se font entendre dans une grande étendue, ils sont accompagnés d'un bruit de soufflet très marqué, mais qui n'empêche pas complètement de distinguer le claquement valvulaire.

Les veines jugulaires offrent le phénomène de la fluctuation. Les battemens des carotides ne présentent rien de particulier. En auscultant dans leur trajet, on entend très bien le double bruit du cœur.

L'état des voies digestives est assez satisfaisant.

Diagnostic.—*Hypertrophie anévrismale du cœur, et probablement rétrécissement de l'un des orifices de cet organe, par suite de l'induration des valvules.*

Prescription. — *Large vésicat. sur la rég. précord.; boiss. apéritiv.; bouill.; potag. et lait.*

Les symptômes augmentent graduellement, surtout la dyspnée et les congestions séreuses, et la mort arrive le 9 décembre, à 7 heures du soir, quinze jours après l'entrée.

Autopsie cadavérique, 38 heures environ après la mort. (Voyez la planche VI.)

1° *Habit. extér.* — Infiltration considérable des membres supérieurs et inférieurs, plus prononcée à droite, côté sur lequel le malade était resté incliné. Cadavre d'un homme assez fortement constitué.

2° *Org. circul. et respir.* — La cavité du péricarde contient environ 2 cuillerées de sérosité limpide, jaune-verdâtre. Le cœur, très volumineux, injecté à sa surface, est plus déjeté à gauche que dans l'état normal. Il s'étend en haut jusqu'aux cartilages des troisième et deuxième côtes. Une plaque laiteuse existe vers l'union des cavités droites avec les cavités gauches. Des taches semblables, mais beaucoup moins épaisses, très superficielles, se remarquaient aussi sur les cavités gauches et vers l'origine de l'aorte.

Enlevé avec l'origine des gros vaisseaux, préliminairement liés, pour empêcher la sortie du sang qui distend ses cavités, le cœur pèse	1 liv. 7 onc. (1).

Ses dimensions sont les suivantes :

Circonférence à la base	12 pouc. 6 lig.
De la pointe du cœur à l'origine de l'aorte	5 pouc. 3 lig.
— au sommet de l'oreillette gauche	6 pouc.
Diamètre transversal	4 pouc.
Épaisseur ou diamètre antéro-postérieur	3 pouc.
Après avoir été vidé et lavé, le cœur pèse	15 onc.

Le sang caillé qu'il contenait était d'un noir-jai, plus abondant dans les cavités droites que dans les gauches.

Les troncs vasculaires qui se ramifient à la surface du cœur sont très dilatés, surtout à la face postérieure de l'organe.

La cavité du ventricule droit est d'un bon tiers plus grande qu'à l'état normal. Dans leur partie la plus épaisse, ses parois ont 4 lig. 1/2 d'épaisseur (la base, moins épaisse que la partie moyenne, n'a que 3 lig. d'épaisseur).

L'oreillette droite, dilatée dans la même proportion que le ventricule correspondant, est également plus épaisse que dans l'état normal. Ses colonnes charnues sont très développées, ainsi que celles du ventricule droit. L'orifice qui fait communiquer ces deux cavités est très large. Nulle lésion notable de la valvule tricuspide, sinon qu'elle n'était probablement pas assez large pour fermer l'orifice de la cavité à laquelle elle est adaptée.

Le ventricule gauche a une capacité qui n'est guère que la moitié de celle du droit. A la partie moyenne, ses parois présentent 1 pouce d'épaisseur; celle-ci va en diminuant à la base. Il a sa pointe arrondie, mousse. L'oreillette gauche, d'une capacité moindre que la droite, est également épaissie.

L'orifice auriculo-ventriculaire gauche est d'un bon tiers moins grand que le droit. La valvule bicuspide, considérablement épaissie à sa base, forme

(1) La ligature de la veine cave inférieure s'étant défaite au moment de l'ablation du cœur, il s'est échappé de l'oreillette droite une masse assez considérable de sang caillé.

une espèce de bourrelet plissé sur lui-même, ce qui lui donne une certaine ressemblance avec l'ouverture anale. A l'endroit où les colonnes du cœur s'insèrent à la valvule, ainsi qu'à la base même de cette valvule, on trouve un tissu fibro-cartilagineux qui crie sous le scalpel quand on l'incise; il est tout-à-fait pierreux ou calcaire en plusieurs points. Le tissu du cœur lui-même est d'un rouge assez vermeil, et d'une bonne consistance.

L'orifice aortique est parfaitement libre, et ses valvules n'offrent aucune lésion notable. Dans toute son étendue l'aorte présente un aspect chagriné, surtout à la partie postérieure, et des plaques jaunâtres, d'un tissu dense et résistant, plus marquées vers l'origine des artères intercostales. Point de rougeur à la membrane interne de l'aorte.

Les deux poumons pèsent ensemble 5 liv. 2 onc. Ils adhèrent de toutes parts à la poitrine par un tissu cellulaire dense, fibreux, très infiltré de sérosité, surtout à la base et au sommet. Leur coloration est d'un gris tirant sur le noir. Le poumon gauche, vraiment hépatisé, ne crépite plus dans aucun point de son étendue; la surface des incisions qu'on y pratique présente une teinte d'un noir ardoisé. En promenant les doigts sur la surface de ces incisions, on rencontre çà et là des points d'une grande dureté. Le tissu se déchire assez difficilement, et il s'en écoule par la pression un liquide séro-sanguin, de la même couleur que le tissu du poumon (le liquide qu'on exprime des incisions du poumon ressemble à l'encre de Chine). Le poumon gauche présente un volume moindre, et d'ailleurs les mêmes altérations.

La membrane interne des bronches est d'un rouge assez foncé.

3° *Org. digest. et annex.* — La cavité du péritoine contient une pinte de sérosité citrine. La membrane muqueuse gastro-intestinale, ni épaissie, ni ramollie, est rouge dans toute son étendue (cette rougeur est cependant moins marquée dans le gros intestin que partout ailleurs; dans l'estomac, la rougeur est très foncée; dans tout l'intestin grêle, la rougeur est assez uniforme et vive).

La rate est petite et comme atrophiée.

Le foie est un peu moins volumineux que dans l'état normal (l'élément jaune paraît prédominer sur l'élément rouge). Le tissu de cet organe est sec, dense et en quelque sorte *coriace*. — La bile de la vésicule est peu foncée en couleur.

OBSERVATION 125e.

Homme de 53 ans. — Palpitations, matité augmentée de la région précordiale. — Mort rapide par suite d'une hémorrhagie cérébrale. — Hypertrophie générale et dilatation du cœur (il pèse 1 liv. 4 gros). — Plaques laiteuses de l'endocarde, induration des valvules. — Adhérence du péricarde.

Un homme, âgé de 53 ans, d'une forte constitution, fut admis à la clinique (n° 24, salle Saint-Jean-de-Dieu), le 10 octobre 1833.

Obligé de se livrer à des travaux très pénibles, cet homme s'était toujours bien porté jusqu'en 1825. Depuis cette époque, il a éprouvé, à la suite de ce qu'il nomme *une sueur rentrée*, une oppression habituelle, des palpitations, maladie pour laquelle il a déjà été reçu à la Pitié, à la Charité et à l'Hôtel-Dieu. (A la Pitié, la maladie a été considérée comme un emphysème pulmonaire.)

État du malade à son entrée. — Visage violet, ainsi que les mains; étouffement porté jusqu'à l'orthopnée; palpitations au moindre effort; infiltration des membres inférieurs.

La respiration s'entend mal dans toute la partie postérieure de la poitrine, surtout en bas (on entend du râle sibilant en arrière, surtout à gauche et à la partie antérieure des deux côtés); résonnance assez bonne; crachats séreux.

Examinés avec la main, *les battemens du cœur sont profonds, forts, étendus, réguliers.*

Matité dans une étendue de 2 pouces verticalement, et de 3 pouces transversalement.

Le premier bruit du cœur est un peu sourd, le second assez clair (1).

Les jugulaires sont légèrement gonflées. Les battemens des carotides n'offrent rien de particulier; le pouls est petit, régulier, d'une force médiocre. La peau est froide, surtout aux extrémités.

Le malade se tient continuellement assis.

Les fonctions digestives se font assez bien.

Diagnostic. — *Hypertrophie du cœur, avec lésion organique de l'aorte (épaississement et altération crétacée des parois).*

Traitement. *Saignée; till. sp. gom., org. sp. 5 racines; potion 15 goutt. teint. digit.; 3 bouil. 3 pot.*

12 *octobre.* La saignée présente quelques rudimens de couenne et beaucoup de sérum.

Les crachats ont l'aspect d'eau visqueuse, agitée avec de l'air. On entend un râle semi-crépitant qui pourrait en imposer pour de la péripneumonie, et qu'on attribue à un œdème du poumon. — Le visage est moins violet.

13, 14, 15, 16, 17 et 18. Soulagement (le malade mange le quart).

20. Le soir à cinq heures et demie, le malade conversait avec ses voisins, lorsqu'il fut subitement frappé d'hémiplégie à droite (le côté conserve sa sensibilité). L'intelligence n'est pas entièrement abolie, quoique la parole le soit (il murmure à peine quelques mots lorsqu'on lui adresse une question). Le pouls, large et plein, ne bat que 48 fois par minute. Les battemens du cœur sont également d'une grande force, quoique très lents (*saignée du bras 4 pal. 20 minutes après l'accident*).

Après la saignée, les pulsations et les battemens du cœur diminuent de force, sans changer de nombre. (*Lavement laxatif.*)

(1) L'auscultation ne fut pas pratiquée chez ce malade assez souvent, et avec toute l'attention nécessaire. C'est le seul cas de rétrécissement d'un orifice du cœur dans lequel je n'aie pas constaté un bruit de soufflet ou de râpe.

21. La peau est froide et visqueuse; le malade ne paraît plus comprendre les paroles qu'on lui adresse. (*Saignée ; sinapismes aux mollets, renouvelés deux fois ; lavem. laxatif ; diète.*)

Diagnostic. — *Épanchement dans la couche optique et le corps strié gauche jusque vers la protubérance annulaire, et non point à la partie antérieure* (1).

22. Mort à 11 heures du soir, après un long râle, sans que la parole soit revenue (on avait appliqué plusieurs sinapismes).

Autopsie cadavérique, 34 heures après la mort.

1° *Habit. extér.* — Cadavre d'une taille moyenne, d'un embonpoint médiocre, n'offrant point d'infiltration.

2° *Org. respir. et circulat.* — Les deux poumons, très volumeux, adhèrent de toutes parts par un tissu cellulaire bien organisé aux parois thoraciques. Le poumon gauche adhère au péricarde de la même manière : il le recouvre dans les deux tiers de son étendue (la partie non recouverte correspond à un espace qui a été circonscrit exactement par la percussion avant l'ouverture). Il s'écoule une grande quantité de sang caillé à l'ouverture des gros vaisseaux de la base du cœur. Débarrassé de ses caillots, cet organe offre encore un volume énorme (*cor bovinum* de certains auteurs (2). *La cavité du péricarde n'existe plus ; le feuillet pariétal adhère de toutes parts, par un tissu cellulaire bien organisé et un peu infiltré, au feuillet cardiaque.*

Pesé comparativement avec le cœur d'un vieillard, qui était lui-même un peu plus volumineux qu'à l'état normal, il le dépassait en poids de 8 onc. 2 gros. Son poids absolu est de 16 onc. 4 gros.

De la base du ventricule gauche à la pointe du cœur il y a 3 pouc. 11 lig.; le diamètre transversal a 4 pouc. 9 lig. ; la circonférence, 12 pouc.; le diamètre antéro-postérieur, 2 pouc. 7 lig.

Le ventricule droit pourrait contenir un gros œuf de poule : ses parois ont 5 lig. d'épaisseur, vers la pointe comme à la base. Les colonnes charnues sont développées, ainsi que les tendons par lesquels elles s'insèrent à la valvule tricuspide. La circonférence de l'orifice ventriculo-pulmonaire est de 3 pouc. 4 lig. L'oreillette droite a une cavité presque double de celle du ventricule; elle présente à sa surface interne un certain nombre de plaques, dont deux surtout forment un relief assez marqué, et offrent cette teinte laiteuse des plaques que l'on trouve parfois à la surface du péricarde; l'oreillette est généralement hypertrophiée, surtout aux colonnes de son auricule. — La valvule tricuspide est considérablement *épaissie, sans être déformée; son tissu crie légèrement sous l'instrument qui le divise. Cet épaississement et cette induration commençante existent surtout à la zone tendineuse où se fixe la valvule* (la longueur de ses lames est de 11 à 12 lig.). L'orifice auriculo-ventriculaire droit est sensiblement élargi. Les veines caves sont considérablement dilatées.

La cavité du ventricule gauche est à peu près égale à celle du ventricule droit. L'épaisseur de ses parois, à la base, est de 8 à 9 lignes, et va en diminuant vers le sommet. Le diamètre vertical du ventricule gauche est de 3 pouc. 1 lig.; sa circonférence interne est de 4 pouc. 1/2. Le diamètre vertical du ventricule droit est de 2 pouc. 10 lig.; sa circonférence interne est de 5 pouc.

L'orifice ventriculo-aortique a 2 pouc. 11 lig. — Les valvules de l'aorte et de l'artère pulmonaire bouchent exactement les orifices auxquels elles sont adaptées (l'eau versée dans ces vaisseaux ne pénètre pas dans les ventricules). — Les valvules aortiques ont 6 lig. de hauteur; elles sont bien conformées, mais elles sont épaissies, indurées, et crient sous l'instrument : elles sont parsemées de quelques plaques jaunâtres, rudimens d'ossifications. Les colonnes charnues du ventricule gauche ne sont pas très développées, excepté celles qui vont s'insérer à la valvule mitrale; la plus grosse de ces dernières est parsemée de *plaques d'un blanc laiteux au-dessous desquelles le tissu musculaire est intact.* L'oreillette gauche paraît un peu plus vaste que la droite ; *elle communique avec le ventricule au moyen d'une espèce de fente qui reçoit à peine l'extrémité du petit doigt et ressemble à une glotte d'enfant.* Dans cet endroit, l'oreillette se termine par un espace infundibuliforme, à circonférence légèrement froncée comme celle de l'anus, et dont le diamètre est de 5 lig. environ (la circonférence de la fente est de 18 lig.). Cette ouverture est formée par l'extrémité libre des deux lames de la valvule bicuspide, qui, par leur réunion, forment une espèce d'anneau. Les colonnes charnues viennent s'insérer, par de nombreux tendons, sur la face ventriculaire de ces lames valvulaires. Ainsi épaissies dans toute leur étendue, les lames valvulaires, d'une longueur de 13 lig., sont rendues inégales par des plaques développées dans leur épaisseur, qui est de 1 lig. La circonférence d'insertion de la zone tendineuse a 4 pouc. 4 lig.

Sur la membrane interne de cette oreillette, il existe, comme sur celle de l'autre, des plaques blanchâtres, fibro-cartilagineuses.

Le tissu du cœur est assez ferme et vermeil; cet organe est entouré de toutes parts d'une couche de graisse assez épaisse et assez molle.

L'aorte descendante est généralement un peu dilatée et hypertrophiée : elle n'offre pas de plaques cartilagineuses, comme sa portion ascendante.

Les poumons sont sains, si ce n'est que leurs cellules sont remplies d'une sérosité spumeuse, que la pression en fait sortir avec crépitement. Le poumon gauche est plus engorgé que le droit.

(1) L'absence de la parole, dans ce cas, tenait, en effet, à la paralysie de la langue et des autres muscles de l'articulation des sons, et non à celle de la portion du cerveau qui préside à la formation des signes représentatifs des idées.

(2) Cette expression de *cor bovinum* ne doit pas être prise à la lettre. En effet, le cœur le plus hypertrophié chez l'homme n'a pas la moitié du poids du cœur normal d'un bœuf vigoureux.

3° *Organ. digest. et annex.* — L'estomac, dont la membrane muqueuse paraît un peu ramollie, offre des marbrures d'un noir rougeâtre dans son grand cul-de-sac ; l'intestin grêle ne présente rien de remarquable ; le gros intestin contient des matières fécales en assez grande quantité. — Le foie, congestionné, est plus lourd et d'une couleur plus jaunâtre qu'à l'état naturel. — La rate est rétractée et d'une forte consistance. — Les reins sont à l'état normal.

4° *Org. de l'innervat.* — A l'ouverture du crâne, il ne s'écoule aucun liquide. Le cerveau est généralement mou : on observe sur la partie externe du lobe moyen, une large suffusion sanguine, indice d'un épanchement. En ouvrant le cerveau, le corps calleux s'est déchiré et on trouve du sang caillé entre les deux hémisphères. En incisant la substance cérébrale, on constate un ramollissement de celle qui correspond à la suffusion sanguine (le sang est comme combiné avec elle). La portion la plus antérieure est seule exempte de l'altération. En dehors, les deux tiers externes de la couche optique et du corps strié gauches sont complètement déchirés et détruits par un vaste épanchement. La substance cérébrale, combinée avec le sang, forme une espèce de bouillie diffluente, représentant de la lie de vin foncée en couleur. En versant une certaine quantité d'eau, on voit des lambeaux de substance cérébrale flotter au milieu du liquide. La partie la plus interne du corps strié et de la couche optique n'a pas été envahie par l'épanchement.

Le sang trouvé entre les deux hémisphères provenait évidemment du foyer décrit, et s'était échappé à la faveur d'une déchirure.

Le corps strié et la couche optique du côté droit, un peu mous, n'offrent, d'ailleurs, aucune trace d'épanchement.

La masse cérébrale en général, à gauche surtout, est injectée et abondamment pointillée de sang.

L'artère basilaire et ses principales ramifications ont leurs parois un peu épaisses, blanchâtres en quelques points, sans plaques cartilagineuses ou calcaires (1).

(1) On a dû remarquer que, dans plusieurs autres observations, ainsi que dans cette dernière, une hémorrhagie ou un ramollissement du cerveau ont compliqué l'hypertrophie du ventricule gauche. Comme l'influence de cette hypertrophie sur le développement de ces affections est un point de doctrine encore controversé, on ne saurait trop multiplier les faits propres à l'éclairer. C'est pourquoi je vais consigner ici l'extrait de trois nouvelles observations qui me sont propres. J'y joindrai l'observation publiée en l'an XIII par Legallois, qui me paraît être le premier qui ait considéré l'hypertrophie du ventricule gauche comme pouvant déterminer l'hémorrhagie cérébrale.

Observ. 126e. — *Hypertrophie anevrismale des deux ventricules, ramollissement du cerveau.* Une portière, âgée de 56 ans, éprouve tout à coup, dans sa loge, une attaque d'hémiplégie. Le lendemain, elle est apportée à la clinique (le 5 février 1833). — Membres gauches privés de sentiment et de mouvement : bouche et yeux dévies à droite, parole difficile. — Battemens du cœur irréguliers, forts, tumultueux, ressemblant en quelque sorte à *des coups de battoir*... Les jours suivans, le membre supérieur paralysé se *contourna*, mais jamais on ne remarqua de rigidité notable. Mort le 15, dix jours après l'entrée (la parole et la connaissance se conservèrent jusqu'au dernier moment : elles n'étaient qu'affaiblies). — *Le cœur, situé presque transversalement, est d'un bon tiers plus volumineux qu'à l'état normal (il pèse 367 gram.). Deux plaques laiteuses, trace d'ancienne péricardite, existent sur la face antérieure du ventricule droit, dont la cavité est un peu augmentée, et dont les parois ont 4 à 5 lig. d'épaisseur. La cavité du ventricule gauche est à peu près égale à celle du droit ; ses parois ont à la base 7 lig. à 7 lig. 1/2 d'épaisseur. Valvule tricuspide un peu épaissie. Valvule mitrale indurée, avec rétrécissement considérable de l'orifice auriculo-ventriculaire gauche. — Orifice aortique libre. — Dégénérescence crétacée de l'aorte. — Sérosité en quantité médiocre dans les ventricules latéraux du cerveau. La substance blanche qui forme la paroi du droit est sensiblement ramollie ; le ramollissement s'étend vers le commencement du lobe postérieur droit, et occupe une grande partie de la face externe du lobe moyen. En dehors de la couche optique et du corps strié droits existe un nouveau foyer de ramollissement. Dans les lobes postérieur et moyen, la substance est convertie en une bouillie un peu épaisse, sans traces d'injection. — Dans le foyer situé en dehors de la couche optique et du corps strié, on aperçoit une injection sanguine très prononcée, portée jusqu'à l'infiltration en plusieurs points. Ailleurs, la substance ramollie est infiltrée d'un liquide d'une teinte d'un blanc légèrement jaunâtre, et qui ressemble à un pus très clair. En un point, là où l'injection est à son maximum, le liquide est manifestement puriforme. — Les artères de la base du cerveau et leurs ramifications n'offrent pas de notables ossifications.*

Observ. 127e. — *Hypertrophie concentrique du ventricule gauche, ramollissement très circonscrit du cerveau.* Une écaillière, âgée de 65 ans, sujette à de violens battemens du cœur et à des étourdissemens, éprouva, le 24 février 1833, une paralysie du côté droit, sans perte de connaissance (le sentiment persistait dans les membres paralysés). Le 26, elle fut apportée à la clinique. Face rouge, yeux injectés, parole difficile, etc... Les jours suivans, on observe une régidité, une contracture du membre supérieur droit, qui est en même temps contourné... La céphalalgie est très forte. Mort le 13 mars, quinze jours après l'entrée. — *Cœur volumineux. La cavité du ventricule gauche est un peu moindre qu'à l'état normal. Ce ventricule, arrondi, très robuste, a des parois de 8 à 9 lig. d'épaisseur. Les parois du ventricule droit ont 2 lignes d'épaisseur seulement. — Une grande quantité de sérosité dans la cavité de l'arachnoïde, dans les ventricules et à la base du crâne.* (Vers les derniers jours, la malade était tombée dans un état comateux). *En dehors du corps strié gauche, dans un espace qui pourrait contenir une noisette, existe un ramollissement bien caractérisé.*

Observ. 128e. — *Hypertrophie concentrique du ventricule gauche. Hémorrhagie cérébrale.* Un marchand d'habits, âgé de 60 ans, tomba tout à coup sans connaissance, le 16 avril 1833. Le 17, il fut apporté à la clinique. Le 18, à la visite, le malade n'avait pas encore repris connaissance ; il était plongé dans un coma profond, et ne pouvait proférer une parole. Les membres droits étaient dans une immobilité et une résolution complètes. (Le malade était sensible à un fort pincement de ces parties). Respiration stertoreuse. Rétention d'urine. — Les battemens du cœur repoussaient assez fortement la tête appuyée sur la région précordiale, bien que le pouls fût petit, étroit (à 100 par minute). — Mort le 18, à 2 heures, le lendemain de l'entrée, troisième jour de l'attaque. — *Le cœur est d'un grand tiers plus volumineux qu'à l'état normal, arrondi, comme dodu, à pointe mousse (il pèse 371 gram.). Le ventricule gauche est énormément hypertrophié, et sa cavité est rétrécie (elle peut à peine recevoir le doigt indicateur). Le maximum d'épaisseur de ses parois est de 13 lig. — Le maximum d'épaisseur des parois du ventricule droit est de 3 lig. 1/2 — La cloison, de 9 lig.*

OBSERVATION 130e.

Femme de 42 ans. — Battemens forts et étendus du cœur ; matité et voussure de la région précordiale. — Bruit de râpe. — Hypertrophie avec dilatation du cœur en général, et du ventricule droit en particulier. — Induration des valvules bicuspide, aortiques et tricuspide. — Plaques fibreuses sur le péricarde. — Adhérences anciennes de la plèvre et du péritoine.

Une femme âgée de 42 ans, d'une constitution un peu grêle, à poitrine étroite, fut apportée à la

clinique et couchée au n° 8 de la salle Sainte-Madeleine, le 12 janvier 1835. Elle était alors dans un état si grave, qu'elle ne pouvait répondre à aucune de nos questions sur les antécédens de sa santé. La fille de cette femme nous apprit seulement qu'à différentes reprises les jambes avaient été enflées.

d'épaisseur, proémine dans la cavité du ventricule droit, dont la capacité est d'ailleurs à peu près normale. Les colonnes charnues du ventricule gauche sont très robustes. La valvule mitrale est épaissie et parsemée de quelques plaques jaunes. — Le tissu du cœur est vermeil. L'origine des artères coronaires est convertie en tissu fibro-cartilagineux; le commencement de l'aorte présente aussi des points et des lames jaunes, rudimens d'ossifications. — Les circonvolutions du cerveau sont petites, et cet organe est comme affaissé (une perte de substance, suivie d'une cicatrice déprimée, existe à la surface de quelques unes des circonvolutions). Dans l'intérieur de la couche optique et de la partie postérieure du corps strié de l'hémisphère gauche, existe une excavation caverneuse, de la grandeur d'une petite noix, à surface frangée, inégale, ramollie et remplie d'un sang noir liquide, mêlé seulement de quelques petits caillots. Un autre foyer hémorrhagique occupait tout le côté gauche de la protubérance annulaire, d'où il s'étendait aux trois quarts du côté opposé, se prolongeait dans le pédoncule antérieur du cerveau, et de là communiquait avec l'autre foyer. Les artères de la base du crane étaient ossifiées.

Observ. 129e. — Voici maintenant l'observation de Legallois, telle qu'on la trouve dans le tome Ier des *Bulletins de la Faculté de médecine de Paris*, publié en l'an XIII. Elle a pour titre: *Observation lue à la Société par M. Legallois, sur une maladie du cœur par hypersarcose ou par excès de la substance musculaire de ce viscère,* cause présumée d'une apoplexie foudroyante, *qui a terminé les jours de la malade.*

Une femme éprouvait, dès l'enfance, une impossibilité de faire des mouvemens un peu prompts sans essoufflement, disposition qui s'était progressivement et considérablement accrue jusqu'à la mort, qui a eu lieu à 25 ans. Les étés augmentaient cette incommodité, et des sueurs abondantes accompagnaient l'essoufflement. Cette femme s'éveillait de très bonne heure, et ne pouvait plus dormir ni rester au lit, au bout de quelques heures de sommeil; elle ne pouvait porter de vêtemens serrés en aucun temps, mais surtout après avoir mangé; elle mangeait beaucoup, surtout du pain, et avait toujours faim. *Elle était sujette aux hémorrhagies nasales et aux maux de tête;* son visage était pâle.

Le jour même qu'elle périt, elle éprouva tout à coup un violent mal de dents, auquel elle n'avait jamais été sujette, et la joue droite se gonfla subitement. Elle eut deux ou trois vomissemens, et perdit connaissance; la respiration devint stertoreuse, et la bouche se couvrit d'écume, les urines coulèrent involontairement, et la mort survint environ trois quarts d'heure après que le mal de dents se fut déclaré.

Autopsie cadavérique. — *Le volume, la dureté du cœur, et l'épaisseur de ses parois étaient extraordinaires: tout son volume était dû au ventricule aortique. Les valvules, les oreillettes et le ventricule droit étaient dans les proportions naturelles.* La capacité du ventricule aortique n'était cependant pas plus grande qu'à l'état ordinaire.

*Le poids total du cœur était de 6 hectogram. (environ 1 liv. 1/4), sa longueur de su base à sa pointe était de 1 décimèt. et 1/3 (5 pouc.), sa plus grande circonférence de 31 décimèt. (12 pouc. 1/2 *). Les parois du ventricule gauche, à la base, avaient 27 millimèt. (1 pouc.) d'épaisseur, et seulement 2 millimèt. (1 lig.) à la pointe.*

*L'hémisphère droit du cerveau contenait dans sa cavité près de 3 onc. de sang (9 décagram.). On y observait une crevasse à sa partie postérieure et externe, crevasse qui était également pleine de sang. En cet endroit, la substance du cerveau était d'un rouge pâle, mollasse et cédant facilement sous le doigt. Une partie du sang s'était aussi fait jour dans la cavité du côté gauche, par une rupture dans la cloison intermédiaire **.*

* Il y a erreur dans ces calculs: en effet, on représente d'abord 1 décimètre et 1/3 par 5 pouces, et ensuite 31 décimètres par 12 pouces 1/2.

** Fondé sur l'autorité de Morgagni, Legallois regarde l'état pulpeux de la substance cérébrale dans les coups apoplectiques comme un effet et non comme la cause de l'épanchement de sang.

Voici les symptômes que nous observâmes, le lendemain de l'entrée (13 janvier).

Face bouffie, terreuse; lèvres violettes; gonflement variqueux des veines jugulaires et des troncs veineux qui rampent sous la peau de la poitrine.

Pouls petit, filiforme, à 112 pulsations; bruissement ou frémissement vibratoire dans le trajet des artères carotides et sous-clavières.

Voussure manifeste de la région précordiale, avec élargissement des espaces intercostaux correspondans; cette région offre une matité de 4 pouces verticalement et de 4 pouces 3 lignes transversalement. Le maximum de la matité existe à la partie inférieure du sternum, c'est-à-dire dans le point de la région précordiale correspondant au ventricule droit. La main appliquée sur la région indiquée est repoussée par un coup fort, sec, vigoureux, ce qui contraste avec la faiblesse du pouls.

Les deux bruits du cœur sont remplacés par un double bruit de râpe, assez sec.

Les membres inférieurs sont infiltrés, et l'abdomen distendu, fluctuant.

La malade est plongée dans un assoupissement continuel, et offre un état d'oppression considérable.

Diagnostic. — *Hypertrophie anévrismale du cœur en général et du ventricule droit en particulier, avec induration des valvules.*

Prescript. — *Saignée au moment de l'entrée; solut. de sir. de gomme. 2 pots; pot. calm. avec digit. gr.* vj; *2 bouill., 2 tasses de lait.*

Le membre supérieur du côté sur lequel la malade reste couchée (côté droit) est énormément infiltré. On ne peut retirer la malade de son état d'assoupissement.... L'agonie est évidente.... Mort dans la journée.

Autopsie cadavérique, 20 heures environ après la mort.

1° *Habit. extér.* — Infiltration séreuse des membres; visage livide, violacé.

2° *Organ. circulat. et respirat.* — A l'ouverture de la poitrine, il s'écoule une assez grande quantité de sérosité limpide, citrine.

Le péricarde contient un demi verre environ d'une sérosité d'un jaune-verdâtre, parfaitement transparente. Pâle, comme lavé par le liquide, il présente en plusieurs points des plaques d'un blanc-laiteux, organisées, s'enlevant assez facilement et laissant au-dessous d'elles le feuillet viscéral du péricarde tout-à-fait sain.

Le cœur est généralement dilaté et hypertrophié. Le ventricule droit est d'un grand tiers plus vaste qu'à l'état normal. Ses parois présentent à peu près le double d'épaisseur de l'état normal. La cavité de ce ventricule contient des concrétions sanguines noirâtres, molles. L'oreillette correspondante est également dilatée.

L'orifice auriculo-ventriculaire droit, considérablement dilaté, a 5 pouces de circonférence. La valvule tricuspide est épaissie.

Les valvules de l'artère pulmonaire sont dans l'état normal.

Le ventricule gauche contient des concrétions semblables à celles du droit : il est moins ample que ce dernier. — L'orifice aortique a 3 pouc. 4 lig. de circonférence.

Les valvules aortiques sont rouges (la rougeur persiste après le lavage, et tranche sur la couleur jaune nankin de la paroi interne de l'aorte); leur bord adhérent est converti en tissu fibro-cartilagineux. — Infiltration sanguine entre les fibres charnues qui forment la couche la plus superficielle du ventricule gauche

L'épaisseur des parois de ce ventricule est de 5 à 6 lig. à la base. La substance musculaire est plus brune qu'à l'état normal, altération de couleur à laquelle ne participe pas le ventricule droit. La lame antérieure de la valvule bicuspide présente plusieurs plaques cartilagineuses. — L'orifice auriculo-ventriculaire gauche a 3 pouc. 3 à 4 lignes.

L'aorte, généralement blanche à l'intérieur, offre un calibre plus étroit qu'à l'état normal.

Les poumons adhèrent presque de toutes parts à la plèvre pariétale. Ils contiennent beaucoup de sérosité (œdème des poumons, plus prononcé dans le droit que dans le gauche).

3° *Cent. Nerveux.* — Beaucoup de sérosité dans la cavité de l'arachnoïde et dans les mailles de la pie-mère. — Les ventricules contiennent un peu du même liquide. La substance cérébrale, d'une bonne consistance, est fortement sablée d'un sang qui ruisselle à la surface des sections pratiquées dans le cerveau.

4° *Org. dig. et annex.* — La cavité abdominale contient une grande quantité de sérosité citrine. — Le foie adhère au diaphragme par du tissu cellulo-fibreux; son volume est augmenté. — Le tube digestif offre à l'extérieur une teinte rosée (sa cavité n'a pas été ouverte).

OBSERVATION 131e.

Homme de 47 ans. — Battemens du cœur larges, étendus; palpitations; dyspnée; pouls irrégulier, petit, intermittent. — Plus tard, gangrène et infiltration du membre inférieur gauche. — Hypertrophie générale et dilatation du cœur. — Plaques laiteuses sur le péricarde; induration fibro-cartilagineuse et *insuffisance* des valvules auriculo-ventriculaires. — Dégénérescence crétacée de l'aorte et de la plupart des grosses artères. — Oblitération *de la fin de l'artère iliaque primitive gauche et* de la veine principale du membre malade.

Durand, ancien soldat, âgé de 47 ans, est entré à la clinique (n° 22, salle Saint-Jean-de-Dieu), le 12 oct. 1833. Cet homme, d'une constitution robuste, fut pris, il y a trois mois environ, sans cause à lui connue, de gêne dans la respiration, surtout lorsqu'il se livrait au moindre exercice. Cette gêne a fait des progrès lents, mais continuels, malgré les soins qu'il a reçus dans divers hôpitaux (à l'hôpital Beaujon spécialement, et dans le service de M. Lerminier, où il a été placé à deux reprises différentes).

Examen à la visite du 13.

La coloration de la peau, surtout à la face, était d'un bleu pâle, terne, livide; les lèvres et les ailes du nez étaient gonflées.

Depuis une quinzaine de jours, le malade crachait abondamment un liquide séreux; la respiration était difficile, haute, et la dyspnée augmentait au moindre effort, tel que celui qu'exige un simple changement de position dans son lit; il existait un râle muqueux que l'on entendait dans tous les points de la poitrine.

Les battemens du cœur étaient profonds, mais larges, étendus, et la main semblait frappée par une très grosse masse. La matité de la région précordiale occupait deux pouces en travers et de haut en bas.

On n'entendait pas de bruit de soufflet bien marqué dans la région précordiale. Cependant le premier bruit du cœur était âpre, rude, sec; le malade éprouvait de fréquentes palpitations.

Le pouls était irrégulier, faible et intermittent.

Les membres inférieurs étaient infiltrés.

Les fonctions digestives s'exerçaient assez bien.

Diagnostic. — *Hypertrophie générale du cœur; induration des valvules, sans rétrécissement des orifices.*

Prescription. — *Saign. 3 palett., til., orang. édule.*

14 octobre. Un peu de soulagement. (*Potag. 12 goutt. de teint. de digit., lav., bain; bouill. et potag*).

15. Même état. (*Vésicatoire sur la région précordiale*).

16. La dyspnée est plus forte que les jours précédens. (*Saig. 3 pal.*)

17. Un peu de soulagement.

18. On remarque que l'épiderme de la plus grande partie de la face interne de la cuisse gauche est enlevé, et qu'il s'est formé en cet endroit une large escharre gangréneuse, dont il s'écoule une abondante sérosité fétide (1). Le membre est le siége d'une vive douleur. Le pouls est très petit et très irrégulier. (*Lotions avec décoct. de kina chlorurée, cat.*).

19. Plongé dans une espèce d'ivresse *gangréneuse*, le malade dit ne s'être jamais mieux trouvé. La joie qu'exprime son visage contraste singulièrement avec la lividité de cette partie et la décomposition des traits; l'étouffement est imminent; la désorganisation est plus marquée; la surface dénudée offre cette teinte d'un gris sale qui caractérise la gangrène avec suppuration; langue rosée; le pouls est plus misérable encore, très irrégulier. Le malade assure ne plus ressentir aucune douleur

(1) Le membre inférieur gauche est fortement œdémateux, tandis que le droit n'offre qu'un léger empâtement à sa partie inférieure. Je présume qu'il existe un obstacle à la circulation dans les artères et les veines du premier, et j'annonce une fin prochaine.

dans le membre où il souffrait tant la veille. (*Pot. tonique*).

Il meurt le 20, à trois heures du matin, après un râle de quelques heures. (Il exhalait une odeur tellement fétide, que les sœurs et les infirmiers disaient qu'il était pourri.)

Autopsie cadavérique, 30 heures après la mort.

1° *Habit. extér.* — Cadavre d'une taille et d'un embonpoint médiocres. Le membre inférieur gauche est seul très infiltré. La partie dénudée est circonscrite par une ligne noire, s'étendant du creux du jarret à l'épine iliaque antérieure et supérieure. La surface gangrenée est grisâtre et abreuvée d'un pus sale, qui infiltre un peu le tissu du derme.

2° *Org. circulat. et respir.* — Le péricarde contient environ 4 onc. d'une sérosité citrine, mêlée de quelques flocons. Le cœur, distendu par des caillots, a un volume triple de celui du poing du sujet; il a une forme globuleuse, et présente, sur le côté gauche, plusieurs plaques laiteuses. Débarrassé de ses principaux caillots, il pèse 636 gram. Sa circonférence, à la base, est de 12 pouc.; sa hauteur de 4 pouc. 1/2; sa largeur de 6 pouc. 2 lig.

On trouve dans les cavités du cœur un sang coagulé et très noir.

La cavité du ventricule gauche est un peu plus grande qu'à l'état normal. Ses colonnes charnues sont volumineuses, et forment un réseau serré. La hauteur de la cavité est de 2 pouc. 1 lig., sa circonférence de 3 pouc.

L'épaisseur des parois de ce ventricule, presque égale partout, même au sommet, est de 7 à 8 lig.

La cavité du ventricule droit est un peu plus grande que celle du gauche. Elle est hérissée aussi de colonnes charnues, très fortes. L'épaisseur des parois, à peu près la même dans tous les points, est de 4 à 5 lig.

La substance musculaire est d'un rouge vermeil. Les orifices aortique et pulmonaire sont libres (ils ont tous les deux 2 pouces 11 lignes de circonférence); leurs valvules sont minces et un peu rouges.

L'oreillette gauche a une cavité double de celle du ventricule correspondant. Malgré cette dilatation, ses parois sont épaisses de 2 à 3 lig. et représentent celles du ventricule droit à l'état normal.

La circonférence de l'orifice auriculo-ventriculaire gauche est de 3 pouc. 5 lig. Sa valvule présente, surtout à la base, des incrustations fibro-cartilagineuses et calcaires (il s'en trouve beaucoup aussi au point d'insertion des colonnes charnues), Du reste, elle n'est pas assez large pour fermer l'orifice auquel elle est adaptée. Plusieurs des tendons valvulaires sont confondus avec le bord induré de la valvule.

L'oreillette droite présente la même hypertrophie et la même dilatation que la gauche. L'orifice auriculo-ventriculaire est dilaté, et présente 4 pouc. 2 lig. de circonférence.

La valvule tricuspide, ratatinée comme la mitrale, présente quelques lames fibro-cartilagineuses, criant sous l'instrument qui les divise.

La membrane interne du commencement de l'artère pulmonaire est saine. Celle de l'origine de l'aorte offre quelques plaques fibreuses, qui se continuent dans les artères coronaires.

L'aorte thoracique et abdominale, incisée dans toute sa longueur, présente à sa partie postérieure des plaques minces, jaunes et comme plâtreuses, qui forment un relief à sa surface interne, et que l'on peut facilement enlever avec le dos du scalpel. Le reste de la membrane paraît sain. A la division de l'iliaque primitive gauche, un caillot mou oblitère ce vaisseau; plus bas se trouve un peu de sang demi liquide. Sa membrane interne offre dans toute son étendue la même altération que la face postérieure de l'aorte. Les veines satellites sont oblitérées par un caillot mollasse, dont la densité augmente au-dessous de l'arcade crurale, où il est un peu grenu, friable et d'ancienne date. Les parois de la veine fémorale sont épaissies, la membrane interne est légèrement rosée.

Les vaisseaux correspondans du côté droit n'offrent pas les altérations indiquées au même degré. L'incrustation comme plâtreuse observée dans l'aorte et l'artère iliaque gauche est surtout moins marquée. La tunique interne des artères est plus jaune, leurs parois sont moins épaissies. Le caillot des veines droites n'est ni aussi volumineux, ni aussi dense que celui des gauches, dont il n'a pas non plus l'aspect briqueté.

Le tissu cellulaire sous-cutané du membre abdominal gauche est infiltré et forme une couche de 7 à 8 lignes d'épaisseur; du côté droit où l'infiltration est légère, la couche celluleuse n'a que 2 à 3 lignes d'épaisseur.

La jugulaire interne du côté droit est triple au moins de la gauche, dont le volume est normal. Les carotides offrent la même traînée de matière plâtreuse que les artères déjà examinées; en quelques points, la membrane interne est seule altérée, en d'autres points le vaisseau est ossifié ou cartilagineux dans toute son épaisseur.

Le côté droit de la poitrine contient beaucoup de sérosité, et on y voit plusieurs adhérences. Le poumon de ce côté a une couleur pâle, laiteuse, suite de sa macération dans la sérosité. Il est assez léger, crépite, et ne contient qu'une médiocre quantité de sang et de sérosité. L'incision du lobe inférieur fait couler un liquide puriforme, contenu dans les bronches, et peut-être dans quelques vésicules pulmonaires.

Le poumon gauche est plus léger (il est recouvert d'une fausse membrane grisâtre, ancienne). Les bronches contiennent aussi un peu de pus. Le tissu pulmonaire est rouge.

3° *Org. dig. et annex.* — Le tissu du foie est *condensé* et abreuvé d'une grande quantité de sang, qui s'écoule en partie des lèvres de l'incision, et

demeure en partie combiné avec la substance de cet organe.

La rate a un peu moins de volume et un peu plus de consistance et de densité que dans l'état sain. Sa surface est parsemée de taches d'un blanc sale, qui s'enlèvent par plaques, comme les fausses membranes de la plèvre.

Le rein droit est un peu moins volumineux que le gauche : rien d'ailleurs à noter pour ces organes.

L'estomac, d'une grandeur considérable, présente une légère rougeur de sa membrane interne (quelques petites plaques d'un rouge pontillé sont disséminées à sa surface).

La muqueuse de l'intestin grêle paraît saine : elle est seulement injectée en quelques points.

4° *Centres nerv.* — Les sinus de la dure-mère (les latéraux surtout) contiennent des caillots mous, qui en occupent presque tout le calibre. Les artères carotides internes, examinées dans le sinus caverneux, offrent la même altération que le tronc dont elles naissent. — Le tissu sous-arachnoïdien est infiltré d'une grande quantité de sérosité, légèrement rouge. Cette infiltration est plus considérable en arrière qu'en avant. — La pie-mère est injectée.

Les ventricules latéraux ne contiennent guère qu'une ou deux cuillerées de sérosité. — Le cerveau a sa consistance ordinaire. Il est piqueté d'un assez grand nombre de points rouges. — Le cervelet nous semble plus mou qu'à l'état normal, sans être à proprement parler *ramolli.*

OBSERVATION 132e.

Homme de 35 ans. — Battemens du cœur très forts, accompagnés d'un bruit de soufflet dans la région du sternum et la partie latérale supérieure droite de la poitrine; symptômes ordinaires d'un obstacle à la circulation à travers le cœur. — Hypertrophie générale très considérable. — Anévrisme énorme de l'aorte sous-sternale, sans rupture des membranes.

Pierre Pinçon, âgé de 35 ans, matelassier, d'un tempérament sanguin-bilieux, cheveux châtains, fortement constitué, entra à l'hôpital Cochin le 20 mai 1823. Il éprouvait, depuis plusieurs années, une difficulté de respirer qui se prononçait surtout pendant les exercices un peu violens et qui était accompagnée de battemens de cœur auxquels il faisait d'ailleurs peu d'attention. Les étouffemens étaient devenus plus considérables depuis trois mois, et il s'y était joint des symptômes gastriques pour lesquels on avait appliqué quelques sangsues.

État du malade à son entrée. — Face livide, plombée et bouffie : infiltration des membres, surtout des gauches; parole entrecoupée, orthopnée, insomnie, réveil en sursaut; pouls régulier, sans fréquence, développé, dur et vibrant au bras droit, très petit au bras gauche; toux, crachats visqueux; langue humide et blanche.

Auscultation. — Râle muqueux dans la presque totalité de la poitrine; battemens simples très forts, sibilans sous la partie moyenne et supérieure du sternum et sous les cartilages des premières côtes droites, jusque vers la clavicule. Le bruit de soufflet, très prononcé, se fait entendre dans la région précordiale elle-même, et y couvre pour ainsi dire le premier bruit du cœur, dont les contractions, isochrônes aux battemens simples indiqués, soulèvent assez fortement le cylindre.

Diagnostic. — *Hypertrophie du cœur. — Anévrisme de la crosse de l'aorte. Bronchite.*

Prescription. — *Saign. 3 palett.; tis. apérit.; pot. avec teint. digit.*

La saignée diminua un peu l'oppression. — Le 23, trois jours après l'entrée, retour de l'étouffement; anxiété extrême; sentiment d'un poids incommode dans la région précordiale et vers l'appendice xiphoïde; picotement dans les membres; ventre en assez bon état. — Les jours suivans, un peu d'amélioration; visage moins livide, respiration plus libre, même état du pouls; battemens des veines jugulaires isochrônes à ceux des carotides. — Le malade se lève et mange la demi-portion; il a beaucoup de peine à monter l'escalier, et est obligé de s'arrêter à chaque marche. — Le 5 juin au soir, accès de dyspnée des plus violens; contractions comme convulsives des muscles respirateurs ordinaires; contractions simultanées, et, pour ainsi dire, synergiques des muscles du cou, de la mâchoire inférieure et des ailes du nez; suffocation imminente, visage livide, sueurs froides (saignée de trois palettes); nuit assez calme; soulagement les deux jours suivans.

Le 8, nouvel accès (saignée de trois palettes); nouveau soulagement. — Le 9, à onze heures et demie du soir, attaque des plus terribles. Le malade, en proie à la crainte d'un étouffement prochain, les mains appuyées sur son lit, le visage décomposé et couvert de sueurs froides, les yeux ternes et égarés, la bouche béante, les narines dilatées, lutte, pour ainsi dire, de toutes ses forces, contre l'obstacle qui s'oppose à sa respiration; les battemens de son cœur sont forts et semblables à des coups de marteau; toutes les artères battent avec violence, et l'œil distingue les mouvemens de celles des membres supérieurs dans presque tout leur trajet. — On pratique une saignée; mais la veine ne fournit qu'une petite quantité d'un sang épais, noir, qui coule en bavant, et se coagule presque sur-le-champ. On prescrit un bain de pieds et des sinapismes. Enfin, au bout de quelques heures, le malade revient à son état habituel. — Le 11, l'oppression se renouvelle (vésicatoire sur la poitrine). — Jusqu'au 20, peu de changement. La main, appliquée sur la région où existent les battemens indiqués précédemment, sent une sorte de frémissement vibratoire très marqué. — Du 20 au 25, les traits s'altèrent de plus en plus; l'œdème envahit le bras droit; le pouls perd de sa vibrance; le malade est tellement oppressé qu'il ne peut prononcer deux mots de suite; il n'a plus la force de se soutenir, et le corps, obéissant à sa pesanteur,

retombe sur le lit, quand on le soulève; il ne mange presque plus. Enfin, l'épuisement des forces et l'oppression augmentent; le malade couché horizontalement, glisse vers les pieds du lit; ses yeux sont ternes, humides, inanimés; la respiration est à chaque instant sur le point de lui échapper; elle lui échappe en effet, et il meurt le 2 juillet à une heure et demie, en essayant de boire un demi verre de vin que ses parens venaient de lui présenter.

Autopsie cadavérique, vingt heures après la mort. (Voy. la planche VIII).

1° *Habitude extérieure.*— Cadavre robuste, énormément infiltré. Son mat dans la région du sternum, et à son côté droit surtout.

2° *Org. circul. et respir.* — Le sternum et les côtes sont sans altération. Chaque cavité de la plèvre contient environ un demi litre de sérosité sanguinolente. Le cœur, trois fois plus gros que le poing du sujet, et l'aorte sous-sternale, dilatée au point d'égaler le volume d'une tête de fœtus à terme, remplissent à peu près les trois quarts de la cavité thoracique. Situé presque transversalement, le cœur contient une énorme quantité de sang : il est arrondi ou plutôt a la forme d'une gibecière, et son tissu paraît plus ferme à gauche qu'à droite; son diamètre vertical est d'environ cinq pouces, et le transversal de huit. Ses vaisseaux, très gros, engorgés, se dessinent à sa surface où ils forment un réseau à branches très nombreuses. Vidé des caillots de sang qu'il renferme, il conserve encore un volume extraordinaire.

Le ventricule gauche descend plus bas que le droit : sa cavité, énorme, peut contenir le poing : ses parois vers la base ont 8 à 9 lig. d'épaisseur; elles s'affaissent après l'incision sous leur propre poids. Les piliers musculeux sont très gros et très multipliés; le tissu, un peu jaunâtre, rougit et devient vermeil au contact de l'air. L'oreillette gauche, revenue sur elle-même, offre une capacité qui n'est guère que le tiers de celle du ventricule : ses parois ont augmenté d'épaisseur; sa membrane interne est rouge. La valvule mitrale est saine.

Le ventricule droit est dilaté, sans augmentation ni diminution sensible de l'épaisseur de ses parois, mais avec développement considérable de ses colonnes charnues. L'orifice auriculo-ventriculaire droit est très dilaté : ses valvules sont rouges, ainsi que la membrane interne des cavités droites, rougeur qui est plus foncée que celle des cavités gauches. La cloison ventriculaire participe à l'hypertrophie du ventricule gauche auquel elle paraît appartenir en propre.

L'aorte sous-sternale, dilatée jusqu'aux troncs qui naissent de sa crosse, forme une tumeur anévrismale, irrégulièrement ovoïde, la dilatation étant beaucoup moindre à la paroi postérieure qu'aux parois latérales et antérieure. Cette tumeur fait saillie, et tombe en quelque sorte dans le côté droit du thorax, où elle répond aux quatre premières côtes et à leurs cartilages : elle est composée des trois membranes artérielles, uniformément dilatées et très épaissies. La membrane interne est d'un rouge très prononcé, qui se prolonge dans tout le reste de l'aorte et dans plusieurs des troncs qui en partent; elle est parsemée de petites ulcérations et d'une infinité de lames calcaires ou cartilagineuses jaunâtres, situées au-dessous d'elle, plutôt que dans son propre tissu, et dont quelques-unes néanmoins sont à nu dans la cavité artérielle anévrismée. Celle-ci est remplie d'énormes caillots de sang, non disposés en couches concentriques, mais confusément entassés, et pour la plupart récens : quelques uns seulement, plus anciens, ont une apparence charnue. La tumeur anévrismale se termine par une gradation insensible et douce vers la sous-clavière gauche; elle est légèrement bosselée à sa surface. A partir de la sous-clavière, l'aorte reprend son calibre naturel, mais elle continue à offrir sur sa membrane interne quelques plaques jaunâtres, rudimens d'ossifications. — Les poumons, comprimés par le cœur et par l'anévrisme aortique, sont refoulés vers les clavicules et sur les côtés; ils sont légèrement engorgés, mais d'ailleurs crépitans. Leur membrane muqueuse est rouge, et couverte d'un mucus rouillé.

3° *Org. disgest. et annex.*—La rate et le foie sont très volumineux et gorgés de sang. Le tissu de ce dernier est d'un rouge brun; on y remarque une infinité de points noirâtres, formés par du sang, qui, d'abord simplement épanché, s'est en quelque sorte combiné plus tard avec ce tissu : on pourrait donner à cet état pathologique du foie le nom d'*apoplexie hépatique*. Les vaisseaux gastro-intestinaux sont également gorgés de sang, et de cette congestion passive résulte une rougeur foncée de la membrane muqueuse de l'estomac et des intestins.

OBSERVATION 133e.

Femme de 75 ans.—Battemens du cœur profonds, avec petitesse du pouls, matité un peu augmentée de la région précordiale; bruits du cœur sourds, obscurs, étouffés, surtout dans la région des cavités gauches; infiltration générale. — Hypertrophie des deux ventricules, avec rétrécissement de leur cavité; hypertrophie des colonnes charnues du ventricule gauche, et de la cloison interventriculaires. — Épaississement, opacité de l'endocarde; induration des valvules auriculo-ventriculaires, sans rétrécissement des orifices. — Incrustations cartilagineuses ou osseuses de l'aorte et des artères coronaires.

Anne Faraden, âgée de 75 ans, couturière, d'une bonne constitution, s'était bien portée jusqu'à l'âge de 60 ans. Depuis cette époque, sa santé était altérée, toutefois ce n'était que depuis environ deux ou trois mois qu'elle avait été obligée de cesser ses occupations, lorsqu'elle fut reçue à la clinique (n° 14, Sainte-Madeleine), le 31 octobre 1833.

Infiltration considérable des membres inférieurs; œdème des mains et des avant-bras; visage bouffi; en proie à une dyspnée profonde, la malade reste assise plutôt que couchée dans son lit, et ne répond que par des paroles entrecoupées aux questions qui lui sont adressées.

Veines jugulaires dilatées, se gonflant fortement à chaque expiration.

Pouls petit, mais régulier, de 96 à 100.

La région précordiale rend un son mat dans l'étendue de deux pouces transversalement et de deux pouces et demi verticalement. Les battemens du cœur sont profonds et soulèvent peu la région précordiale. Pratiquée dans la région des cavités gauches, l'auscultation fait entendre un double bruit sourd et éloigné. Le premier bruit est accompagné d'un très léger murmure de frottement, premier degré du bruit de soufflet ou de râpe. Sous le sternum ou dans la région des cavités droites, on entend un double claquement, beaucoup plus clair que celui des cavités gauches.

Râle sonore, ronflant, à la partie antérieure du thorax, laquelle rend un son normal. La partie postérieure du côté droit résonne bien, si ce n'est à sa partie inférieure; la partie postérieure du côté gauche offre de la matité dans ses deux tiers inférieurs, et on y entend une *égophonie-modèle.*

Sommeil presque nul.

Peu d'appétit; dévoiement de temps en temps.

Pendant les huit ou dix premiers jours que la malade passa dans notre service, elle fut explorée avec la plus grande attention, et chaque jour nous constatâmes l'égophonie indiquée, ainsi que le bruit sourd, profond, étouffé, et en quelque sorte *rauque,* de la systole du ventricule gauche.

Diagnostic. — *Induration des valvules avec hypertrophie du cœur. — La cavité du ventricule gauche est probablement plutôt rétrécie que dilatée* (hypertrophie concentrique). — *Épanchement de sérosité dans le côté gauche du thorax.*

Traitement.—Sous l'influence de la digitale, de l'oxymel scillitique, du repos et d'un régime sévère, l'hydrothorax et l'anasarque se dissipent, la dyspnée diminue considérablement et la malade peut dormir.

Malheureusement cette amélioration ne fut pas de longue durée. Dans les derniers jours de décembre, l'infiltration était revenue, l'oppression était portée jusqu'à l'étouffement; le visage était violet, fatigué, anxié; les bruits du cœur étaient toujours obscurs à gauche, et la main, appliquée sur la région précordiale, sentait à peine les battemens de cet organe. Pouls *petit,* régulier.

Au commencement du mois de janvier 1834, des escharres se forment sur la région postérieure-externe des fesses, et répandent une odeur des plus fétides. L'enflure est générale. Des phénomènes adynamiques ou typhoïdes se manifestent, et la mort arrive, le 12 janvier à 4 heures.

Autopsie cadavérique, 17 heures après la mort.

1° *Habit. extér.* — L'anasarque existe à un degré médiocre; le ventre est affaissé. Les escharres de la fesse droite sont très profondes.

2° *Org. circ. et respir.* — Le péricarde contient une cuillerée environ de sérosité citrine. D'un bon tiers plus volumineux que le poing du sujet, le cœur est situé transversalement, et sa pointe est mousse. Sa surface est sillonnée de vaisseaux très développés. Les parois des artères coronaires sont d'un blanc opalin, ce qui tient aux incrustations calcaires dont elles sont criblées.

Le poids du cœur, non vidé, y compris l'origine des gros vaisseaux, est de	425 gram.
Vidé et lavé, le cœur pèse	415 gram.

Le cœur me paraît constitué presque en entier par le ventricule gauche, qui est globuleux, arrondi, et pour ainsi dire *dodu.* Le diamètre longitudinal de ce ventricule est d'environ 4 pouces.

La cavité du ventricule droit, qui ne forme qu'une sorte d'appendice du gauche, contiendrait à peine un œuf de pigeon ou une grosse amande. Le maximum d'épaisseur des parois de ce ventricule est de 4 lig. La cavité de l'oreillette droite, bien qu'elle soit elle-même plutôt diminuée qu'augmentée, est triple de celle du ventricule. L'orifice auriculo-ventriculaire droit est libre, la valvule tricuspide bien conformée, mais épaissie, hypertrophiée, et un peu cartilaginisée à son bord libre. L'orifice de l'artère pulmonaire et ses valvules n'offrent rien de notable.

La cavité du ventricule gauche est tellement rétrécie, qu'elle admet à peine le doigt indicateur. Les parois de ce ventricule ont une épaisseur de 13 lig. à la base, de 7 à 8 lig. en tirant vers la pointe, et de 4 lig. à celle-ci. Les colonnes charnues en général, et en particulier celles qui sont destinées au mouvement de la valvule mitrale, ont un volume très considérable, et leur hypertrophie est, peut-être, proportionnellement plus prononcée que celle des parois.

L'oreillette gauche, dont la cavité est sensiblement rétrécie, offre intérieurement une couleur d'un blanc terne, tirant un peu sur le jaune; ce qui coïncide avec un épaississement de la membrane interne (son épaisseur est de 1/4 de ligne). Cette membrane s'enlève assez facilement; elle est un peu ridée vers la base de la valvule mitrale. Un large lambeau de cette membrane que j'ai détaché, avait l'épaisseur et la consistance de la dure-mère.

La circonférence de l'orifice auriculo-ventriculaire gauche est de 4 pouces; la valvule bicuspide n'est pas notablement déformée, bien qu'un peu ratatinée, épaissie, et fibro-cartilaginisée, surtout à son bord libre; un peu rugueuse, inégale à sa surface, elle crie sous l'instrument qui l'incise.

La membrane interne des ventricules est généralement assez pâle et parsemée de quelques points opalins, occupant surtout les muscles tenseurs de la valvule mitrale. Vers l'origine de l'artère pulmonaire et de l'aorte, la teinte laiteuse ou même nacrée était aussi très prononcée, et l'endocarde s'y détachait aisément sous forme d'une pellicule semblable à une membrane séreuse ordinaire devenue à demi-opaque. En examinant sous l'eau, on voyait flotter des lambeaux ou flocons cellulaux, là où l'endocarde avait été enlevé.

La cloison interventriculaire, hypertrophiée en

quelque sorte aux dépens de la cavité du ventricule droit, où elle faisait saillie, offre un bon pouce d'épaisseur. La substance musculaire du cœur est d'un rouge assez vermeil et d'une bonne consistance.

La circonférence de l'orifice aortique est de 2 pouc. 6 lig. Cet orifice peut être exactement fermé par les valvules qui le bordent, et qui, sans être déformées, présentent quelques taches jaunes, rudimens d'ossifications. Des taches semblables et de véritables ossifications se rencontraient dans l'aorte sous-sternale, ainsi que dans les artères coronaires. Dans tout le reste de son étendue, les parois de l'aorte sont incrustées de substance calcaire, cartilagineuse; plus épaisses qu'à l'état normal, elles se rompent facilement et sont en quelque sorte fragiles.

La veine cave et les autres grosses veines contiennent une assez grande quantité de sang à demi caillé, et sont un peu rougeâtres intérieurement.

De chaque côté de la poitrine, mais surtout à droite, se rencontrent des adhérences cellulo-fibreuses. A la partie postérieure du côté gauche, les adhérences sont infiltrées de sérosité.

Bien que gorgés d'une assez abondante quantité de sang et de sérosité (le gauche surtout), les deux poumons sont encore crépitans et pas trop pesans.

Les bronches sont arrosées de mucosité et de sérosité. Leur membrane interne offre une teinte violette assez foncée, surtout dans le poumon gauche.

3° *Organ. dig. et annex.*—La cavité abdominale contient environ un demi-litre de sérosité citrine, assez claire. La surface des intestins, lavée et comme blanchie par le liquide, est plus pâle qu'à l'état normal, et légèrement opaline. L'estomac, d'un volume médiocre, contient une bonne quantité de bile d'un jaune-verdâtre. Sa membrane interne, légèrement pointillée de rouge, est partout d'une bonne consistance, si ce n'est dans le grand cul-de-sac, où elle est un peu molle et amincie. — Les intestins grêles sont petits, contractés. Leur membrane interne est blanche, sans injection, mais un peu colorée par la bile que contient la partie supérieure de cet intestin (1). — Les gros instestins contiennent des matières bien digérées, quoique un peu molles; leur membrane interne est d'une blancheur semblable à celles des instestins grêles.

Le foie est un peu gorgé de sang; il est d'une consistance à peu près normale.

RÉFLEXIONS.

L'autopsie cadavérique a justifié notre diagnostic présumé d'une hypertrophie avec rétrécissement de la cavité ventriculaire. Est-ce à ce rétrécissement qu'il faut attribuer les congestions séreuses passives qui existaient chez cette malade? S'il en était ainsi, ce rétrécissement aurait exercé sur la circulation une influence semblable à celle du rétrécissement des orifices mêmes du cœur. Sans vouloir affaiblir ici l'importance de cette cause, il me paraît probable que les altérations de l'aorte n'auront pas été complètement étrangères à la gêne que la circulation du sang a éprouvée dans le cas présent.

(1) Un examen attentif nous fit découvrir des plaques de Peyer vers la région iléo-cœcale. Nous en avions aussi rencontré chez d'autres sujets très âgés, qui avaient été enlevés par le choléra-morbus. Il n'est donc pas vrai que ces plaques n'existent pas chez les vieillards, comme l'ont avancé quelques médecins. Tout récemment nous les avons trouvées en partie ulcérées, en partie cicatrisées, chez une femme d'une cinquantaine d'années, qui avait succombé aux suites d'une *véritable* fièvre dite typhoïde (entérite typhoïde).

OBSERVATION 134e (1).

Femme de 59 ans.—Palpitations, battemens forts et tumultueux du cœur, etc. — Hypertrophie concentrique des deux ventricules. — Induration de la membrane interne du ventricule gauche et de la valvule bicuspide, avec rétrécissement de l'orifice auriculo-ventriculaire gauche.

Catherine Moreau, âgée de 59 ans, d'une constitution lymphatique, essuya, dans sa jeunesse, des rhumes nombreux; à un âge plus avancé, elle éprouva presque constamment une toux sèche et une douleur fixe et profonde vers la partie inférieure gauche du sternum : phénomènes que des chagrins domestiques exaspérèrent trop souvent. Enfin, survint une nouvelle affection catarrhale, pour laquelle la malade entra à l'hôpital Cochin, le 25 mars 1814. Sa face était alors légèrement bouffie, ses yeux saillans, ses lèvres décolorées, la teinte générale de la peau d'un jaune-pâle; il existait une douleur profonde et un sentiment de pesanteur à la région précordiale; la poitrine résonnait assez bien; les battemens du cœur, irréguliers et tumultueux, n'étaient point en harmonie avec le pouls; toutefois, cette absence d'harmonie n'était pas constante; à des palpitations précipitées et sans mesure succédaient des battemens forts et fréquens, mais réguliers, et, pour ainsi dire, d'accord avec ceux du pouls; celui-ci, assez ordinairement petit et souple, présentait, dans les momens d'exacerbation, de la dureté, de la tension, de la vibrance; mais il ne tardait pas à reprendre son premier caractère; la difficulté de respirer était extrême, et le plus léger exercice produisait une oppression insupportable; la position horizontale était impossible; il se manifestait des syncopes assez fréquentes.

Cet état se maintint sans changement bien marqué jusqu'au 6 avril; mais, le soir du même jour, l'anxiété, les palpitations et la dyspnée augmentèrent considérablement. Après un repas un peu plus copieux et une promenade un peu plus longue et plus fatiguante qu'à l'ordinaire, le visage se colore légèrement; les yeux sont devenus rouges, assez fortement injectés et larmoyans; les lèvres deviennent d'une pâleur un peu livide; un froid insupportable s'empare des extrémités; un sentiment

(1) Cette observation appartient à M. Bertin.

de strangulation se déclare, et la malade, après quelques efforts de toux, expectore un sang vermeil.

Le 7, on s'aperçoit pour la première fois que les jambes s'infiltrent.

Les jours suivans, l'infiltration fait des progrès, mais les palpitations diminuent de force et de fréquence.

Le 25, l'infiltration envahit les membres supérieurs et la face; le sommeil est devenu impossible; les palpitations ont repris leur première intensité, et la malade craint à chaque instant de périr suffoquée; le soir du même jour, les crachats sont teints de sang, mais peu abondans; la respiration est haute et stertoreuse : la malade tombe dans un état comateux, et l'agonie se déclare; la mort arriva le lendemain 26.

Autopsie cadavérique.

Le cadavre est énormément infiltré : les muscles sont pâles. La poitrine contient une grande quantité de sérosité citrine; les poumons et la plèvre n'offrent aucune altération; le péricarde contient près de deux pintes d'un liquide absolument semblable à celui contenu dans la poitrine; le cœur ne présente pas un volume beaucoup plus considérable qu'à l'état sain.

La face supérieure et externe du ventricule droit est chargée d'une graisse molle et diffluente; l'oreillette droite offre une cavité double de celle qui lui est naturelle, et l'épaisseur de ses parois est presque triplée. L'épaisseur des parois du ventricule droit est plus que doublée, et cette augmentation de nutrition s'est faite aux dépens de la cavité qui est rétrécie. Les parois du ventricule gauche sont aussi beaucoup plus épaisses que dans l'état naturel; la cavité offre un rétrécissement encore plus considérable que celui du ventricule droit. La membrane qui tapisse cette cavité est dure, renitente, fibro-cartilagineuse; la valvule mitrale partage cette affection, et présente même quelques points osseux.

L'oreillette gauche n'a rien de particulier; les autres viscères sont dans l'état naturel.

RÉFLEXIONS.

Dans l'observation qui vient d'être rapportée, nous voyons un nouvel exemple d'une hypertrophie des deux ventricules, opérée aux dépens de leur cavité. Le rétrécissement de la cavité du ventricule gauche était plus prononcé que celui du ventricule droit, et nous trouvons un épaississement considérable de la membrane interne du premier de ces ventricules. Cette dernière circonstance est importante à signaler : en effet, comme je crois l'avoir démontré précédemment, elle atteste l'existence d'une ancienne endocardite ventriculaire, et l'on conçoit que la fluxion sanguine, l'hypérémie active que suppose le développement de l'hypertrophie, doit, dans le cas qui nous occupe, affecter de préférence les couches musculaires les plus voisines de l'endocardite, c'est-à-dire les couches internes et les colonnes charnues elles-mêmes. Or, cette hypertrophie interne affecte presque nécessairement une marche en quelque sorte centripète, et la capacité du ventricule perd alors en étendue ce que les colonnes charnues ou les couches intérieures de sa substance musculaire gagnent en volume ou en épaisseur (1).

Malgré l'existence d'une double hypertrophie ventriculaire et la force des battemens du cœur, la femme qui fait le sujet de cette observation a présenté des congestions séreuses et d'autres phénomènes qui devaient faire soupçonner un obstacle mécanique à la circulation centrale. Cet obstacle existait, en effet, puisque l'orifice auriculo-ventriculaire était rétréci, et que la valvule bienspide était indurée et déformée au point de ne pouvoir plus remplir ses fonctions de soupape.

Le rétrécissement des deux ventricules était d'ailleurs une nouvelle cause de gêne dans la circulation. L'énorme dilatation de l'oreillette droite était l'effet de l'accumulation du sang derrière l'obstacle qui s'opposait à son libre passage à travers le cœur (cette oreillette était hypertrophiée à un très haut degré).

Ajoutons enfin qu'une autre cause d'obstacle à la circulation et à la respiration se rencontrait dans l'énorme épanchement dont le péricarde était le siége.

DEUXIÈME SECTION.

HISTOIRE GÉNÉRALE DE L'HYPERTROPHIE DU TISSU MUSCULAIRE DU COEUR.

ARTICLE PREMIER.

Caractère anatomique de l'hypertrophie du tisssu musculaire du cœur (2).

I. Considérée par rapport à l'état dans lequel se trouve la capacité des cavités qu'elle affecte, l'hy-

(1) La forme d'hypertrophie qui existait dans le cas présent peut seule nous expliquer pourquoi le cœur ne *présentait pas un volume beaucoup plus considérable que dans l'état sain.* En effet, ce volume eût été considérablement augmenté si, comme celle de l'oreillette droite, l'hypertrophie des ventricules eût été accompagnée de dilatation.

(2) Pour pouvoir apprécier, d'une manière un peu exacte, les divers degrés de cette hypertrophie, il faut avoir bien présentes à l'esprit les données que nous avons établies dans nos Prolégomènes sur le poids et les dimensions du cœur. Nous rappellerons seulement ici les principales de ces données :

Chez un adulte, d'une taille ordinaire et bien constitué, la moyenne du poids du cœur est de 8 à 9 onc.: la moyenne de la circonférence de cet organe, à sa base, est de 8 à 9 pouc.; la moyenne des diamètres longitudinal et transversal est de 3 pouc. 1/2 (le diamètre transversal l'emporte un peu, en général, sur le longitudi-

pertrophie présente trois *formes* bien distinctes, dont la détermination appartient à M. Bertin.

La première *forme* est celle où les cavités du cœur conservent leur capacité naturelle, en même temps que leurs parois sont plus ou moins épaissies : on la connaît sous le nom d'hypertrophie *simple*.

Dans la seconde *forme*, il y a augmentation de la capacité des cavités dont les parois sont épaissies : on la désigne sous le nom d'hypertrophie *excentrique* ou *anévrismale* (1).

La troisième *forme*, opposée à la précédente, est celle où il existe une diminution notable de la capacité des cavités dont les parois ont augmenté d'épaisseur : elle porte le nom d'hypertrophie *concentrique* ou *centripète* (2).

L'hypertrophie avec dilatation est la plus commune de toutes les formes de l'hypertrophie. Quand la dilatation n'est pas très considérable, la nutrition semble avoir suivi, dans la formation de cette espèce d'hypertrophie, les mêmes lois que dans l'évolution normale du cœur. Dans l'accroissement régulier de cet organe, en effet, il y a simultanément augmentation de sa masse et agrandissement de la capacité des cavités dont les parois prennent plus d'épaisseur.

L'hypertrophie simple n'est pas très commune, surtout dans le ventricule droit. Nous n'avons rapporté qu'un seul cas de cette dernière (obs. 120e), et trois ou quatre de la même forme affectant le ventricule gauche (obs. 65e, 113e, 129e). A ces trois ou quatre cas qui nous sont propres, il faut en ajouter trois autres, dont l'un appartient à Morgagni, l'autre à Corvisart, le troisième à Legallois. Nous n'exagérerons point en disant que, pour vingt cas d'hypertrophie *anévrismale*, c'est à peine si l'on en trouve un d'hypertrophie *simple*.

L'hypertrophie concentrique, centripète, ou avec diminution de la capacité de la cavité dont les parois sont épaissies, n'est pas aussi rare que l'hypertrophie simple, bien qu'elle ait été presque entièrement inconnue avant M. Bertin.

D'après les observations que nous possédons actuellement, nous serions autorisé à établir que cette forme d'hypertrophie est plus commune dans le ventricule droit que dans le gauche, et qu'elle se développe à un plus haut degré dans le premier que dans le second (1). Mais il est possible que des observations ultérieures ne confirment pas le rapport ou la *loi* que nous venons d'énoncer.

Rappelons quelques exemples propres à fixer les idées sur le degré de la dilatation et du rétrécissement des cavités du cœur, dans les cas extrêmes d'hypertrophie *anévrismale* et d'hypertrophie *concentrique*.

Chez le sujet de l'observation 132e, la cavité du ventricule gauche aurait pu contenir le poing. Chez le sujet de l'observation 62e, la cavité du ventricule droit, très vaste, aurait pu contenir un œuf d'oie, et celle du gauche, plus dilatée encore, le poing d'une femme. Chez le sujet de l'observation 63e, le ventricule droit aurait pu contenir un œuf d'oie. Chez le sujet de l'observation 77e, jeune fille de 7 ans, *l'oreillette droite était tellement dilatée, qu'elle pouvait contenir un caillot plus gros que le poing d'un adulte.*

Chez le sujet de l'observation 65e, la cavité du ventricule droit pouvait à peine contenir le pouce. Chez le sujet de l'observation 75e, la cavité du ventricule droit aurait pu contenir un œuf de pigeon. Chez le sujet de la 76e observation, la cavité du ventricule droit, dit M. Louis, était réduite à très peu de chose, et presque nulle vers sa pointe, dans la hauteur de deux pouces. Chez le sujet de l'observation 77e, le ventricule droit aurait pu contenir à peine la seconde phalange du pouce.

Chez le sujet de l'observation 123e, les colonnes charnues du ventricule droit, adhérentes entre elles, étaient en même temps tellement épaissies, qu'il n'y avait presque plus de cavité, et que le sang ne pouvait plus que filtrer dans l'espace étroit qu'elles laissaient entre elles.

Chez le sujet de l'observation 118e, le ventricule gauche pouvait à peine contenir le doigt.

II. Le *poids* du cœur, lorsque l'hypertrophie est générale et portée à un très haut degré, peut être triple du poids normal.

Voici d'ailleurs quelques exemples qui feront connaître les principales différences du poids du

nal); la moyenne du diamètre antéro-postérieur est d'environ 2 pouces.

La moyenne de l'épaisseur des parois du ventricule gauche, à la base, est de	6 à 7 lig.
La moyenne de l'épaisseur des parois du ventricule droit, à la base, est de	2 lig. 1/2
La moyenne de l'épaisseur des parois de l'oreillette gauche est de	1 lig. 1/2
La moyenne de l'épaisseur des parois de l'oreillette droite est de	1 lig.

La cavité ventriculaire, terme moyen, peut contenir un œuf de poule (toutefois, la cavité du ventricule droit l'emporte un peu sur celle du gauche).

(1) Il n'est pas rigoureusement nécessaire, quand les cavités sont très dilatées, que les parois aient augmenté d'épaisseur, pour qu'il y ait réellement *hypertrophie*. Il suffit, en effet, dans ce cas, que les parois aient conservé leur épaisseur normale, pour qu'il existe une hypertrophie plus ou moins considérable, selon l'augmentation de la capacité des cavités. Ainsi, par exemple, le sujet de notre observation 117e, chez lequel la capacité du ventricule gauche était triple de l'état normal, offrait assurément une hypertrophie considérable de ce ventricule, bien que ses parois n'eussent que 6 lig. d'épaisseur.

(2) Voy. les pl. IV et VIII, où se trouve représentée une hypertrophie *concentrique* du ventricule droit et du ventricule gauche, et comparez-les avec les pl. II et V, où l'on a figuré une hypertrophie excentrique du ventricule gauche.

(1) Les cas d'hypertrophie concentrique du ventricule droit contenus dans cet ouvrage sont au nombre de 8 (observ. 65, 75, 76, 77, 122, 123, 133, 134), tandis que celles de la même forme d'hypertrophie du ventricule gauche ne sont qu'au nombre de 5 (observ. 118, 119, 128, 133 et 134). Dans aucun de ces cinq cas, l'épaisseur des parois ne s'est élevée à 16 lig., comme cela s'est rencontré dans l'observation 75, relative à une hypertrophie concentrique du ventricule droit.

cœur dans les cas d'hypertrophie bien prononcée :

Chez la femme de l'observ. 60e, le cœur pesait 688 grammes, environ	22 onc.
Chez le sujet de l'observ. 129e, le poids du cœur était de	20 onc.
Chez les sujets des observ. 43e et 63e, de	18 onc.
Chez le sujet de l'observ. 21e, de	17 onc. 1 gros.
Chez le sujet de l'observ. 24e, de	17 onc.
Chez le sujet de l'observ. 125e, de	16 onc. 4 gros.
Chez les sujets des observ. 23e, 52e et 66e, de	16 onc.
Chez les sujets des observ. 22 , 62e, 64e et 124e, de	14 à 15 onc.
Chez les sujets des observ. 53e, 69e et 75e, de	12 à 13 onc.

L'*épaisseur* des parois du ventricule gauche varie de 7 à 14 lig.

L'*épaisseur* des parois du ventricule droit est de 3 à 5 lig. Toutefois, dans quelques cas, elle s'est élevée beaucoup plus haut : ainsi, dans l'observation 76e, elle était de 8 à 10 lig. ; dans l'observation 77e, d'environ 1 pouc. ; et de 11 à 16 lig. dans l'observation 75e (1).

III. Le *volume* du cœur est augmenté en raison composée de l'hypertrophie de ses parois et de la dilatation de ses cavités.

La circonférence de la base du cœur s'élève souvent à 12 pouc., et quelquefois même au-delà. Chez quelques sujets, le diamètre longitudinal du cœur est de 5 pouc., et le diamètre transversal de 8 pouc. : c'est ce qui avait lieu, par exemple, chez les malades des observations 21e et 132e. (Voy. les pl. II et VII.) Chez le sujet de la dernière de ces observations, et chez celui de la 53e, le cœur avait trois fois le volume du poing du sujet, et, réuni à une tumeur anévrismale de la crosse de l'aorte, grosse comme la tête d'un fœtus à terme, il remplissait les trois quarts de la cavité thoracique. Chez le sujet de l'observation 77e, jeune fille de 7 ans, le cœur occupait le tiers environ de la moitié antérieure de la poitrine. Chez le sujet de l'observation 81e, femme de 30 ans, le cœur occupait une grande partie du côté gauche de la poitrine.

IV. L'hypertrophie du cœur entraîne des changemens notables dans *la forme, la situation, la direction, les rapports de cet organe.* Il est ordinairement placé transversalement ou à peu près dans le côté gauche de la poitrine, et sa pointe, ainsi tout-à-fait déviée à gauche, est mousse et comme effacée (2). Le cœur est, en général, arrondi, globuleux, sphéroïde, pour ainsi dire rebondi et dodu. Toutefois, dans les grandes hypertrophies, avec dilatation, son diamètre transversal l'emportant beaucoup sur les diamètres vertical et antéro-postérieur, il offre assez exactement, ainsi que l'a indiqué M. Laënnec, la forme d'une gibecière (voy. la planche VII et l'obs. 132e). Lorsque le cœur hypertrophié occupe, comme nous l'avons dit, le quart, le tiers et même la moitié de la cavité pectorale, il est évident que ses rapports avec les parties voisines doivent être modifiés. Les poumons sont refoulés de chaque côté, la base du cœur remonte vers la clavicule, et la pointe descend vers les 6e, 7e, et même 8e espaces intercostaux. Dans l'observation 53e, par exemple, la base du cœur répondait au 2e espace intercostal, et la pointe au 8e. (Voy. aussi les observ. 21e, 23e, 69e, 132, etc.)

Pour éviter d'inutiles répétitions, nous renvoyons le lecteur aux faits particuliers, et à l'article de nos Prolégomènes consacré à la détermination du poids, du volume et des dimensions du cœur dans l'état d'hypertrophie générale et partielle. On y trouvera de nouveaux détails sur les divers *accidens* que présente l'hypertrophie, selon qu'elle occupe une seule ou plusieurs des cavités du cœur, les parois de ces cavités ou leurs colonnes charnues. Ajoutons seulement ici : 1° que dans les cas où l'hypertrophie occupe exclusivement ou du moins principalement le ventricule droit, celui-ci descend plus bas que le gauche, et c'est alors à lui que paraît appartenir la pointe du cœur, tandis qu'à l'état normal celle-ci est formée tout entière ou à peu près par le ventricule gauche ; 2° que dans les cas d'hypertrophie considérable de la cloison interventriculaire, celle-ci fait ordinairement saillie du côté du ventricule droit, dont elle envahit en quelque sorte la cavité (obs. 53e) ; 3° que dans l'hypertrophie simple et anévrismale, l'épaisseur des parois augmente, en général, de la pointe à la base, comme dans l'état normal, tandis que dans l'hypertrophie concentrique, la même gradation ne se rencontre pas toujours, et que, au contraire, l'épaisseur est assez souvent presque la même partout, ce qui donne surtout au cœur cette forme arrondie, globuleuse, sphéroïde, dont nous avons parlé plus haut ; 4° que c'est à l'hypertrophie des couches musculaires les plus intérieures et des colonnes charnues, qu'il faut rapporter, en général, la diminution de capacité qui constitue le caractère distinctif de l'hypertrophie concentrique ou centripète ; 5° que, dans certains cas, c'est probablement à une hypertrophie des couches musculaires extérieures qu'est due l'augmentation d'épaisseur des parois des cavités sans augmentation ni diminution de la capacité de ces dernières, et que dans l'hypertrophie anévrismale, l'augmentation de nutrition s'opère dans tous les sens à la fois, comme dans l'accroissement normal du cœur (1). Je soumets,

(1) La règle posée par M. Laënnec, savoir : « que l'épaisseur « absolue des parois du ventricule droit n'est, *dans aucun cas*, très « considérable, » se trouve donc ici en défaut. D'après l'observation de M. Laënnec, cette épaisseur ne serait jamais de plus de 4 ou 5 lignes.

(2) Ce changement de direction du cœur, et l'effacement de sa pointe, tiennent probablement, le premier à ce que le cœur, en augmentant de volume, éprouve moins de résistance à se porter du côté vers lequel il est naturellement incliné, que partout ailleurs, et surtout en avant ; et le second, à la réaction des parois contre la pointe, qui tend à les presser d'autant plus, que l'hypertrophie est plus considérable.

(1) N'oublions pas cependant que, dans les cas de dilatation très considérable, celle-ci dépend en grande partie d'une cause mécanique, savoir, l'accumulation du sang dans la cavité dilatée ; accumulation qui est le plus ordinairement l'effet d'une induration valvulaire, avec rétrécissement d'un orifice du cœur. Aussi, dans

au reste, celles de ces propositions qui ne sont encore que probables, au jugement des observateurs éclairés, bien disposé à profiter du fruit de leurs recherches.

V. Dans l'hypertrophie pure et simple, le tissu musculaire du cœur est assez ordinairement d'un rouge plus rosé, plus vermeil qu'à l'état normal; il est en même temps plus ferme, plus résistant (*voy.* les observations 21e, 43e, 53e, 77e, 78e, 113e, 121e, etc.).

Il ne faut pas confondre l'épaississement vraiment hypertrophique avec l'épaississement qui a lieu dans certaines maladies où la substance du cœur est ramollie, friable, ou indurée. Il n'y a pour ainsi dire qu'une lésion de *quantité* dans l'hypertrophie, tandis qu'il y a lésion de qualité et de *quantité* à la fois dans les cas de ramollissement et d'induration avec épaississement de la substance musculaire du cœur. Dans l'hypertrophie la plus pure, loin d'être altérée, la substance musculaire du cœur est, en quelque sorte, d'une qualité meilleure encore qu'à l'état normal, comme l'indiquent sa fermeté et sa coloration vermeille. Il peut arriver, d'ailleurs, et les cas de ce genre ne sont pas extrêmement rares, que la substance musculaire du cœur, d'abord simplement hypertrophiée, éprouve un état de *ramollissement* ou d'*induration*, et cette circonstance est une de celles dont il importe le plus d'être prévenu, si l'on veut éviter de graves méprises, dans la détermination des signes propres à chacun des divers modes morbides auxquels la substance musculaire du cœur est exposée.

VI. L'hypertrophie du tissu musculaire du cœur, outre l'espèce de complication qui vient d'être signalée ci-dessus, se lie à une foule de lésions nouvelles dont les unes siégent dans le cœur lui-même, dans le sang qui parcourt ses cavités, et dont les autres résident dans des organes plus ou moins éloignés du cœur. Nous ne pouvons les décrire ici, mais nous allons indiquer les principales.

Rien n'est plus commun que de rencontrer, en même temps qu'une hypertrophie du cœur, les diverses lésions organiques consécutives à une endocardite, à une péricardite, ou à une endo-péricardite dites chroniques. Telle est même la fréquence de cette sorte d'association morbide, qu'étant donnée une inflammation chronique du tissu séro-fibreux externe et surtout interne du cœur, on peut presque toujours affirmer l'existence d'une hypertrophie de la substance musculaire de cet organe. Ce n'est point ici un de ces vains rapprochemens, de ces aperçus *à priori* ou préconçus que l'on invoque en faveur de quelques faux systèmes, mais bien la rigoureuse et fidèle expression des faits. Rappelons-nous, en effet, que sur 33 cas de péricardite et d'endocardite terminées par induration, épaississement, etc., il n'en est aucun dans lequel on n'ait constaté l'existence d'une hypertrophie du tissu musculaire du cœur. Dans les 21 cas d'hypertrophie que contient la première section de ce chapitre, il en est quelques uns qui, faute de détails suffisans, ne doivent pas faire partie d'un relevé positif. Quant aux autres, ils confirment pleinement le rapport, j'ai presque dit la *loi*, que nous venons d'exposer.

Je crois donc pouvoir affirmer que l'hypertrophie du tissu musculaire du cœur et les altérations consécutives à une péricardite ou à une endocardite prolongées, chroniques, se rencontrent ordinairement ensemble, et que les exceptions à cette *règle* sont peu nombreuses. Mais, encore un fois, je ne suis en ce moment que le simple historien des faits, et je ne les accommode point à une *théorie;* car, personne plus que moi n'est convaincu que les *observations particulières ne sont point faites pour les théories, mais que les théories, au contraire, doivent être faites pour les observations particulières.* Conformément à ce principe, nous rechercherons plus loin quelle induction on peut tirer des résultats ci-dessus énoncés.

Après les lésions dont nous venons de parler, celles que l'on trouve encore dans le cœur conjointement avec l'hypertrophie de son tissu musculaire étant peu importantes à connaître, nous les passerons ici sous silence (1).

Quant aux lésions des organes autres que le cœur, elles sont à peu près essentiellement les mêmes que celles dont nous avons parlé au chapitre de l'endocardite, et la plupart tiennent moins à l'hypertrophie proprement dite qu'à ses complications avec d'autres lésions du cœur, parmi lesquelles celles des valvules tiennent le premier rang. Les principales, au reste, sont la dégénérescence cartilagineuse, crétacée, calcaire, du système artériel (2); les congestions séreuses et sanguines des parties extérieures, ainsi que de plusieurs organes intérieurs, et spécialement des poumons, du foie et du cerveau. Nous reviendrons plus loin sur ces diverses lésions,

ce cas, tout étant d'ailleurs égal, est-ce, en général, la cavité située immédiatement derrière l'obstacle qui éprouve le maximum de dilatation.

(1) Ajoutons quelques mots seulement sur l'engorgement sanguin des cavités du cœur, que l'on ne manque presque jamais de rencontrer dans les grandes hypertrophies anévrismales du cœur, avec complication d'obstacle à la circulation. On pourra, jusqu'à un certain point, juger de la dilatation du cœur par la quantité de sang contenu dans ses cavités. Cette quantité est quelquefois vraiment énorme, comme le prouvent quelques uns des exemples suivans :

Chez le sujet de l'observation 77e (jeune fille de 7 ans), le caillot de sang contenu dans l'oreillette droite seulement était plus gros que le poing d'un adulte; chez le sujet de l'observation 53e, le cœur contenait 10 onc. 2 gros de sang caillé; chez les sujets des observations 21e et 63e, 10 onc.; chez le sujet de l'observation 53e, 9 onc, etc. La moyenne du poids du sang que contiennent les cavités du cœur, dans les cas ci-dessus spécifiés, est donc de 7 à 8 onces.

(2) Les artères coronaires en particulier offrent souvent la dégénérescence dont il s'agit. Elles m'ont paru, en général, bien plus développées qu'à l'état normal. Chez le sujet de l'observation 113e, l'une de ces artères était incomparablement plus volumineuse que l'autre.

et nous tâcherons de rapporter chacune d'elles à sa véritable cause.

ARTICLE DEUXIÈME.

Des signes de l'hypertrophie du cœur; de son influence sur les hémorrhagies en général, et sur celles du cerveau et des poumons en particulier.

§ Ier. Signes de l'hypertrophie du cœur.

I. *Signes de l'hypertrophie du cœur en général.*

Les signes de l'hypertrophie du cœur se distinguent en ceux qui sont fournis par l'exploration de cet organe lui-même, de ses mouvemens et de ses bruits, et en ceux qui se tirent de l'exploration des autres organes et de leurs fonctions. Commençons par l'exposition des premiers.

Signes idiopathiques de l'hypertrophie du cœur.

L'augmentation permanente de la force et de l'étendue des battemens du cœur, et partant l'augmentation du double bruit normal qui les accompagne, voilà réellement les signes fondamentaux de l'hypertrophie pure et simple du cœur.

Si nous ajoutons qu'à ces signes, se joignent l'augmentation de l'étendue de la matité de la région précordiale, et quelquefois une saillie notable, une voussure manifeste de cette région, nous aurons indiqué tous les signes idiopathiques de l'hypertrophie du cœur. Entrons dans quelques détails sur chacun de ces signes.

1° Dans les cas où l'hypertrophie est très considérable, les mouvemens du cœur sont visibles dans une grande étendue du côté gauche de la poitrine et vers le creux de l'estomac, où ils déterminent une secousse, un ébranlement qu'on peut distinguer quelquefois à travers les vêtemens et les couvertures des malades. La pointe du cœur, plus déviée à gauche qu'à l'état normal, soulève le 6e, le 7e, et quelquefois même le 8e espace intercostal, tandis que les mouvemens de la base de cet organe répondent au 3e ou même au 2e espace intercostal.

2° Si l'on applique la main sur la région précordiale, elle est frappée, et pour ainsi dire rudement repoussée, par des battemens du cœur, semblables à des coups de marteau, ou mieux encore à des espèces de coups de poing. Nous avons actuellement sous les yeux un jeune homme de 30 ans, couché au n° 9 de la salle Saint-Jean-de-Dieu, qui nous présente un remarquable exemple de cette espèce de battemens. Chez ce sujet, affecté d'une énorme hypertrophie du cœur, en appliquant la main sur le creux de l'estomac, on reçoit un choc, un véritable coup, parfaitement détaché, comme le serait un coup de poing.

Dans certains cas, le cœur frappe la main de toute sa masse, tandis que dans d'autres il ne la repousse que de sa pointe. Par le toucher, on ressent l'ébranlement qui accompagne le choc du cœur, non seulement dans la région précordiale, mais jusqu'à la partie postérieure du côté gauche de la poitrine.

Si, au lieu d'explorer les battemens du cœur avec la main, appliquée immédiatement sur la région précordiale, on les explore avec un stéthoscope sur lequel on appuie la main, on distingue, d'une manière encore plus précise peut-être, l'impulsion de ces battemens. Enfin, si l'on applique l'oreille sur la région précordiale, la tête est soulevée à chaque contraction ventriculaire, avec une force proportionnelle au degré de l'hypertrophie.

Sauf le cas où ils se transforment en véritables palpitations, ce qui arrive pendant des exercices un peu fatigans, des émotions vives, des imprudences de régime, les battemens du cœur ne sont pas plus fréquens qu'à l'état normal : ils sont même quelquefois plus lents, ce qui tient peut-être à ce que la durée de la contraction, qui est en quelque sorte *filée*, est plus prolongée dans les grandes hypertrophies, qu'elle ne l'est à l'état sain. Hors le cas de complication avec un rétrécissement des orifices, avec une affection nerveuse du cœur, etc., les battemens de cet organe dans l'hypertrophie sont réguliers.

3° Les bruits du cœur offrent quelques modifications, selon la forme de l'hypertrophie. L'épaisseur des parois ventriculaires est une condition peu propre à la transmission de ces bruits. Aussi, lorsque l'épaisseur de ces parois est portée à un très haut degré (12 à 15 lignes et plus), et qu'en même temps les cavités des ventricules ont perdu de leur capacité normale, les bruits du cœur sont-ils sourds, obscurs, et comme étouffés. Mais quand l'épaisseur des parois ventriculaires est médiocre, que la cavité ventriculaire n'a pas perdu de son étendue, ou même est dilatée, alors les bruits du cœur sont plus forts, plus sonores, plus clairs; ils se propagent dans une étendue considérable de la poitrine, et souvent même jusqu'à la partie postérieure de cette cavité. En même temps l'oreille, appliquée immédiatement sur la poitrine, fait entendre distinctement, à chaque systole ventriculaire, le tintement métallique dont nous avons longuement parlé ailleurs. (Voy. les Prolégomènes).

Ce n'est que dans des cas exceptionnels que l'on entend un léger bruit de soufflet chez les individus affectés d'hypertrophie pure et simple du cœur, et cela n'arrive guère que pendant les accès de palpitations. En général, l'existence d'un bruit de soufflet constant et bien distinct chez un individu atteint d'une hypertrophie du cœur est un indice à peu près assuré d'une complication. (On trouvera dans les Prolégomènes, ainsi que dans les chapitres consacrés à l'endocardite et à la péricardite, les détails nécessaires sur les lésions propres à produire le bruit dont il s'agit).

4e L'hypertrophie du cœur n'est point accompagnée de douleur dans la région précordiale; mais lorsqu'elle est très considérable, quelques malades disent éprouver dans cette région, ainsi que vers le creux de l'estomac ou le centre phrénique, un sentiment de gêne et de poids incommode.

5o L'étendue de la matité de la région précordiale est en raison composée de l'hypertrophie et de la dilatation du cœur. Les observations que nous avons rapportées donnent des exemples des principaux degrés que peut offrir cette étendue. Sur le vivant comme sur le cadavre, nous avons déterminé par la percussion médiate, d'une manière tout-à-fait géométrique, le volume du cœur (1).

6o La *voussure* de la région précordiale n'avait point encore été signalée chez les individus affectés d'hypertrophie du cœur. Elle n'est cependant pas très rare dans les cas où l'hypertrophie est considérable; et nous l'avons constatée, de la manière la plus positive, chez un bon nombre de sujets, non seulement par l'inspection, l'application de la main, mais aussi quelquefois par la mensuration directe. Cette voussure est accompagnée d'un élargissement plus ou moins marqué des espaces intercostaux de la région qu'elle occupe. (Voy. les observ. 21e, 23e, 24e, 43e, 51e, 53e, 64e).

Signes réactionnels de l'hypertrophie du cœur.

1o *Lésions de la circulation artérielle et veineuse.* Le pouls, dans l'hypertrophie simple et anévrismale du cœur, est fort, grand, large, bien détaché, *vibrant*, régulier. Dans l'hypertrophie *concentrique*, le pouls conserve de la raideur et de la vibrance; mais il est peu développé, comme embarrassé ou comprimé. En général, les sujets affectés d'hypertrophie pure et simple du cœur ont le visage animé, l'œil brillant, une tendance aux hémorrhagies dites actives, et une chaleur un peu plus élevée qu'à l'état normal. Il est à peine nécessaire de dire que l'exploration du pouls ne fournit des signes que pour l'hypertrophie du ventricule aortique, et que si l'analogie nous porte à penser que le pouls de l'artère pulmonaire présente les caractères ci-dessus indiqués, dans les cas d'hypertrophie du ventricule droit, l'observation clinique ne nous offre aucun moyen de nous assurer directement du fait.

Les complications de l'hypertrophie du cœur avec les lésions que nous avons précédemment indiquées, modifient tellement le pouls, qu'on ne peut plus alors beaucoup compter sur son exploration pour le diagnostic de l'hypertrophie elle-même.

(1) Il est juste de déclarer que Corvisart, en percutant, suivant la méthode d'Avenbrugger, était parvenu au même résultat: «Souvent j'ai pu, dit ce profond observateur, déterminer avec »exactitude (l'ouverture des cadavres l'a prouvé) le degré de di»latation du cœur, en le mesurant, pour ainsi dire, sur l'étendue »des parois de la poitrine, où la percussion *faisait entendre un son* »*nul* ou seulement obscur.» (Ouv. cit., p. 388).

Dans l'hypertrophie pure et simple du cœur, sans lésion des valvules, sans rétrécissement des orifices ou des cavités du cœur, sans grave lésion *organique* des principaux vaisseaux artériels et veineux, la circulation veineuse s'opère librement, et il ne survient point de congestions passives, soit de sang, soit de sérosité, dans les différens organes et dans les cavités séreuses, ou dans les vacuoles du tissu cellulaire. Cela n'arrive réellement que dans les cas où l'hypertrophie est compliquée avec d'autres lésions propres à opposer un obstacle au cours du sang veineux.

2o *Lésions de la respiration.* En général, dans l'hypertrophie pure et simple du cœur, lorsque cet organe n'a pas acquis un volume très considérable, la respiration n'est pas sensiblement gênée. Mais lorsque le cœur est énorme, qu'il usurpe en quelque sorte le tiers ou le quart de l'espace réservé aux poumons, la respiration devient fréquente, courte, difficile. A la vérité, dans les cas de ce genre, il est rare que ce soit là la seule cause de la dyspnée : le plus ordinairement, en effet, une énorme hypertrophie du cœur est accompagnée d'une autre lésion qui s'oppose au libre passage du sang à travers le cœur, et détermine ainsi une congestion séro-sanguine dans les poumons.

3o *Lésions de la locomotion, de l'innervation, et de la digestion.* Ces fonctions ne sont pas notablement lésées dans les cas d'hypertrophie pure et simple. Les lésions qu'elles peuvent éprouver, par suite des complications de l'hypertrophie, ne doivent pas nous occuper ici.

Le tableau que nous venons de tracer, en traitant de l'influence qu'exerce l'hypertrophie du cœur sur diverses fonctions, est loin de ressembler exactement à celui présenté par les auteurs. Mais, on peut le dire, sans crainte d'être démenti par les faits, les signes de cet ordre n'avaient jamais été soumis au creuset d'une saine analyse, et, sur cette matière, nos devanciers avaient commis de graves méprises. Qu'on ouvre leurs ouvrages, et l'on verra qu'ils donnent pour signes de l'hypertrophie ou de l'anévrisme actif du cœur, l'*injection violette de la face*, *l'engorgement de tous les capillaires veineux en général, les hydropisies et les hémorrhagies passives, la dyspnée, l'étouffement*, etc. C'est pourtant là, me permettra-t-on de le dire, une sorte de contre-sens physiologique. De tels signes dénotent évidemment un obstacle mécanique ou vital à la circulation. Or, comment concilier ces phénomènes d'obstacle à la circulation avec une simple hypertrophie, un anévrisme *actif* du cœur? En effet, loin d'enrayer le mouvement circulatoire, cet état du cœur constitue, au contraire, une condition propre à imprimer une nouvelle énergie au cours du sang. Peut-on supposer, en bonne et saine physiologie, qu'une véritable et simple hypertrophie du cœur soit capable par elle-même de produire des phénomènes qui nous révèlent un embarras, un affaiblissement des fonctions circulatoires?

Autant vaudrait dire alors que les larges épaules du portefaix, les bras robustes du boulanger, les vigoureux mollets du danseur, sont des conditions qui rendront le premier impropre à porter de lourds fardeaux, le second à remuer la pâte, et le troisième à exécuter les divers mouvemens dont se compose son art. Quoi! nous attribuerions à l'*anévrisme actif*, à l'hypertrophie du cœur, des symptômes évidens d'obstacle à la circulation! Comme si nous avions oublié que, dans les cas d'hypertrophie, dégagés d'une complication propre à entraver le cours du sang (voy. par exemple l'observ. 113e), les sujets ont le pouls large, vigoureux et vibrant comme les mouvemens de leur cœur; que leur face est d'un rouge vif et non violacé; que la transpiration de leur peau est augmentée et non diminuée; qu'ils sont prédisposés aux hémorrhagies actives et non aux congestions sanguines ou séreuses passives!

Mais, répondra-t-on, d'où proviennent donc les signes d'obstacle à la circulation, tels qu'on les rencontre si souvent chez les individus atteints d'hypertrophie du cœur? De quelques-unes des nombreuses complications qui peuvent accompagner cette hypertrophie, et spécialement d'une grave lésion des valvules, d'un rétrécissement des orifices du cœur (1), de profondes altérations dans l'aorte ou les grosses veines, de la formation d'abondantes concrétions sanguines, etc.? C'est pour n'avoir point tenu compte de tous les élémens morbides qui se rencontrent dans les cas d'hypertrophie, pour n'avoir pas apprécié chacun d'eux à sa juste valeur, que les auteurs sont tombés dans l'erreur que nous relevons ici : *Cavendum est*, dit très bien Michelotti, *ubi plura simul vitia deprehendantur, ne sine certâ ratione, unum aliquod, potissimum, pro morbi causâ proponatur.*

II. *Signes propres à l'hypertrophie de chacune des cavités du cœur en particulier.*

Les signes que nous venons d'exposer s'appliquent spécialement à l'hypertrophie des ventricules. Nous ne pensons pas qu'il soit possible dans l'état actuel de la science, de déterminer, d'une manière précise, les signes propres à l'hypertrophie des oreillettes en général et à l'hypertrophie de chacune d'elles en particulier. Mais comme elle accompagne presque constamment les grandes hypertrophies des ventricules, le diagnostic de celles-ci entraîne en quelque sorte celui de l'hypertrophie des oreillettes.

(1) L'hypertrophie concentrique peut, quand elle est poussée très loin, équivaloir à un obstacle à la circulation de ce dernier genre. Mais il est évident que dans cette forme de l'hypertrophie, qui constitue aussi un cas compliqué, c'est au rétrécissement de la cavité, et non à l'hypertrophie des parois, qu'il faut attribuer les phénomènes d'obstacle à la circulation.

Nous n'avons point, il faut l'avouer, dit Corvisart, *de signes très certains qui caractérisent bien particulièrement l'affection de l'une plutôt que de l'autre des quatre cavités du cœur.* Cette assertion, fort juste sous un rapport, ne l'est pas sous tous les autres. En effet, il est des signes qui caractérisent avec certitude l'hypertrophie des ventricules.

1° *Diagnostic de l'hypertrophie du ventricule gauche.* On reconnaîtra cette hypertrophie aux signes suivans : Les battemens dont nous avons décrit plus haut les caractères, se font principalement sentir dans la région des cartilages des 5e, 6e, 7e, ou même 8e côtes : c'est là que se trouvent à leur maximum d'intensité, la matité, et la voussure ou la saillie précédemment indiquées. En même temps, le pouls est fort, tendu, vibrant, le visage vermeil; les yeux sont animés; il se manifeste, à des intervalles plus ou moins éloignés, des bouffées de chaleur vers la tête, des étourdissemens, des saignemens de nez, etc.

2° *Diagnostic de l'hypertrophie du ventricule droit.* Les battemens du cœur, les palpitations, se font sentir particulièrement sous la partie inférieure du sternum (voy. l'observ. 121e); c'est là surtout que se trouve la matité, et, à moins que cette hypertrophie ne soit compliquée de celle du ventricule gauche, ce qui est à la vérité très commun, le pouls ne présente pas la force et la vibrance dont nous avons parlé plus haut. Les malades sont sujets à des congestions sanguines *actives* des poumons, et quelques uns expectorent même, de temps en temps, une certaine quantité d'un sang pur et vermeil (nous reviendrons tout à l'heure sur cet accident). On a répété, d'après Lancisi, que le battement, la *fluctuation* des veines jugulaires, ou même leur simple dilatation, était un signe d'anévrisme, soit *actif*, soit passif, du ventricule et de l'oreillette du côté droit. Nous avons déjà parlé de ce phénomène en traitant des lésions des valvules et des orifices du cœur, et nous y reviendrons, quand nous étudierons la dilatation de cet organe. Qu'il nous suffise de noter ici en passant que le *pouls veineux* n'est pas une condition nécessaire de l'hypertrophie du ventricule droit, et que s'il existe fréquemment avec elle, c'est qu'alors l'orifice auriculo-ventriculaire n'est pas exactement fermé pendant la systole, soit en raison de son extrême dilatation, soit en raison d'une lésion quelconque qui entraîne l'*insuffisance* de la valvule tricuspide, défaut d'occlusion qui permet à une certaine quantité de sang de refluer du côté de l'oreillette droite et des veines qui s'y dégorgent.

Étant donnés les signes généraux de chacune des formes de l'hypertrophie des ventricules, et les signes spéciaux de l'hypertrophie de chacun de ces ventricules, il est évident que l'on connaît par là ceux qui caractérisent les combinaisons possibles de ces diverses formes d'hypertrophie entre elles. Passons donc à un autre sujet.

§ II. De l'influence de l'hypertrophie des ventricules du cœur sur les hémorrhagies en général, et sur celles du cerveau et des poumons en particulier.

Nous avons déjà effleuré cette question en exposant les signes fournis par l'exploration de la circulation, chez les individus atteints d'une hypertrophie des ventricules du cœur. Mais la matière nous a paru assez importante pour exiger un paragraphe à part.

1° *De l'influence de l'hypertrophie du ventricule gauche du cœur sur les hémorrhagies en général, et sur celle du cerveau en particulier.*

De la connaissance de l'influence qu'exerce normalement le ventricule gauche sur la circulation de toutes les artères en général, on pourrait en induire, *à priori*, qu'un des effets dynamiques de l'hypertrophie de ce ventricule sera une prédisposition aux hémorrhagies dites *actives* et aux hémorrhagies par rupture, surtout dans les parties qui opposent le moins de résistance à l'effort du sang, parmi lesquelles il faut placer certaines membranes muqueuses, la pulpe cérébrale, etc. L'expérience et l'observation sont ici conformes aux inductions de la logique physiologique.

Legallois me paraît être le premier des médecins modernes qui, dans l'observation que nous avons rapportée ailleurs (obs. 126e), ait entrevu et indiqué l'influence d'une hypertrophie considérable du ventricule gauche sur l'apoplexie sanguine ou hémorrhagie cérébrale. Plus tard, M. le professeur Richerand insista d'une manière plus explicite sur cette question de physiologie pathologique, et après avoir rappelé que trois illustres médecins, Malpighi, Cabanis et Ramazzini, enlevés à la science par des attaques d'apoplexie foudroyante, étaient affectés d'une hypertrophie du ventricule aortique, il posa en principe que cette affection était une prédisposition plus prochaine à l'apoplexie que la *constitution dite apoplectique* (1). Depuis, un grand nombre d'auteurs, et M. le docteur Bricheteau en particulier, ont soutenu la même thèse (2).

Si l'hypertrophie du ventricule gauche exerce réellement une influence notable sur le développement de certaines hémorrhagies du cerveau, on conçoit qu'elle peut aussi, mais d'une manière bien moins directe et moins prochaine, constituer une prédisposition plus ou moins marquée aux congestions inflammatoires du même organe, et partant à l'espèce de ramollissement qui est quelquefois la conséquence de ces congestions.

Dans ces derniers temps, notre honorable confrère et ami, M. le docteur Rochoux, a nié formellement l'influence qu'on avait attribuée à l'hypertrophie du ventricule gauche sur la production de l'hémorrhagie cérébrale. Je crois que M. Rochoux a été conduit à cette opinion par la doctrine qu'il s'est formée sur le mode de génération de cette hémorrhagie, qu'il considère, contre le sentiment de tous les autres observateurs, comme étant toujours précédée d'un ramollissement particulier de la substance cérébrale (ramollissement *hémorrhagipare*). En effet, on ne voit pas un rapport aussi direct entre une hypertrophie du cœur et l'espèce de ramollissement non inflammatoire dont il s'agit, qu'entre la même hypertrophie et une hémorrhagie cérébrale soit par rupture, soit par exhalation sanguine. Au reste, ce n'est que par des observations qu'on peut résoudre d'une manière satisfaisante le problème qui nous occupe. Avant de résumer celles qui sont contenues dans cet ouvrage, je signalerai une circonstance jusqu'ici négligée par les observateurs, savoir, la fréquence de la dégénérescence crétacée, et partant de la *fragilité* des artères cérébrales chez les sujets qui succombent à une hémorrhagie cérébrale, et qui sont atteints d'une hypertrophie du ventricule gauche du cœur. On conçoit facilement combien une telle altération du système artériel du cerveau est favorable à sa rupture, et partant à la production d'une hémorrhagie. Sans doute, cette altération n'est pas constante; sans doute aussi, il est des hémorrhagies cérébrales chez des individus qui ne sont point affectés d'hypertrophie du ventricule gauche; mais ce serait, à mon avis, fermer les yeux à la double évidence des faits et du raisonnement, que de refuser à cette affection ainsi qu'à l'altération crétacée, existant chacune isolément, et surtout existant l'une et l'autre à la fois, une place parmi les causes prédisposantes ou même déterminantes de l'hémorrhagie cérébrale.

Venons maintenant à nos propres observations.

Or, sur 54 cas d'hypertrophie du cœur rapportés dans ce chapitre et dans le premier et le second chapitre du premier livre, il en est 11, c'est-à-dire un peu plus d'un cinquième, dans lesquels on a observé une hémorrhagie ou un ramollissement du cerveau (1). Les cas de ramollissement sont au nombre de cinq (obs. 75e, 116e, 118e, 126e et 127), et ceux d'hémorrgahie au nombre de six (obs. 21e, 63e, 113e, 125e, 128e, et 129e). Parmi les sujets des onze cas dont il s'agit, il se trouve cinq hommes et six femmes; et, circonstance assez singulière, c'est que les cinq cas de ramollissement ont été observés chez des femmes (une seulement a éprouvé une

(1) Corvisart n'*ose pas assurer avoir observé un seul cas dans lequel l'apoplexie ait été l'effet évident d'une maladie du cœur.* Mais il pense que les *faits rapportés par Morgagni, Laurent, Lieutaud, Testa et d'autres encore, suffisent pour établir qu'une affection du cœur* (il ne dit pas laquelle) *peut devenir la cause déterminante de l'apoplexie.* (Ouv. cité, pag. 192).

(2) Les premières recherches de M. Bricheteau sur cette matière ont été publiées dans le *Journal complémentaire du Dictionnaire des sciences médicales.* Plus récemment, ce savant observateur s'est occupé du même sujet dans un ouvrage qui a pour titre : *Clinique de l'hôpital Necker.*

(1) Il est bon de noter que parmi ces 54 cas, il s'en trouve un certain nombre dans lesquels l'hypertrophie n'affectait pas, ou n'affectait que légèrement le ventricule gauche, ce qui rend plus forte encore la proportion que nous signalons ici.

hémorrhagie cérébrale). De ces onze sujets, un était âgé de 25 ans, un de 32, un de 40, un de 49, un de 53, un de 56, un de 57, un de 60, deux de 65 et un de 79.

L'état des artères cérébrales n'est indiqué que dans sept cas. Dans quatre de ces sept cas, elles étaient ossifiées, crétacées. Dans deux cas elles étaient saines et dans un autre leurs parois étaient seulement un peu blanches et épaissies. Parmi les quatre cas où l'état des artères cérébrales n'est pas indiqué, il en est un où l'on a noté une ossification des artères carotides : il est par conséquent assez probable que la même lésion existait dans les artères cérébrales.

Dans six de ces cas, il existait une hypertrophie *anévrismale* ou avec dilatation, de la cavité du ventricule gauche; dans trois, une hypertrophie *concentrique* ou avec rétrécissement de la cavité, et dans deux, une hypertrophie *simple* ou avec état normal de la cavité (1).

2° *De l'influence de l'hypertrophie du ventricule droit du cœur sur l'hémorrhagie ou aploplexie pulmonaire.*

Je ne possède, pour ma part, que trois observations de véritable apoplexie ou hémorrhagie pulmonaire, chez des individus atteints d'une hypertrophie du ventricule droit (observ. 21e, 110e, et 121e). Dans deux cas, l'hypertrophie du ventricule droit coïncidait avec celle du ventricule gauche et des oreillettes; dans un cas (observ. 121e), elle existait sans hypertrophie marquée du ventricule gauche. Ces cas ne me paraissent pas assez nombreux pour pouvoir démontrer incontestablement l'influence du ventricule droit sur la production des hémorrhagies du parenchyme même des poumons et de la membrane muqueuse des voies respiratoires. Cependant ces faits doivent être pris en sérieuse considération, et tout porte à conjecturer que d'autres viendront les confirmer (2).

(1) Testa et Corvisart ont signalé la cécité et la fonte de l'œil comme des effets des maladies organiques du cœur. Le dernier de ces accidens est cependant tellement rare, que l'on n'en trouve aucun exemple dans la plupart des traités des maladies du cœur. La 4e observation de l'*Essai sur les maladies du cœur* est peut-être le seul cas de ce genre que l'on puisse citer. Or, il s'agit dans ce cas d'une péricardite et non d'une de ces lésions que les auteurs ont désignées sous le nom d'*organiques*.

Mais ce qu'il y a de certain, c'est que le système artériel de l'œil étant en quelque sorte une dépendance de celui du cerveau, il participe quelquefois à l'état crétacé de ce dernier; et de là peut-être, dans quelques cas, des troubles de la circulation et de la nutrition de l'œil, et par suite de ses fonctions.

D'autres auteurs ont placé les maladies dites organiques du cœur, et notamment ce qu'ils appellent l'*anévrisme* de cet organe, parmi les causes de la *gangrène*. Quant à nous, nous n'avons jamais observé cet accident que dans les cas où la maladie du cœur était compliquée d'un obstacle au cours du sang dans le système artériel de la partie gangrénée, ainsi que cela est arrivé chez le sujet de l'observation 131e. Cet obstacle à la circulation artérielle d'une partie, quelle qu'en soit la nature, est une cause de gangrène, qui jusqu'ici n'avait pas encore été assez étudiée.

(2) Je crois devoir rappeler ici ce que j'ai dit à ce sujet dans un mémoire sur l'hypertrophie du cœur, publié en 1824, dans les *Archives générales de médecine*, et, un peu plus tard, dans le *Traité des maladies du cœur*, dont M. Bertin m'avait confié la rédaction : « Avoir démontré l'influence de l'hypertrophie du ventricule gauche sur le cerveau, c'est avoir prouvé celle de l'hypertrophie du ventricule droit sur le poumon : car, de même que l'encéphale reçoit directement le choc du flot de sang que le ventricule gauche lance dans l'aorte, ainsi le poumon reçoit immédiatement l'impulsion communiquée à la colonne de sang que le ventricule droit projette dans le tronc pulmonaire. Par conséquent, lorsque les parois de ce ventricule ont augmenté d'épaisseur et d'énergie, elles impriment à la circulation pulmonaire une activité proportionnelle à leur hypertrophie, surmontent parfois la résistance des vaisseaux; et de là des hémorrhagies, des *apoplexies pulmonaires*, qui s'opèrent ainsi par le même mécanisme que l'*apoplexie* proprement dite, c'est-à-dire l'hémorrhagie cérébrale, dans les cas d'hypertrophie du ventricule aortique... Il ne faut pas confondre ces espèces d'hémorrhagies, *ces coups de sang* du poumon, avec celles qui sont le résultat d'un grand obstacle mécanique à la circulation veineuse. »

J'ajouterai à ce que j'ai dit alors qu'on retrouve rarement dans l'artère pulmonaire cette altération crétacée, osseuse ou calcaire, qui, comme nous l'avons vu, se rencontre si fréquemment dans l'aorte et les artères cérébrales. Or, nous avons montré que cette altération était une cause prédisposante à l'hémorrhagie cérébrale, et qu'elle secondait singulièrement l'action de l'hypertrophie. Serait ce à l'absence de cette cause adjuvante qu'il faudrait attribuer, du moins en partie, la rareté des hémorrhagies pulmonaires dans les cas d'hypertrophie du ventricule droit?

ARTICLE TROISIÈME.

Des causes, du mode de développement et de la marche de l'hypertrophie du cœur.

L'étiologie de l'hypertrophie du cœur laisse beaucoup à désirer dans les auteurs qui s'en sont occupés. Ceux qui sont postérieurs à Corvisart n'ont guère fait autre chose que répéter ce qui avait été dit par cet illustre praticien, à l'article du mode de développement de l'*anévrisme actif du cœur*. « Le » cœur, ainsi que tous les autres muscles du corps » humain, écrit Corvisart, est susceptible de pren- » dre un accroissement plus marqué, une consis- » tance plus solide, une force plus considérable par » la continuité, et surtout par l'énergie plus grande » de son action. N'observe-t-on pas, en effet, tous » les jours, un développement extraordinaire de » tous les muscles du corps chez les portefaix, de » ceux des bras chez les forgerons, les boulangers, » etc? L'exercice pour les muscles extérieurs, » l'exercice et l'irritation pour le cœur, sont les » causes principales qui font de ces organes un cen- » tre de nutrition plus actif, et y fixent une quantité » plus grande de substance nutritive. »

Passant ensuite aux causes déterminantes de cet *exercice* forcé, de cette *irritation* du cœur, Corvisart considère comme telles : l'étroitesse des artères *ou les défauts de rapport entre le calibre des vaisseaux et la quantité de sang que le cœur doit y faire passer; tous les obstacles opposés au cours du sang soit par un vice d'organisation, soit par un état pathologique quelconque, soit par l'influence des affections morales sur l'action du cœur, soit par les actes du corps, peut-être aussi la qualité plus ou moins stimulante du sang, qui, à égale quantité, doit aug-*

menter ou diminuer la force de l'organe. (*ouv. cit.; pag* 69-70).

Fidèle à la doctrine de Corvisart, nous avions, dans nos premiers travaux, attaché une importance un peu exagérée à l'influence des obstacles à la circulation aortique ou pulmonaire sur le développement de l'hypertrophie du cœur en général et de celle de ses ventricules en particulier (1). La collection de nouveaux faits, observés et analysés avec une grande attention, le rapprochement de ces faits de ceux relatifs à l'hypertrophie des organes autres que le cœur, nous ont fourni quelques nouvelles lumières sur les conditions qui président au développement de l'hypertrophie du cœur.

Nous avons vu que Corvisart, Dupuytren, Marandel, M. Cruveilhier, etc., rattachaient au genre *irritation* l'acte morbide sous l'influence duquel s'opère l'hypertrophie en général et celle du cœur en particulier. Pour distinguer ce mode d'irritation de tous les autres, nous lui conserverons le nom d'*irritation nutritive*, qui lui a été assigné par Dupuytren (2). Tous les auteurs étant d'accord sur ce point, il ne reste plus qu'à déterminer les causes directes ou indirectes de l'irritation nutritive du cœur.

Les causes directes, comme l'avait très bien remarqué Corvisart, sont principalement les exercices fatigans, les professions qui exigent de grands efforts, les affections morales qui excitent de vives palpitations, un régime stimulant, etc. Sous ce point de vue, il en est du cœur comme de tous les autres organes en général, qui tous s'hypertrophient sous l'influence d'un exercice trop actif auquel ils sont habituellement soumis (3).

Mais ce n'est pas toujours d'une manière aussi directe que s'hypertrophient les divers organes en général, et le cœur en particulier; et c'est ici que nous avons à présenter aux lecteurs quelques aperçus nouveaux sur lesquels nous appelons toute leur attention.

Tous les bons observateurs savent aujourd'hui combien il est fréquent de rencontrer un épaississement hypertrophique dans une foule d'organes qui ont été le siége d'une longue congestion inflammatoire, soit que cette congestion ait été chronique de prime abord, soit qu'après avoir affecté le mode aigu, elle ait fini par revêtir le mode chronique. Et ce qu'il y a de bien remarquable, c'est que, dans les cas dont il s'agit, l'hypertrophie pure occupe les tissus voisins de celui où régnait l'inflammation plutôt que ce dernier lui-même (celui-ci s'épaissit bien, il est vrai, mais il est rare qu'il n'éprouve pas, en même temps qu'il s'épaissit, une altération de texture, un ramollissement ou une induration, par exemple). C'est ainsi que le tissu cellulaire, que les ganglions lymphatiques, etc., s'hypertrophient à la suite d'ulcérations chroniques de la peau et de certaines membranes muqueuses; c'est ainsi que les tissus fibreux des articulations, que les extrémités articulaires des os elles-mêmes s'hypertrophient à la suite d'une inflammation chronique des synoviales articulaires; et pour passer à des faits qui se rallient plus prochainement encore à l'hypertrophie du tissu musculaire du cœur, c'est ainsi que la couche musculaire de l'estomac, de l'intestin et de la vessie s'hypertrophie assez fréquemment à la suite des phlegmasies dites chroniques de la membrane interne de ces viscères creux.

Il suffisait de généraliser ces faits, dont personne ne contestera la rigoureuse exactitude, pour établir *à priori* que l'hypertrophie du tissu musculaire du cœur doit se rencontrer fréquemment à la suite des inflammations prolongées ou chroniques des membranes externe et surtout interne de cet organe. Toutefois, ce n'est point ainsi que j'ai procédé pour mon compte, et ce n'est réellement qu'à *posteriori*, par voie d'observation directe et non par voie d'*induction et de généralisation*, que je suis parvenu à établir que l'hypertrophie du tissu musculaire du cœur est souvent consécutive à la péricardite et surtout à l'endocardite *chroniques*.

(1) Les obstacles dont il s'agit sont une cause directe et prochaine de dilatation du cœur; aussi, lorsqu'ils sont très puissans, donnent-ils à l'hypertrophie qui peut coïncider avec eux, la forme *anévrismale* ou *excentrique*.

(2) Nous répétons à ceux qu'offusque le mot *irritation*, depuis qu'il est devenu pour ainsi dire le symbole d'une grande révolution médicale, que, pour nous, l'expression d'*irritation nutritive* est exactement synonyme d'*augmentation de nutrition*.

(3) Dans le mémoire que j'ai publié en 1824 sur l'hypertrophie du cœur, j'ai admis pour celle du ventricule droit une cause particulière, qu'il n'est peut-être pas inutile de rappeler ici. Cette cause consisterait dans le passage d'une certaine quantité de sang artériel dans les cavités droites du cœur, par suite d'une perforation congénitale ou accidentelle de la cloison inter-auriculaire ou inter-ventriculaire. J'avoue que cette cause d'*irritation* ou d'*excitation* est un peu hypothétique. Il est néanmoins des considérations assez puissantes qui militent en faveur de notre opinion. En effet, chez les sujets des observations 75e, 76e, 77e, 79e, qui tous étaient affectés d'une hypertrophie du ventricule droit, il existait une communication entre les cavités droites et les cavités gauches du cœur, et partant la possibilité du passage d'une certaine quantité du sang de ces dernières dans les premières. D'un autre côté, ne sait-on pas aujourd'hui que dans le cas de passage du sang d'une artère dans une veine, comme il arrive chez les sujets atteints de ce qu'on appelle en chirurgie un *anévrisme variqueux*, la veine s'épaissit, *s'hypertrophie*, *s'artérialise*, pour ainsi dire? N'est-ce pas jusqu'à un certain point un phénomène du même genre qui s'opère lorsque le ventricule *veineux* s'hypertrophie dans le cas indiqué plus haut? Il *s'artérialise*, si l'on ose ainsi parler, comme la veine qui communique avec une artère. Et je me sers d'autant plus volontiers de cette comparaison, que pour expliquer l'hypertrophie du ventricule pulmonaire ou *veineux*, quelques auteurs, et Corvisart entre autres, avaient cru devoir imaginer une *prédisposition organique native*, une *transposition* des ventricules. Dans l'observation 79e, Morgagni, à qui elle appartient, dit expressément: *Ventriculus sinister formâ erat quâ solet dexter, et dexter vicissim quâ sinister; et quanquam hoc latior, parietibus tamen crassioribus.* Ce passage de Morgagni justifie en quelque sorte doublement notre comparaison.

Quoi qu'il en soit, en admettant que la cause dont nous venons de nous occuper exerce réellement quelque influence sur le développement de certaines hypertrophies du ventricule droit, il importe de renfermer cette influence dans de justes limites, et de ne pas négliger les autres causes qui pourraient agir de concert avec elle dans les cas où son intervention peut être légitimement admise.

Après avoir constaté que, sur les 33 cas bien décrits d'endocardite et de péricardite chroniques rapportés dans les deux premiers chapitres de cet ouvrage, il n'en était aucun où l'hypertrophie du tissu musculaire du cœur manquât, c'eût été réellement nier l'évidence que de ne pas reconnaître quelque rapport entre cette dernière maladie et les deux premières (1). C'est alors seulement que, rappelant dans mon esprit les faits d'hypertrophie des organes autres que le cœur, et considérant les connexions qui existaient entre elle et les phlegmasies dites chroniques de ces organes, je fus frappé de la similitude qui, sous le rapport que nous étudions, se trouvait entre l'hypertrophie du cœur et celle de tous les autres organes en général.

Ainsi donc, le mode de développement de l'hypertrophie musculaire du cœur, tel que nous venons de le signaler, n'est point un phénomène isolé, mais bien la confirmation nouvelle d'une *loi* que des faits déjà connus avaient démontrée (2).

Cela étant posé, nous pouvons placer maintenant parmi les causes *indirectes* de l'hypertrophie du tissu musculaire du cœur, toutes celles qui peuvent donner lieu à une péricardite ou à une endocardite, avec cette condition formelle toutefois, savoir, que ces dernières maladies ne sont, en général, suivies de la première qu'autant qu'elles se prolongent et qu'elles affectent, comme on dit, le mode ou la forme chronique.

Il nous semble qu'on pourrait donner le nom d'*hypertrophie consécutive* à celle qui se développe dans les cas dont il vient d'être actuellement question, et le nom d'*hypertrophie primitive* à celle qui s'opère sous l'influence des causes directes que nous avons indiquées plus haut.

D'après ce qui précède, on présume facilement quelle doit être la marche de l'hypertrophie du tissu musculaire du cœur. Règle générale : d'après les faits nombreux contenus dans cet ouvrage et dans les autres monographies sur les maladies du cœur, l'hypertrophie du tissu musculaire de cet organe ne s'opère que d'une manière lente et graduée. De tous les cas particuliers que nous avons rapportés, deux seulement semblent faire exception à cette règle (observ. 115e et 117e). Chez les sujets de ces deux observations, l'un âgé de 40 ans, l'autre de 22 ans, une hypertrophie considérable du cœur paraît s'être développée dans l'espace de trois semaines à un mois. Ces exemples d'hypertrophie *aiguë* du cœur ont besoin d'être confirmés. Nous n'avons pas la certitude, malgré l'assertion du premier des malades, dont nous avons recueilli nous-même l'observation, que sa maladie ne dâtât, en effet, que de trois semaines. Quant au second sujet, que nous n'avons point observé, et qui n'était âgé que de 22 ans, nous ferons remarquer que la maladie du cœur à laquelle il succomba coïncidait avec un rhumatisme articulaire aigu (cet ouvrage fourmille réellement d'exemples de cette coïncidence). Or, il serait rigoureusement possible qu'on eût pris pour une hypertrophie proprement dite du cœur une sorte de tuméfaction ou de turgescence inflammatoire de cet organe. Ce sera bien là, si l'on veut, une *hypertrophie* du cœur; mais en appliquant ce mot à l'état dont il s'agit, il est clair qu'on le détourne un peu de la signification qu'on lui avait jusqu'ici reconnue.

ARTICLE QUATRIÈME.

Traitement de l'hypertrophie du cœur.

Considérée en elle-même et indépendamment des autres maladies du cœur avec lesquelles elle peut être combinée, l'hypertrophie du tissu musculaire de cet organe doit être combattue par l'usage bien entendu des émissions sanguines et des sédatifs, secondés par le repos et par un régime alimentaire d'autant plus sévère que la maladie est plus avancée.

La fameuse méthode de Valsalva et d'Albertini ne trouve sa rigoureuse et stricte application que dans les cas où l'hypertrophie est réellement énorme. Et même dans ces cas extrêmes, on trouvera peu de malades doués d'une assez grande patience et d'une résignation assez stoïque, pour se soumettre sans réserve à une pareille méthode.

Dans une maladie qui ne peut céder que lentement et graduellement aux moyens qui lui sont opposés, il est bien difficile de formuler exactement le nombre des émissions sanguines que l'on devra pratiquer, en se conformant pour la quantité de sang à retirer chaque fois, aux circonstances d'âge, de force, de tempérament, etc. Chez un adulte, de force moyenne, affecté d'une hypertrophie du cœur d'étendue également moyenne, 3 à 4 saignées du bras, de 3 à 4 palettes, pourront être pratiquées dans le cours du traitement, et l'on y joindra 1 ou 2 applications de ventouses scarifiées sur la région précordiale, à la dose de 2 à 3 palettes chacune. Le mode d'action des émissions sanguines, dans la maladie qui nous occupe, est si simple, que nous pouvons nous dispenser de l'expliquer.

De tous les sédatifs auxquels on puisse recourir,

(1) A ces 33 cas d'hypertrophie du cœur, il faut ajouter les 21 que contient le présent chapitre, et qui, pour la plupart, confirment le *rapport* ci-dessus énoncé.

(2) Si c'en était ici le lieu, et si l'espace nous le permettait, nous montrerions de nouveaux points de contact entre l'hypertrophie du cœur et celle d'autres organes creux. Nous verrions que, pour les autres organes comme pour le cœur, l'hypertrophie coïncide souvent avec un rétrécissement de leurs orifices (c'est ce qui arrive particulièrement dans beaucoup de cas d'hypertrophie des fibres charnues de l'estomac et de la vessie); que cette hypertrophie des organes autres que le cœur est souvent accompagnée de la dilatation, et quelquefois du rétrécissement de leur cavité; qu'elle est générale ou partielle, et que, par exemple, il y a une grande analogie entre l'hypertrophie des colonnes charnues de la vessie (vessies à colonnes) et l'hypertrophie des colonnes musculaires des cavités du cœur, etc.

le plus efficace, le plus direct, c'est incontestablement la digitale : ce médicament, comme je l'ai déjà dit, est le véritable opium du cœur. Je n'insisterai point ici sur ses différens modes d'application; je dirai seulement que je l'ai employé avec beaucoup d'avantage par la méthode endermique. Je fais ordinairement appliquer un vésicatoire sur la région précordiale, et chaque jour on recouvre sa surface de poudre de digitale, à la dose graduée de 6 à 15 grains. On diminue ainsi, comme par enchantement, le nombre et la force des battemens du cœur, et ce ralentissement des battemens du cœur constitue pour cet organe un véritable repos, une sorte de diète, dont on comprend facilement tous les avantages. Car, s'il est vrai qu'un exercice immodéré du cœur soit une des causes les plus prochaines de son hypertrophie, un des corollaires de cette proposition, c'est que la diminution d'action de cet organe constitue une condition éminemment favorable à la *résolution* de la maladie que nous venons de nommer. Par les émissions sanguines, on enlève au cœur une portion de son stimulus naturel et de l'*aliment* indispensable à sa nutrition; par la digitale on engourdit, on assoupit en quelque sorte le principe dynamique ou nerveux de l'action du même organe (1).

Le repos de l'esprit et du corps, un régime doux et ténu, quelques tisanes rafraîchissantes, calmantes, telles que la solution du sirop d'orgeat, l'infusion de fleurs de tilleul et de feuilles d'oranger, sont autant de moyens qu'il ne faut pas négliger, et sans le concours desquels (je parle surtout du repos et du régime alimentaire), on n'obtiendrait pas des émissions sanguines et des sédatifs tout le succès qu'on a droit d'en attendre.

On a vanté dans ces derniers temps l'administration de l'iode dans les cas d'hypertrophie du cœur. Je n'ai employé que chez un ou deux malades, et sans résultat avantageux, cet anti-hypertrophique, si puissant contre une foule d'hypertrophies extérieures, où son emploi est bien plus facile.

On constate la diminution de l'hypertrophie du cœur par les méthodes d'exploration que nous avons fait connaître, en traitant des signes de cette maladie, et spécialement par la percussion, l'inspection et le toucher.

Les cas dans lesquels nous avons obtenu une notable diminution, sinon une complète disparition de l'hypertrophie du cœur, sont assez nombreux. M. Laënnec possédait *une douzaine d'exemples de guérisons d'hypertrophie simple ou avec dilatation du cœur, qui ne s'étaient point démenties depuis plusieurs années*. Un seul de ces exemples est rapporté par M. Laënnec, et il est d'autant plus intéressant que le sujet ayant succombé à une autre maladie, deux ans après la guérison, M. Laënnec constata par l'ouverture du corps que le cœur, loin d'être encore hypertrophié, était dans un état d'évidente atrophie (1).

CHAPITRE II.

HISTOIRE GÉNÉRALE DE L'ATROPHIE, OU DE LA DIMINUTION DE NUTRITION DU COEUR (2).

ARTICLE PREMIER.

Caractères anatomiques de l'atrophie du cœur.

Nous avons exposé dans nos Prolégomènes les différences qui existent entre le poids et le volume

(1) Je me suis assuré un si grand nombre de fois de l'action sédative de la digitale, que j'ai peine à comprendre comment un observateur tel que M. Laënnec a pu la mettre sérieusement en doute. « J'avoue, dit-il, que l'action de la digitale NE M'A JAMAIS » PARU BIEN ÉVIDENTE, et surtout constante, même lorsque la dose » était au point de produire des vomissemens et des vertiges. J'ai » remarqué seulement, avec plusieurs praticiens qui se sont occu- » pés des propriétés de la digitale, que, dans les premiers jours de » son administration, elle accélère SOUVENT les battemens du cœur, » et que par la suite elle SEMBLE QUELQUEFOIS les ralentir. » (Ouv. cit., t. II, p. 735).

En vérité, je ne sais de quelle digitale M. Laënnec a pu se servir pour observer les effets ci-dessus indiqués. Ce que l'expérience la plus exacte me permet d'affirmer, de la manière la plus positive, c'est que la *bonne* digitale, *dans les premiers jours de son administration, n'accélère pas souvent les battemens du cœur*, et que non seulement elle SEMBLE quelquefois les ralentir, mais qu'elle les ralentit bien réellement, et, chez plusieurs individus, dans l'espace de 24 à 48 heures seulement. Nous avons fait descendre ces battemens de 100 et plus par minute à 48, 44, 36 et même 28.

Il est bon de prévenir les praticiens que l'usage prolongé de la digitale, à une dose un peu forte, donne quelquefois lieu à un délire et à des hallucinations qui peuvent persister pendant plusieurs jours. Il importe de suspendre l'administration de la digitale, jusqu'à ce que l'accident que nous signalons ait disparu. Tout récemment encore (avril 1835), nous avons observé, pour la troisième fois, le délire produit par la digitale, chez un jeune homme, couché au n° 2 de la salle Saint-Jean-de-Dieu, où il fut admis pour un rhumatisme articulaire aigu, compliqué de péricardite. Au bout de trois ou quatre jours de suspension de la digitale, les hallucinations et le trouble des idées ont disparu. (Le malade en a conservé le souvenir).

(1) Voici la description de M. Laënnec : *Le cœur n'était pas plus gros que celui d'un enfant de 12 ans, bien constitué, quoique la malade, âgée de 55 ans, fût d'une haute stature (environ 5 pieds 3 pouc). Son aspect extérieur rappelait tout-à-fait celui d'une pomme ridée.*

En lisant ce fait dans l'*Auscultation médiate*, comme aussi en parcourant plusieurs autres passages de ce livre, on verra que M. Laënnec confondait les signes de l'hypertrophie avec ceux qui sont propres aux obstacles mécaniques à la circulation.

(2) J'espérais pouvoir faire précéder l'histoire générale de l'atrophie du cœur d'une dizaine d'observations particulières sur cette maladie; mais, pressé par l'espace, je me contenterai d'en rapporter une seule dans cette note. Cette observation, jointe à celles que nous avons résumées dans nos Prolégomènes, prouveront que l'atrophie *accidentelle* ou non congénitale du cœur ne *pourrait point être révoquée en doute*, comme le dit M. Chomel (t. VIII du *Dictionnaire de médecine* en 25 volumes, pages 316).

OBSERVATION 135e.

Femme de 61 ans. — Battemens du cœur profonds, petits, peu étendus; bruits du cœur très faibles; pouls petit, mince. — Anciennes affections du cœur et du bas-ventre. — Mort rapide, suite

d'un cœur atrophié et le poids et le volume d'un cœur à l'état normal. Rappelons ici les principaux résultats du résumé des sept cas d'atrophie du cœur décrits à cette occasion.

1° *Poids du cœur.* Dans les sept cas indiqués, le minimum de ce poids était de 135 grammes (4 onces 1 à 2 gros), le maximum, de 200 grammes, et la moyenne, de 175 grammes.

2° *Volume et dimensions.* La moyenne de la circonférence du cœur, mesurée dans quatre cas, était de 6 pouces 9 lignes 1/2.

La moyenne du diamètre longitudinal, mesuré dans six cas, était de 2 pouces 2 lignes; celle du diamètre transversal, mesuré dans les six mêmes cas, de 2 pouces 7 lignes 2/3; celle du diamètre antéro-postérieur, mesuré dans deux cas seulement, de 1 pouce 6 lignes 1/2.

La moyenne de l'épaisseur des parois du ventricule gauche, mesurée dans six cas, était de 6 lignes 1/6; celle de l'épaisseur des parois du ventricule droit, mesurée dans cinq cas, de 2 lignes 3/5.

Si l'on compare ces dernières dimensions avec cel-

d'une péritonite sur-aiguë. — Atrophie générale du cœur, dont le volume égale à peine celui d'un sujet de 12 ans (amincissement des parois, et diminution des cavités). — Traces d'une ancienne péricardite, et d'une ancienne péritonite. — Épanchement purulent dans le péritoine.

Une marchande des quatre saisons, âgée de 61 ans, d'une force et d'une stature moyennes, fut transférée des salles de M. Fouquier dans celles dont je suis chargé, le 23 novembre 1832.

Il y avait trois mois que cette femme était entrée à l'hôpital, pour une affection caractérisée principalement par de la dyspnée et une infiltration des membres inférieurs. Elle avait éprouvé, à une époque fort éloignée de celle de son entrée, à la suite de coches, des symptômes de péritonite. Plusieurs fois aussi elle avait offert des symptômes d'affection pectorale.

Au moment où elle fut placée dans notre service, elle ne se plaignait que d'être enrhumée. Il existait du râle muqueux dans les deux côtés de la poitrine, surtout en arrière : crachats muqueux, toux quinteuse.

Comme la malade avait été infiltrée, et qu'elle éprouvait de l'étouffement après avoir monté un escalier, on explora le cœur, et voici quels furent les résultats de cette exploration :

Les battemens du cœur étaient si profonds, si petits, si peu étendus, que la main appliquée sur la région précordiale, les sentait à peine : ils étaient accompagnés d'un bruit sourd, si faible, qu'on l'entendait difficilement dans les intervalles des mouvemens respiratoires, et nullement pendant ces mouvemens, qui étaient accompagnés d'un souffle assez bruyant. Il n'existait point de bruit de soufflet dans la région précordiale.

Le pouls était faible, mince, régulier.

La malade se proposait de quitter prochainement l'hôpital, lorsque, le 28 novembre, elle fut prise tout à coup d'une vive douleur dans le côté droit de la poitrine, avec dyspnée très prononcée, et légère réaction fébrile. Cependant il n'y avait point de son mat, et la respiration s'entendait assez bien dans le côté douloureux. (*Saignée de deux palettes, douze sangsues sur le côté, boiss. pect., looch, diète*).

29. La douleur était un peu calmée, mais non entièrement éteinte. (*Vésicatoire sur le côté*).

Le soir, une douleur des plus aiguës se fait sentir dans le côté droit de l'abdomen, vers les dernières circonvolutions de l'intestin grêle ; une extrême prostration se déclare ; le pouls est à peine sensible, et les extrémités se refroidissent; les jambes sont le siége, sinon de véritables crampes, du moins de tiraillemens qui s'en rapprochent. (*Sinapismes*).

30. Persistance des accidens. Comme il était alors question d'une légère récrudescence du choléra, il paraissait naturel de se demander si nous n'avions point affaire à quelque cas de ce genre. La malade fut examinée avec une grande attention.

Il n'y avait point eu de vomissemens ni de selles cholériques : les traits étaient grippés, les extrémités notablement refroidies, le pouls filiforme et difficile à sentir par intervalles; la douleur du flanc droit était si vive, que la pression sur cette région, quelque légère qu'elle fût, devenait bientôt insupportable.

Je jugeai que les phénomènes observés chez cette malade étaient l'effet d'une péritonite sur-aiguë, occupant surtout la région droite de la partie inférieure de l'abdomen.

La malade étant âgée, et depuis long-temps atteinte d'une affection chronique, le pronostic le plus grave fut porté.

Dix sangsues sur l'endroit douloureux n'amenèrent qu'un faible soulagement, et le lendemain, 1er décembre, à dix heures du soir, la malade expira dans un état de douleur et d'anxiété extrêmes, après avoir fait des efforts de suicide.

Autopsie cadavérique, 36 heures après la mort.

1° *Org. digest. et annex.* — Les anses intestinales contenues dans le flanc droit et la portion voisine de l'excavation pelvienne, sont d'un rouge foncé, injectées, et le péritoine qui les recouvre parsemé de très minces filamens, qui sont des pseudo-membranes naissantes; quelques onces d'un épanchement sanguinolent se rencontrent dans les environs des anses intestinales enflammées. Le péritoine se déchire avec une extrême facilité, et, au-dessous des lambeaux qu'on enlève, on voit une belle injection, d'un rouge artériel. Dans le côté gauche de l'abdomen, les anses du gros intestin sont adhérentes entre elles, ainsi qu'avec l'épiploon, au moyen d'un tissu cellulaire filamenteux, très dense (traces évidentes de l'ancienne péritonite). L'épiploon est en même temps replié sur lui-même, et comme ratatiné.— La rate est petite, *atrophiée*, inégale, rugueuse à sa surface, ce qui dépend de la présence de plaques cartilagineuses ou calcaires qui incrustent son enveloppe séro-fibreuse. — Membrane muqueuse de l'estomac sans injection, plutôt un peu pâle, amincie dans le grand cul-de-sac, où elle est même détruite complètement par plaques de quelques lignes d'étendue. Rougeur de certaines portions de la membrane muqueuse de l'intestin grêle (dans le commencement et vers la fin). Membrane muqueuse du gros intestin, décolorée, *anémique*, offrant de nombreuses plaques enfoncées, d'une teinte ardoisée, qui ne sont autre chose, les unes que des ulcérations cicatrisées, les autres, moins nombreuses, que des ulcères non encore cicatrisés. Développement de quelques follicules. Les *matières contenues dans l'estomac et les intestins n'ont aucun caractère cholérique.*—Un demi-verre environ d'urine trouble dans la vessie.

2° *Org. respirat. et circulat.* — Les deux poumons sont perméables, crépitans, riches en matière noire; le droit adhère de toutes parts à la plèvre pariétale par un tissu cellulaire bien organisé et très ancien. On ne trouve de tubercules dans aucun point de ces organes. La membrane muqueuse bronchique est rouge, violette, injectée, épaissie, recouverte d'abondantes mucosités, qui, en approchant des dernières ramifications bronchiques, se transforme en une matière tout-à-fait puriforme. Le tissu pulmonaire est, en certains points, le siége d'une infiltration œdémateuse. Les divisions des bronches sont manifestement très dilatées, surtout à droite.

Le cœur est d'un grand tiers moins volumineux que dans l'état normal, (sa grosseur est à peu près celle du cœur d'un individu de 10 à 12 ans). Il est ridé, comme flétri à l'extérieur, où l'on trouve (sur les cavités droites seulement) des plaques blanches, laiteuses, traces d'une ancienne péricardite. Le ventricule gauche contiendrait à peine un œuf de pigeon. L'épaisseur de ses parois est d'environ trois lignes. Le ventricule droit, un peu moins étroit, a des parois dont l'épaisseur est d'une ligne et demie à peu près. On y trouve quelques caillots de sang, en partie décolorés, ainsi que dans l'oreillette correspondante. Les orifices sont parfaitement libres. Quelques minces incrustations à la base des valvules gauches. La membrane interne du cœur n'offre aucune rougeur. Des incrustations calcaires ou fibro-cartilagineuses de diverse grandeur se rencontrent çà et là dans l'aorte; l'une d'elles, enfoncée dans le tissu artériel, est circonscrite par une ligne sinueuse, ressemblant à une cicatrice; dans l'aire circonscrite par la ligne indiquée, la membrane interne paraît manquer complètement. On trouve aussi trois ou quatre taches rouges, produites par du sang épanché au-dessous de la membrane interne. Partout ailleurs, cette membrane est d'un blanc jaunâtre.

les de l'état normal, on verra qu'elles les égalent ou même qu'elles les surpassent d'une petite quantité. Il paraît bien singulier, au premier abord, que les parois ventriculaires du cœur atrophié aient plus d'épaisseur, dans quelques cas, que celles d'un cœur à l'état normal. Mais toute surprise cesse, lorsqu'on fait attention que, dans la grande majorité des cas où le cœur s'atrophie, les parois ventriculaires reviennent en quelque sorte sur elles-mêmes, et qu'elles gagnent ainsi en épaisseur ce qu'elles perdent en longueur et en largeur, à peu près comme il arrive pour les parois de l'estomac et de la vessie, lorsque ces organes sont contractés.

Au reste, il est des cas d'atrophie du cœur où les parois ventriculaires perdent de leur épaisseur. Par exemple, dans l'observation placée en tête de ce chapitre (135), elle n'était que de 3 lignes pour le ventricule gauche, de 1 ligne 1/2 pour le ventricule droit, et cependant la cavité de ces deux ventricules avait notablement perdu de sa capacité normale.

Mesurée chez un seul sujet, l'épaisseur des parois des oreillettes était de 1 ligne pour la gauche et de 1/2 ligne pour la droite.

Notée dans quatre des sept cas dont nous rappelons le résumé, la capacité des ventricules était moindre qu'à l'état normal : dans un cas, la cavité du ventricule gauche pouvait à peine contenir le doigt.

Dans notre observation 134e, le ventricule gauche aurait pu contenir à peine un œuf de pigeon (le ventricule droit était un peu moins étroit).

Mesurée dans deux cas, la *circonférence* de l'orifice auriculo-ventriculaire gauche avait pour étendue moyenne 3 pouces 4 lignes (celle de l'orifice auriculo-ventriculaire droit n'ayant été prise que dans des cas de lésion de cet orifice, nous ne l'indiquerons pas); celle de l'orifice ventriculo-aortique, 2 pouces 4 lignes 1/2; celle de l'orifice ventriculo-pulmonaire, 2 pouces 4 lignes.

L'épaisseur des valvules ne fut notée que dans un seul des sept cas indiqués. Toutes étaient d'une *extrême* minceur, à l'exception de la tricuspide, qui était anormalement *épaissie, boursoufflée.*

Les comparaisons suivantes complèteront ce que nous avions à dire du volume du cœur à l'état d'atrophie. Dans notre observation 135e, le volume du cœur n'excédait pas celui d'un enfant de 12 ans (le sujet de cette observation était une femme de 61 ans), il en était de même chez une femme dont l'observation a été recueillie par M. Laënnec et que nous avons citée à l'article du traitement de l'hypertrophie du cœur (cette femme était âgée de 57 ans et d'une taille de 5 pieds 3 pouces). Chez un homme d'environ 30 ans et fortement constitué, le cœur avait un volume qui ne dépassait pas celui du cœur d'un enfant très jeune. Dans un cas recueilli par Burns, le cœur d'un adulte n'excédait pas en volume celui d'un enfant nouveau-né; dans un autre cas recueilli par le même observateur, le cœur d'une fille de 26 ans était aussi petit que celui d'un enfant de 6 ans.

Lorsque le cœur est ainsi émacié, rapetissé, il paraît comme *ridé, flétri*, et c'est avec beaucoup de justesse que M. Laënnec l'a comparé, dans un cas de ce genre, à une *pomme ridée.*

En somme, il résulte de nos observations que, selon ses différens degrés, l'atrophie du cœur peut faire perdre à cet organe le quart, le tiers et même la moitié de son poids et de son volume normaux. Mais n'oublions pas de faire remarquer que le poids et le volume du cœur ne diminuent pas toujours de concert ou dans les mêmes proportions, ce qui dépend surtout de ce que les cavités du cœur à l'état d'atrophie, loin de perdre toujours de leur capacité, en augmentent quelquefois. Sous ce point de vue même, nous croyons devoir établir diverses *espèces* ou *formes* d'atrophie du cœur.

1re *forme.* Les parois d'une ou de plusieurs des cavités du cœur sont amincies, sans changement notable de leur capacité, de telle sorte que le volume du cœur est peu diminué. On pourrait donner le nom d'atrophie *simple* à cette première forme.

2e *forme.* Les parois d'une ou de plusieurs des cavités du cœur sont amincies en même temps que leur capacité est augmentée (1). Cette forme d'atrophie correspond à l'hypertrophie *excentrique* ou *anévrismale.* Dans cette forme, le volume du cœur peut être plus considérable qu'à l'état normal.

3e *forme.* Les parois d'une ou de plusieurs des cavités du cœur ont une épaisseur égale ou même supérieure à celle qui constitue l'état normal, mais la capacité de ces cavités est diminuée. Cette forme d'atrophie correspond à l'hypertrophie *concentrique* ou *centripète.* Dans cette forme d'atrophie, qui est la plus commune, tandis que c'est la forme inverse d'hypertrophie qu'on rencontre le plus fréquemment, les parois du cœur ne conservent ou ne dépassent la mesure de leur épaisseur normale qu'en raison de leur *retrait* sur elles-mêmes. Elles perdent en longueur et en largeur plus qu'elles ne gagnent en épaisseur, de telle sorte que, malgré cette *fausse hypertrophie* dans le sens de l'épaisseur, le poids du cœur est d'un quart, d'un tiers, ou même d'une moitié au-dessous de l'état normal.

ARTICLE DEUXIÈME.

Signes de l'atrophie du cœur.

On reconnaîtra l'atrophie du cœur à des signes inverses de ceux dont nous avons parlé au chapitre

(1) Il est bien entendu que, pour admettre l'existence d'une atrophie de ce genre, il faut que l'amincissement ne soit pas le simple résultat de la distension des cavités du cœur. Un des meilleurs moyens de s'assurer de la réalité de l'atrophie, dans le cas dont il s'agit, c'est de peser le cœur. Nous reviendrons sur l'amincissement des parois du cœur en traitant de sa dilatation (anévrisme passif).

de l'hypertrophie du même organe. Les battemens du cœur sont petits, concentrés; le bruit qui les accompagne est faible, et l'est d'autant plus que les cavités du cœur sont plus étroites et les parois plus épaisses par suite de leur retrait. La main sent difficilement le choc du cœur dans l'état de calme, et ce choc semble produit par une masse moins volumineuse qu'à l'état normal (à moins de complication de l'atrophie avec une dilatation considérable, cas dans lequel, à la vérité, l'impulsion du cœur est presque nulle). Il n'existe pas ou presque pas de matité dans la région précordiale.

Le pouls est petit, mince, étroit, assez dur et résistant, dans l'atrophie *concentrique;* mou, faible, mais assez large, dans l'atrophie *anévrismale* ou *excentrique.*

Lorsque tous les signes dont on vient de lire l'exposition existent chez un individu, quel que soit, d'ailleurs, l'état de la nutrition générale, on peut affirmer qu'il existe une atrophie du cœur. Mais, comme nous allons le dire tout à l'heure, l'atrophie du cœur coïncide ordinairement avec un état d'amaigrissement général. Sans doute cet amaigrissement général peut faire présumer d'avance une atrophie du cœur, qui est un amaigrissement, une sorte de *phthisie* du cœur. Mais on se tromperait gravement, si l'on croyait qu'une émaciation générale suppose toujours et nécessairement un état d'atrophie du cœur. En effet, l'hypertrophie de cet organe peut coïncider avec un marasme général très prononcé.

—

ARTICLE TROISIÈME.

Des causes et du traitement de l'atrophie du cœur.

I. Les causes de l'atrophie du cœur sont *locales* ou *générales.* Parmi les causes *locales* nous signalerons la compression long-temps exercée sur le cœur par un épanchement ou toute autre cause mécanique, le rétrécissement des artères coronaires, soit mécanique, soit *organique* (on observe ce dernier dans certains cas d'induration cartilagineuse ou calcaire des artères indiquées, et quelquefois même alors, comme nous en possédons un exemple, une de ces artères est complètement oblitérée), etc.

Les causes *générales* de l'atrophie du cœur sont les divers états morbides, ou les diverses conditions hygiéniques dont l'effet est de s'opposer à une suffisante nutrition de tout le système de l'économie. La plupart des cas d'atrophie du cœur que nous avons recueillis avaient pour sujets des individus tombés dans un profond état de marasme, à la suite de quelque grave altération chronique (primitivement ou secondairement) des grands viscères, tels que l'appareil digestif ou l'appareil respiratoire. Parmi ces sujets, nous citerons surtout les tuberculeux, les cancéreux, les individus chez lesquels une entérite typhoïde, *une fièvre éruptive,* n'ont entraîné la mort qu'au bout de deux ou trois mois, etc.

II. Le traitement de l'atrophie du cœur se confond en quelque sorte avec celui des maladies dont elle peut être la suite et l'effet : *sublatâ causâ, tollitur effectus.* Nous n'avons point à nous occuper ici du traitement de ces nombreuses maladies. Quant à l'atrophie pour ainsi dire *primitive* du cœur, savoir celle qui résulterait d'une alimentation insuffisante, son remède est facile à trouver. Dans un cas semblable, le cœur ne fait que participer à l'amaigrissement, à l'*atrophie générale* du corps, et l'on sait ce qu'il convient de faire chez un individu qui n'est *exténué* que par le jeûne et dont les organes sont d'ailleurs sains.

—

LIVRE QUATRIÈME (1).

DE L'AUGMENTATION ET DE LA DIMINUTION D'ABSORPTION DES TISSUS SÉREUX ET CELLULAIRE DU COEUR.

—

Considérations préliminaires.

Nous avons vu, au commencement du Livre IIe, que la diminution de sécrétion des tissus séreux et cellulaire du cœur constituait un état morbide sur lequel on ne possédait encore que fort peu de données positives. Il n'en est pas de même de la diminution du pouvoir absorbant de ces mêmes tissus. Des faits très nombreux démontrent, en effet, la réalité de cet état morbide. Mais on peut appliquer à l'augmentation d'absorption des tissus séreux et cellulaire du cœur, ce que nous avons dit de la diminution de la sécrétion de ces mêmes tissus, savoir, que c'est un état morbide jusqu'ici peu étudié. Toutefois, on aurait tort de révoquer en doute, je ne dis pas seulement sa possibilité, mais son existence; car, dans les cas fort communs où l'on voit disparaître des épanchemens séreux ou autres, il est de toute évidence que cela n'a lieu qu'à la faveur d'une augmentation dans le travail normal de l'absorption. Tout ce qu'on peut dire, c'est que, dans les cas dont il s'agit, l'augmentation de l'acte de l'absorption mérite moins d'être considérée comme un état morbide que comme une sorte d'*opération médicatrice.* Notre intention n'est pas, au reste, de disputer ici sur le nom qui convient à l'acte que nous signalons, mais bien d'en prouver la réalité.

(1) Ce livre devait être le troisième et non le quatrième. Il était naturel, en effet, de traiter de l'augmentation et de la diminution de l'absorption des tissus séreux et cellulaire du cœur après avoir étudié l'augmentation et la diminution de sécrétion de ces mêmes tissus. Le lecteur voudra bien nous pardonner cette légère *erreur de lieu.*

Nous ne consacrerons point un chapitre particulier à l'étude de l'augmentation d'absorption des tissus séreux et cellulaire du cœur. Content d'avoir signalé ici ce phénomène, nous allons entrer en matière par l'histoire de l'hydropéricarde passif, à laquelle nous joindrons celle de l'œdème passif du tissu cellulaire du cœur.

On trouve quelquefois dans le péricarde, un liquide séreux ou aqueux qui, au lieu de provenir d'une augmentation de la sécrétion ou d'une diminution de l'absorption de cette membrane séreuse, s'y est introduit à la faveur de la rupture d'un kyste séreux ou hydatique dans la cavité du péricarde. D'autres fois, on rencontre dans cette même cavité une certaine quantité de sang ou de gaz (1). Nous avons cru convenable de parler de ces diverses affections, à la suite des épanchemens dans le péricarde produits par un défaut d'équilibre entre la sécrétion et l'absorption, qui s'exercent à la surface de cette membrane séreuse. Elles seront l'objet du Chapitre IIe de ce IVe Livre.

CHAPITRE PREMIER.

DE L'HYDROPÉRICARDE PASSIF, ET DE L'OEDÈME PASSIF DU TISSU CELLULAIRE DU COEUR.

§ I. Caractères anatomiques.

L'hydropéricarde *passif* ne différant point sensiblement de l'hydropéricarde actif, sous le point de vue des caractères anatomiques, nous n'ajouterons rien ici à ce que nous avons dit ailleurs (Voyez page 284) de ces caractères.

Quant aux caractères anatomiques de l'œdème du cœur, les voici : le tissu cellulo-graisseux qui enveloppe cet organe se présente sous forme d'une masse tremblotante, gélatiniforme, et la pression en fait sortir un liquide séreux, transparent, tantôt incolore, tantôt légèrement coloré en jaune ou en jaune-verdâtre. Ainsi pénétré, infiltré et comme imbibé de sérosité, le tissu cellulaire offre une teinte opaline ou d'un blanc mat, comme il arrive quand on le fait macérer dans l'eau pendant un certain temps.

§ II. Diagnostic.

Les signes *physiques* de l'hydropéricarde *passif* sont essentiellement les mêmes que ceux de l'hydropéricarde actif (voy. pag. 285 et suiv.). C'est surtout par la considération des causes différentes sous l'influence desquelles ils se développent l'un et l'autre, que l'on peut parvenir à les distinguer entre eux.

Il n'est aucun signe qui puisse nous faire reconnaître positivement l'œdème *passif* du cœur. On peut tout au plus en soupçonner l'existence chez les individus atteints d'une hydropisie générale *passive*.

§ III. Causes.

La double hydropisie qui fait le sujet de ce chapitre reconnaît les mêmes causes que toutes les autres hydropisies *passives* en général, savoir les nombreux obstacles au cours du sang, qu'ils soient purement mécaniques et physiques, ou qu'ils soient, comme on le dit, vitaux.

L'oblitération des veines cardiaques serait, sans doute, une cause d'hydropéricarde *passif et d'œdème passif du cœur*, mais je ne sache pas qu'elle ait encore été constatée. J'ai souvent rencontré chez les individus atteints de cette double hydropisie, une dilatation considérable, une sorte d'état variqueux des principaux rameaux et du tronc des veines coronaires, ce qui était un indice de la difficulté avec laquelle ces veines se dégorgeaient dans l'oreillette droite.

§ IV. Traitement.

L'hydropéricarde *passif* réclame les mêmes moyens que toutes les hydropisies *passives* en général, tels que les saignées, les diurétiques, les purgatifs, etc. Tous ces moyens, en dégorgeant, chacun à leur manière, le système sanguin, favorisent la résorption de l'épanchement. Mais ce n'est pas assez que de combattre l'épanchement lui-même, il faut attaquer la *cause* sous l'influence de laquelle il s'est opéré. Si l'on ne parvient pas à faire disparaître celle-ci, l'épanchement ne manquera pas de se reproduire. Malheureusement, dans la plupart des cas, la lésion *organique* à laquelle se rattache l'hydropisie qui nous occupe est au-dessus de toutes nos ressources.

CHAPITRE II.

ARTICLE PREMIER.

De l'hydropéricarde produit par la rupture d'un kyste séreux ou hydatique dans le péricarde.

Aucun des auteurs de traités sur les maladies du cœur n'a signalé l'espèce d'hydropéricarde dont il est ici question. Je n'en connais moi-même qu'un exemple, qui a été publié, dans le t. XIe du *Journal hebdomadaire de médecine*, par le docteur Alibert, alors interne des hôpitaux. Voici cette curieuse observation.

(1) Un abcès enkysté ou non enkysté, développé dans le tissu cellulaire qui avoisine le péricarde; un épanchement pleurétique circonscrit, un abcès du poumon, pourraient aussi s'ouvrir dans le péricarde, et donner lieu à une collection purulente, dont une péricardite n'aurait pas été la source. On a écrit dans plusieurs ouvrages, par exemple, que le fils de J.-L. Petit avait succombé à un abcès du médiastin qui s'était fait jour dans le péricarde.

OBSERVATION 136e.

Homme de 39 ans. — Voussure de la partie inférieure du côté droit de la poitrine; matité dans la même région, ainsi que dans la région précordiale. — Battemens de la pointe du cœur, à trois pouces en dehors de l'articulation des trois dernières côtes sternales gauches. — Rupture d'une poche hydatique très volumineuse dans la cavité du péricarde.

« Un homme âgé de 39 ans était malade depuis » trois ans, lorsqu'il entra à l'hôpital Necker le » 16 février 1828. Il éprouvait une douleur sourde » dans le côté droit de la poitrine, avec toux et » dyspnée. Le côté droit de la poitrine sur lequel » le malade se couchait de préférence, était plus » développé que le gauche, surtout inférieurement; » là, les espaces intercostaux étaient élargis, et » jusqu'au niveau de la quatrième côte sternale, la » percussion ne donnait aucun son, l'auscultation » aucun bruit respiratoire.

» Le cœur semblait avoir éprouvé un déplace- » ment, car c'était à trois pouces au moins en de- » hors de l'articulation des 5e, 6e et 7e vraies côtes, » que l'on sentait le mieux son impulsion. Ses bat- » temens s'entendaient du reste très bien au-devant » du sternum et dans tout le côté droit de la poi- » trine, principalement à sa partie inférieure.

» Le 30 mars, au matin, le malade dit avoir » passé une nuit très pénible. Son anxiété était » extrême, et il ne pouvait rester couché. La dou- » leur s'était étendue à la région précordiale, la- » quelle, comme les jours précédens, ne résonnait » plus lorsqu'on la percutait. Les battemens du » cœur étaient tumultueux, et, quoique faibles, » s'entendaient dans une plus grande étendue. On » entendait aussi dans la région du cœur, surtout » à droite, vers le sternum, un bruit particulier, » clair, qui se renouvelait à chaque mouvement » respiratoire, et assez semblable à celui que l'on » produit en déchirant un petit morceau de papier » bien sec.

» Mort dans la matinée.

» *Autopsie cadavérique*, 20 heures après la mort.

» En divisant les cartilages costaux à gauche, le » bistouri pénètre dans la cavité du péricarde, *d'où* » *il s'écoule une assez grande quantité de sérosité* » *inodore, citrine et tout-à-fait limpide du reste. Le* » *péricarde conserve sa couleur, son épaisseur et* » *sa transparence naturelles.* Dans le côté droit du » thorax, entre le diaphragme, le poumon, qui est » refoulé vers sa racine, et le cœur, considérable- » ment déjeté à gauche, il existe une hydatide de » la grosseur de la tête d'un enfant d'un an. Les » parois de cette vaste poche ont environ une ligne » d'épaisseur; elles sont homogènes, d'un blanc » laiteux, fragiles, et résultent de la juxta-position » de plusieurs feuillets très minces... *Le liquide que* » *cette poche contient est limpide et en tout sembla-* » *ble à celui qui se trouvait dans le péricarde. La ca-* » *vité du kyste hydatique communique avec le péri-* » *carde, au moyen d'une ouverture toute récente,* » *étroite, longue de 4 lignes et située derrière l'o-* » *reillette droite, au-devant de la veine cave infé-* » *rieure. Cette ouverture permet au liquide contenu* » *dans l'hydatide de passer librement dans la cavité* » *du péricarde*, et vice versâ. »

ARTICLE DEUXIÈME.

De l'hémopéricarde, ou de l'épanchement de sang dans la cavité du péricarde.

Nous avons vu, en traitant des caractères anatomiques de la péricardite, que l'épanchement qu'elle entraîne à sa suite pouvait contenir une certaine quantité de sang. Ce n'est pas des cas de ce genre que nous avons à nous occuper ici. Il s'agit des épanchemens de sang pur que l'on rencontre quelquefois dans la cavité du péricarde.

La source des épanchemens de cette espèce est variable : ils peuvent, en effet, provenir de la rupture des vaisseaux veineux ou artériels du cœur, de la rupture des parois de cet organe ou de celles des gros vaisseaux qui s'insèrent à sa base. Le sang qui constitue ces épanchemens est donc tantôt artériel et tantôt veineux. Il est ordinairement coagulé, du moins en très grande partie.

L'hémopéricarde n'étant qu'un accident, qu'un effet d'une autre maladie, il nous suffit de le signaler ici en passant. Les signes physiques de cet épanchement doivent être essentiellement les mêmes que ceux d'un épanchement séreux. Nous manquons, au reste, de faits sur ce sujet.

Lorsque cet épanchement est le résultat d'une rupture du cœur, de l'origine de l'aorte ou de l'artère pulmonaire, il est suivi d'une mort subite, aussi prompte que l'éclair, et c'est là l'hémorrhagie foudroyante par excellence.

ARTICLE TROISIÈME.

Du pneumopéricarde et de l'hydro-pneumopéricarde.

Le développement d'une certaine quantité de gaz dans la cavité du péricarde, est un phénomène qui n'a pas encore été suffisamment étudié. La quantité et la qualité ou la nature chimique des gaz rencontrés dans le péricarde, n'ont pas, jusqu'à présent, été indiquées d'une manière précise. Distendu par ces gaz, le péricarde résonne à la percussion comme un ballon; si l'on incise ses parois, les gaz s'en échappent avec sifflement.

Le pneumopéricarde coïncide ordinairement avec un épanchement liquide. M. Laënnec dit néanmoins avoir rencontré le péricarde distendu seulement par de l'air.

Les causes du pneumopéricarde ne sont pas encore bien connues. Dans les cas où il co-existe avec un épanchement de pus fétide, c'est à la décompo-

sition de celui-ci qu'il convient de le rapporter (1). Suivant M. Laënnec, *le gaz du péricarde semble quelquefois dégagé du liquide séreux contenu dans le péricarde, ou mêlé avec lui par suite des derniers mouvemens du cœur, car il forme des bulles à la surface du liquide.*

M. Laënnec dit aussi, mais sans preuves suffisantes, que *l'épanchement liquide et aériforme à la fois du péricarde, peut avoir lieu dans l'agonie de toutes les maladies.*

Le diagnostic de l'hydro-pneumopéricarde repose sur deux signes principaux, savoir une résonnance tympanique et un bruit de fluctuation dans la région du péricarde.

« Il m'est arrivé quelquefois, dit M. Laënnec, » d'annoncer le pneumopéricarde, à une résonnance plus claire du bas du sternum, survenue » depuis peu de jours, ou à un bruit de fluctuation » déterminé par les battemens du cœur et par les » inspirations fortes.»

Dans un cas d'hydro-pneumopéricarde observé récemment par M. le docteur Bricheteau, il existait dans la région précordiale *un bruit qui ressemblait assez bien à celui que fait l'eau agitée par la roue d'un moulin*, et dû évidemment aux mouvemens alternatifs du cœur (2).

On ne peut réellement confondre l'hydro-pneumopéricarde avec aucune autre maladie.

Il est vrai que lorsque l'estomac est distendu à la fois par des liquides et des gaz et qu'il remonte vers la région précordiale, le son clair que rend à la percussion la région correspondante à cet organe et le bruit de fluctuation que l'on produit par une secousse brusque de cette même région, pourraient, au premier abord, donner l'idée d'une hydro-pneumopéricarde, comme aussi d'un hydro-pneumothorax. Mais il suffit de quelque habitude clinique et d'un peu d'attention pour ne pas commettre une erreur aussi grossière. L'agitation *rhythmique* du liquide par les mouvemens alternatifs du cœur, et par suite le *bruit de roue de moulin*, pour me servir de la comparaison de M. Bricheteau, sont en quelque sorte la clef du diagnostic de l'hydro-pneumopéricarde.

CLASSE DEUXIÈME.

DES MALADIES QUI CONSISTENT EN UNE LÉSION SIMPLE ET PRIMITIVE DE L'INNERVATION DU COEUR, OU DES NÉVROSES DE CET ORGANE.

Considérations préliminaires.

On ne trouve presque rien sur les névroses du cœur dans les auteurs les plus célèbres de traités *ex professo* sur les maladies de cet organe. Corvisart, par exemple, n'a pas même prononcé le nom de cette classe de maladies. M. Laënnec a consacré une dizaine de pages à leur étude. M. le professeur Andral ne s'en est point occupé dans la partie de sa *Clinique médicale* où il a traité des maladies du cœur.

Commençons par bien nous entendre sur la *définition* des maladies qui font actuellement le sujet de nos recherches. Il ne s'agit point ici des maladies *organiques* proprement dites auxquelles les nerfs du cœur sont sujets, comme toute autre partie organisée et vivante, mais bien des lésions du principe même de l'innervation, dont les nerfs ne sont en quelque sorte que les dépositaires ou les conducteurs (1).

Nous manquons malheureusement d'observations sur les diverses lésions *appréciables*, telles que l'inflammation, l'hypertrophie, l'atrophie, etc., dont les nerfs du cœur peuvent être affectés, et certains cas que nous rattachons à de pures *névroses* du cœur, ne sont, peut-être, au fond que des exemples de quelques-unes des lésions *appréciables*, matérielles, signalées ci-dessus. Nous regrettons vivement de ne pouvoir combler la grande lacune que présente cette partie de la pathologie du cœur.

Quoi qu'il en soit, nous allons décrire, aussi exactement qu'il nous sera possible, les maladies que nous avons cru devoir ranger dans la classe de *névroses* proprement dites, et qui peuvent être divisées en trois espèces principales, suivant qu'elles consistent en une *augmentation*, en une *diminution* ou en une *irrégularité* des phénomènes auxquels président les nerfs du cœur. On pourrait donner le nom d'*hyperdynamie* du cœur à l'augmentation des mouvemens de cet organe; celui d'*adynamie* à la diminution de ces mouvemens; et enfin celui d'*ataxodynamie* à l'irrégularité de ces mêmes mouvemens.

N'oublions pas de faire remarquer, avant d'entrer en matière, que les divers phénomènes que nous allons étudier à l'état simple, se rencontrent dans quelques-unes des maladies *organiques* qui ont été décrites dans les précédens chapitres, et nous les avons, par conséquent, placés parmi leurs symp-

(1) Il peut se développer des gaz dans le péricarde comme dans une foule d'autres parties, par suite de la décomposition putride des sujets dont on pratique l'ouverture. Mais ce n'est pas de ce pneumopéricarde cadavérique, et en quelque sorte posthume, qu'il est ici question.

(2) A l'ouverture du cadavre du malade chez lequel M. Bricheteau avait entendu le bruit dont il s'agit, on trouva un épanchement consécutif à une péricardite chronique. La matière purulente exhalait une odeur extrêmement fétide. La percussion du péricarde, non encore incisé, donnait un bruit de flot. A l'ouverture de ce sac, un gaz se dégagea avec sifflement.

(1) Cette définition est aussi celle qui a été adoptée par M. Laënnec : « Parmi les élèves des écoles médicales actuelles, dit-il, » beaucoup sont aussi peu disposés à reconnaître des maladies nerveuses, autres que les affections organiques des nerfs et de l'appareil cérébro-spinal, qu'à admettre les altérations *primitives* des » liquides; ON NE PEUT CEPENDANT SE REFUSER A CROIRE QUE TOUTE MALADIE DANS LAQUELLE ON NE TROUVE NI LÉSION CONSTANTE DANS LES » SOLIDES, NI ALTÉRATION ÉVIDENTE DANS LES LIQUIDES, NE PEUT CONSISTER QU'EN UN TROUBLE QUELCONQUE DE L'INNERVATION. » (Ouv. cit., t. II, p. 744).

tômes. Il s'agit maintenant de faire connaître les cas où les troubles de l'innervation du cœur existent en quelque sorte par eux-mêmes, c'est-à-dire isolés de toute lésion appréciable des divers tissus de cet organe, et sous l'empire de conditions purement *dynamiques*.

ARTICLE PREMIER.

DES PALPITATIONS NERVEUSES DU COEUR.

§ I. Idée générale.

On donne le nom de palpitations nerveuses à ces mouvemens tumultueux, forts et fréquens, dont le cœur est quelquefois agité, chez des sujets qui ne sont atteints d'aucune lésion *matérielle appréciable* de cet organe. Ces mouvemens peuvent ne durer que quelques instans, ou bien, au contraire, persister pendant long-temps. Ils sont *sentis* par les personnes chez lesquelles ils existent, tandis que les battemens ordinaires du cœur ne le sont pas, au moins chez l'immense majorité des hommes.

Les bruits du cœur augmentent de force pendant les palpitations, et c'est particulièrement alors que le médecin les entend à distance, et que les malades les entendent eux-mêmes, surtout lorsqu'ils restent couchés sur le côté gauche. Les palpitations sont quelquefois accompagnées d'un léger bruit de souffle, qui disparaît aussitôt que le cœur est revenu à son état de calme. Ces palpitations sont quelquefois accompagnées d'un sentiment de malaise et d'anxiété difficile à caractériser, et dont on rapporte le siége à la région précordiale; quelquefois même il y a une tendance très marquée aux défaillances et à la syncope.

§ II. Causes des palpitations nerveuses.

Les palpitations dites nerveuses se rencontrent dans une foule de cas très différens les uns des autres et qu'il nous importe de faire brièvement connaître.

Commençons par établir d'abord que le tempérament nerveux constitue une prédisposition très réelle aux palpitations dont il s'agit, comme en général à toute autre maladie nerveuse. Cette prédisposition étant donnée, voyons maintenant quelles sont les diverses conditions propres à déterminer les palpitations de l'espèce qui nous occupe ici.

1° Les affections vives de l'ame, la joie, la frayeur, la colère, provoquent souvent des palpitations. Il est des affections moins vives, qui, par la continuité de leur action, amènent également à leur suite des palpitations : telles sont la tristesse, la mélancolie, la nostalgie. C'est à cette catégorie qu'il faut rapporter ces palpitations si communes chez les étudians, qu'elles ont reçu à Edimbourg la dénomination de *maladie du cœur des étudians*. Les excès d'étude et les veilles, etc., favorisent singulièrement le développement de ce genre de palpitations.

2° L'abus des boissons spiritueuses, du régime excitant en général, suffit quelquefois pour donner naissance aux palpitations. Il en est de même de l'excès des plaisirs vénériens, et de l'onanisme en particulier.

3° Des palpitations qui n'ont pas encore été suffisamment étudiées et qui rentrent vraiment dans la classe des palpitations nerveuses, sont celles qui apparaissent chez les individus *anémiques* et *chlorotiques*. On sait, d'ailleurs, combien sont nombreuses les causes de l'anémie et de la chlorose; mais que ces états morbides soient le résultat d'abondantes hémorrhagies ou de quelque lésion viscérale qui porte une atteinte profonde à l'hématose et à la nutrition, il est démontré par l'expérience qu'il suffit de la plus légère cause pour faire éclater alors des palpitations.

Les palpitations *chlorotiques* ont été de notre part l'objet d'une étude d'autant plus attentive, qu'elles sont journellement confondues avec celles qui accompagnent certaines maladies organiques du cœur. L'erreur est très facile à commettre par les médecins qui ne se sont pas assez familiarisés avec le sujet dont il s'agit; car les personnes chlorotiques, comme les personnes affectées de certaines lésions organiques du cœur, éprouvent de la dyspnée et de l'étouffement au moindre exercice, après avoir monté un escalier, etc. Il fut une époque où nous manquions nous-même, dans quelques cas, des élémens propres à nous faire bien distinguer ces deux genres de cas les uns des autres. Il n'en est plus de même aujourd'hui, et quiconque aura lu attentivement cet ouvrage et aura observé pendant quelque temps les maladies dont il traite, saura se préserver d'une erreur de diagnostic d'autant plus grave, que le traitement de la chlorose pure et simple est diamétralement opposé à celui que réclament les maladies organiques du cœur avec lesquelles on pourrait la confondre.

Les palpitations chlorotiques ne sont pas le plus souvent accompagnées d'un bruit de soufflet du cœur bien caractérisé; mais constamment, dans l'état chlorotique bien décidé, les artères d'un grand calibre, et spécialement les carotides et les crurales, font entendre ces bruits variés qui tantôt imitent le ronflement d'un diable, le sifflement ou le gémissement du vent qui traverse une serrure ou une fente étroite, le bourdonnement de certains insectes, le roucoulement plaintif de quelques oiseaux, etc. Depuis trois ans, j'ai rencontré une centaine de fois au moins le phénomène dont il s'agit chez les chlorotiques. C'est incontestablement un des caractères les plus constans à la fois et les plus curieux de la chlorose confirmée (1).

(1) Nous avons rapporté plusieurs cas de palpitations chlorotiques dans nos Prolégomènes, à l'occasion des bruits anormaux des ar-

4° Il est des palpitations d'une autre espèce que les auteurs paraissent avoir aussi un peu trop négligées : je veux parler de celles qui apparaissent sous les mêmes influences que ces douleurs vagues ou *ambulantes*, que l'on connaît sous le nom de *rhumatismales*. Les palpitations en quelque sorte *rhumatismales* co-existent assez souvent avec une douleur dans la région précordiale, s'irradiant ou non vers le membre supérieur gauche. Les palpitations dont il s'agit coïncident parfois avec des intermittences du pouls, et causent habituellement une inquiétude extraordinaire aux sujets qui en sont tourmentés, bien que, sous tous les autres rapports, ils offrent pour la plupart les signes de la plus florissante santé.

Il ne faut pas confondre ces palpitations avec celles qui ont lieu dans la péricardite ou l'endocardite rhumatismales; pas plus qu'il ne faut prendre une simple pleurodynie pour une pleurésie. Toutefois, je n'oserais affirmer que les palpitations qui accompagnent les affections rhumatismales des nerfs du cœur ne consistent pas, quelquefois du moins, en des lésions vraiment irritatives, mais mobiles, de ces nerfs; et si telle est, en effet, leur origine, elles ne sont pas alors une pure lésion d'innervation.

§ III. Marche, durée et diagnostic des palpitations nerveuses.

Les palpitations nerveuses sont quelquefois continues; mais le plus souvent elles affectent une marche irrégulièrement intermittente comme celle de la plupart des autres maladies nerveuses. La durée des palpitations que nous étudions ne saurait être rigoureusement déterminée.

Le diagnostic des palpitations *nerveuses* est un sujet digne de toute l'attention des vrais praticiens.

Chaque jour, on voit des jeunes gens qui ne sont affectés que de simples palpitations *nerveuses*, venir consulter pour une *lésion organique* du cœur; chaque jour aussi, comme déjà nous l'avons dit précédemment, on voit confondre les palpitations des jeunes filles chlorotiques avec les palpitations produites par certaines affections *organiques* du cœur.

Jusqu'ici, les observateurs les plus distingués eux-mêmes avouent qu'il est des cas où le diagnostic dont nous nous occupons est environné des plus grandes difficultés. Citons à ce sujet le passage suivant de l'article de M. le professeur Andral sur les palpitations (*Dict. de méd.* en 21 vol.) : « Les » palpitations qui sont liées à des lésions organi- » ques et celles qui, en étant indépendantes, ont » été appelées nerveuses, peuvent être souvent » distinguées facilement les unes des autres. Mais » lorsque les palpitations dites nerveuses se répètent » ou se prolongent, lorsqu'elles ont une grande » intensité, *le diagnostic devient parfois très diffi-* » *cile*. Cherchera-t-on à l'établir d'après la nature » des symptômes qui existent pendant la durée des » palpitations ? on pourra n'arriver à rien de satis- » faisant. En effet, les palpitations nerveuses peu- » vent produire les mêmes phénomènes locaux et » généraux qui accompagnent les palpitations liées » à une affection organique du cœur. Hors même » le temps des palpitations, il y a plus d'un cas où » le diagnostic restera encore obscur. En effet, » dira-t-on que les palpitations étaient nerveuses, » par cela seul qu'après qu'elles se sont dissipées » les individus sont revenus à la santé ? Mais il est » démontré maintenant que, dans les premiers » temps d'une affection organique du cœur, les » symptômes qui l'avaient annoncée peuvent s'ef- » facer à peu près complètement pendant un cer- » tain intervalle. D'une autre part, dans beaucoup » de simples palpitations nerveuses, les battemens » du cœur, hors le temps de ces palpitations, peu- » vent continuer à présenter quelque anomalie; ils » peuvent être irréguliers ou accompagnés d'un » bruit de soufflet, lequel est bien souvent indé- » pendant de toute lésion organique. De plus, les » malades peuvent conserver une dyspnée plus ou » moins considérable; nul doute que, chez les ado- » lescens surtout, cette dyspnée, jointe ou non à » des palpitations, ne soit aussi souvent un phéno- » mène purement nerveux, ou lié à une congestion » pulmonaire. On voit combien cet ensemble de » symptômes est semblable à ceux qui marquent le » début de plusieurs affections organiques du cœur... » Il ne faut pas d'ailleurs perdre de vue que, par » cela seul que l'action du cœur est accrue, sa nu- » trition tend à se modifier; d'où il suit que les pal- » pitations qui existent d'abord sans lésion organi- » que, peuvent être le point de départ de celle-ci. »

Une longue persévérance dans l'étude du sujet qui nous occupe, pouvait seule fournir toutes les données nécessaires à la solution de l'important problème dont il s'agit en ce moment. Il est certain que, au moyen de la percussion, de l'auscultation, de la vue et du toucher, on peut mesurer exactement, *géométriquement*, le cœur; déterminer si les valvules fonctionnent bien ou mal; si les orifices sont libres ou rétrécis; si les parois sont hypertrophiées, épaissies ou amincies, etc., etc. Or, dans les palpitations indépendantes d'une lésion dite organique du cœur, il est facile, pendant leur durée, mais surtout pendant les momens de calme, de s'assurer, par une exploration attentive, que le volume du cœur n'est point notablement augmenté; que le sang coule librement à travers les orifices et les cavités de cet organe. D'un autre côté, les congestions veineuses, la teinte violacée du visage, les hydropisies, qui, à une période avancée des lé-

tères. Il serait superflu d'en consigner ici de nouveaux. Je dirai seulement que tout récemment (mars et avril 1835), nous avons eu successivement, au n° 4 de la salle Sainte-Madeleine, deux chlorotiques, chez lesquelles les artères crurales faisaient entendre, plus encore que les carotides, un très beau sifflement musical, imitant assez bien le gémissement plaintif d'une tourterelle entendu de loin, ou le cri susp'rieux du vent qui traverse brusquement une fissure étroite.

sions des valvules et de quelques autres affections du cœur, ne manquent jamais de se manifester, ne se rencontrent point ordinairement dans les cas de palpitations par *cause purement nerveuse*.

En résumé, je crois que, grâce aux progrès de la science, on peut aujourd'hui distinguer les unes des autres les diverses palpitations désignées sous le nom de palpitations nerveuses et celles qui accompagnent les grandes lésions organiques du cœur.

Les cas dans lesquels il serait le plus facile de se tromper sont ceux où il existe à la fois des palpitations dépendantes d'une lésion organique du cœur, et des palpitations de nature *nerveuse*. Ces cas se présentent plus souvent dans la pratique qu'on ne serait peut-être tenté de le croire au premier abord.

Voici un exemple fort remarquable de ce genre de combinaison morbide. Une jeune femme, d'une constitution nerveuse des plus prononcées, non réglée depuis plusieurs mois, éprouve de fortes palpitations pour la plus légère cause. La *sensitive* est pour ainsi dire moins mobile et moins irritable qu'elle; il suffit de la toucher, le matin à la visite, pour la faire rougir, lui causer de violens battemens du cœur, et même des mouvemens spasmodiques, qui dégénèrent facilement en des attaques d'hystérie. Hé bien! cette même personne est atteinte d'une énorme hypertrophie du cœur, avec induration des valvules du côté gauche de cet organe, maladie qui a pris naissance pendant le cours d'un rhumatisme articulaire très aigu.

§ IV. Traitement des palpitations nerveuses.

Il résulte de tout ce qui précède que les palpitations peuvent coïncider avec un certain nombre d'états morbides généraux ou locaux, différens les uns des autres sous plusieurs rapports. Par conséquent, il importe beaucoup de déterminer rigoureusement le point de départ ou la véritable cause des palpitations, si l'on veut leur opposer un traitement rationnel. Cette détermination, dis-je, est de la dernière rigueur; car les moyens qui conviennent aux palpitations chlorotiques, par exemple, sont tout-à-fait opposés à ceux par lesquels il faut combattre les palpitations dues à une hypertrophie ou à une *sur-nutrition du cœur*, soit primitive, soit consécutive, ainsi que celles qui proviendraient d'un état pléthorique.

Dans le premier cas, en effet, les toniques, les ferrugineux, les bains frais, un bon régime, un exercice modéré, forment la base du traitement. Les émissions sanguines sont formellement contre-indiquées, à moins de complications qu'il n'est pas de mon sujet de faire connaître. Dans l'autre cas, au contraire, ces mêmes émissions sanguines, combinées ou non avec les sédatifs, doivent être mises en usage. Je crois devoir relever à cette occasion une erreur que commettent souvent un assez bon nombre de médecins : ils appliquent à différentes reprises des sangsues à la vulve, pratiquent même de petites saignées du pied, chez de jeunes personnes chlorotiques, dont les règles sont arrêtées. Ils s'imaginent que la chlorose tient à l'aménorrhée, tandis que, dans l'immense majorité des cas, l'aménorrhée reconnaît pour cause l'état *chlorotique*, lequel n'est bien souvent qu'une variété de l'*anémie*. Cela est si vrai, que si l'on parvient, par le système de traitement indiqué plus haut, à faire disparaître la chlorose, les règles ne tardent pas à reparaître comme d'elles-mêmes.

Dans les palpitations entretenues par une vive affection de l'ame, il faut imiter, quand on le peut, la conduite des *Erasistrate*, des Boerrhaave et des Bouvart. C'est surtout par les remèdes moraux qu'il faut combattre ces palpitations morales elles-mêmes.

Je ferai une remarque, en terminant, c'est que, dans les cas très communs où les malades rapportent à une grave maladie du cœur les palpitations nerveuses qu'ils éprouvent, cette idée entretient et accroît même les palpitations. Si le médecin qu'ils consultent est assez habile à la fois et assez heureux pour les convaincre de leur erreur, de tels malades sont déjà à moitié guéris.

ARTICLE DEUXIÈME.

Névralgies du cœur.

« *Il est assez commun*, dit avec raison M. Laënnec, *de rencontrer des personnes qui éprouvent constamment ou par intervalle des douleurs analogues à celles du rhumatisme et des névralgies, dont elles rapportent le siége au cœur et qui sont prises à tort par les malades, et quelquefois même par les médecins, pour des signes d'une affection organique* ». M. Laënnec rattache ces douleurs aux névralgies du cœur. J'avoue qu'il ne me paraît pas démontré que les douleurs dont il s'agit siégent bien réellement dans le cœur lui-même, organe qui, à l'état normal, ne paraît jouir d'aucune *sensibilité animale* (Bichat). Mais je n'en partage pas moins l'opinion de M. Laënnec sur la nature névralgique de ces douleurs, qui me semblent résider dans les nerfs phréniques et intercostaux. Je ne prétends pas, d'ailleurs, que les nerfs du cœur eux-mêmes ne puissent participer à la lésion des nerfs respirateurs; je pense seulement que cette lésion se révèle alors par des troubles dans les mouvemens du cœur, accompagnés de ce malaise intérieur indéfinissable qui précède souvent les défaillances ou les lipothymies. L'affection névralgique peut se propager aux nerfs qui s'anastomosent avec le nerf phrénique et les intercostaux, tels que le pneumogastrique, les plexus brachial et cervical, etc. Il est extrêmement probable que certains cas d'*asthme nerveux* et de la maladie désignée sous le nom d'angine de poitrine, appartiennent à l'affection névral-

gique qui nous occupe ici. Pour distinguer entre eux les cas où ces affections sont simples de ceux où elles coïncident avec des *lésions organiques* du cœur, il suffit de bien connaître les signes *positifs* de ces dernières, tels que nous les avons longuement exposés dans le cours de cet ouvrage. En effet, les signes dont il s'agit manquent dans les cas où les troubles de la circulation et de la respiration dépendent d'une affection purement nerveuse des organes de ces fonctions.

ARTICLE TROISIÈME.

Spasme du cœur, avec bruit de soufflet et frémissement cataire.

M. Laënnec est le seul auteur qui ait parlé de la maladie ci-dessus désignée, à laquelle il n'a guère consacré qu'une page de son ouvrage. Cette *nouvelle* maladie du cœur me paraît, *quant à présent du moins*, tout-à-fait imaginaire. Dans la courte description qu'en trace M. Laënnec, on ne trouve absolument rien qui démontre ou fasse même soupçonner un *vrai spasme* du cœur, si tant est d'ailleurs qu'un tel spasme pût être compatible avec la vie.

Selon M. Laënnec, le bruit de soufflet du cœur qui a lieu dans cette maladie existe presque toujours en même temps dans quelque artère. Cette remarque nous porte à penser que l'affection décrite par M. Laënnec ne diffère point au fond de celle dont nous avons parlé à l'occasion des palpitations des individus chlorotiques ou anémiques, M. Laënnec, il est vrai, dit que « c'est en général » chez les hypochondriaques, et *particulièrement* » *chez ceux qui sont d'une constitution sanguine et* » *pléthorique*, que l'on remarque le plus souvent le » bruit de soufflet du cœur, existant presque tou- » jours en même temps dans quelque artère; » mais, ainsi que nous avons eu déjà occasion de le faire remarquer, la mort prématurée de ce célèbre observateur ne lui a pas permis d'étudier complètement les différentes conditions des diverses espèces de bruit et de ronflement des artères (1). Quoi qu'il en soit, nous croyons que, dans l'état actuel de la science, le *spasme proprement dit du cœur* est une maladie dont aucun fait positif n'atteste l'existence.

ARTICLE QUATRIÈME.

Des lypothymies et de la syncope nerveuses.

§ I. Idée générale de la syncope.

Les défaillances, la lipothymie et la syncope ne sont que trois degrés d'une seule et même affection nerveuse du cœur, savoir, la diminution de l'innervation de cet organe. Le plus haut degré, qui constitue la syncope, est réellement la paralysie momentanée du cœur.

Les phénomènes de la syncope complète sont ceux de la mort subite, dont elle ne diffère qu'en ce que, dans le plus grand nombre des cas, les malades peuvent encore être rappelés à la vie : nous disons dans le plus grand nombre des cas, car il en est quelques-uns où la syncope est suivie d'une mort réelle. L'individu qui éprouve une syncope commence par ressentir un malaise inexprimable, ses yeux s'obscurcissent, se couvrent comme d'un nuage, des tintemens d'oreille se manifestent, le visage pâlit, les lèvres se décolorent, la pensée s'évanouit, le sentiment s'éteint, tout le corps se refroidit, se couvre de sueur; les membres tombent comme des masses inertes, les genoux se dérobent sous le poids du tronc, toutes les articulations se fléchissent, le pouls et la respiration disparaissent... il ne reste plus aucun signe de vie extérieure; elle est, pour ainsi dire, momentanément *éclipsée*. Cependant on *revient à soi*, les sensations et le mouvement se raniment, la chaleur reparaît, et l'on se sent, pour ainsi dire, renaître.

Le plus souvent la syncope ne dure que quelques secondes; d'autres fois elle persiste pendant quelques minutes.

Il ne faut pas confondre avec la syncope proprement dite ces pertes de connaissance qui peuvent se prolonger plusieurs heures ou même des jours entiers. L'absence complète des battemens du cœur ne saurait durer aussi long-temps sans entraîner la mort.

Le sentiment de malaise et d'anxiété, que nous avons donné comme le signe avant-coureur de la syncope, ne se présente pas toujours; bien plus, quelques personnes, avant de se *trouver mal*, éprouvent un sentiment plein de charmes, de douceur et presque de ravissement. Montaigne, revenu d'une syncope, regrette amèrement l'espèce de bien-être voluptueux que lui avait procuré cet anéantissement passager de la vie.

§ II. Causes de la syncope.

Les *causes* de la syncope sont très variées, et souvent opposées; c'est ainsi que l'on se *pâme*, suivant l'expression du vulgaire, de joie et de douleur, d'amour et de haine, etc. La syncope peut être l'effet des douleurs physiques violentes, telles que celles qui accompagnent la péritonite, par exemple, de vives émotions, des sensations produites par la vue de certains objets, par certains sons, par certaines odeurs, etc. (1).

(1) Il n'est aucun endroit de son ouvrage où M. Laënnec ait signalé l'état chlorotique comme constituant une des maladies dans lesquelles se manifestent les ronflemens artériels; et c'est là néanmoins l'affection que ces ronflemens accompagnent d'une manière toute spéciale, et avec une telle constance, que la première existant à un haut degré, on en peut conclure à l'existence des seconds.

(1) On rapporte que les dames romaines tombaient en syncope

Divers agens toxiques jouissent de la propriété d'affaiblir ou même de suspendre complétement les battemens du cœur : tels sont l'acide hydrocyanique, par exemple, certains miasmes septiques, etc.

Une cause plus directe de cette maladie consiste dans la brusque soustraction d'une quantité considérable de sang ; de là les syncopes que déterminent les hémorrhagies, et même une simple saignée. Les grands obstacles à la circulation suspendent également l'action du cœur et amènent la défaillance. Telles sont les principales causes qui peuvent, directement ou indirectement, éteindre momentanément la puissance nerveuse du cœur, et produire par conséquent la syncope.

§ III. Traitement de la syncope.

La syncope purement nerveuse, telle que celle qui arrive aux femmes vaporeuses, aux convalescens, etc., n'est nullement dangereuse ; la plus légère excitation, l'impression de l'air frais, les aspersions d'eau froide, l'application de quelques émanations odorantes plus ou moins fortes sur la membrane pituitaire, telles que celles que fournissent l'éther, l'eau de Cologne, l'ammoniaque, etc., et millemoyens connus du simple vulgaire, suffisent pour la faire disparaître.

ARTICLE CINQUIÈME.

Des irrégularités et des intermittences des battemens du cœur.

Que les lésions qui peuvent survenir dans le rhythme des battemens du cœur soient purement nerveuses, comme nous le supposons ici, ou qu'elles accompagnent des lésions matérielles de cet organe, leur description reste toujours la même. Or, comme nous avons décrit les irrégularités et les intermittences des battemens du cœur, dans la partie de nos Prolégomènes où nous avons étudié ces battemens à état anormal, nous y renvoyons les lecteurs.

Les irrégularités et les intermittences des battemens du cœur surviennent le plus souvent, en même temps que les palpitations et sous l'influence des mêmes causes. Les mêmes moyens conviennent, en général, aux unes et aux autres. C'est ainsi, par exemple, que la digitale régularise les battemens du cœur comme elle en modère la force et la fréquence. Ce médicament, modérateur à la fois et *régulateur* des battemens du cœur, est, sans contredit, celui qu'il convient surtout d'opposer à l'affection qui fait l'objet de cet article. (Voy. *Palpitations*.)

CLASSE TROISIÈME.

DES MALADIES QUI CONSISTENT ESSENTIELLEMENT ET PRIMITIVEMENT EN DES LÉSIONS PHYSIQUES ET MÉCANIQUES DU COEUR.

CHAPITRE PREMIER.

DES SOLUTIONS DE CONTINUITÉ DU COEUR PAR CAUSES MÉCANIQUES.

Je diviserai ce genre de solutions de continuité du cœur en celles qui sont produites par l'action des causes vulnérantes ou *traumatiques*, et en celles qui s'opèrent *spontanément*, suivant le langage de certains auteurs, ou, ce qui est la même chose, sans l'intervention des instrumens vulnérans proprement dits, et qui portent le nom de ruptures.

ARTICLE PREMIER.

Plaies ou blessures du cœur.

I. Les plaies du cœur, comme toutes les autres, peuvent être produites par des instrumens tranchans, piquans ou contondans (on place parmi ces derniers les projectiles mis en mouvement par la poudre à canon). Elles peuvent être *pénétrantes* ou non *pénétrantes*. Nous ne parlerons que de ces dernières, et ce que nous en dirons sera très court (1).

II. Les plaies du cœur peuvent être compliquées de la présence du corps ou de l'instrument dont elles sont l'effet, et cette circonstance prévient quelquefois, du moins pour le moment, une hémorrhagie mortelle. Tout le monde connaît l'histoire d'Épaminondas (2).

Toutes les parties du cœur ne sont pas également exposées à l'atteinte des corps vulnérans. Sur 64 cas de plaies du cœur rassemblés par M. Ollivier (d'Angers), vingt-neuf fois la lésion occupait le ventricule droit, lequel forme la partie la plus découverte

lorsqu'elles respiraient l'odeur des fleurs, en sorte qu'il ne leur était pas permis d'en avoir dans leurs appartemens. Tous les jours nous voyons chez nous des femmes se trouver mal à la vue d'une araignée, d'une chauve-souris ; il en est dont les nerfs sont tellement susceptibles qu'elles éprouvent, dit-on, le même accident par le toucher du veloute de la pêche, de la framboise, du satin, etc. Quelques unes font encore mieux, elles tombent en défaillance sans aucune raison sensible, et pour ainsi dire à volonté ; sans doute que la syncope produit sur elles le même effet voluptueux que sur Montaigne.

(1) Ceux qui voudront avoir plus de détails sur cette matière n'auront qu'à consulter l'excellent article de M. le docteur Ollivier (d'Angers) sur les plaies du cœur, publié dans le tome VIIIe du *Dictionnaire de médecine*, en 25 volumes. Paris, 1834.

(2) Si l'histoire d'Épaminondas paraît un peu fabuleuse au lecteur, en voici une plus positive, publiée par M. le docteur Ferrus. Un aliéné s'enfonça à demeure entre les cinquième et sixième côtes gauches un stylet de fer, qui traversa obliquement de bas en haut le ventricule gauche et la cloison interventriculaire. Le blessé vécut vingt jours.

de la surface antérieure du cœur; douze fois, le ventricule gauche; neuf fois, les deux ventricules; trois fois, l'oreillette droite; une fois, l'oreillette gauche; sept fois, la pointe ou la base du cœur; et dans trois cas, le siége de la blessure n'était pas indiqué.

Ce n'est pas toujours par des agens vulnérans venus du dehors que sont produites les plaies du cœur. Voici, par exemple, un cas de déchirure du cœur par un fragment de côte.

Un charretier, âgé de 23 ans, eut le malheur de se trouver pris entre les moyeux de deux voitures, le 3 mai 1830. Il perdit tout à coup connaissance. Transporté immédiatement à l'Hôtel-Dieu, il ne donna plus aucun signe de vie.

Autopsie cadavérique, 27 heures après la mort. De légères ecchymoses existant de chaque côté de la poitrine, indiquent assez que cette cavité a été comprimée transversalement. Les huitième et neuvième côtes sont fracturées à la réunion des deux tiers postérieurs avec le tiers antérieur. Une dépression s'observe à l'endroit de la fracture.

La plèvre gauche est remplie par une grande quantité d'un sang noir, liquide, avec d'énormes caillots.

Le péricarde, vu à l'extérieur, présente une légère teinte bleuâtre; il contient un peu de sang noir coagulé : à son côté gauche existe une ouverture de deux pouces, dirigée de haut en bas et de gauche à droite. A sa face postérieure, le cœur offre une plaie transversale, longue d'un pouce et demi, pénétrant dans la cavité des deux ventricules. Cette plaie correspond parfaitement à l'ouverture du péricarde.

Les fragmens de la 8e côte, fracturée comme il a été dit, sont portés en dedans. Le fragment antérieur fait une saillie considérable dans la cavité de la plèvre : *il est aigu, piquant, taillé en bec de flûte, et c'est évidemment lui qui a déterminé la blessure du péricarde et du cœur.* (*Cette observation a été recueillie par M. Choisy, qui l'a publiée dans sa* DISSERTATION INAUGURALE.)

III. La plupart des plaies du cœur entraînent une mort subite. Dans quelques cas seulement, le blessé peut ne succomber qu'après un temps plus ou moins long. Dans les grandes plaies du cœur, le blessé tombe comme s'il eût été frappé d'un coup de foudre : *quasi fulmine ictus, concidit*, dit Diemerbroëk, en parlant d'un combattant qui, dans un duel, reçut un coup d'épée qui traversa le ventricule gauche. Les deux enfans assassinés par Papavoine moururent sur le coup. Or, il résulte du rapport de M. le docteur Denis que le ventricule gauche fut traversé chez ces deux infortunés.

Voici trois cas de plaies du cœur non suivies d'une mort subite, rapportés par M. Ollivier (d'Angers). Un mendiant de Milan, dont Morgagni nous a transmis l'histoire, reçut un coup de couteau qui traversa le ventricule gauche à sa partie antérieure. Il s'écoula peu de sang à l'instant même. Après avoir fait environ soixante-dix pas, le blessé s'assit, et mourut au bout d'une demi-heure en vomissant son dîner. — Un soldat tombe sur une baïonnette, qui pénètre entre la 6e et la 7e côte gauche. Le blessé ne succombe que 49 heures après la blessure, au moment où il était allé à la garde-robe. Une plaie large de 9 lignes pénétrait dans le ventricule gauche, où l'instrument avait divisé une des colonnes charnues qui se fixent à la valvule mitrale. — Un jeune homme reçoit un coup de couteau au-dessous de la mamelle gauche et éprouve plusieurs syncopes. Peu à peu le blessé se rétablit, puis meurt tout à coup le dixième jour. On trouva une plaie pénétrante du ventricule gauche.

Suivant M. Ollivier, ce seraient les plaies du ventricule gauche qui détermineraient le plus souvent la mort subite. Il établit que les blessures des oreillettes ne sont pas aussi rapidement mortelles qu'on le pense communément. En comparant les divers exemples de plaies du cœur, dit-il, on voit que celles du ventricule droit sont à la fois les plus communes et les moins promptement mortelles. D'après le relevé que nous avons mentionné plus haut, tous les blessés appartenant à cette dernière catégorie (plaies du ventricule droit), à l'exception de deux, n'ont pas vécu moins de deux jours.

D'où proviennent les différences dans la durée de la vie après une blessure pénétrante du cœur? Morgagni attribue la subitanéité de la mort à l'obstacle que le sang trouve à s'écouler au-dehors du péricarde, et par suite à la compression du cœur. M. Ollivier trouve cette explication très rationnelle. J'avoue que je n'en suis pas aussi satisfait pour mon propre compte. Il est bien simple, lorsqu'il existe un épanchement considérable de sang dans le péricarde, d'admettre que le sang, qui devait arriver dans tous les organes, et spécialement dans les centres nerveux, pour y entretenir la vie, s'écoulant en presque totalité à travers la blessure, la syncope et la mort sont par cela même forcées. Bartholin pense que l'étroitesse et l'obliquité de la blessure peuvent contribuer puissamment à retarder la mort, et il est des faits favorables à cette explication, dont l'esprit saisit facilement la justesse. Toutefois, considérant qu'il est des cas dans lesquels la largeur de la plaie du cœur n'a pas empêché la vie de continuer encore assez long-temps, M. Ollivier ne pense pas que *l'étroitesse* et *l'obliquité* de la plaie constituent à elles seules les conditions qui empêchent celle-ci d'être immédiatement mortelle. La cause des différences qui nous occupent, suivant cet auteur « réside tout entière » dans la direction du trajet de la blessure relative- » ment à celle des fibres de chacun des plans mus- » culeux du cœur; ainsi une plaie du ventricule » gauche, par exemple, peut, pour ainsi dire, ne » faire qu'écarter les fibres des plans superficiels, » et diviser en travers celles du plan profond, *et* » *vice versâ.* Est-elle, au contraire, à peu près » transversale à la direction de ces différens plans,

» la plaie restera béante, et donnera lieu à une » hémorrhagie promptement funeste. Ici, l'on con- » çoit toute l'influence que peut avoir la forme » particulière de l'instrument vulnérant qui tra- » verse l'épaisseur des parois ventriculaires. M. Al- » phonse Samson a très bien fait remarquer que le » défaut de parallélisme des plans charnus du cœur » est la condition qui favorise le plus la formation » d'un caillot sanguin capable d'obturer la plaie. » La nouvelle condition signalée très ingénieusement ici par M. Ollivier est assurément d'une grande importance pour empêcher une blessure du cœur d'être subitement mortelle; mais les deux autres conditions indiquées par Bartholin n'en doivent pas moins être prises en considération, et en les réunissant à l'autre, on a véritablement les données nécessaires à la solution du problème dont il vient d'être question.

IV. Plusieurs faits rapportés dans l'article de M. Ollivier ne laissent aucun doute sur la possibilité de la guérison de certaines plaies pénétrantes du cœur. Voici les conseils qu'il donne pour le traitement des blessures de cet organe en général. « La première indication à remplir, dit-il, est d'af- » faiblir la circulation par des saignées abondantes » et répétées, et de modérer en même temps la » fréquence des mouvemens du cœur. L'adminis- » tration de la digitale peut être ici un auxiliaire » puissant.... il importe beaucoup, ainsi que l'a » proposé M. Alph. Samson, de tenir le blessé dans » une atmosphère aussi froide que possible. Des » applications de glace sur la poitrine seront alors » très utiles.

» Il faut maintenir le plus long-temps possible » le blessé dans un repos absolu. Le séjour pro- » longé au lit, l'immobilité du corps, l'éloignement » de toute cause d'émotion, un régime débilitant, » sont surtout nécessaires ici...

» Quant au traitement local de la plaie, il faut » en rapprocher immédiatement les bords. En s'op- » posant ainsi à l'écoulement du sang au dehors, » on favorise la formation d'un caillot qui pourrait » obturer la plaie du cœur. Une conduite opposée » enlèverait toute chance de salut au blessé. »

ARTICLE DEUXIÈME.

Ruptures du cœur.

SECTION PREMIÈRE.

OBSERVATIONS PARTICULIÈRES DE RUPTURE SIMPLE OU MULTIPLE DE DIFFÉRENTES PARTIES DU COEUR.

1° *Observations de rupture des parois du cœur.*

OBSERVATIONS 137e, 138e, 139e, 140e.

Jeune homme de 13 à 14 ans. — Écrasement par la roue d'une voiture. — Rupture du ventricule gauche, de la base au sommet, le long du bord par lequel il se réunit au ventricule droit.

Le 23 octobre 1813, M. Worbe fut appelé pour constater la mort d'un jeune homme de 13 à 14 ans, écrasé par la roue d'une voiture.

Les côtes, leurs cartilages et le sternum étaient dans leur état naturel. Le péricarde était rempli de sang, et le ventricule gauche du cœur rompu antérieurement, depuis sa base jusqu'à son sommet, le long du bord par lequel il se réunit au ventricule droit (1).

RÉFLEXIONS.

La rupture des parois du cœur par suite de violences analogues à celle dont il est question dans le cas précédent, ne constitue pas un accident très rare. Nous avons vu une rupture de l'oreillette droite chez un homme qui s'était jeté par une croisée, pendant les angoisses d'une dyspnée des plus violentes.

Verbrugge a rapporté deux cas de rupture du cœur produite par des violences extérieures. Dans le premier cas, cité d'après Munersen, un jeune homme robuste eut une rupture de l'oreillette droite, par suite d'un coup de pied de cheval sur le sternum. Dans le second cas, raconté d'après Nébélius, il s'agit d'un cavalier qui expira après avoir été traîné par son cheval. On ne trouva aucune contusion extérieure, aucune fracture aux côtes et cependant l'oreillette droite et la veine cave étaient déchirées.

Les faits précédens ne diffèrent pas beaucoup de ceux relatifs aux plaies du cœur proprement dites; mais les observations suivantes prouvent que ce n'est pas toujours sous l'influence de violences extérieures que se développent les ruptures des parois du cœur.

OBSERVATION 141e (2).

Nausées et vomissemens. — Perte subite de connaissance, refroidissement. — Mort. — Épanchement de sang dans le péricarde. — Rupture de l'oreillette droite dans la longueur d'un pouce.

Un curé de Bordeaux, d'une constitution pléthorique et forte, ayant soupé comme à son ordinaire, le 5 novembre 1821, éprouva, au moment de se coucher, un refroidissement considérable des mains et des pieds. A peine est-il dans son lit, qu'il est pris de nausées et de vomissemens. Il appelle quelqu'un, puis perd la parole, tombe sans connaissance dans les bras de son domestique, accouru à sa voix; pâlit, devient froid, et expire avant l'arrivée de M. le docteur Grateloup, qu'on avait fait appeler.

A l'ouverture du cadavre, *on trouva dans le péricarde un épanchement considérable de sérosité rouge, mêlée de gros caillots de sang.* Le cœur était

(1) Cette observation a été recueillie par M. Worbe, et publiée, en 1814, dans les *Bulletins de la Faculté de médecine.*

(2) Observation recueillie par M. le docteur Grateloup, de Bordeaux.

volumineux et prodigieusement gras. *Son oreillette droite offrait une déchirure d'environ un pouce de longueur.*

OBSERVATION 142e (1).

Vieillard de 80 ans. — Depuis quelques jours, oppression, faiblesse. — Mort subite. — Épanchement de sang dans le péricarde. — Crevasse du ventricule gauche, longue de 10 à 12 lig., dirigée selon l'axe de ce ventricule. — Ossification des valvules aortiques, ainsi que de l'aorte et de plusieurs autres artères.

Un vieillard de 80 ans environ, s'étant rendu à l'hôpital de Clermont, pour une oppression et une faiblesse qu'il éprouvait depuis quelques jours, fut frappé d'une mort subite, sans aucun signe, à l'extérieur, de lésion organique.

A l'ouverture du cadavre, M. Fleury trouva le péricarde très distendu, rempli d'un sang rouge et coagulé. Il aperçut ensuite une crevasse du ventricule gauche, longue de 10 à 12 lig., et dirigée selon l'axe de ce ventricule. Elle était à peine sensible du côté de la cavité de ce dernier, à cause du caillot qui en bouchait presque toute l'étendue (2).

Les valvules aortiques et le tronc de l'aorte présentaient dans leur épaisseur plusieurs points d'ossification. Les artères sous-clavières, les carotides, les crurales et leurs principales branches, étaient presque totalement ossifiées (3).

OBSERVATION 143e.

M. le docteur Bignardi, de Milan, a consigné le fait suivant dans le nº de janvier 1829 des *Annal. univ. di med.*

Une jeune demoiselle de Modène mourut tout à coup lorsqu'elle s'occupait de préparatifs de toilette pour se rendre à un bal.

En examinant soigneusement le cœur, on trouva, vers la base du ventricule gauche, près de l'insertion de l'aorte, une petite tumeur, de la grosseur d'une fève, dont les parois étaient constituées uniquement par l'adossement de la membrane interne du ventricule au feuillet séreux qui revêt le cœur. *Cette tumeur, qui formait un relief sensible à la surface de cet organe, était le siége d'une déchirure par laquelle un épanchement de sang s'était opéré dans le péricarde, et de là, la mort subite.*

(1) Observation recueillie par M. Fleury, chirurgien en chef de l'Hôtel-Dieu de Clermont, et publiée dans le t. Ier des *Bulletins de la Faculté de médecine de Paris.*

(2) Suivant M. Fleury, l'épanchement dans le péricarde se serait fait graduellement, et ce vieillard n'aurait succombé que lorsque le ventricule, par la pression constante et progressive qu'il éprouvait de la part du sang épanché, n'en pouvait plus admettre lui-même dans sa cavité. Cette hypothèse n'est guère probable, et il est bien plus naturel de penser que l'épanchement aura été subit, comme la mort l'a été elle-même.

(3) M. Fleury pense que cette ossification a déterminé la rupture du ventricule du cœur, en forçant celui-ci à redoubler d'efforts pour faire arriver le sang dans les dernières ramifications artérielles.

2º *Observations de rupture des valvules du cœur, des tendons valvulaires et des colonnes charnues.*

J'ai déjà rapporté quelques cas de cette espèce de rupture à l'occasion des ulcères du cœur. A ces cas, je joindrai les trois suivans.

OBSERVATION 144e.

M. Nicod a publié, dans le nº 41 du *Journal hebdomadaire de médecine* (11 octobre 1834), un cas de rupture de deux colonnes charnues du ventricule gauche, chez une dame qui avait éprouvé *deux accès de suffocations extraordinaires.* Il existait en outre une ossification des valvules du cœur.

OBSERVATION 145e (1).

Femme de 78 ans. — Chute d'un troisième étage. — Fracture de plusieurs os, rupture du foie, de la rate et du cœur (épanchement de sang dans le péricarde; rupture de la base du cœur, à l'insertion de l'aorte; déchirure d'une des valvules aortiques).

Deluzenne (Marie-Madeleine), âgée de 78 ans, était d'un caractère fort irascible, et se querellait avec ses voisines pour les causes les plus minimes.

Le 1er septembre, à la suite d'une de ces querelles, elle assura que, pour se venger de sa voisine, elle se jetterait par la fenêtre. Avertie par les autres femmes du dortoir, la fille de service vint s'opposer à l'exécution de cette vengeance d'une *nouvelle espèce,* en menaçant à son tour de prévenir la surveillante de l'emploi. Cependant Deluzenne, le lendemain, à 4 heures du matin, approcha une chaise de la fenêtre, et se précipita d'un troisième étage, élevé d'environ quarante pieds de hauteur.

Après avoir porté les jambes en dehors de la fenêtre, cette malheureuse s'est tenue quelques secondes accrochée par les mains, puis s'est abandonnée à son propre poids, en sorte qu'elle est tombée sur les jambes et a expiré sur-le-champ.

Autopsie cadavérique, 20 heures après la mort.

1º *Crâne.* — Fêlure décrivant une courbe à convexité antérieure, et partant du sommet de l'occipital pour se rendre sur le pariétal, la portion écailleuse du temporal, et finir sur le côté externe du corps du sphénoïde, sans intéresser le rocher.

2º *Thorax.* — Le côté droit du thorax présente sept fractures de côtes dans un point assez rapproché de leur angle. L'un des fragmens a déchiré une des artères intercostales, et l'on voit dans ce côté de la poitrine un épanchement sanguin médiocre.

Le péricarde, énormément distendu, contient des caillots de sang, dont la quantité peut être évaluée à une livre.

En soulevant le cœur, on aperçoit une séparation de l'aorte dans son point d'insertion avec cet organe, lésion qui a été certainement l'effet d'un contre-coup.

(1) Cette observation a été recueillie par M. Bergeon. J'en ai retranché quelques détails, inutiles à notre objet.

Cette déchirure est située à la partie postérieure de l'aorte; autour d'elle se trouve une ecchymose de la largeur d'une pièce de trente sous; en ouvrant ce vaisseau par sa partie antérieure, on voit une déchirure assez régulière, transversale, s'étendant au tiers de sa circonférence, et ayant séparé en deux l'une des valvules sigmoïdes.

3° *Abdomen.* — Le foie présente une rupture de deux lignes de profondeur sur deux pouces de largeur. La rate offre à sa face externe une lésion tout-à-fait semblable à celle du foie . . . . . .

RÉFLEXIONS.

Dans le cas précédent, la rupture de la base du cœur ou de l'aorte à son insertion, la déchirure transversale d'une des valvules aortiques, ont été évidemment l'effet de la violente secousse produite par une chute de 40 pieds de haut. Mais les valvules du cœur peuvent, comme les parois elles-mêmes, comme les tendons valvulaires et les colonnes charnues, éprouver des solutions de continuité par l'effet de causes non extérieures, et se rompre, par exemple, sous l'effort des contractions du cœur ou d'une réaction violente et brusque de la colonne sanguine contre elles.

Dans le cas suivant, recueilli par MM. Laënnec et Fizeau, ces observateurs ont attribué à un effort de ce genre une dilatation partielle et une double rupture de la valvule mitrale. Toutefois, nous n'oserions affirmer que tel ait été réellement le mécanisme de la rupture. Il se pourrait du moins que cette rupture eût été précédée d'une ulcération de la valvule.

OBSERVATION 146e (1).

Homme de moyen âge. — Palpitations, dyspnée. — A la face supérieure de la valvule mitrale, sorte de petite poche, percée à ses extrémités de deux ouvertures, dont l'inférieure, plus large, avait des bords comme frangés, de sorte que la valvule paraissait avoir été rompue en cet endroit.

« Un homme de moyen âge éprouvant des palpi-
» tations, de la gêne dans la respiration, etc., suc-
» comba à l'hospice de la Charité.

» *Ouverture du cadavre.* — Le cœur était beau-
» coup plus gros que dans l'état naturel, ce qui
» dépendait presque entièrement de l'épaisseur des
» parois du ventricule gauche, dont *la cavité elle-*
» *même ne paraissait guère plus ample que dans*
» *l'état naturel.*

» Les valvules offraient en divers points des con-
» crétions *osséo-pierreuses*, de manière à rester
» continuellement tendues, sans pouvoir se relever
» sur les parois de l'aorte, ce qui rétrécissait con-
» sidérablement l'orifice de cette artère.

» La valvule mitrale présentait aussi deux petites
» concrétions de même espèce, mais qui n'en gê-
» naient en rien le mouvement. *A la face supérieure*
» *de cette valvule, s'élevait une sorte de petite poche*
» *d'un demi-pouce de longueur, de plus de quatre*
» *lignes de diamètre, et percée à ses extrémités de*
» *deux ouvertures, dont l'inférieure était la plus*
» *large. Cette dernière avait des bords assez irrégu-*
» *liers et comme frangés, de sorte que la lame infé-*
» *rieure de la valvule mitrale paraissait avoir été*
» *rompue en cet endroit, et le petit sac anévrismal*
» *formé par la dilatation de la lame supérieure :*
» *seulement l'ouverture supérieure était évidemment*
» *l'effet d'une rupture déjà ancienne de ce sac, car*
» *elle était fort lisse* (1).

(1) Ce fait a été consigné dans le tome Ier des *Bulletins de la Faculté de médecine*, sous le titre suivant : *Extrait d'une note sur une dilatation partielle de la valvule mitrale*; par MM. Laënnec et Fizeau.

(1) « Cette dilatation paraît avoir été l'effet de l'obstacle que le » rétrécissement de l'orifice de l'aorte opposait au cours du sang. » On conçoit, en effet, que la lame inférieure de la valvule a pu » se rompre par l'effort du sang, qui, poussé par le ventricule » gauche, avec une force nécessairement plus grande que dans » l'état naturel, vu l'épaississement des fibres de ce ventricule, ne » pouvait cependant passer avec facilité dans l'aorte (*réflexion des* » *auteurs de l'observation*). »

DEUXIÈME SECTION.

HISTOIRE GÉNÉRALE DES RUPTURES DU COEUR.

§ I. Caractères anatomiques.

Il est des lésions dont le nom seul indique suffisamment et clairement le caractère anatomique fondamental, et la rupture est de ce genre de lésions. Nous n'avons donc à nous occuper ici que du siége, de l'étendue, de la direction, du nombre des ruptures du cœur. Nous nous bornerons à quelques remarques sur cette matière, renvoyant le lecteur pour plus de détails aux observations particulières.

Quant à leur siége, il en est des ruptures du cœur comme des ulcérations et des tumeurs anévrismales du même organe, c'est-à-dire qu'elles paraissent affecter plus fréquemment les cavités gauches que les droites. Dans les dix cas que renferme la première section de ce chapitre, six fois la rupture occupait le cœur gauche (observ. 137e, 142e, 143e, 144e, 145e, 146e), et quatre fois le cœur droit. Dans ces quatre derniers cas, c'est toujours l'oreillette qui a été le siége de la rupture. Dans quatre des six premiers cas, la rupture existait sur les parois du ventricule gauche; dans un cas, elle affectait la valvule mitrale et dans un autre, les colonnes du ventricule (dans l'observation 145e, il existait à la fois une rupture de la base du ventricule gauche et une rupture d'une des valvules aortiques). Dans aucune de nos dix observations, les cloisons interventriculaire ou interauriculaire n'étaient le siége de la rupture; mais on conçoit qu'elles n'en sont pas exemptes, et parmi les cas de perforation du cœur que nous avons rapportés à

l'article *Cardite*, il en est dans lesquels il sera probablement survenu une rupture des cloisons indiquées, préliminairement amincies par une ulcération plus ou moins profonde.

L'étendue, la direction, la forme de la rupture offrent des différences nombreuses : dans l'observation 137e, le ventricule gauche était *rupturé* de la base au sommet, le long du bord par lequel il se réunit avec le ventricule droit; dans l'observation 142e, il existait une *crevasse* de 10 à 12 lignes, parallèle à l'axe du ventricule; dans l'observation 145e, la base du ventricule gauche était séparée de l'aorte en arrière, et une *déchirure*, dirigée transversalement, avait partagé une des valvules aortiques en deux parties; dans l'observation 146e, la valvule mitrale, soulevée en manière de poche, offrait deux ouvertures dont l'une avait des bords irréguliers et comme frangés, etc.

Les ruptures du cœur offrent aussi des différences de nombre. Tantôt on n'en rencontre qu'une seule, tantôt deux, trois, et même plus.

Sur 49 cas de rupture du cœur, rassemblés par M. Ollivier (d'Angers), 8 étaient relatifs à la rupture multiple. Dans deux cas recueillis par M. Rostan, deux déchirures existaient vers la pointe du ventricule gauche. Dans un exemple rapporté par Morgagni (*Epist.* LXIV), le ventricule gauche était rompu en trois points. Dans une des observations de M. Portal, le ventricule gauche, pour ainsi dire, crevassé, offrait trois déchirures. En avril 1824, M. le professeur Andral lut, à l'Académie royale de médecine, une observation de rupture multiple du cœur. Cinq perforations oblongues occupaient la paroi postérieure du ventricule gauche (1). M. Blaud a également trouvé cinq déchirures sur le même cœur (toutefois, deux de ces déchirures seulement pénétraient dans chaque ventricule, et les trois autres n'intéressaient que les couches superficielles des ventricules). Dans un cas publié par M. Ashburner (*London, Med. and phys. journ., décemb.* 1822), deux ruptures existaient sur le ventricule gauche et une troisième sur le ventricule droit.

§ II. Causes des ruptures du cœur.

Les causes des ruptures du cœur sont prédisposantes ou déterminantes. Les causes prédisposantes sont un ramollissement du cœur, l'amincissement de ses différentes parties, un abcès, une ulcération. Les causes déterminantes sont 1° des violences extérieures avec ébranlement, secousse, commotion de tous les organes en général ou de la région du cœur seulement; 2° des efforts considérables et brusques; 3° dans quelques cas, les simples mouvemens de la circulation (dans les cas de ce genre surtout, interviennent les causes prédisposantes signalées plus haut). Le sujet de l'observation 137e avait été écrasé par une roue; les sujets des observations 138e et 145e s'étaient précipités du haut d'une croisée; le sujet de l'observation 139e avait reçu un coup de pied de cheval sur le sternum; le sujet de l'observation 140e avait été traîné par son cheval; le sujet de l'observation 141e avait éprouvé des nausées et des efforts de vomissement; le sujet de l'observation 144e avait eu des *accès de suffocation extraordinaires.*

Le mécanisme des ruptures du cœur est essentiellement le même que celui des ruptures de divers autres organes, tant externes qu'internes, tels que les tendons de certains muscles eux-mêmes, l'estomac, l'œsophage, l'utérus, etc. (1). Dans les chutes, c'est vraiment quelquefois par une sorte de contre-coup que le cœur se rompt. Cela devient surtout évident lorsque, comme dans le cas rapporté par M. Bergeon, la chute n'a pas lieu sur la région du cœur.

§ III. Signes et diagnostic des ruptures du cœur.

Le siége des ruptures du cœur doit être pris en grande considération, quand il s'agit de leurs signes et de leur diagnostic. Lorsque les parois du cœur sont largement rupturées, un épanchement de sang s'opère dans le péricarde, et le malade tombe mort comme s'il eût été frappé de la foudre. Un seul fait publié par M. Rostan porterait à croire qu'une rupture peu étendue des parois du cœur peut n'être pas mortelle. Dans le cas dont il s'agit, une concrétion sanguine avait oblitéré la solution de continuité, et cette sorte de bouchon ou d'obturateur organique avait mis obstacle à toute hémorrhagie ultérieure.

Si la rupture occupe la cloison des ventricules ou des oreillettes, il peut en résulter un mélange du sang noir et du sang rouge, et par suite, selon quelques auteurs, la maladie connue sous le nom de cyanose.

Nous manquons encore de faits pour exposer les divers signes et les accidens des ruptures des colonnes charnues, des tendons valvulaires et des valvules. Tout ce qu'on peut dire, c'est que la rupture d'une valvule ou des colonnes charnues destinées à ses mouvemens, doit nécessairement entraîner quelque désordre dans la circulation.

La perforation d'une valvule, soit par rupture *primitive*, soit par érosion suivie de rupture, constitue une des conditions dans lesquelles nous avons dit que se produisait un bruit de soufflet simple ou sibilant (2). Or, un observateur des plus distingués,

(1) Dans la séance de l'Académie du 6 avril 1824, M. Rullier avait présenté à cette société un cœur dont les parois étaient le siége d'une double perforation. On observait en même temps dans les cavités de cet organe des concrétions fibrineuses formées longtemps avant la mort.

(1) Burns me paraît être le premier qui ait dit que le cœur, pendant les efforts expulsifs auxquels il se livre, peut se rompre, comme on voit l'utérus se déchirer pendant les contractions expulsives trop violentes dont il est parfois le siége dans l'acte de l'accouchement.

(2) Le passage du sang des cavités droites dans les cavités gauches, et réciproquement, par suite d'une ouverture plus ou moins

M. le docteur Tarral, m'a récemment communiqué un cas de bruit de soufflet sibilant ou musical chez un individu dont les valvules aortiques offraient une lésion de ce genre (ce malade était placé dans le service de M. Lerminier, à la Charité). Toutefois, il ne faudrait pas croire que le bruit de soufflet musical ou sibilant de la région précordiale soit un signe assuré d'une perforation valvulaire; en effet, nous l'avons rencontré dans des cas où cette lésion n'existait point.

§ IV. Pronostic et traitement.

Le pronostic des ruptures du cœur diffère beaucoup suivant le siége qu'elles occupent. Ainsi les ruptures des parois du cœur avec épanchement de sang dans le péricarde sont nécessairement mortelles. Il n'en est pas de même de celles de la cloison interventriculaire ou interauriculaire, des colonnes charnues, des valvules et de leurs tendons; mais, comme je l'ai déjà dit plus haut, nous n'avons pas assez de faits bien observés pour exposer, d'une manière un peu précise, les accidens qui peuvent en résulter.

Il n'est point de traitement pour les ruptures des parois du cœur. Quant aux ruptures des colonnes, des valvules, etc., comme nous n'avons pas encore les signes nécessaires à leur diagnostic, que pourrions-nous dire de leur traitement?

CHAPITRE II.

DES CHANGEMENS DE DIMENSIONS DES CAVITÉS ET DES ORIFICES DU COEUR.

Considérations préliminaires.

Jusqu'ici les auteurs n'avaient point étudié, d'une manière particulière, la dilatation ou l'élargissement des orifices du cœur. Ils s'étaient exclusivement occupés des dilatations des cavités de cet organe, dilatations vulgairement connues sous le nom d'anévrismes du cœur, l'un *actif*, qui n'est autre chose que la combinaison d'une dilatation avec un épaississement hypertrophique des parois de cet organe; l'autre *passif*, consistant en une dilatation avec amincissement de ces mêmes parois.

Le rétrécissement des orifices du cœur a été étudié par les auteurs de traités sur les maladies du cœur, et notamment par Corvisart; mais le rétrécissement des cavités de cet organe avait été entièrement négligé, jusqu'à M. Bertin, qui démontra par des faits positifs, qu'il peut se rencontrer dans une espèce particulière d'hypertrophie, savoir l'hypertrophie *interne, concentrique* ou *centripète*.

Dans un organe tel que le cœur, qui fonctionne en quelque sorte conformément aux lois rigoureuses de la mécanique, on ne saurait apporter trop de soin à faire connaître par d'exactes descriptions les moindres changemens survenus dans les conditions de la structure physique de cette machine vivante. Aussi avons-nous jugé convenable de nous occuper encore ici de la dilatation et du rétrécissement des cavités et des orifices du cœur, considérés en eux-mêmes, bien que nous ayons déjà été obligé d'en parler précédemment, en traitant des maladies complexes dont ils constituent un des élémens.

ARTICLE PREMIER.

De la dilatation des cavités et des orifices du cœur.

SECTION PREMIERE.

Observations particulières.

Comme celle des artères, la dilatation du cœur est tantôt *générale* et tantôt *partielle*. Nous avons vu précédemment qu'elle pouvait coïncider avec un épaississement ou avec un amincissement des parois. La dilatation avec épaississement constitue l'hypertrophie anévrismale ou *excentrique* (anévrisme actif ou hypertrophique), maladie à laquelle se rapportent une cinquantaine des observations contenues dans cet ouvrage. La dilatation avec amincissement des parois, ou l'anévrisme *passif*, est beaucoup plus rare que la précédente. Corvisart en a rapporté quelques exemples. M. Fleury, de Clermont, a consigné le suivant dans les Bulletins de la Faculté de médecine pour l'an XIII : chez un homme de 27 ans, dont le péricarde renfermait trois pintes et demie de sérosité jaunâtre, les *cavités droites du cœur étaient prodigieusement dilatées et amincies, à tel point que l'oreillette était convertie en une espèce de membrane transparente, et que le ventricule avait tout au plus l'épaisseur qu'ont ordinairement les oreillettes*. Je vais rapporter un nouveau cas de cette espèce de dilatation. Je le ferai suivre d'une observation de dilatation partielle de la portion pulmonaire du ventricule droit, genre de dilatation dont l'observation 121e nous a déjà offert un exemple.

Je ne consignerai point ici de nouveaux cas de dilatation des orifices; je renvoie à ceux que contient la catégorie des observations d'hypertrophie anévrismale.

OBSERVATION 147e.

Homme de 31 ans. — Signes de tuberculisation pulmonaire. — Battemens du cœur faibles, presque sans impulsion, étendus;

étroite de la cloison interventriculaire ou interauriculaire, pourrait aussi donner lieu à un bruit de soufflet.

bruits clairs. — Dilatation des ventricules et surtout du gauche, dont les parois ont une épaisseur qui n'excède guère celle des parois du ventricule droit.

Mougenot (Jean-Nicolas), âgé de 31 ans, garçon tailleur, ex-grenadier de la garde impériale, d'une constitution lymphatique, poitrine longue et étroite, peau blanche et fine, poils rouges, d'un caractère très doux, entra à l'hôpital Cochin, le 30 juillet 1822. Il disait avoir éprouvé plusieurs rhumes très forts, accompagnés de crachemens de sang; il avait beaucoup maigri, surtout depuis six mois, et présentait d'ailleurs les phénomènes suivans : toux, crachats épais, abondans, muqueux, verdâtres, non mêlés de sang depuis six semaines, perte d'haleine, essoufflement au moindre exercice; on entend un râle avec gargouillement, et une pectoriloquie très forte dans presque tout le côté droit de la poitrine : dans plusieurs autres points le râle ressemble à un léger claquement.

Les battemens du cœur sont étendus et ne présentent qu'une impulsion très faible; les bruits de cet organe sont clairs, et le premier ne diffère guère du second, qu'en ce qu'il est un peu plus prolongé; les deux bruits s'entendent même à la partie postérieure de la poitrine (1).

Langue sèche, rosée; soif, inappétence, nausées et quelquefois vomissement après les quintes de toux, dévoiement sans coliques; chaleur à la peau, sueurs nocturnes; *pouls petit, fréquent et faible;* fièvre hectique, simulant un peu une fièvre intermittente quotidienne, insomnie.

Prescription. — *Gomme édulc.; look; quart.*

12 août. Un point pleurétique se manifeste dans la région du téton droit; pectoriloquie dans les deux côtés de la poitrine; gargouillement ou respiration soufflante.

Les battemens du cœur sont faibles et sans impulsion, toujours accompagnés d'un bruit clair.

Prostration, pâleur et décoloration de la peau, menace de suffocation.

17. Défaillances, obscurcissement de la vue fréquent; agonie. Mort tranquille dans la nuit du 17.

Autopsie cadavérique, 18 heures après la mort.

1° *Org. circul. et resp.* — Dans le côté droit de la poitrine, existent des fausses membranes de consistance variable : à la base et au milieu, elles sont molles, pulpeuses et injectées; elles s'épaississent considérablement vers le sommet, où leur présence semble destinée à prévenir l'épanchement de la matière tuberculeuse dans le sac de la plèvre. En effet, tout le poumon droit forme une grosse masse de consistance hépatique, creusée, dans sa moitié supérieure, d'un très grand nombre d'excavations. Incisée en plusieurs points différens, la substance présente un aspect grenu, et nullement spongieux; à la surface des incisions se voient les ouvertures de plusieurs tuyaux bronchiques. Cette substance est d'un gris noirâtre; elle est parcourue par des lames demi transparentes, comme lardacées, appartenant à la plèvre épaissie qui tapisse les scissures pulmonaires. Le poumon gauche, moins volumineux que le précédent, est crépitant à son bord antérieur, tandis que son bord postérieur est gorgé de sérosité, et contient des tubercules granuleux. On trouve çà et là dans ce poumon plusieurs foyers tuberculeux de médiocre étendue. Les ganglions bronchiques, volumineux et noirs, sont transformés dans leur centre, en une substance blanche et pultacée; les bronches sont rouges, tapissées de mucosités, et d'une matière grumeleuse provenant des cavernes pulmonaires.—Le côté gauche de la poitrine contient une médiocre quantité de sérosité citrine; on y trouve peu d'adhérences.

Le cœur est volumineux pour un phthisique : ses parois sont molles, flasques et affaissées. *Le ventricule droit est un peu plus ample que dans l'état naturel; le ventricule gauche est plus grand que le droit. Cette dilatation anévrismale a lieu aux dépens de l'épaisseur des parois, qui n'excède guère celle des parois du ventricule droit.* — Les oreillettes ne présentent pas de changemens considérables, soit dans leur étendue, soit dans leur épaisseur; leurs valvules offrent une rougeur violette.

Org. dig. et annexes. — Le foie, volumineux, est moins compacte que le poumon droit du sujet, un peu ramolli et très facile à déchirer. — L'estomac, très ample, offre à sa surface interne une rougeur violacée et comme *anévrismatique;* la membrane muqueuse, ramollie, s'enlève très facilement, laissant au-dessous d'elle des réseaux vasculaires injectés. — Le jéjunum et le duodénum offrent une rougeur et une injection semblables à celle de l'estomac : cette rougeur est continue, tandis que dans l'iléon elle est interrompue par des espaces plus ou moins considérables d'une pâleur notable. Les parois intestinales sont molles et infiltrées. — Le gros intestin, très long, contient des matières demi liquides, et est généralement injecté; on y rencontre des ulcérations très nombreuses, surtout dans le cœcum, où elles sont fort étendues et d'une forme alongée.

(1) Ces signes nous firent annoncer dès le premier abord une dilatation avec amincissement des ventricules.

OBSERVATION 148e (1).

Homme de 49 ans. — Affection scorbutique. — Teinte livide et bleuâtre du visage et surtout des lèvres. — Dilatation de la portion pulmonaire du ventricule droit. — Communication entre les deux oreillettes au moyen du trou de Botal non oblitéré, etc.

Lexmelin, âgé de 49 ans, d'un tempérament bilieux, perdit, il y a environ un an, une place qui

(1) J'ai recueilli cette observation en 1819, lorsque j'étais interne à l'hôpital Saint-Louis. Elle fut publiée dans le *Journal de médecine*, rédigé par MM. Béclard, Jules Cloquet, etc. Je ne crois pas qu'à cette époque on eût encore signalé la dilatation partielle du ventricule droit.

était son seul moyen d'existence. Depuis lors, il fut en proie à un violent chagrin, et obligé de faire usage d'une mauvaise nourriture. Une tristesse profonde, une langueur générale de toutes les fonctions, suivie bientôt de tous les symptômes qui caractérisent le scorbut, obligèrent le malade à entrer dans un hôpital : il fut placé à Saint-Louis, le 21 juin 1819. — On observait alors les symptômes suivans : air triste, visage pâle, blême; bouche mauvaise, exhalant une odeur des plus fétides et que le malade ne pouvait supporter lui-même; gencives ramollies, saignant facilement. Vaste infiltration sanguine à la jambe et au pied droit, taches sur diverses autres parties du corps, mais moins étendues, circonscrites, et pour la plupart analogues à des piqûres de puce; engorgement considérable du genou; pouls petit, misérable, mais régulier; langueur et sorte d'apathie générale, impossibilité de marcher ou de se tenir debout : d'ailleurs, nulle douleur locale. Le malade tousse de temps en temps.

On applique sur le pied et la jambe des compresses imbibées d'alcool camphré; on prescrit au malade de la tisane de houblon, du vin anti-scorbutique, et un gargarisme avec l'esprit de cochléaria, et la décoction de quinquina acidulée. — Ces moyens continués pendant un mois n'opèrent presque aucun changement dans l'état général du malade; seulement les symptômes locaux s'affaiblissent.

20 et 21 juillet. — Hémorrhagie buccale très considérable. (Le malade évalue la perte de sang à deux verres.) — Jusqu'ici l'affection scorbutique avait exclusivement attiré notre attention, mais alors la toux légère que le malade éprouvait à son entrée étant devenue presque continuelle et très fatigante, les lèvres ayant pris une couleur livide et bleuâtre, la face s'étant pour ainsi dire bouffie, on ne pouvait plus méconnaître l'existence d'une lésion organique du poumon et du cœur. La dyspnée se prononça de jour en jour davantage, et en même temps les taches scorbutiques et l'engorgement du genou se dissipèrent.

4 et 5 août—Oppression plus forte, étouffemens, inquiétude; visage légèrement livide, altéré et pour ainsi dire mourant. — Mort, le 5 août à trois heures après midi, dans une sorte d'asphyxie.

Autopsie cadavérique.

1° *Org. circul. et respir.* — Épanchement d'une sérosité jaunâtre dans le péricarde. — *Dilatation des cavités droites du cœur : la cavité du ventricule droit était double de l'état normal. C'était surtout à gauche, du côté de l'artère pulmonaire, que ce ventricule s'était dilaté; là il formait en quelque sorte un troisième ventricule intermédiaire aux deux autres.* — Les parois ventriculaires n'étaient pas sensiblement amincies. Les colonnes charnues étaient très multipliées. Le tissu musculaire du cœur était pâle, flasque. *L'artère pulmonaire, dilatée, offrait un calibre double de celui de l'aorte.* Les cavités droites et les veines caves étaient gorgées d'un sang noir et coagulé (le foie lui-même était pour ainsi dire *inondé* de ce liquide.)

Les deux oreillettes communiquent entre elles au moyen du trou de Botal largement ouvert. L'ouverture de communication est arrondie, sans déchirure, et offre le diamètre d'une pièce de 20 sous.

Les poumons, et surtout le gauche, étaient parsemés d'une innombrable quantité de granulations. La plèvre qui les recouvrait adhérait de toutes parts à la plèvre costale, au moyen d'une couche celluleuse, plus dense et plus épaisse à gauche qu'à droite.

2° *Org. dig.* — L'estomac offrait çà et là des points où la membrane muqueuse était d'un rouge brun; elle était blanche ailleurs, ce qui lui donnait comme un aspect marbré.

3° *Habit. extér.* — Le tissu cellulaire du genou gauche était épaissi; il n'y avait épanchement d'une matière albumineuse ni dans l'articulation, ni dans les muscles, etc., etc.

4° *Syst. nerv.* — Le cerveau nous parut tout-à-fait sain.

DEUXIÈME SECTION.

HISTOIRE GÉNÉRALE DE LA DILATATION DES CAVITÉS ET DES ORIFICES DU COEUR.

§ I. Caractères anatomiques.

I. — La dilatation des cavités du cœur peut être *générale* ou *partielle*.

1° *De la dilatation générale ou suivant toute la circonférence.*

Baillou et Lancisi sont les premiers qui aient appliqué aux dilatations du cœur la dénomination d'anévrisme, dénomination qui, long-temps avant eux, avait été donnée exclusivement aux tumeurs formées par les dilatations artérielles. Morgagni employa indifféremment le terme de dilatation et celui d'anévrisme pour désigner l'augmentation de capacité des diverses cavités du cœur. Toutefois, cet illustre médecin, imité en cela par notre Corvisart, avait cru devoir ajouter que la dénomination d'anévrisme du cœur était loin d'être parfaitement exacte, si l'on voulait désigner par elle une maladie du cœur absolument semblable à l'anévrisme artériel. Quant à moi, malgré le respect que je professe pour l'autorité de ces grands maîtres, je ne reconnais aucune différence essentielle, entre la dilatation des artères et celle du cœur. Il est, d'ailleurs, évident que si la maladie n'était pas essentiellement la même, soit qu'elle occupe le cœur, soit qu'elle affecte les artères, Morgagni et Corvisart n'auraient pas dû lui donner un seul et même nom.

Le premier de ces deux célèbres observateurs,

comme aussi ceux qui l'avaient précédé, confondirent sous le nom commun d'anévrisme du cœur plusieurs formes morbides qui méritaient d'être distinguées, telles que la dilatation simple ou sans épaississement ni amincissement notable des parois, la dilatation avec épaississement ou hypertrophie des parois, et la dilatation avec amincissement de ces mêmes parois. Ajoutons, avec M. Bertin, qu'en parlant de l'augmentation d'épaisseur des parois du cœur, les anciens auteurs ne séparèrent pas assez nettement les cas où l'épaississement était le simple résultat d'un accroissement de la nutrition de ceux où il coïncidait avec une altération de cette même nutrition, comme cela arrive dans le ramollissement, l'induration, etc.

Corvisart est le premier qui ait classé les anévrismes du cœur. Il en admet deux espèces, savoir, les anévrismes *actifs* et les anévrismes *passifs*. Dans la première espèce, les parois du cœur sont en même temps dilatées et épaissies, affection qui coïncide avec l'augmentation de la force du cœur (de là le nom d'*actifs* que Corvisart a imposé aux anévrismes de cette espèce). La seconde espèce est caractérisée par la dilatation avec amincissement des parois, et par l'affaiblissement des fonctions de l'organe (de là l'expression de *passifs* sous laquelle Corvisart a désigné les anévrismes de cette seconde espèce.

La dilatation peut affecter une, plusieurs ou la totalité des cavités du cœur, soit qu'elle existe avec ou sans épaississement, avec ou sans amincissement des parois dilatées. Suivant que la dilatation des cavités du cœur est plus ou moins étendue, ou qu'elle se trouve compliquée ou non d'hypertrophie, le cœur offre un volume variable. La dilatation est-elle énorme et combinée avec l'hypertrophie, le cœur peut présenter un volume double et même triple de l'état normal. En même temps que le cœur acquiert ainsi un volume extraordinaire, il change souvent de forme et de position. Quelquefois, par exemple, il représente, comme nous l'avons dit ailleurs (voy. hypertrophie), une sorte de gibecière, et il se trouve placé tout-à-fait transversalement, au lieu d'avoir sa pointe simplement dirigée un peu à gauche, comme dans l'état normal.

2° *De la dilatation partielle et de l'anévrisme faux-consécutif du cœur.*

Il y a long-temps déjà que des cas de cette espèce d'anévrisme avaient été recueillis par les observateurs; mais ce n'est que tout récemment qu'elle a été étudiée avec détail. La dilatation partielle précède quelquefois, sans doute, la rupture des couches internes des parois du cœur avec formation d'un kyste dit anévrismal (1). Celle qui s'est le plus fréquemment présentée à notre observation, c'est la dilatation de la portion pulmonaire du ventricule droit. Comme nous avons parlé ailleurs de l'*anévrisme faux-consécutif* du cœur (voy *cardite terminée par ulcération*), nous n'y reviendrons point ici.

II. — La dilatation des orifices du cœur n'est pas moins commune que celle des cavités elles-mêmes, ainsi qu'on peut s'en assurer en lisant un grand nombre des observations contenues dans cet ouvrage. Elle est susceptible de plusieurs degrés qu'il était impossible de bien apprécier avant d'avoir déterminé, d'une manière au moins approximative, comme nous l'avons fait dans nos Prolégomènes, les dimensions normales des divers orifices du cœur. Rappelons ici quelques exemples de dilatation ou d'élargissement des orifices. Dans l'observation 119e, l'orifice auriculo-ventriculaire droit avait 5 pouc. de circonférence. Il en était de même chez le sujet de l'observation 130e. La circonférence de cet orifice n'est pas indiquée d'une manière précise dans l'observation 125e, mais il y est dit qu'il était dilaté au point que la valvule tricuspide ne pouvait pas le fermer. Chez le sujet de l'observation 119e, déjà citée, l'orifice auriculo-ventriculaire gauche avait une circonférence de 4 pouc. 3 lig., etc.

Nous ne saurions trop répéter aux amis de l'observation exacte de ne pas négliger l'examen des dimensions des orifices du cœur dans les maladies dites organiques dont il peut être atteint, car si ces dimensions sont telles que les valvules ne puissent pas suffire à l'occlusion de leurs orifices, il en résulte nécessairement un trouble plus ou moins fâcheux de la circulation du sang à travers le cœur.

§ II. Mécanisme et principales causes de la dilatation des cavités et des orifices du cœur.

La dilatation des cavités et des orifices du cœur s'opère ordinairement sous l'influence d'un obstacle à la libre circulation du sang. Sous ce point de vue, la dilatation du cœur ne diffère pas de la dilatation des autres organes creux. En effet, l'observation démontre que ces derniers, quels qu'ils soient, ne tardent pas à se dilater d'une manière plus ou moins notable, lorsque, en vertu d'un obstacle quelconque, les matières qu'ils sont destinés à contenir pendant un certain temps, ne trouvant plus une libre issue, s'accumulent dans leur cavité, réagissent contre leurs parois, et les distendent outre mesure. L'organe se laissera d'autant plus facilement dilater, que ses parois seront douées d'une moindre épaisseur, et que les causes de dilatation agiront avec plus de force et de vitesse. Si ces causes ne sont pas permanentes, si elles ne s'exercent que pendant un temps assez

(1) C'est à tort qu'on a décrit sous le nom d'anévrisme *vrai* du cœur les tumeurs anévrismales de cet organe proprement dites. Elles méritent bien mieux le nom d'*anévrisme faux-consécutif*. La rupture des couches intérieures des parois du cœur constitue, en effet, l'un des caractères fondamentaux de la maladie, une fois qu'elle est bien établie.

court, ordinairement l'organe dont la résistance a été momentanément vaincue ne tarde pas à revenir sur lui-même, et à se rétablir dans son état normal. Que si, au contraire, les causes agissent d'une manière continue, ou qu'elles s'exercent du moins très fréquemment, la dilatation de l'organe devient constante, permanente, et par-là se transforme en un véritable état pathologique.

C'est par ce mécanisme que surviennent la dilatation de l'estomac dans les cas de cancer avec rétrécissement du pylore, celle de la vessie, par suite d'un rétrécissement du col de cet organe ou du canal de l'urètre, etc. C'est aussi par la même raison que l'on voit s'opérer une dilatation du cœur chez les individus atteints de rétrécissement de quelqu'un des orifices de cet organe central de la circulation. En vain la structure du cœur est plus robuste que celle des autres viscères creux, le mécanisme de sa dilatation n'en est pas moins essentiellement le même. Le sang qui s'accumule dans ses cavités, toutes les fois qu'il ne peut pas en être expulsé librement, est une véritable force dilatante, qui tend nécessairement à éloigner les parois de l'axe de la cavité qu'elles constituent, et qui finit, à la longue, par triompher de leur résistance. Je dis à la longue, car il est démontré que si la cause qui détermine l'engorgement des cavités du cœur disparaît au bout d'un certain temps, pour ne plus se renouveler, les parois distendues ne tardent pas à revenir à leurs premières dimensions. C'est ce qui a lieu, par exemple, dans les cas où une maladie aiguë des poumons, telle qu'une hépatisation, empêchant le sang de traverser librement leurs vaisseaux, ce liquide s'accumule dans les cavités droites du cœur. Il est impossible de fixer positivement l'espace de temps pendant lequel la force contractile de cet organe peut lutter efficacement contre la puissance qui tend à la surmonter. On sait seulement que le cœur résistera d'autant plus long-temps que son tissu musculeux sera plus épais. C'est pour cela que, toutes choses égales d'ailleurs, les oreillettes se dilatent plus facilement que les ventricules, et que le ventricule droit, comparativement au ventricule gauche, est, en quelque sorte, prédisposé à la dilatation.

Nous venons de voir comment le sang, accumulé dans l'intérieur du cœur, devient la véritable force sous l'impulsion de laquelle les cavités et les orifices de cet organe se développent, s'agrandissent, se dilatent. Nous avons établi que, pour mettre en jeu cette force dilatante, il fallait qu'il existât un obstacle au-devant du point où elle s'exerce. Il y a, entre le siége de cet obstacle et celui de la dilatation du cœur, un rapport nécessaire et trop évident pour qu'on puisse le mettre en doute. Cette sorte de loi est que les cavités du cœur, situées immédiatement derrière l'obstacle, se dilatent les premières. C'est ainsi que les obstacles à la circulation dans le système pulmonaire déterminent la dilatation du cœur à sang noir, tandis que la dilatation du cœur à sang rouge est produite par les obstacles au cours du sang dans le système aortique. Si nous voulions préciser encore davantage cette idée, nous dirions que chaque oreillette se dilate particulièrement par l'effet d'un obstacle à l'orifice auriculo-ventriculaire qui lui correspond, comme chacun des ventricules se dilate à l'occasion d'un obstacle à l'orifice artériel avec lequel sa cavité communique. Cependant, il est bon d'ajouter qu'en raison de l'inégale résistance des diverses cavités du cœur, il arrive assez fréquemment que ce n'est pas toujours la cavité la plus voisine de l'obstacle qui se dilate la première. C'est ainsi, par exemple, que, sous l'influence d'une induration des valvules aortiques, avec rétrécissement de l'orifice qu'elles bordent, l'oreillette gauche pourra être le siége d'une dilatation plus ou moins sensible avant que le ventricule gauche ne se soit lui-même dilaté. Enfin, on conçoit également qu'en vertu des connexions et des communications qui existent entre les diverses cavités du cœur, comme entre toutes les parties du système vasculaire, un grand obstacle au cours du sang, quel qu'en soit le siége, peut, au bout d'un certain temps, déterminer une dilatation générale de toutes les cavités du cœur, et même de la plupart des gros canaux vasculaires.

Jusqu'ici, nous n'avons considéré notre sujet que sous un point de vue purement mécanique. Mais ce n'est pas seulement sous ce rapport que nous devons l'étudier. Le sang qui s'accumule dans les cavités du cœur ne joue pas uniquement le rôle d'une force mécanique ; il exerce aussi une action excitante, stimulante ou irritante. En vertu de cette excitation, la nutrition de l'organe tend à devenir plus active, et le devient effectivement dans beaucoup de cas : d'où il résulte que la même cause, savoir, un obstacle à la circulation, est à la fois suivie de dilatation et d'hypertrophie. C'est à la production de ce double effet qu'est due l'espèce d'anévrisme que Corvisart appelle *actif* (1). Si le cœur ne s'hypertrophiait pas ainsi dans les mêmes circonstances où il se dilate, sa contractilité serait bien plus fréquemment vaincue par les puissances de dilatations auxquelles il peut être soumis, et la circulation deviendrait tout-à-fait impossible. Malheureusement, en même temps que cette hypertrophie du cœur augmente sa résistance, elle devient elle-même une source de nouveaux accidens dont nous avons tracé l'histoire ailleurs. (*voy. Hypertrophie.*)

Néanmoins, par des raisons qui ne sont pas toujours bien connues, l'hypertrophie ne se combine pas constamment avec la dilatation du cœur. Dans

(1) Burns a donné de la dilatation hypertrophique, ou de l'anévrisme actif du cœur, une explication qui nous semble aussi exacte qu'ingénieuse : selon cet auteur, le mécanisme de la dilatation du cœur avec hypertrophie est comparable à celui par lequel l'utérus, pendant la grossesse, se dilate, se développe et s'épaissit en tous sens. Toutefois, cette théorie n'est applicable qu'à un certain ordre de cas d'hypertrophie anévrismale.

certains cas, au contraire, les parois dilatées du cœur sont amincies au lieu d'être épaissies. Alors le sang ne joue plus que le rôle de puissance dilatante, et, comme les parois perdent en épaisseur et en force ce qu'elles gagnent en étendue, il en résulte la forme d'anévrisme que Corvisart désigne sous le nom de *passif*.

Lorsque, par suite d'une maladie capable d'altérer sa nutrition, le tissu du cœur aura perdu plus ou moins complètement sa cohésion et sa contractilité dans un point de son étendue seulement, il est évident que la force avec laquelle le sang presse contre les parois de l'organe pendant les contractions de celui-ci, doit, à la longue, dilater le point devenu le moins résistant. Il en sera de même, lorsque la puissance dilatante s'exercera spécialement sur une région des cavités du cœur. C'est par ce mécanisme que s'opèrent les dilatations partielles de cet organe.

Au nombre des causes capables de donner lieu aux anévrismes du cœur, se placent naturellement les efforts, les exercices violens, les professions qui exigent habituellement le déploiement de forces musculaires très considérables. Aussi les charretiers, les portefaix, les charrons, les paveurs, etc., sont-ils souvent affectés de la maladie qui nous occupe. Ces diverses causes agissent en déterminant un refoulement et une accumulation de sang dans le cœur.

Les grandes passions, telles que la colère, la haine, la jalousie, etc., surtout quand elles sont concentrées, peuvent également produire la dilatation du cœur; on doit en dire autant des professions qui ont particulièrement pour objet l'expression des passions, celle d'acteur tragique, par exemple.

Les déviations de la colonne vertébrale, et tous les autres vices de conformation qui diminuent la capacité de la poitrine, constituent autant de causes productrices ou du moins prédisposantes de l'anévrisme du cœur. Il en est ainsi de tous les vêtemens qui compriment avec trop de force la poitrine et l'abdomen (1).

§ III. Diagnostic et traitement de la dilatation des cavités et des orifices du cœur.

Tout ce qui concerne ce diagnostic ayant été exposé, avec les détails nécessaires, aux articles *hypertrophie* et *atrophie du cœur*, nous ne nous en occuperons point ici.

Nous rappellerons seulement que chaque jour on voit des médecins, d'ailleurs très habiles, attribuer aux dilatations, ou, comme ils le disent, à l'*anévrisme* du cœur, une foule d'accidens qui n'ont souvent avec celui-ci que des rapports de coïncidence : tels sont particulièrement les congestions sanguines *passives*, les collections séreuses du même nom, et l'étouffement qui les accompagne ordinairement. En effet, dans l'immense majorité des cas, les accidens ci-dessus tiennent à un obstacle mécanique au cours du sang, lequel est en même temps la cause de la dilatation du cœur. Ce n'est pas que la dilatation considérée en elle-même ne joue quelquefois un certain rôle dans la production des accidens dont il s'agit : car, les fibres musculaires, quand elles ne s'hypertrophient pas en même temps qu'elles se dilatent, perdent réellement de leur ressort, et leur distension s'opère en quelque sorte aux dépens de leur force. Mais, encore une fois, on a exagéré ce genre d'influence, et dans beaucoup de cas, l'hypertrophie fait plus que compenser l'affaiblissement qui pourrait résulter de la dilatation.

Quant à la dilatation des orifices, si elle est portée assez loin pour que les valvules ne puissent pas les fermer il en résulte un reflux du sang qui nuit évidemment au jeu régulier de la circulation. Ce reflux est, comme nous l'avons dit, une des causes du bruit de soufflet, du frémissement cataire, et quand il s'opère à travers l'orifice auriculo-ventriculaire droit, il donne lieu au pouls veineux, à la fluctuation des veines jugulaires.

Pour le traitement de la dilatation du cœur, on se conformera aux préceptes que nous avons donnés en étudiant l'hypertrophie et l'atrophie avec dilatation.

ARTICLE SECOND.

Rétrécissement des cavités et des orifices du cœur.

Nous avons vu, en traitant de l'hypertrophie du cœur, que l'épaississement de sa membrane interne, et surtout celui de ses colonnes charnues ou de ses couches musculaires profondes, constituait une cause de rétrécissement des cavités de cet organe. Nous avons vu également que l'atrophie pure et simple du cœur comptait au nombre de ses caractères anatomiques une diminution de la capacité des cavités, et nous avons indiqué quels étaient les effets de ce rétrécissement, que nous devons nous borner à signaler ici.

Les autres causes qui peuvent donner lieu au rétrécissement des cavités du cœur sont une compression exercée par une tumeur, un épanchement, etc., sur cet organe, la présence de concrétions sanguines, soit récentes encore, soit anciennes et organisées. Or, dans ces cas, comme dans l'atrophie et l'hypertrophie *concentrique*, le rétrécissement n'est pour ainsi dire qu'un accident, un effet d'une autre maladie.

(1) Qu'on n'oublie pas que nous indiquons seulement ici les causes puisées dans les choses qui sont du ressort de l'hygiène. Mais il est une condition pathologique, déjà indiquée plus haut, qui joue le rôle principal dans le plus grand nombre des dilatations du cœur, savoir, un obstacle mécanique au cours du sang, situé en deçà des cavités ou des orifices dilatés.

Considéré en lui-même, et abstraction faite de sa cause, le rétrécissement des cavités du cœur, quand il est porté assez loin, constitue un obstacle mécanique à la circulation, et peut déterminer les divers accidens qui accompagnent tout obstacle de ce genre, tels que des congestions veineuses, des collections séreuses, etc. Si le rétrécissement occupe le ventricule gauche, il en résulte une petitesse du pouls, comme dans le cas de rétrécissement de l'orifice aortique.

Le rétrécissement des cavités du cœur n'est par lui-même la source d'aucune indication de quelque importance. Il faut combattre la maladie dont il est l'effet, et laisser ensuite à la nature le soin de faire le reste, car s'il est donné à l'art de dilater mécaniquement une foule d'autres organes, il n'en est pas de même quand il s'agit du cœur.

Le rétrécissement des orifices du cœur se produit dans des conditions essentiellement les mêmes que celles dont nous avons parlé à l'occasion du rétrécissement des cavités de cet organe. L'espèce de rétrécissement des orifices du cœur la plus commune et la plus importante à connaître est celle qui accompagne l'induration des valvules. Nous ne reviendrons pas sur ce que nous en avons dit, en traitant de cette induration, considérée comme une terminaison de l'endocardite valvulaire chronique.

CHAPITRE III.

DES LÉSIONS DE RAPPORTS, OU DES DÉPLACEMENS ET DES HERNIES DU COEUR (1).

ARTICLE PREMIER.

Des simples déplacemens du cœur.

On peut distinguer deux espèces de déplacement du cœur, l'une dans laquelle cet organe occupe, comme à l'ordinaire, la région précordiale, mais ayant sa pointe tournée tout-à-fait à gauche (voy. les observat. d'hypertrophie considérable du cœur), l'autre dans laquelle le cœur ne siége plus dans la région précordiale, et se trouve, par exemple, refoulé dans le côté droit de la poitrine.

Les cas de véritable déplacement du cœur, ne sont pas extrêmement rares. Lancisi et Morgagni ont désigné sous le titre de *prolapsus* les déplacemens en bas, seul vice de position dont il soit fait mention dans l'ouvrage de Corvisart. Dans une des observations de Morgagni, la cause qui avait ainsi repoussé le cœur de haut en bas, consistait en une tumeur anévrismale de l'aorte. Dans un cas rapporté par Sénac, le cœur avait enfoncé le diaphragme qui lui formait une espèce de capuchon.

Le déplacement en haut du cœur se rencontre dans les cas où cet organe est soumis à une pression, à un refoulement exercé sur lui de bas en haut, soit par une tumeur développée dans l'hypochondre gauche, soit par un vaste épanchement dans le péritoine, etc.

Divers auteurs ont eu occasion de rencontrer le refoulement du cœur dans le côté droit de la poitrine. Sennert trouva le cœur d'un étudiant *caché* dans la cavité droite du thorax, à la suite d'une maladie qui avait entraîné la consomption du poumon (c'est-à-dire, selon toute apparence, un épanchement considérable dans la plèvre gauche). Dans un cas rapporté par M. Larrey, les battemens du cœur se faisaient sentir à la région du sein droit. L'autopsie cadavérique montra que le cœur avait été rejeté à droite par une hydropisie enkystée. Une tumeur pourrait, comme les épanchemens libres ou enkystés, produire le déplacement du cœur à droite. C'est ainsi qu'à l'ouverture du corps du marquis de Saint-Auban, Boerrhaave trouva le cœur repoussé dans la cavité droite de la poitrine, par l'effet de la compression qu'avait exercée sur lui une énorme tumeur développée dans le côté gauche du thorax. Quoi qu'il en soit, de toutes les causes qui peuvent opérer l'espèce de déplacement qui nous occupe, la plus commune est un vaste épanchement dans le côté gauche de la poitrine. J'ai, tout récemment encore (16 avril 1835), observé, conjointement avec M. le professeur Velpeau, un cas de ce genre.

Le passage accidentel de l'estomac et des intestins dans un des côtés de la poitrine, peut être la cause d'un déplacement du cœur. M. Chaussier avait observé cette espèce de déplacement. En voici un exemple : chez un enfant, qui expira quelques heures après sa naissance, l'autopsie cadavérique fit reconnaître ce qui suit : l'estomac, une grande partie des intestins, la rate et le pancréas, étaient contenus dans la cavité gauche de la poitrine. *La cavité droite renfermait le cœur, le thymus et les deux poumons.* (Gust. Th. Weyland; *Diss. inaug. méd.* — Iéna. 1831.)

Quelquefois, le déplacement du cœur à droite est moins considérable, en sorte que cet organe se trouve situé perpendiculairement à la région moyenne de la partie inférieure de la poitrine, comme cela est arrivé dans le cas que voici : Un enfant de sept ans succombe à des vomissemens dont il était atteint depuis les premiers temps de sa naissance, et qui se compliquèrent d'accidens cérébraux. A l'ouverture de son corps, on vit que la cavité gauche de la poitrine, jusqu'au niveau de la seconde côte, était remplie par les circonvolutions des intestins. Le *cœur était situé sur la ligne médiane.* Le poumon gauche, atrophié, offrait à peine la sixième partie de son volume normal. Le poumon

(1) M. Breschet désigne sous le nom d'*ectopies* les divers changemens de situation et de position du cœur, lésions sur lesquelles il a publié, en 1826, un mémoire important.

droit était bien conformé, et ne présentait rien d'extraordinaire. (Gust. Th. Weyland; *Oper. cit.*)

Rien n'est plus facile que le diagnostic des divers déplacemens du cœur. La percussion, l'auscultation, la palpitation et l'inspection, permettent, en effet, comme nous l'avons déjà dit tant de fois, de déterminer, de la manière la plus certaine, le lieu précis qu'occupe cet organe. On pourrait confondre le simple déplacement du cœur à droite avec la transposition congénitale du même organe, si l'on n'avait égard qu'aux signes physiques; mais les renseignemens sur l'état antérieur du malade, la transposition des autres viscères qui accompagne celle du cœur, etc., voilà qui suffit pour distinguer ces deux cas l'un de l'autre (1).

ARTICLE DEUXIÈME.

Hernie du cœur (2).

Les cas de hernie du cœur ont été observés par divers auteurs. Chez un fœtus humain, né au huitième mois de la grossesse, dont Vaubonais nous a donné la description, *le cœur, sorti du thorax par une ouverture située à la partie supérieure de cette cavité, était à nu et* PENDU AU COU COMME UNE MÉDAILLE. (*Mém. de l'Acad. des sciences.* — 1712.)

Martin Martinez a rapporté un cas analogue au précédent dans une dissertation imprimée à Madrid, en 1723.

Tourtelle dit avoir vu, à Besançon, un enfant qui avait à la partie inférieure du thorax *une ouverture par laquelle le cœur sortait et se portait jusqu'à un pouce au-dessus de l'ombilic.*

Parmi les espèces les plus extraordinaires de hernie du cœur, il faut placer les deux cas suivans, dont le premier était en même temps un exemple de *bicardie.* Chez un enfant, qui mourut peu de temps après sa naissance, Baudelocque assure avoir *trouvé deux cœurs distincts, l'un situé dans l'abdomen, l'autre dans le thorax, et communiquant ensemble par diverses ramifications vasculaires.*

Chez un enfant singulièrement difforme dans plusieurs de ses parties, né à l'hospice de la Maternité, en 1812, Chaussier a vu *une tumeur herniaire qui, située à la base du cordon ombilical, contenait non seulement la plupart des viscères abdominaux, mais encore le cœur. Cet organe, dont la base se trouvait tournée du côté de l'ombilic, était attaché par sa pointe à la partie antérieure du palais. Le centre du diaphragme présentait une ouverture par laquelle le cœur avait fait hernie dans l'abdomen.* Ajoutons que le fœtus, ainsi mal conformé, vécut quelques heures après sa naissance.

La note suivante sur une hernie congénitale du cœur mérite de trouver place ici (elle fut lue par Chaussier, à la Société de la Faculté de médecine de Paris, en 1814).

« Le 30 juin 1813, on a déposé à l'hospice de la » Maternité un enfant femelle nouveau-né, qui pré- » sente, à la partie supérieure et antérieure de » l'abdomen, une tumeur molle, hémisphérique, » élevée d'à peu près un pouce (30 millimètres), » large d'environ deux pouces un quart (60 milli- » mètres), et dans laquelle on distingue, à la simple » inspection et d'une manière très évidente, la » forme et les mouvemens alternatifs d'élévation et » d'abaissement du cœur, de dilatation et de con- » traction de ses ventricules.

» L'apparence, le volume de cette tumeur, qui » de la partie antérieure et inférieure du thorax » s'étend presque à la hauteur de l'ombilic, change » à chaque instant suivant l'état de la respiration. » Quand l'enfant inspire, le cœur se relève, il re- » monte et paraît rentrer en partie dans le thorax; » quand il expire, le cœur se porte en avant et en » bas, et les mouvemens de ses ventricules sont » plus apparens. La tumeur augmente sensiblement » de volume et est plus tendue lorsque l'enfant » crie, et surtout lorsqu'on le tient debout; elle di- » minue et devient plus molle lorsqu'il est tranquille » et couché sur le dos, un peu sur le côté, les mem- » bres à demi fléchis. Une pression graduée fait » disparaître la tumeur; le cœur, dont on sent très » bien les battemens, s'enfonce et paraît rentrer

(1) Je crois devoir rapporter ici un cas singulier de lésion de rapport du cœur (par suite de l'absence de l'extrémité inférieure du sternum, le cœur était immédiatement placé sous la peau). Cette curieuse observation a été publiée par Chaussier dans les *Bulletins de la Faculté de médecine de Paris*, pour l'année 1814.

« J'ai vu, dit-il, à l'hôpital militaire de Dijon un soldat de 27 ans, d'une constitution robuste, dont le cœur, situé à la partie antérieure et moyenne du thorax, n'était recouvert que par la peau, qui était mince, unie, et ne présentait aucun vestige de cicatrice. Dans ce sujet, que j'examinai avec beaucoup d'attention, le cœur conservait à peu près sa situation naturelle, et ne sortait point hors du thorax. Il n'existait du sternum que son extrémité supérieure, à laquelle s'articulaient de chaque côté la clavicule et la première côte. Les autres côtes, jusqu'à la septième, paraissaient manquer en totalité, ou au moins en partie, de ce cartilage de prolongement qui, dans l'état ordinaire, les attache au sternum. Elles se terminaient en avant par un tubercule compacte, épais, arrondi, qui paraissait s'étendre de l'une à l'autre, les réunir et leur servir de point fixe. La septième côte conservait sa forme et son étendue naturelles. Elle se prolongeait jusqu'à la ligne médiane, y était fixée et réunie à celle du côté opposé par un tubercule épais, compacte. Les autres parties du thorax étaient bien conformées.

» L'absence du sternum et d'une portion de certaines côtes laissait ainsi un grand espace oblong, dans lequel on voyait, de la manière la plus frappante, tous les mouvemens du cœur.

» Malgré cette singulière conformation congéniale, cet homme jouissait d'une bonne santé; il était depuis plusieurs années attaché au service militaire, en avait supporté toutes les fatigues, sans éprouver aucun accident, et il n'était entré à l'hôpital que pour une légère indisposition, qui lui permit bientôt de continuer sa route. »

(2) Nous aurions pu rattacher la hernie du cœur aux vices congénitaux dont il sera question dans notre quatrième classe des maladies du cœur. Cependant, comme cette hernie paraît s'opérer sous l'influence de conditions morbides *accidentellement* survenues chez le fœtus, nous avons cru devoir ne pas séparer son histoire de celle des simples déplacemens du cœur, dont il vient d'être question dans le précédent article.

» dans le thorax ; mais la respiration de l'enfant est » alors moins facile, et dès que l'on cesse la pres- » sion, la tumeur reprend sa forme première, et le » cœur s'échappe avec une sorte de bruissement.

» En examinant plus particulièrement le contour » de cette tumeur, on reconnaît, à la partie anté- » rieure et latérale gauche du thorax, une large » ouverture ou échancrure qui, autant que l'on » peut en juger à travers l'épaisseur des chairs, » commence au-dessous du bord de la quatrième » côte sternale, est formée au-dedans par une par- » tie du sternum, et en dehors par l'extrémité des » côtes qui ont été détruites, ou n'ont pas pris l'ac- » croissement et l'étendue qu'elles ont ordinaire- » ment. L'extrémité supérieure des muscles droits » (sterno-pubiens) paraît manquer, au moins du » côté gauche, ou bien ces muscles sont fort écar- » tés l'un de l'autre, car les parties déplacées ne » paraissent recouvertes que par la peau qui, en » devant et en haut, est d'une grande ténuité et » semi-diaphane, mais qui paraît plus épaisse en » bas et du côté de l'ombilic, et présente dans cet » endroit une large tache brunâtre et d'une forme » irrégulière. Il paraît aussi, d'après le volume de » la tumeur, qu'elle contient une portion du foie, » et que le cœur est appuyé sur la face convexe de » cet organe, et y exécute ses mouvemens (1). »

D'autres cas de hernie du cœur ont été publiés par M. Breschet, dans son mémoire sur l'*ectopie* de cet organe. Ce savant anatomiste réduit à trois genres les hernies ou ectopies du cœur :

1er GENRE. — *Ectopie thoracique du cœur.*

2e GENRE. — *Ectopie abdominale.*

3e GENRE. — *Ectopie céphalique.*

Les cas que nous venons de rapporter fournissent des exemples de ce triple genre de hernie du cœur.

Il est très commun de voir coïncider les différentes espèces de hernie du cœur avec des vices de conformation de cet organe, dont plusieurs sont incompatibles avec la vie. Au reste, ces hernies supposent elles-mêmes l'existence d'autres lésions dans les parties voisines, telles que des solutions de continuité, des adhérences anormales, etc. ; et ces lésions peuvent entraîner de graves accidens ou même une mort inévitable, soit immédiatement après la naissance, soit très peu de temps après.

Il n'est pas de notre objet d'approfondir ici les lois et le mécanisme de la production des ouvertures anormales à travers lesquelles le cœur s'échappe. Quant à certains vices de conformation qui peuvent coexister avec les hernies du cœur, nous en traiterons plus loin.

Chez les sujets qui ne succombent pas immédiatement après leur naissance, le diagnostic des hernies du cœur se fonde sur les mêmes données que celui des simples déplacemens dont nous avons déjà parlé.

(1) « Ainsi, ajoute M. Chaussier, par la nature, la disposition, » les phénomènes qui l'accompagnent, cette affection *congéniale* » peut être rapportée à la classe des hernies, et distinguée des » *prolapsus*, de l'extrophie ou autres altérations *accidentelles* de cet » organe. »

L'enfant observé par M. Chaussier était d'ailleurs bien conformé. Il tétait, exécutait bien ses fonctions, et semblait promettre de vivre *.

* On conservait cet enfant à la Maternité. Je ne sache pas qu'il en ait été question depuis la publication de la note qu'on vient de lire.

CLASSE QUATRIÈME.

DES VICES PRIMORDIAUX DE SITUATION ET DE CONFORMATION DU COEUR.

Considérations préliminaires.

L'étude des états anormaux dont l'ensemble constitue la classe des monstruosités s'est enfin complètement dégagée de la forme fabuleuse et mystique dont elle fut enveloppée jusqu'au commencement du XVIIIe siècle (1).

L'observation et l'esprit philosophique ont fait justice des idées superstitieuses dont les monstruosités avaient été le sujet, et là où l'on ne voyait que des effets de la colère céleste ou des opérations du *démon*, les observateurs ont aujourd'hui reconnu les conséquences de grandes lois d'anatomie et de physiologie anormales, telles que celles de *l'arrêt, du retardement* ou de *l'excès de développement*, etc. Toutefois, malgré ses immenses progrès, il s'en faut bien que la *tératologie* soit une science achevée. Combien de ses parties sont encore couvertes d'une profonde obscurité!

La définition de la *monstruosité* n'est pas aussi facile que quelques uns pourraient le croire. Depuis Ambroise Paré (2), elle a subi de nombreuses modifications.

Suivant Béclard, *une monstruosité est l'état permanent d'une formation qui n'aurait dû être que passagère.* M. Isid. Geoffroy Saint-Hilaire, qui rapporte cette définition, fait justement observer

(1) Dans son traité des monstres, publié pour la première fois en 1616, Licetus professe que quelques monstres sont dus à *l'opération du démon.*

Jean Riolan, l'un des hommes les plus éclairés du 17e siècle, a pu écrire que : « quant aux monstres *faits à l'image du diable*, il » faut, si on les laisse vivre, les tenir constamment enfermés et » cachés dans une chambre. Enfin, il en est d'autres qui, moitié » hommes et moitié animaux, font injure à la nature et au genre » humain : *ceux-ci doivent être au plus tôt mis à mort.* »

On sait que, chez les Romains, la loi des Douze Tables ordonnait la mort de tous les monstres. Cette barbare coutume, à laquelle on ne saurait, sans le profaner, donner le nom de loi, était surtout appliquée aux hermaphrodites. Elle était aussi en vigueur chez les Athéniens.

(2) Ce grand chirurgien, comme pour payer son tribut aux préjugés de son temps, dit que *les monstres sont choses qui apparaissent contre le cours de nature*, ET SONT LE PLUS SOUVENT SIGNES DE QUELQUES MALHEURS A ADVENIR.

qu'elle est trop étroite, puisqu'elle ne s'applique en réalité qu'aux monstruosités par arrêt de développement (1).

Dans son article MONSTRUOSITÉ du nouveau *Dict. de méd.*, M. Andral donne le nom de monstruosité à *toute aberration de nutrition, d'où résulte pour l'être qui la présente une conformation d'un ou de plusieurs de ses organes, différente de la conformation qui appartient à son existence extra-utérine, à son espèce ou à son sexe.* Mais, dit encore M. Isid. Geoffroy Saint-Hilaire, *il existe un grand nombre de monstruosités qui ne résultent pas évidemment d'une aberration de la nutrition.*

Dans le beau Traité de *tératologie* de ce dernier auteur, on ne trouve point une difinition générale de la monstruosité. M. Isid. Geoffroy Saint-Hilaire s'est contenté de définir chaque classe de monstruosité en particulier, et ses définitions expriment le *fait* propre à chaque classe de monstruosité, sans rien préjuger sur l'origine et les causes de cette dernière.

La détermination du mode de développement des diverses monstruosités est un des problèmes qui ont le plus occupé les anatomistes et les physiologistes, et dont la solution n'est cependant pas encore complètement trouvée.

Un examen attentif des faits relatifs aux monstruosités semble démontrer qu'elles proviennent d'une double origine, savoir, les maladies survenues pendant le cours de l'évolution du germe, et la constitution primitivement défectueuse de ce même germe, soit sous le rapport de la position de ses parties, soit sous le rapport de leur conformation. A parler rigoureusement, les monstruosités de la première classe ne sont autre chose que de véritables maladies, survenues pendant la période de la vie intrà-utérine ou fœtale, et l'on devrait réserver, peut-être, le nom de *monstruosités* aux *défectuosités* originelles ou primordiales des germes eux-mêmes. Il est vrai que cette origine des monstruosités est un peu *hypothétique* (2).

Quant aux vices de conformation, par suite d'une maladie survenue pendant le cours de la vie intrà-utérine, leur existence est un des faits les plus incontestables. Sous ce point de vue, la classification des monstruosités se confond presque entièrement avec celle des maladies elles-mêmes, considérées en tant que simples lésions anatomiques. Cela est si vrai, que la classification *tératologique* de M. Isid. Geoffroy Saint-Hilaire contient au fond tous les élémens d'une classification anatomico-pathologique des maladies. Ainsi, *sous le nom* D'HÉMITÉRIES (demi-monstruosités ou anomalies simples), cet auteur comprend : 1° les changemens de volume; 2° les changemens de forme; 3° les changemens de structure; 4° les changemens de disposition; 5° les anomalies relatives au nombre et à l'existence des organes. N'est-ce pas là évidemment une classification anatomico-pathologique tout entière?

Si nous voulions appliquer rigoureusement la classification de M. Isid. Geoffroy Saint-Hilaire aux *anomalies* du cœur, il ne nous faudrait rien moins que refaire ici, aux névroses près, toute la pathologie de cet organe. Mais laissant de côté tout ce qui, dans cette classification, se rapporte aux simples changemens de position et de direction, à l'hypertrophie et à l'atrophie proprement dites, à l'induration, au ramollissement, à tous les changemens de structure en un mot, nous étudierons successivement les anomalies primordiales du cœur, consistant, soit dans la transposition de cet organe, soit dans la persistance du trou botal (anomalie à laquelle nous réunirons les autres ouvertures congénitales de la cloison qui sépare les cavités droites des cavités gauches du cœur), soit dans le défaut ou la *pluralité* du cœur, dans l'augmentation ou la diminution de ses diverses parties constituantes, soit enfin dans un changement de connexion entre cet organe et les gros vaisseaux qui s'ouvrent dans ses cavités.

Étudiées en elles-mêmes, et indépendamment de leur mode d'origine et de leur mécanisme, les anomalies de position et de conformation du cœur rentrent parfaitement dans la classification générale de M. Isid. Geoffroy Saint-Hilaire.

La division des anomalies relatives à la disposition des organes en cinq espèces, savoir : 1° les anomalies par changement de position; 2° les anomalies par changement de connexion; 3° les anomalies par continuité de parties ordinairement disjointes; 4° les anomalies par cloisonnement; 5° les anomalies par disjonction des parties ordinairement continues; cette division, dis-je, est parfaitement applicable au cœur. Mais comme toutes ces *anomalies* peuvent se manifester *accidentellement* sous l'influence des diverses maladies que nous avons étudiées dans les précédens chapitres de cet ouvrage, nous n'avons pas dû nous en occuper ici d'une manière spéciale (1).

(1) M. Geoffroy St-Hilaire père a donné une définition du même genre, mais plus large : « Un monstre, dit-il, n'est qu'un fœtus » sous les communes conditions, mais chez lequel un ou plusieurs » organes n'ont point participé aux transformations successives qui » font le caractère de l'organisation. »

(2) « Depuis que l'hypothèse de l'existence des germes et de leur » évolution est généralement reçue, on a aussi admis des germes » primitivement défectueux, et des accidens postérieurs à la fé» condation, pour expliquer les monstruosités en général. Dans le » dernier siècle, Lémery fut le représentant de la première opi» nion, et Winslow celui de la seconde. Les deux combattans fini» rent par se faire des concessions réciproques. Ainsi, par exemple, » Lémery admettait une disposition originaire, primitive, pour » les cas de transposition régulière des viscères d'un côté à l'autre, » et Winslow adoptait les causes accidentelles pour quelques cas. » Haller avait adopté cette opinion mixte. Parmi les modernes, » M. Chaussier semble n'admettre que les causes accidentelles. » Swammerdam dit en leur faveur qu'on peut produire à volonté » des monstruosités dans les insectes, en agissant sur les chrysali» des. » (Béclard, *mém. sur les acéphales*).

(1) Les observations que l'on recueille chaque jour sur les diverses maladies que peut éprouver le fœtus pendant le cours de la vie intrà-utérine, répandent une vive lumière sur le mode de dé-

CHAPITRE PREMIER.

DE LA DEXIOCARDIE, OU DE LA TRANSPOSITION CONGÉNITALE ET PRIMORDIALE DU COEUR A DROITE.

§ I. Idée générale de cette anomalie.

Il ne faut pas confondre la transposition du cœur, dont il est ici question, avec le refoulement de cet organe dans le côté droit de la poitrine, tel que nous l'avons décrit, en traitant des simples déplacemens du cœur. En effet, dans ce cas, l'organe n'est pas, à rigoureusement parler, transposé. Ses cavités gauches n'ont pas pris la place des droites, et réciproquement, circonstance qui caractérise spécialement l'anomalie que nous étudions ici (1). Dans les cas de simple déplacement du cœur à droite par une cause accidentelle, le poumon gauche n'est pas situé à la place du droit, et réciproquement, l'aorte à droite, le foie à gauche, etc. Or, c'est là ce qui a lieu dans les cas de véritable transposition du cœur, transposition qui n'est, pour ainsi dire, qu'un élément d'un renversement général des viscères du thorax et de l'abdomen. L'anomalie du cœur dont nous nous occupons ici, n'a pas encore été écrite dans les traités des maladies du cœur. Elle n'est cependant pas extrêmement rare, et il y a déjà bien long-temps que des observations en ont été rapportées. En voici quelques unes.

§ II. Cas particuliers de transpositions ou de renversement du cœur et des autres viscères du thorax et de l'abdomen.

OBSERVATION 148e.

Chez un soldat des Invalides, disséqué par Méry, en 1686, on trouva un renversement des viscères. C'est à l'occasion de ce fait, que le grand Leibnitz composa les quatre vers suivans, qui ne sont pas assurément son plus beau titre à l'immortalité.

La nature, peu sage, et SANS DOUTE EN DÉBAUCHE,
Plaça le foie au côté gauche;
Et de même, *vice versâ*,
Le cœur à la droite plaça.

OBSERVATION 149e.

On trouve dans le tome premier de la *médecine pratique* de Maximilien Stoll, un exemple de *transposition* des viscères : « Un homme est mort ayant » un ictère noir provenant du squirrhe du sphincter » de la vésicule du fiel. Le foie était sphacelé, *et* » *par un jeu extraordinaire de la nature, tous les* » *viscères, tant de la poitrine que de l'abdomen,* » *étaient changés de place, en sorte que le foie se* » *trouvait à gauche, etc.* »

OBSERVATION 150e.

On lit dans les Bulletins de la Faculté de Médecine de Paris (12 décembre 1816) : « M. Béclard a » présenté à l'examen de la société, le torse d'une » femme âgée, chez laquelle on a reconnu une » transposition complète de tous les viscères de la » poitrine et du bas-ventre (1). »

J'ai eu occasion d'observer, en 1824, à l'hôpital Cochin, une transposition du cœur et des autres viscères. Je vais consigner ici ce cas tel qu'il a été publié par M. le docteur Dubled, dans le tome VI des *Archives générales de médecine* (1824).

OBSERVATION 151e.

Un charpentier, âgé de 20 ans, d'une assez belle stature, entra à l'hôpital Cochin, le 28 août 1824, disant n'être malade que depuis quatre jours, ce qui ne s'accordait guère avec la teinte jaune-pâle de tout le corps et un amaigrissement déjà assez prononcé. Quoi qu'il en soit, il ne se plaignait que de céphalalgie, d'étourdissemens, d'oppression, et de battemens dans la tête. Le pouls était plein et fréquent ; les carotides battaient avec une force extraordinaire.

Les battemens du cœur, examinés au stéthoscope, étaient forts, vifs, fréquens, étendus, *surtout dans la cavité pectorale droite, où il semblait qu'il existât un second cœur.*

La langue était blanchâtre, humide, la soif modérée, le ventre souple et indolent, bien que le malade accusât de la constipation.

PRESCRIPTION : *Saignée du bras; boiss. émoll.; lav. émoll.; pédil. sinap.*

Peu d'amélioration : les battemens dans la tête continuent. En somme, tout reste dans le même état pendant trois ou quatre jours. Tout à coup, dans la nuit du 3 au 4 septembre le malade est pris de vomissemens de sang. — Les dérivatifs, les répercussifs, les tisanes acidulées-gommées sont mis

veloppement d'une foule d'anomalies dites congénitales ou primordiales, et le moment n'est pas éloigné, peut-être, où l'étiologie des monstruosités subira une radicale et complète révolution.

(1) Sous ce point de vue, nous croyons que M. le professeur Bérard n'a pas donné une idée suffisamment claire de la transposition du cœur, quand il a dit simplement : *Chez les sujets qui offrent une transposition complète des viscères, le cœur a sa pointe dirigée à droite et en avant, et sa base en sens opposé.*

En effet, ce n'est point ce changement de direction qui *spécifie* l'anomalie dont il s'agit, puisque comme M. Bérard le déclare lui-même : « Le même changement de direction a été observé » dans des cas où les viscères n'étaient pas transposés. » (*Dict. de méd.* en 25 vol., t. VIII, p. 219).

(1) Dans son *Traité des maladies des enfans nouveau-nés*, Billiard dit que *la transposition du cœur à droite est une déviation moins rare qu'on ne pourrait le croire, et que M. Baron en a présenté plusieurs exemples à l'Académie royale de médecine.*

Dans son savant Mémoire sur l'*ectopie du cœur*, M. Breschet dit avoir recueilli quatre cas dans lesquels cet organe était placé dans la moitié droite du thorax. Mais comme les autres viscères avaient généralement conservé leur position normale, il est plus que douteux que les cas dont il s'agit soient relatifs à une véritable transposition du cœur; aussi M. Isid. Geoffroy-Saint-Hilaire n'a-t-il pas cru devoir placer ces quatre cas parmi les *cinquante* ou *soixante* observations qui, d'après son calcul, ont été rapportées jusqu'ici par les auteurs sur la transposition des viscères, déviation organique à laquelle il a donné le nom d'*hétérotaxie*.

en usage, sans pouvoir arrêter les vomissemens; bien plus, les boissons les plus douces sont rejetées elles-mêmes, et parmi les matières vomies on reconnaît des fragmens de fibrine qui aurait été comme lavée.

Prescription : *Sangsues à l'épigastre; potion anti-émét. de Rivière.*

Au bout de quelques jours, le ventre se ballonne, la diarrhée survient; l'amaigrissement fait des progrès; les forces baissent de plus en plus, la sensibilité s'émousse; cependant les battemens du cœur, des carotides et de l'aorte ventrale sont toujours très forts. (Les battemens de cette dernière artère devinrent surtout très sensibles, vers la fin de la maladie, par suite de la cessation du ballonnement du ventre, et de l'extrême rétraction des parois abdominales).

Prescription : *Décoct. blanche; riz gom., sir. de coing; demi lav. avec amid. et laudan.; pot. avec teint. éth. de digit.*

Le malade s'éteignit le 30 septembre.

Autopsie cadavérique, 24 heures après la mort.— La poitrine et le ventre ouverts, la première chose qui frappe les regards, *c'est une transposition des organes renfermés dans ces deux cavités* (1).

Le cœur occupait dans le côté droit de la poitrine la place qu'il occupe ordinairement dans la cavité gauche : il se dirigeait de gauche à droite, de manière que sa base regardait la partie gauche de la poitrine, tandis que sa pointe répondait à l'intervalle des sixième et septième côtes droites. Le ventricule droit était à gauche et réciproquement. La partie interne du ventricule droit, ainsi situé à gauche, recevait l'oreillette droite, dans laquelle venaient s'ouvrir les deux veines caves, situées l'une à côté de l'autre sur le côté gauche de la ligne médiane. De la base de ce même ventricule naissait l'artère pulmonaire, dont la branche qui va ordinairement au poumon gauche se rendait au poumon droit, tandis que la branche affectée normalement à ce dernier poumon se distribuait au poumon gauche. A la base du ventricule gauche, placé à droite, on voyait en dehors, l'oreillette gauche, regardant comme lui à droite, en dedans l'aorte qui, dirigée obliquement de bas en haut et de gauche à droite, venait se courber au-dessous de l'extrémité sternale de la clavicule droite. Elle formait ainsi une courbure dont la convexité, tournée en haut et à gauche donnait naissance successivement à un seul tronc, d'où partaient un peu plus loin l'artère carotide primitive gauche et la sous-clavière du même côté; 2° l'artère carotide droite; 3° la sous-clavière droite. Après avoir fourni ces trois troncs, l'aorte se courbait de haut en bas, et descendait jusqu'à la troisième vertèbre lombaire, en suivant le côté droit de la colonne vertébrale.

Le poumon droit n'offrait qu'une scissure et conséquemment que deux lobes, tandis que le gauche présentait trois lobes et deux scissures.

La veine azygos, placée dans le côté gauche de la poitrine, venait s'ouvrir dans l'oreillette droite, transposée à gauche.

Transposé également, le diaphragme présentait à gauche l'anneau fibreux qui donne passage à la veine cave ascendante, tandis qu'à droite, il livrait passage en avant à l'œsophage et en arrière à l'aorte.

L'œsophage se rendait à l'estomac, en se dirigeant obliquement de haut en bas et à droite.

La grande courbure de l'estomac regardait en bas, en avant et à droite; tandis que la petite courbure de cet organe était tournée en arrière à gauche et en haut. La grosse tubérosité ou le grand cul-de-sac de l'estomac occupait l'hypochondre droit où se trouvait également la rate, qui en occupait la partie la plus profonde. La petite extrémité de l'estomac, tournée à gauche, donnait naissance au duodénum qui, d'abord dirigé obliquement de bas en haut, et de droite à gauche, se recourbait au-dessous de la vésicule du fiel, descendait jusqu'au-dessus du rein gauche, puis enfin se recourbait de nouveau pour marcher transversalement, et venir se terminer sur la partie latérale droite de la seconde vertèbre lombaire, en donnant là naissance au jéjunum. Ce dernier et l'iléon étaient renfermés dans la duplicature du mésentère, lequel, partant de la partie latérale droite de la seconde vertèbre lombaire, venait se terminer dans la fosse iliaque gauche, où l'iléon, en se dilatant, donnait naissance au cœcum. De l'extrémité supérieure de ce dernier intestin ainsi situé dans la fosse iliaque gauche, partait le colon ascendant. L'appendice cœcal était jeté sur le côté gauche de l'excavation pelvienne. Le colon ascendant montant dans la région lombaire gauche, jusqu'au-dessous du bas-fond de la vésicule du fiel et là se courbait de haut en bas, pour marcher transversalement de gauche à droite, en formant l'arc du colon; enfin, ce dernier, arrivé dans l'hypochondre droit, au-dessous de la rate, se courbait de haut en bas pour descendre dans la région lombaire droite et former le colon descendant. Cette troisième portion du colon, parvenue au-devant de la symphise sacro-iliaque droite, se plongeait dans le petit bassin obliquement de droite à gauche, pour former le rectum qui offrait

(1) Tous ces viscères étaient d'ailleurs parfaitement sains, à l'exception de la portion descendante du colon et de la moitié de sa portion transverse, qui, noirâtres à l'extérieur, présentaient à l'intérieur un grand nombre de petites ulcérations jaunâtres, et de végétations rougeâtres, de la grosseur d'un grain de seigle ou de millet.

Le cerveau était sain.

une direction inverse de celle qu'il présente ordinairement.

Le pancréas était placé transversalement au-devant de la colonne vertébrale, de telle sorte que sa tête ou grosse extrémité était tournée à gauche, tandis que sa queue ou petite extrémité regardait à droite.

Enfin, le foie occupait l'hypochondre gauche; son grand lobe était tourné à gauche, tandis que son lobe moyen, situé à droite, recouvrait un peu le grand cul-de-sac de l'estomac.

§ III. Quelques considérations sur les causes et le diagnostic de la transposition du cœur.

Dire que la situation du cœur à droite est une *débauche de la nature peu sage* (Leibnitz), *un jeu extraordinaire de la nature* (Stoll), c'est reconnaître implicitement son ignorance sur la véritable cause de cette anomalie. Ce qui me paraît certain, c'est que s'il existe une anamolie dont on puisse difficilement contester la *primordialité*, si j'ose me servir de ce mot, c'est celle dont il s'agit ici.

Le diagnostic de la transposition du cœur est une chose très simple. L'inspection, le toucher, la percussion et l'auscultation nous apprendront à la fois l'existence de cette anomalie. Pour distinguer la véritable transposition du cœur, du simple déplacement du même organe à droite, il suffit de réfléchir que dans la première, le foie occupe l'hypochondre gauche, l'estomac l'hypochondre droit, et que l'aorte longe le côté droit de la colonne vertébrale, etc.

CHAPITRE II.

DE LA COMMUNICATION ENTRE LES CAVITÉS DROITES ET LES CAVITÉS GAUCHES DU COEUR, SOIT A LA FAVEUR DE LA NON-OBLITÉRATION DU TROU DE BOTAL, SOIT AU MOYEN DE PERFORATIONS ANORMALES DE LA CLOISON INTERAURICULAIRE ET INTERVENTRICULAIRE.

§ I. Cas particuliers.

Parmi les observations précédemment rapportées dans cet ouvrage, il en est neuf dont les sujets ont présenté l'anomalie dont nous nous occupons ici. (Voir les observations 73, 75, 76, 78, 79, 80, 101, 102 et 148). Nous allons en consigner ici six nouveaux cas.

OBSERVATION 152e (1).

Enfant de 4 ans. — Dyspnée et coloration livide du visage depuis la naissance; étouffement au moindre mouvement; battemens du cœur violens, tumultueux. — Cœur très volumineux. — Ventricules paraissant avoir les mêmes dimensions; oreillette droite excessivement distendue. — *Fosse ovale, très large et très profonde, percée de plusieurs trous. — A la base du ventricule droit, ouverture considérable, conduisant dans l'aorte; un peu au-dessus et à gauche de cette ouverture, il en existe une autre qui s'abouche dans l'artère pulmonaire.* — Valvule tricuspide épaissie et comme calleuse. — *Échancrure et interruption du septum des ventricules, établissant une libre communication entre les deux ventricules.*

Un enfant de quatre ans, affecté d'une hydrocèle congénitale, toussait beaucoup et était très oppressé, lorsque M. Palois, de Nantes, fut appelé pour lui donner des soins. Sa face, colorée en rouge foncé, était bouffie; ses lèvres injectées, livides. — Peu de jours après sa naissance, on s'était aperçu qu'il respirait avec beaucoup de peine, surtout en tétant, que sa face se gonflait alors et devenait très rouge, mais reprenait, par le repos, sa teinte naturelle.

En avançant en âge, le petit malade est devenu de plus en plus oppressé; les pieds et les mains sont toujours livides et froids; les ongles violets et presque noirs. Au moindre mouvement, la respiration, courte et bruyante, semblait prête à s'arrêter, ce qui l'empêchait de partager les jeux des enfans de son âge. Les battemens du cœur, violens et tumultueux, étaient facilement visibles. Pour peu qu'il fît froid, il ne pouvait quitter le coin du feu. L'oppression était beaucoup plus fatigante, et la coloration de la peau plus foncée et plus livide dans les temps très chauds et très froids.

Six mois avant la mort de cet enfant, le ventre commença à grossir, et M. Palois y reconnut bientôt de la fluctuation.

Autopsie cadavérique.

Cadavre émacié; taches livides sur les épaules et les fesses (il avait coulé par le nez beaucoup de sang noir et très fluide).

L'abdomen contenait une grande quantité de fluide séreux. — Injection de l'estomac et des intestins. — Foie très volumineux et de couleur bleue d'ardoise.

Le péricarde distendu contenait de la sérosité.

Le cœur, d'un volume considérable, était placé presque transversalement; l'oreillette droite était excessivement distendue; la gauche, petite et contractée; les veines qui aboutissent à l'une et à l'autre, dans l'état naturel. Les ventricules paraissaient d'égale dimension. L'aorte, d'un calibre extraordinaire à son origine, sortait de la base du cœur plus en devant et à droite qu'on ne l'observe ordinairement. L'artère pulmonaire, au contraire, beaucoup plus petite qu'elle n'aurait dû être, naissait directement au devant de l'origine de l'aorte, vis-à-vis et un peu à droite de la cloison des ventricules. La fosse ovale, très large, très profonde, était garnie d'un tissu membraneux *percé de plusieurs trous, établissant une communication directe avec l'oreillette gauche*, laquelle n'offrait rien de remarquable.

Le ventricule droit présenta à sa base une ouverture considérable conduisant dans l'aorte. Un peu

(1) Cette observation a été recueillie par M. Palois, de Nantes, et publiée dans les *Bulletins de la Faculté de médecine*, pour l'année 1809.

au-dessus et à gauche de cette ouverture, on en voyait une autre beaucoup plus petite et garnie de deux lèvres calleuses dirigées obliquement d'avant en arrière, s'abouchant dans l'artère pulmonaire. La valvule *tricuspide* était épaissie et comme calleuse à son bord libre.

A quelques duretés près, la valvule mitrale était dans son état naturel. L'orifice aortique, très considérable, était placée près du *septum* des ventricules, lequel était interrompu et comme échancré à sa partie supérieure, ce qui établissait une libre communication entre les deux ventricules. Les valvules aortiques étaient saines. L'artère pulmonaire n'avait que *deux valvules placées transversalement, une antérieure et l'autre postérieure, très larges, formant entre elles et le calibre de l'artère, deux culs-de-sac très profonds.*

OBSERVATION 153e (1).

Femme de 25 ans, n'ayant point présenté de coloration bleue de la peau, si ce n'est dans les derniers temps de sa vie, et ayant joui jusque là d'une bonne santé. — A 25 ans, dyspnée, palpitations, coloration bleuâtre du visage. — *Trou ovale, ouvert comme chez le fœtus;* rétrécissement des orifices auriculo-ventriculaire droit et pulmonaire: *petit trou rond, faisant communiquer l'artère pulmonaire avec le ventricule gauche;* hypertrophie considérable du ventricule droit, avec un peu de rétrécissement de sa cavité; ventricule gauche peu développé.

Une malade, d'une complexion robuste, avait joui jusqu'à sa 25e année d'une très bonne santé, et n'avait point présenté de coloration bleue de la peau. A cette époque, elle commença à éprouver, à la suite de chagrins et d'un accouchement laborieux, de la dyspnée et des palpitations. Plus tard, à ces symptômes, se joignit une coloration bleuâtre des lèvres, du visage et des extrémités.

Malgré les moyens employés, les saignées en particulier, les symptômes augmentèrent et la malade succomba. L'absence de couenne sur le sang tiré de la veine, l'inégalité et la faiblesse du pouls (*i polsi erano ineguali, ma mancavano di quella vibrazione od* ARTERIOSITA, *che d'ordinario caratterizza i vizi del cuore e del sistema arterioso*), la couleur violette des lèvres firent soupçonner à M. *Tommasini* que la maladie affectait principalement les oreillettes du cœur et les gros troncs veineux.

Autopsie cadavérique.

Le cœur était d'un tiers environ plus volumineux qu'à l'ordinaire. L'oreillette droite était assez dilatée; la gauche avait son volume normal. Les parois du ventricule droit avaient à peu près doublé d'épaisseur, en même temps que la cavité de ce ventricule était assez étroite. (*Le pareti del ventricolo destro del cuore di crassezza quasi doppia della naturale, e la cavità del medesimo assai ristretta*). *Le trou ovale était ouvert comme chez le fœtus, et faisait librement communiquer l'oreillette droite avec la gauche.* L'orifice ventriculo-auriculaire était presque *obturé* par une concrétion polypeuse, et rendu très étroit par l'adhésion réciproque des valvules. L'artère pulmonaire était assez ample et ses parois amincies; mais son orifice était notablement rétréci, par suite de l'union étroite et réciproque des valvules semi-lunaires, lesquelles formaient une espèce de tapis membraneux au centre duquel *on observait un petit trou rond qui établissait une communication entre l'artère pulmonaire et le ventricule gauche.* Les parois de ce dernier étaient peu développées en comparaison du volume général du cœur; sa cavité était assez ample, et ses orifices libres.

(1) Publiée par M. le prof. Tommasini (*Clinica medica di Bologna*), sous ce titre: *Sopra un caso di morbo ceruleo.*

OBSERVATION 154e (1).

Enfant de 11 ans, offrant, dès sa plus tendre enfance, une teinte bleuâtre de la face. — Mouvemens convulsifs revenant par intervalles, avec syncopes et teinte violette foncée du visage. Vive sensibilité au froid; oppression au moindre mouvement. — Cœur plus volumineux qu'à l'état normal. *Trou ovale conservé, ayant 4 lignes environ de diamètre. Ouverture de la cloison interventriculaire pouvant admettre le doigt, faisant communiquer le ventricule droit avec le gauche et avec l'origine de l'aorte:* rétrécissement de l'artère pulmonaire et de son orifice, lequel ne présente que deux valvules.

Un enfant, âgée de 11 ans, offrait depuis sa plus tendre enfance une teinte bleuâtre de la face, sans altération notable dans l'exercice des fonctions. A 16 mois, pour la première fois, mouvemens convulsifs, perte de connaissance; visage entièrement violet. Depuis cette époque, retour assez fréquent de syncopes, déterminées surtout par des efforts, ou de violens emportemens auxquels cet enfant, extrêmement irascible, se livrait, à la moindre contradiction. Il devenait alors tout-à-fait livide, et paraissait comme asphyxié. En appliquant la main sur la région du cœur, à peine y pouvait-on sentir un léger frémissement. A 5 ans, épistaxis qu'on eut beaucoup de peine à arrêter. L'enfant était extrêmement sensible au froid, et ne pouvait faire le moindre exercice sans se sentir très oppressé. Il mourut en faisant des efforts pour aller à la garde-robe.

Autopsie cadavérique.

Le cœur, plus volumineux que dans l'état naturel, et gorgé de sang, offrit les lésions suivantes: *le trou ovale conservé établissait une communication entre les deux oreillettes. Cette ouverture avait environ quatre lignes de diamètre. La cloison qui sépare les ventricules, présentait une ouverture assez grande pour admettre le doigt, et dont le contour était parfaitement lisse. L'aorte ayant été ensuite fendue au-dessus des valvules sigmoïdes, on vit que l'orifice de cette artère embrassait l'ouverture qui établissait communication entre les ventricules.*

(1) Recueillie par M. Cailliot, professeur à la faculté de médecine de Strasbourg, et publiée dans le t. 1er des Bulletins de la faculté de médecine de Paris (an XIII).

L'orifice de l'artère pulmonaire, très étroit, ne *présentait que deux valvules sigmoïdes.* Cette artère, plus rétrécie encore au-dessus de son origine, augmentait ensuite de diamètre en s'éloignant du cœur; ses membranes étaient plus minces que dans l'état naturel.

Le canal artériel, complètement oblitéré, se rendait dans la sous-clavière gauche, laquelle donnait naissance à la carotide gauche, tandis que la sous-clavière et la carotide droites naissaient par deux troncs séparés.

OBSERVATION 155e (1).

Enfant de 3 ans. — Visage d'un rouge violet; lividité du bout des doigts. — Dyspnée, syncopes fréquentes. — Mort à la suite d'une hémorrhagie buccale. — *Trou ovale conservé.* — *A la base de la cloison ventriculaire, ouverture large, établissant une communication entre les deux ventricules.* — Hypertrophie concentrique du ventricule droit; dilatation énorme de l'oreillette droite. — Rétrécissement extrême de l'orifice pulmonaire.

Un enfant de trois ans, faible, d'une maigreur extrême, avait le visage d'un rouge violet. Il restait habituellement couché. Ses gencives tuméfiées saignaient avec la plus grande facilité. La peau du bout des doigts était plus livide encore que celle du visage.

A deux mois, cet enfant avait été attaqué de la coqueluche. A cette époque, le visage avait pris une teinte rouge, qui avait toujours été depuis en augmentant d'intensité, même après la disparition de la toux.

Comme le précédent sujet, cet enfant éprouvait fréquemment des syncopes, qui s'annonçaient par une dyspnée très forte, et étaient accompagnées le plus souvent d'une lividité générale de la peau, et quelquefois, au contraire, d'une pâleur très marquée.

Après avoir éprouvé une hémorrhagie buccale effrayante, il tomba dans un assoupissement qui fut suivi de la mort, après s'être prolongé pendant deux jours.

Autopsie cadavérique.

Le cœur, situé transversalement dans la poitrine, avait sa base directement tournée du côté droit. L'oreillette droite, distendue par un sang noir, en partie fluide, en partie coagulé, était seule aussi volumineuse que tout le reste du cœur. *Le trou ovale conservé pouvait admettre une sonde de femme. Les parois du ventricule droit étaient d'une épaisseur considérable, et sa cavité rétrécie ne renfermait qu'une petite quantité de sang.* Après avoir incisé ce ventricule, on essaya de faire pénétrer la sonde dans l'artère pulmonaire, mais cet instrument s'engagea aussitôt dans l'aorte. On ouvrit alors le ventricule gauche, et l'on aperçut, *vers la base de la cloison, une ouverture large qui établissait une communication entre les deux ventricules.*

Pour pénétrer ensuite dans l'artère pulmonaire, il fallut recourir à un stylet, *tant son orifice était rétréci.* Le canal artériel oblitéré allait se terminer à la sous-clavière gauche, laquelle fournissait la carotide primitive, tandis que les artères correspondantes du côté opposé formaient, dès leur origine, deux troncs séparés (1).

Enfin, la position du cœur avait tellement changé les rapports de l'aorte, que celle-ci, au lieu de se contourner autour de la bronche gauche, embrassait dans sa courbure la bronche droite, et passait derrière l'extrémité inférieure de la trachée-artère, pour aller gagner le côté gauche de la colonne vertébrale.

OBSERVATION 156e (2).

Femme de 28 ans. — Dyspnée, palpitations; matité très étendue et bruit de soufflet dans la région précordiale; point de cyanose proprement dite. — Épanchement séro-albumineux dans le péricarde. Dilatation de l'oreillette droite, du ventricule correspondant, des orifices droits et de l'artère pulmonaire. — *Trou botal conservé.*

Une couturière, âgée de vingt-huit ans, était malade depuis plus de sept ans, quand elle vint à l'hôpital de la Charité, le 24 juillet 1825. Elle attribuait sa maladie à une frayeur violente, suivie d'une dyspnée subite avec une diminution considérable des forces. A l'oppression qui fit des progrès continuels, se joignirent des palpitations, puis des rêves pénibles avec réveils en sursaut, l'infiltration des membres inférieurs et l'ascite. Hémoptysies légères; figure pâle, un peu jaunâtre. — Gonflement des jugulaires à chaque pulsation artérielle; percussion mate dans la moitié antérieure et inférieure du côté gauche de la poitrine; impulsion molle et étendue à la région précordiale; *bruit de soufflet, dans le même point, à chaque battement du cœur;* pouls calme et régulier.

La dyspnée ayant augmenté et le pouls étant devenu irrégulier, la malade expira, le 14 août, vingt jours après son entrée.

Autopsie cadavérique, 24 heures après la mort.

Œdème des membres inférieurs; point de vergetures.

Le péricarde occupait la plus grande partie de la poitrine, contenait environ huit onces d'une sérosité claire, dans laquelle flottaient quelques filamens albumineux, et n'offrait pas d'autres traces d'inflammation.

Le cœur avait sept pouces et demi dans le sens horizontal (de la pointe de cet organe au sommet de l'oreillette droite), et cinq pouces huit lignes dans le sens vertical. L'oreillette droite avait cinq pouces de haut sur trois et demi de large, et contenait un gros caillot de sang noir. Le ventricule correspondant était triplé ou quadruplé de volume; sa

(1) Recueillie également par M. Cailliot.

(1) Ce nouveau point de ressemblance entre ce cas et le précédent, mérite d'être signalé.

(2) Recueillie par M. Louis, et publiée dans le mémoire de cet auteur sur la *communication des cavités droites et gauches du cœur.*

pointe dépassait d'un pouce celle du ventricule gauche, dont la capacité était bien peu augmentée. L'oreillette gauche n'était pas plus ample que dans l'état naturel; ses parois étaient saines; celles du ventricule correspondant, un peu molasses et épaisses de trois lignes et demie seulement. Les parois de l'oreillette droite avaient une fermeté et une épaisseur au moins doubles de celles qui lui appartiennent dans l'état naturel, le ventricule correspondant était épais d'un peu plus de deux lignes, et, comme l'oreillette, plus ferme que de coutume. — *Le trou botal conservé, lisse, poli, membraneux en arrière, formait un cercle imparfait antérieurement et d'un pouce de diamètre environ.* Les orifices auriculo-ventriculaire et ventriculo-pulmonaire avaient quarante-huit lignes de développement, tandis que ceux du côté opposé n'avaient que vingt-quatre lignes (1). La dilatation de l'artère pulmonaire était générale, se prolongeait jusque dans ses ramifications, qui avaient encore, à une petite distance des plèvres, deux lignes de diamètre. L'aorte était parfaitement saine.

Les poumons étaient un peu plus lourds que dans l'état ordinaire, et légèrement engoués à leur base; le droit était parfaitement libre; le gauche offrait des adhérences celluleuses dans toute l'étendue de son lobe inférieur : on n'y observait aucune espèce de lésion.

OBSERVATION 157e (2).

Homme de 57 ans. — A la suite de contusion de la région épigastrique et précordiale, symptômes d'un obstacle à la circulation à travers le cœur. — Une pinte de sérosité dans le péricarde. — Hypertrophie et dilatation considérable des cavités droites. — Dilatation avec amincissement de l'oreillette gauche; épaississement léger des parois du ventricule gauche avec rétrécissement de la cavité. — *Trou ovale conservé, ayant plus d'un pouce de diamètre;* rétrécissement de l'orifice auriculo-ventriculaire gauche avec induration de la valvule mitrale.

Un postillon, âgé de cinquante-sept ans, reçut de violens coups de poing à l'épigastre, et, pendant les trois semaines qui suivirent, eut de la dyspnée, des défaillances, de vives douleurs à l'endroit frappé. Ces symptômes avaient cessé en grande partie, lorsqu'une nouvelle contusion à l'épigastre eut lieu. Dès lors, palpitations, visage violacé, pouls irrégulier, étouffement au moindre mouvement; œdème, ascite, etc.

A l'ouverture du corps, on trouva ce qui suit : le péricarde, très développé, occupait la plus grande partie de la cavité gauche de la poitrine et refoulait le poumon correspondant (celui-ci adhérait avec la plèvre costale). Une pinte de sérosité claire et citrine dans la cavité du péricarde. — Cœur beaucoup plus volumineux qu'il n'aurait dû l'être, malgré la forte stature de l'individu. Oreillette droite très dilatée, à parois plus épaisses, plus dures qu'à l'état normal; munies de colonnes charnues aussi fortes que celles qui, dans l'état naturel, se voient à l'intérieur du ventricule gauche. Dilatation de l'orifice auriculo-ventriculaire droit, avec agrandissement proportionnel de la valvule tricuspide. Cavité du ventricule droit énorme (il y avait une disproportion étonnante entre elle et celle du ventricule gauche); parois du ventricule droit très épaissies et garnies intérieurement des colonnes charnues, plus saillantes et plus fermes que dans l'état ordinaire.

L'oreillette gauche paraissait avoir beaucoup plus d'ampleur qu'elle n'en a communément; mais ses parois avaient l'épaisseur d'une simple membrane; la cloison qui sépare les deux oreillettes avait, en raison de l'agrandissement de leurs cavités, acquis beaucoup d'étendue. La fosse ovalaire avait bien deux pouces de diamètre, *et était percée d'un trou de forme ovale, ou plutôt inégalement circulaire, du diamètre de plus d'un pouce; les bords de cette ouverture étaient minces, lisses, blanchâtres et comme tendineux.*

L'orifice oriculo-ventriculaire gauche était rétréci (on pouvait cependant encore y introduire l'extrémité de l'un des doigts). La valvule mitrale était un peu épaissie et rugueuse vers ses bords ainsi qu'à sa base.

La cavité du ventricule gauche était extrêmement petite (on aurait à peine pu y loger un corps du volume d'une noix). L'épaisseur des parois musculaires étaient peu augmentée; elles étaient un peu plus dures que dans l'état naturel, sans doute à cause de leur rétraction sur elles-mêmes.

L'artère aorte avait, à sa naissance, très peu de diamètre, et n'offrait aucune autre particularité.

L'artère pulmonaire était très dilatée à son embouchure et même vers sa division. Les valvules de cette artère avaient acquis beaucoup d'étendue, sans être autrement altérées.

HISTOIRE GÉNÉRALE DE LA COMMUNICATION ANORMALE DES CAVITÉS DROITES ET GAUCHES DU COEUR LES UNES AVEC LES AUTRES.

§ Ier. Description des ouvertures de communication, indication des diverses lésions anatomiques du cœur coïncidant ordinairement avec ces ouvertures anormales.

I. Les cavités opposées du cœur peuvent communiquer entre elles, tantôt par une ouverture unique, tantôt par plusieurs ouvertures. Ces ouvertures siégent sur la cloison interauriculaire, ou sur la cloison interventriculaire seulement, ou bien sur l'une ou l'autre en même temps. Dans beaucoup de cas, l'ouverture que l'on rencontre sur la cloison interauriculaire, n'est, sans doute, autre chose que le trou ovale lui-même, dont l'oblitération ne s'est pas accomplie; mais, dans d'autres cas, l'ouverture

(1) On doit regretter que l'état des valvules n'ait pas été décrit par M. Louis.

(2) Observation de Corvisart.

peut être le résultat d'un véritable état morbide accidentel; et cela devient surtout évident, lorsque cette ouverture n'occupe pas le point de la cloison où se trouve normalement le trou de Botal, ou lorsqu'il existe plusieurs ouvertures sur cette cloison, comme dans le septième cas, rapporté plus haut.

Quel que soit, au reste, le mécanisme qui ait présidé à la formation d'une ouverture anormale entre l'oreillette droite et l'oreillette gauche, cette ouverture est ordinairement arrondie, à bords lisses, quelquefois épais, comme tendineux, et son diamètre, le plus souvent de 4 à 5 lig., peut cependant avoir 10 à 12 lig. et même plus (1).

La perforation de la cloison interventriculaire peut en occuper les différens points; toutefois, elle paraît affecter une sorte de préférence pour la jonction de cette cloison avec celle des oreillettes, vers l'insertion de l'artère pulmonaire et de l'aorte. La forme des perforations de la cloison interventriculaire est variable; cependant elle est le plus ordinairement arrondie (de là le nom de *trou*, sous lequel ces perforations sont désignées par la plupart des observateurs), et leur diamètre est, en général, le même que celui des perforations de la cloison interauriculaire (de 2 lig. à un 1 pouc. environ, d'après un relevé de M. Louis); ainsi que le pourtour de ses dernières, celui des perforations de la cloison interventriculaire est, en général, lisse, poli, comme fibreux (2).

II. — L'état où se trouvent les valvules du cœur et les orifices auxquels elles sont adaptées, dans les cas de communication anormale entre les cavités opposées du cœur, mérite de fixer toute notre attention. Sur quinze cas de ce vice de conformation rapportés dans cet ouvrage, il en est douze où les valvules du cœur étaient altérées, épaissies, indurées, corrodées, perforées (dans les trois autres cas, il n'est pas fait mention de l'état des valvules).

Dans dix des douze cas où les valvules étaient indurées, il existait un rétrécissement de l'orifice du cœur auquel elles appartenaient (dans les deux autres cas, les dimensions de l'orifice n'ont pas été indiquées). Dans huit des douze cas, la lésion occupait les valvules droites; dans trois, les valvules gauches; dans un cas enfin, il est dit qu'elle occupait les valvules sigmoïdes, sans qu'on ait spécifié si ces valvules étaient celles de l'artère pulmonaire ou celles de l'aorte. Dans cinq des huit cas de lésion des valvules droites, cette lésion affectait les valvules pulmonaires; dans deux, la valvule tricuspide et dans un, les valvules pulmonaires et la valvule tricuspide à la fois : dans deux cas (obs. 152e et 154e), les valvules pulmonaires n'étaient qu'au nombre de deux. Sur cinquante-trois cas de cyanose rapportés par M. Gintrac, il y en a vingt-sept dans lesquels un pareil obstacle s'est rencontré; et dans ces vingt-sept cas, il occupait les orifices droits (vingt-six fois l'orifice de l'artère pulmonaire, et une seule fois l'orifice auriculo-ventriculaire). Comme nous avons décrit le rétrécissement dont il s'agit dans le chapitre second du livre premier de cet ouvrage, nous n'avons point à nous en occuper ici (1).

La fréquence du rétrécissement des orifices droits et de l'orifice de l'artère pulmonaire, dans les cas de communication entre les cavités droites et les cavités gauches du cœur est, comme l'a dit M. Louis, bien digne de remarque.

III. Dans onze des quinze cas que nous avons rapportés, le volume du cœur était augmenté (ce volume n'a pas été indiqué dans les quatre autres cas). L'augmentation de volume tenait à la fois, dans la plupart des cas, et à la dilatation et à l'hypertrophie des cavités droites. La dilatation affectait de préférence l'oreillette droite : elle a été notée dans dix cas (dans les cinq autres, le volume

(1) De ce que, dans aucun cas, on n'a trouvé aux environs de l'ouverture interauriculaire nulle trace de ramollissement, ou de quelque lésion récente, M. Louis est porté à croire que dans tous les cas qu'il a rapportés, elle était congénitale et non acquise. Je ne veux pas agiter en ce moment la question de savoir si l'ouverture de la cloison interauriculaire est toujours congénitale, mais il me semble que la preuve anatomique invoquée par M. Louis à l'appui de l'affirmative n'est pas assez concluante. En effet, une ouverture non congénitale, terminée par la cicatrisation de ses bords, ne pourrait-elle pas offrir, au bout d'un certain temps, tous les caractères assignés par M. Louis à une ouverture congénitale ?

(2) De l'analogie qui existe entre la disposition de la perforation de la cloison interventriculaire et le *trou de Botal persistant*, M. Louis en conclut qu'elle est congénitale comme cette dernière lésion. Il fait remarquer cependant que dans une observation de M. Thibert (nous l'avons rapportée sous le n° 102), *le contour de l'ouverture pratiquée aux deux cloisons offrait des franges membraneuses, jaunâtres, irrégulières, et des caractères assez différens de ceux indiqués ci-dessus, pour qu'on fût porté à croire que dans ce cas, du moins, la communication était accidentelle.* Toutefois, M. Louis ne considère pas ce cas comme suffisant pour détruire la règle qu'il a établie. Les réflexions que nous avons faites à l'occasion des perforations de la cloison interauriculaire sont applicables à celles de la cloison interventriculaire.

(1) Après avoir passé en revue les *variétés de structure des rétrécissemens de l'orifice de l'artère pulmonaire*, M. Louis tire la conclusion suivante : « Il semblerait donc résulter de tout ce qui précède » que le trou de Botal, à une époque quelconque de la vie, la » perforation de la cloison des ventricules, et le rétrécissement de » l'artère pulmonaire, doivent être considérés comme des disposi- » tions congénitales. » Cette conclusion ne me paraît pas rigoureusement déduite des faits anatomiques rapportés par M. Louis. En effet, nous ne craignons pas d'affirmer que, parmi les cas dont il s'agit, il en est dans lesquels le rétrécissement de l'artère pulmonaire elle-même ou de son orifice n'était pas congénital, comme le prouveront, j'espère, les considérations que nous présenterons plus loin sur les causes, le mode de développement et les signes de l'anomalie que nous décrivons. Les dispositions anatomiques du rétrécissement de l'orifice de l'artère pulmonaire, dans quelques uns des faits rassemblés par M. Louis, ne sont point essentiellement différentes de celles qui existeraient dans un cas de rétrécissement non congénital. Il faudrait cependant qu'il en fût ainsi pour que la conclusion de M. Louis pût être rigoureusement adoptée. Mais il est évident que pour remonter à l'origine précise des lésions qui nous occupent, ce ne sont pas seulement les données fournies par les dispositions anatomiques qui doivent servir de base à la discussion.

de l'oreillette n'a pas été indiqué). Dans cinq des dix cas de dilatation de l'oreillette, l'épaisseur de ses parois n'a pas été notée; il est dit dans les cinq autres cas que l'oreillette était hypertrophiée en même temps que dilatée. L'hypertrophie du ventricule droit a été signalée dans dix cas (il n'est rien dit de l'épaisseur des parois de ce ventricule dans les cinq autres cas). Une circonstance des plus remarquables, c'est que dans quatre des dix cas d'hypertrophie du ventricule droit, celle-ci affectait la forme concentrique.

Les cavités gauches du cœur n'ont en général, présenté aucune lésion notable, sauf les trois cas dans lesquels existaient l'induration des valvules et le rétrécissement des orifices gauches.

Rapprochons de ce résumé celui de M. Louis : » Les vingt observations que nous avons rapportées, » dit-il, si l'on en excepte une qui manque de dé- » tails, sont des exemples d'*anévrismes* d'une ou de » plusieurs cavités du cœur. La dilatation de l'oreil- » lette a été observée dix-neuf fois, six fois avec » hypertrophie, et deux fois avec amincissement de » ses parois; celle du ventricule droit dix fois, son » hypertrophie onze fois, et cinq fois cette hyper- » trophie a coïncidé avec la dilatation de sa ca- » vité, tandis que du côté gauche la dilatation de » l'oreillette a été observée trois fois seulement, » celle du ventricule quatre, son hypertrophie » trois, et celle de l'oreillette deux, précisément » l'inverse de ce qu'on rencontre ordinairement. »

Le résumé de M. Louis s'accorde parfaitement avec le nôtre, du moins dans les circonstances principales, et cela ne pouvait être autrement, puisque la plupart des faits, sur lesquels M. Louis a opéré, sont aussi ceux sur lesquels nous avons opéré nous-même. On remarquera seulement que M. Louis n'a pas fait mention de l'hypertrophie concentrique ou avec rétrécissement du ventricule droit, bien que plusieurs des faits qu'il a résumés s'y rapportent (1).

IV. Dans quelques cas, la perforation de la cloison qui sépare les cavités juxtà-posées du cœur coïncide avec d'autres anomalies vraiment congénitales et primordiales, telles que *la naissance de l'aorte du ventricule* droit, comme M. Ribes en a recueilli un exemple (c'est la 23e observation du Mémoire de M. Louis), la naissance de la même artère des deux ventricules à la fois (observation 19e et 20e du Mémoire de M. Louis), la persistance du canal artériel (observation 13e et 15e du Mémoire de M. Louis), etc. (1).

V. L'état du péricarde n'a été mentionné que dans quatre de nos quinze cas de communication entre les cavités juxtà-posées du cœur. Dans ces quatre cas, le péricarde contenait depuis trois onces jusqu'à une pinte de sérosité. Dans deux cas, la sérosité était mêlée de flocons albumineux; dans un cas, il existait aussi une fausse membrane et des granulations à la surface de l'oreillette droite; dans le quatrième cas recueilli par Corvisart, on ne dit pas quelle était la qualité du liquide épanché dans le péricarde, à la dose d'une pinte.

M. Louis n'a pas cru devoir parler des lésions du péricarde dans son résumé des dispositions anatomiques du cœur, chez les individus affectés d'une solution de continuité de la cloison des ventricules ou des oreillettes. Il nous importait au contraire, à nous, de la signaler, puisque nous avons démontré précédemment, par des faits nombreux, l'influence qu'exerçaient certaines affections inflammatoires du péricarde et de l'endocarde sur le développement de l'hypertrophie du cœur. Or, trois des quatre cas dans lesquels le péricarde était affecté appartiennent certainement à la péricardite, puisque le liquide contenait des productions pseudo-membraneuses, et que même, dans un cas, une véritable fausse membrane et des granulations recouvraient la portion du péricarde qui tapisse l'oreillette droite. Nous ajouterons que parmi les vingt observations que renferme le Mémoire publié par M. Louis, les deux qui ont été recueillies par cet auteur sont précisément des cas dans lesquels il existait des traces de péricardite.

§ II. Des symptômes et des effets de la communication anormale entre les cavités droites et gauches du cœur.

Si nous possédions un bon nombre de cas dans lesquels le vice de conformation qui nous occupe

(1) M. Louis s'est appliqué à démontrer que la perforation de la cloison ventriculaire n'a été, chez aucun des sujets dont il a rapporté l'observation, l'effet de l'*hypertrophie du ventricule droit et du rétrécissement de l'artère pulmonaire*, d'où il conclut, sous ce nouveau rapport, que *la communication des cavités droites et gauches du cœur paraît être un vice de conformation, une disposition congénitale et non acquise.* Nous pensons assurément, avec M. Louis, que, dans l'immense majorité des cas au moins, l'hypertrophie du ventricule droit et le rétrécissement de l'orifice de l'artère pulmonaire, ou du tronc même de cette artère, n'ont pas déterminé la perforation de la cloison ventriculaire. Mais en conclure que la communication réciproque des cavités droites et gauches du cœur est un vice de conformation constamment congénital, c'est aller bien au-delà de ce que comportent les prémisses de notre argument. En effet, l'hypertrophie du ventricule droit et le rétrécissement de l'orifice de l'artère pulmonaire ou du tronc de cette artère ne sont pas les seules causes, ni même les principales causes qui pourraient donner lieu à une perforation accidentelle de la cloison ventriculaire. D'ailleurs, un peu plus loin, M. Louis déclare lui-même que sa conclusion ne s'applique qu'aux faits qu'il a rapportés : « Nous ne prétendons pas, ajoute-t-il, que ja- » mais il ne puisse y avoir de perforation accidentelle de la cloison » des cavités du cœur, puisqu'on a des exemples de perforations » *spontanées* de cet organe, dans d'autres points de son étendue; » mais nous pensons que ces cas sont infiniment rares, et qu'ils » doivent être la suite de quelque lésion de tissu plus ou moins » grave, et dont on doit retrouver des traces après la mort. » Cette dernière condition ne serait nécessaire qu'autant que la mort aurait lieu immédiatement ou peu de temps après cette lésion de tissu; et partant avant sa guérison par cicatrisation.

(1) M. Louis considère les vices de conformation *évidemment congénitaux, coïncidant avec la perforation de la cloison des ventricules ou avec le trou de Botal, comme établissant une présomption bien forte en faveur de l'origine également congénitale de cette dernière lésion.* Il n'y aurait assurément rien de satisfaisant à opposer à

eût été observé à son état de simplicité, c'est-à-dire dégagé de toute complication d'autres lésions du cœur, nous éprouverions moins d'embarras dans l'exposition de ses symptômes. Mais rien n'est plus rare que des faits de ce genre. Je me rappelle seulement un cas de persistance du trou de Botal chez un phthisique dont le cœur nous parut d'ailleurs bien conformé. Or, nous n'observâmes chez ce sujet aucun trouble de la circulation, qui pût nous faire soupçonner l'existence de l'anomalie indiquée. Pour avoir les symptômes propres à la lésion que nous étudions, il faut donc commencer par dégager tous ceux qui appartiennent aux lésions coïncidentes (1).

Or, cette élimination une fois faite, que nous reste-t-il pour caractériser la communication entre les cavités droites et gauches du cœur? Rien, ou presque rien. Parcourez, en effet, les observations les plus détaillées que nous ayons rapportées, et vous verrez que les palpitations, la matité de la région précordiale, le frémissement cataire, le bruit de soufflet, les défaillances, les syncopes, l'étouffement, l'inégalité, l'irrégularité, l'intermittence du pouls, les congestions veineuses et séreuses, etc., sont autant de symptômes que nous pouvons rapporter à l'hypertrophie du cœur, aux lésions des valvules, aux rétrécissemens des orifices du cœur et de l'artère pulmonaire qui coïncidaient avec l'ouverture anormale de la cloison des oreillettes ou des ventricules.

Plusieurs médecins ont attribué à ce vice de conformation exclusivement l'affection désignée sous les noms de *cyanose*, de *maladie bleue*, d'ictère *bleu*, et qui consiste, comme son nom l'indique, dans la coloration violette ou bleuâtre, soit de toute l'habitude extérieure du corps, ce qui est fort rare, soit de certaines parties seulement, telles que le visage et spécialement les lèvres, les oreilles, les extrémités des doigts, les ongles, etc. Ainsi que nous l'avons dit dans un autre endroit de cet ouvrage, nous ne prétendons pas que le mélange d'une certaine quantité du sang des cavités droites avec celui des cavités gauches du cœur ne puisse, jusqu'à un certain point, concourir à la production de la cyanose; mais il ne faut pas se dissimuler que cette influence est renfermée, selon toute apparence, dans des limites beaucoup plus étroites que celles qui lui avaient été assignées. Une des plus victorieuses objections que l'on puisse faire à l'opinion dont il s'agit, c'est que, suivant une remarque très judicieuse de M. Fouquier, la peau du fœtus, chez lequel existe normalement le mélange du sang rouge et du sang noir, n'est pas colorée en bleu. D'un autre côté, M. Breschet dit avoir vu chez un enfant d'environ un mois, l'artère sous-clavière gauche prendre naissance de l'artère pulmonaire, sans que cette disposition singulière eût apporté la moindre modification dans la coloration de ce membre (1). Enfin, on rencontre une teinte violette ou bleuâtre chez des individus qui, exempts de toute communication anormale entre les cavités droites et gauches du cœur, sont atteints d'un grand obstacle à la circulation, comme il arrive dans les cas d'un rétrécissement considérable des orifices du cœur, par exemple. N'est-il donc pas extrêmement probable que la coloration livide, violette, bleuâtre, observée dans les cas du vice de conformation que nous étudions, tenait principalement, sinon exclusivement, au rétrécissement des orifices du cœur ou de l'artère pulmonaire dont il était accompagné?

MM. Louis et Ferrus soutiennent même que le mélange du sang noir avec le sang rouge n'est pour rien dans la cyanose qui existe chez les sujets atteints de communication entre les cavités droites et gauches du cœur et de rétrécissement des orifices de cet organe. Quant à nous, il nous paraît toujours probable que le mélange du sang noir avec le sang rouge peut contribuer à la production de la cyanose; mais ce mélange a lieu, peut-être, plus rarement qu'on ne l'avait cru jusqu'ici. En effet, il est des cas où c'est le sang rouge qui probablement passe des cavités gauches dans les droites, plutôt que ce n'est le sang noir qui passe des cavités droites dans les gauches. Or, dans ce cas, il ne saurait exister de cyanose si, comme le veulent quelques auteurs, sa cause essentielle consistait dans le mélange du sang rouge avec le sang noir. Quoi qu'il en soit, l'opinion de MM. Louis et Ferrus nous semble devoir être prise en sérieuse considération, et il serait possible que dans notre article cyanose du *Dictionnaire de médecine et de chirurgie pratiques*, nous eussions, avec Morgagni, Corvisart et M. Gintrac, fait jouer un trop grand rôle au mélange du sang noir avec le sang rouge dans la production de cette affection.

M. Louis, si les vices de conformation signalés ci-dessus coïncidaient toujours avec la communication anormale des cavités droites et gauches du cœur entre elles. Mais il n'en est pas ainsi, et cette coïncidence n'a même lieu que dans la minorité des cas.

(1) C'est aussi de cette manière que M. Louis a procédé. On voit seulement que, fidèle aux anciennes traditions, il a désigné sous le nom commun d'anévrisme, les lésions diverses et même opposées qui existaient chez les malades dont il a consigné les observations dans son mémoire : « Nous ne nous arrêterons pas, » dit-il, à tous les symptômes consignés dans l'histoire de nos ma- » lades, parce que, TOUTES *ces observations* étant aussi *des exemples* » *d'anévrisme du cœur*, il faudrait répéter, sans le moindre avan- » tage, tout ce qui est relatif à cette affection. » Quoi ! toutes les observations dont parle M. Louis étaient des exemples *d'anévrisme*, c'est-à-dire de *dilatation* des cavités du cœur, et dans plusieurs de ces observations il est noté expressément qu'il existait un rétrécissement de quelqu'une des cavités du cœur (dans un cas recueilli par M. Louis lui-même, *la cavité du ventricule droit était réduite à très peu de chose*) !

(1) En admettant que le mélange du sang noir avec le sang rouge fût la seule et véritable cause de la *cyanose*, il ne faudrait pas attribuer cette maladie à la seule perforation de la cloison des ventricules ou des oreillettes. Il est, en effet, d'autres vices de conformation qui peuvent entraîner le mélange dont il s'agit, comme, par exemple, la persistance du canal artériel, la communication anormale de l'artère pulmonaire avec l'aorte, etc.

Il est bien clair, au reste, qu'on ne saurait expliquer par le mélange du sang noir avec le sang rouge ces congestions veineuses, ces collections séreuses qui existaient chez plusieurs des malades dont nous avons rapporté les observations, et que ces phénomènes sont, au contraire, l'effet de l'obstacle à la circulation coïncidant avec l'ouverture de la cloison des ventricules et des oreillettes (1).

Les réflexions de M. Jules Cloquet sur le cas que je publiai, en 1819, dans un journal dont il était alors l'un des rédacteurs, contiennent une explication ingénieuse de l'influence variable de la communication des cavités droites et gauches du cœur sur la production de la cyanose : « Si les deux » oreillettes ou les deux ventricules du cœur, dit-» il, se contractent avec une égale énergie, les » deux colonnes formées par le sang rouge et le » sang noir qui se touchent, s'adossent au niveau » de l'ouverture de communication, se font équi-» libre, et le liquide n'a pas plus de tendance à » passer dans l'une que dans l'autre de ces cavités, » le mélange des deux sangs n'a pas lieu. Mais que » cet équilibre soit rompu, que l'une des cavités » du cœur se contracte avec plus de force que l'au-« tre; eh bien! le liquide qu'elle renferme, com-» primé avec plus d'énergie, en sort pour passer en » partie dans la cavité qui est plus faible, pour se « mélanger avec l'autre colonne de sang. Si le ven-» tricule ou l'oreillette du côté droit agit avec plus » de force, le sang veineux passe dans les cavités » qui recèlent le sang artériel, le colore en noir, et » le liquide ainsi mélangé est envoyé par l'aorte » dans tous les tissus qu'il teint en bleu violacé » plus ou moins intense, l'individu est affecté de » cyanose. Mais si le ventricule gauche a plus de » force (1), si l'aorte est resserrée, comme cela se » remarquait pour le cœur du malade dont M. Bouil-» laud a rapporté l'observation, le sang artériel » passe facilement dans les cavités droites et se » mêle avec le sang veineux : dans ce cas, le sang » artériel continue d'être envoyé pur, rutilant, » bien qu'en moindre quantité, vers tous les orga-» nes; de plus, il est porté en partie vers les pou-» mons avec le sang veineux; il n'y a pas de rai-» son pour que l'individu soit affecté de maladie » bleue.... »

Quoi qu'il en soit de l'explication ci-dessus, il me semble que les auteurs auraient dû, en effet, ne pas négliger les cas dans lesquels le sang rouge peut passer dans les cavités droites. Ce mélange du sang rouge avec le sang noir, du sang *gauche* avec le sang *droit*, si l'on peut ainsi parler, surtout s'il s'opère en proportion considérable, doit réellement exercer à la longue une influence notable sur l'excitation normale et la nutrition des cavités droites. Nous avons essayé de faire voir ailleurs comment ce passage du sang rouge dans les cavités droites pouvait, jusqu'à un certain point, en produire l'hypertrophie. Je n'attache pas une grande importance à cette théorie, mais il me paraît cependant fort digne de remarque que dans la presque totalité des cas de communication entre les cavités droites et gauches, ce sont les premières qui s'hypertrophient. Cette hypertrophie existe souvent à un très haut degré, et ce qui ne mérite pas moins de fixer notre attention, c'est que, dans le ventricule, elle affecte ordinairement la forme concentrique, comme si l'augmentation de nutrition s'opérait principalement dans les faisceaux charnus sur lesquels la cause d'excitation agit le plus directement, puisqu'ils se trouvent *à son point* de contact même.

L'hypertrophie de l'oreillette droite, au contraire, est toujours accompagnée de dilatation, et quelquefois cette dilatation est vraiment énorme, comme le démontrent plusieurs des observations que nous avons rapportées. La cause principale de cette dilatation consiste dans l'obstacle au cours du sang, soit à travers l'orifice auriculo-ventriculaire droit, soit à travers l'orifice ventriculo-pulmonaire, dont les valvules réunies par leurs bords voisins

(1) Nous sommes ici en partie d'accord avec M. Louis : « Ainsi » donc, dit-il, si les symptômes assignés aux communications des » cavités droites et gauches du cœur s'observent assez fréquem-» ment, il est vrai de dire que leur réunion manque dans bien des » cas, qu'on les rencontre quelquefois au même degré, qu'il y » ait ou qu'il n'y ait pas rétrécissement des orifices; qu'ils ne sont » en quelque sorte que l'exagération des symptômes propres aux » anévrismes du cœur *, et que, par conséquent, leur réunion, » alors même qu'ils se présentent avec une certaine énergie, ne » peut fournir que des probabilités, tandis que leur absence ou » leur peu de développement ne prouve pas qu'il y ait absence de » perforation. »

En définitive, nous croyons que, sauf de légères restrictions, on peut admettre avec M. Louis que « si la couleur livide du vi-» sage, les syncopes plus ou moins fréquentes, la sensibilité au » froid, ou une diminution de la chaleur vitale, l'étouffement plus » marqué que dans les autres maladies du cœur, ne suffisent pas » pour assurer le diagnostic, cependant une suffocation très mar-» quée qui revient par accès plus ou moins exactement périodi-» ques, ou du moins très fréquens, accompagnée ou suivie de » lipothymies, avec ou sans coloration bleue de la peau, et pro-» voquée par les moindres causes, forme en quelque sorte un signe » pathognomonique de la perforation qui nous occupe. »

J'ai dit qu'on ne peut admettre qu'avec quelques restrictions l'assertion de M. Louis, parce que jusqu'ici je ne sache pas qu'aucun observateur ait encore diagnostiqué cette perforation à l'aide du seul signe *pathognomonique* ci-dessus indiqué. La coexistence d'un frémissement cataire et d'un bruit de soufflet dans la région précordiale, ajouterait beaucoup de valeur au signe précédent, si surtout le bruit de soufflet et le frémissement cataire étaient permanens, et non accompagnés de collections séreuses passives. On peut voir dans l'ouvrage de M. Gintrac sur la cyanose quelques exemples de diagnostic de cette maladie (voy. entre autres les observations 45e et 51e de cet auteur).

* On voit encore ici que M. Louis se sert du mot *anévrisme*, dans l'acception vague qu'il a reçue de certains auteurs. Non, cent fois non; la plupart des symptômes auxquels fait ici allusion M. Louis ne sont pas, à rigoureusement parler, ceux des *anévrismes* ou des dilatations du cœur, mais bien ceux d'une lésion des valvules avec obstacle à la circulation. Si je relève, à différentes reprises, une semblable erreur, c'est qu'elle règne encore généralement dans l'esprit des observateurs les plus distingués d'ailleurs, et que l'on ne peut faire triompher la vérité qu'en la défendant avec une persévérance infatigable.

(1) Il n'est pas nécessaire de rappeler que tel est effectivement l'état des choses dans un cœur bien conformé.

forment une sorte de diaphragme ou d'hymen, percé à son centre d'une ouverture étroite. Le rétrécissement de l'artère pulmonaire, signalé dans quelques uns des cas que nous avons cités, peut être la conséquence de la difficulté du passage du sang à travers l'embouchure de ce vaisseau dans le ventricule droit.

§ III. Mode de développement et traitement.

La persistance du trou de Botal après la naissance est au nombre de ces vices de conformation qu'on a rapportés à un *arrêt de développement:* mais quelle est la cause de cet arrêt de développement? voilà une question dont on chercherait vainement une solution satisfaisante dans les ouvrages des tératologistes. On conçoit qu'un obstacle au passage du sang à travers les orifices droits du cœur, développé pendant le cours de la vie intrà-utérine, peut, en raison de la distension qui en résulte pour l'oreillette et de la difficulté qu'éprouve le sang à pénétrer dans le ventricule droit ou dans l'artère pulmonaire, s'opposer à l'oblitération du trou de Botal. M. Louis professe lui-même cette opinion.

Mais les ouvertures que présentent les cloisons interauriculaire et interventriculaire du cœur chez des individus plus ou moins avancés en âge, sont-elles toujours congénitales? nous ne le pensons pas. A l'article des ulcérations du cœur, nous avons rapporté deux cas dans lesquels il nous a semblé qu'une communication anormale entre les cavités droites et les cavités gauches du cœur s'était opérée par l'effet d'une inflammation ulcérative des cloisons indiquées. Il se peut également que des causes analogues à celles qui déterminent la rupture des parois du cœur, des colonnes charnues ou des tendons valvulaires, amènent quelquefois aussi la rupture des cloisons interauriculaire et interventriculaire. Il est bien difficile de ne pas admettre que tel a été le mécanisme des perforations dans quelques uns des cas que nous avons rapportés plus haut, si l'on considère que plusieurs individus, après avoir long-temps vécu sans offrir aucun signe de maladie, ont été pris tout à coup ou graduellement des symptômes d'une lésion organique du cœur (1).

Dans le cas où l'on parviendrait à diagnostiquer la communication réciproque établie entre les cavités droites et les cavités gauches du cœur, à la faveur d'une ou de plusieurs ouvertures des cloisons interauriculaire et interventriculaire, quel serait le traitement qu'on devrait lui opposer? Il est évident que s'il est une maladie contre laquelle les ressources de la médecine soient impuissantes, c'est assurément celle que nous étudions. En effet, pour remédier à une affection de ce genre, il faudrait recourir à des moyens chirurgicaux. Or, l'application de ces moyens est impraticable dans le cas qui nous occupe.

Quant aux diverses lésions du cœur qui coïncident avec les perforations *congénitales* ou *acquises* des cloisons interauriculaire et interventriculaire, elles réclament des secours dont nous avons parlé ailleurs. (Voy. *Hypertrophie, induration des Valvules, rétrécissement des orifices du cœur,* etc.)

Au reste, tous les faits prouvent que dans les cas où la communication des cavités droites et gauches du cœur ne se trouve pas compliquée d'une grave lésion des valvules et d'un rétrécissement des orifices du cœur, elle *n'est*, ainsi que l'a dit M. Louis, *incompatible ni avec une existence assez prolongée, ni avec le développement des facultés intellectuelles* (1).

(1) Cette réflexion s'applique aux faits rapportés dans le mémoire de M. Louis, puisqu'ils sont pour la plupart les mêmes que ceux qui ont été consignés ici. Par conséquent, nous croyons que cet observateur s'est un peu écarté de la vérité en disant que « *la communication des cavités droites et gauches du cœur était congénitale chez tous les sujets dont il a donné l'histoire, et qu'elle paraît avoir presque constamment la même origine.* »

(1) Par opposition à la persistance du trou Botal après la naissance, nous dirons ici un mot de son occlusion chez le fœtus. Vieussens a rapporté un exemple de cette anomalie (*Traité de la structure du cœur*, chap. 8, pag. 35). Un tel vice de conformation du cœur semblerait devoir être plus fatal au fœtus que ne l'est la persistance du trou Botal à l'enfant qui a vu la lumière. Il assimile la circulation du fœtus à celle de l'enfant et de l'adulte, tandis que la non-oblitération du trou ovale constitue un trait de ressemblance entre la circulation de l'enfant ou de l'adulte et celle du fœtus.

CHAPITRE III.

ANOMALIES DE NOMBRE (ABSENCE DU COEUR; DIMINUTION DU NOMBRE DES PARTIES CONSTITUANTES DE CET ORGANE, PLURALITÉ DU COEUR; AUGMENTATION DU NOMBRE DE SES PARTIES).

ARTICLE PREMIER.

Acardie; — diminution du nombre des parties constituantes du cœur.

I. Dans son savant mémoire sur les acéphales (2), Béclard a rapporté plusieurs cas d'acardie. Les observations XI, XII, XIV, XV, XVI, XVII, par exemple, appartiennent à cette catégorie des monstruosités. Nous ne rapporterons ici que l'observation XVIe, dans laquelle on trouve une particularité tout-à-fait singulière; la voici :

OBSERVATION 158e.

En 1720, il naquit à Bologne une fille acéphale *qui exécuta quelques mouvemens :* elle avait pour jumelle une autre fille bien conformée; elles avaient

(2) *Voy.* ce mémoire dans les tomes 4 et 5 des Bulletins de la Faculté de médecine.

un placenta commun, et chacune d'elles avait un cordon ombilical. Elle était dépourvue de tête et de bras; ses orteils offraient quelques difformités. A l'intérieur, elle n'avait *ni cœur, ni poumons, ni diaphragme, ni foie, ni rate, ni capsules surrénales*. Elle avait une moelle épinière, des reins, une vessie, un estomac, des intestins, un utérus avec ses annexes. Elle avait aussi des muscles et de la graisse.

Ce fait, observé par Vogli, fut adressé à Valisnieri, qui en douta long-temps, quoiqu'il en connût un semblable dans Gérard Blasius, et qui ne fut convaincu que par le témoignage de Bianchi et de Valsalva, témoins oculaires (1).

Suivant Béclard, *le cœur manquant dans tous les acéphales* (2), *quoique, dans un assez grand nombre, les parois de la poitrine persistent en grande partie ou en totalité même, cela exclut l'idée d'une destruction consécutive à son déplacement.* Quelques observations, ajoute Béclard, semblent indiquer positivement qu'il se détruit par *atrophie*. En dernière analyse, tout en admettant comme probable que dans une destruction très étendue de la moelle qui entraîne à sa suite celle des parois du thorax, la destruction du cœur puisse dépendre de son déplacement, Béclard *pense qu'en général l'absence du cœur doit être considérée comme une conséquence de la destruction du centre d'où part son nerf* (3).

Il faut placer au rang des contes les plus absurdes ce qu'on a écrit sur l'absence du cœur chez les adultes. Le temps n'est plus où l'on oserait dire qu'on ne trouva pas de cœur chez les victimes sacrifiées par César le jour où il revêtit la pourpre, qu'un soldat romain n'offrit aucun vestige de cœur, etc.

II. Au lieu de l'absence complète du cœur, il est des cas où l'on ne rencontre que l'absence d'une des deux moitiés dont il est composé. Kreisig a indiqué ce vice de conformation dans son Traité des maladies du cœur. M. Breschet en a recueilli un exemple (4).

(1) Malgré le témoignage respectable d'hommes tels que Valsalva et Bianchi, n'est-il pas permis de douter qu'un monstre sans cœur, sans poumons, sans diaphragme, ait réellement exécuté des mouvemens après sa naissance?

(2) Quelques uns des acéphales dont Béclard a rapporté les observations offraient cependant des vestiges ou des rudimens du cœur.

(3) Béclard généralisant ce rapport, termine ainsi son mémoire sur l'*acéphalie* : « Les acéphales ont éprouvé au commencement de »la vie intrà-utérine une maladie accidentelle qui a produit l'atro»phie ou la destruction de la moelle alongée et de la partie supé»rieure de la moelle épinière, *et toutes les irrégularités apparentes* »*qu'ils présentent sont la conséquence naturelle et plus ou moins di*»*recte de cet accident.* »

(4) On ne saurait trop répéter que beaucoup de faits relatifs aux *monstruosités* en général, et à celles du cœur en particulier, ne doivent être admis qu'avec une grande défiance, ou devraient même être considérés comme faux ou mal observés. Ces réflexions s'appliquent au fait suivant, qui a été publié par M. Mauran (*the american Journal of the Médical Sciences*).

« Le 19 mars 1827, je fus appelé, dit M. Mauran, pour examiner un enfant nouveau-né, qui, quoique petit, *paraissait sain.*

OBSERVATION 159e et 160.

Le docteur Turner a publié un cas dans lequel les deux oreillettes manquaient. (*Journal général de Médecine*, t. XCVI, p. 55.)

M. Destrés a communiqué à l'Académie royale de médecine un exemple d'imperfection du cœur, que je vais rapporter.

Chez un fœtus monstrueux, né à cinq mois et demi, on trouva ce qui suit :

Le cœur, très volumineux, était situé à droite, la pointe sous les fausses côtes de ce côté, la base répondant aux vertèbres. Il n'y avait qu'une oreillette communiquant avec les deux ventricules. Les veines pulmonaires s'ouvraient directement dans le ventricule gauche. Le ventricule droit n'avait pas de valvule triglochine; le gauche, pas de valvule mitrale. Les artères aorte et pulmonaire étaient sans valvules sigmoïdes. La première de ces deux artères, après avoir donné le tronc brachio-céphalique, la carotide gauche et le canal artériel, se terminait par la sous-clavière gauche. C'était l'artère pulmonaire, qui, après avoir donné de gros rameaux aux poumons, et reçu le canal artériel, montait devant l'aorte au sommet de la cavité gauche du thorax, puis, se recourbant le long du rachis, fournissait les mésentériques, la splénique, l'hépatique, les rénales, les crurales, et se terminait par les artères ombilicales.

Le côté gauche de la poitrine était occupé par l'estomac et les intestins grêles (1). La moitié gauche du diaphragme n'existait pas, etc. (2).

»*Il respirait assez bien*, mais aussitôt qu'on le changeait de posi»tion, il éprouvait la plus grande difficulté à crier et à respi»rer, etc. Une dizaine de jours après, la mort eut lieu dans un »accès de suffocation.

»L'ouverture fut faite quinze heures après la mort. *Le cœur n'of»frait que deux divisions, dont l'une était formée par l'oreillette très »développée, située à gauche et remplie d'un sang noirâtre et fluide... »Le ventricule étant ouvert par une section verticale dirigée du sommet »de l'organe vers l'insertion de l'aorte, on s'aperçut qu'il n'y avait »évidemment qu'une oreillette et un ventricule communiquant par une »large ouverture au pourtour de laquelle existait une valvule tricus»pide. L'artère pulmonaire naissant du ventricule par un tronc com»mun avec l'aorte au côté gauche, passait en arrière, fournissait ses »branches accoutumées, et le canal artériel s'ouvrait dans l'aorte des»cendante, tandis qu'il était oblitéré à son insertion au ventricule, »où il formait un véritable cul-de-sac. Le ventricule avait la forme d'un »triangle dont l'angle supérieur donnait naissance à l'aorte, qui, du »reste, présentait ses divisions ordinaires.* »

M. Mauran ne dit rien du mode de disposition et d'insertion des veines caves et des veines pulmonaires. Dans les réflexions jointes à son observation, il dit que l'artère pulmonaire était oblitérée près du cœur.

Qu'un enfant dont l'artère pulmonaire était oblitérée, dont le cœur n'avait qu'une oreillette et un ventricule, ait vécu pendant une quinzaine de jours, respirant assez bien, paraissant sain, voilà certainement un de ces prodiges dont il est permis au moins de s'étonner un peu!

(1) Là se trouve, sans doute, la cause véritable du déplacement du cœur à droite.

(2) Dans les cas d'*imperfection* du cœur que nous venons de rapporter, cet organe offre chez l'homme la plus grande analogie avec celui d'animaux des classes inférieures. De là, cette loi fameuse que, chez l'homme, le cœur, dans le cours de son évolution, offre successivement et transitoirement diverses dispositions

A l'occasion des cœurs pourvus d'une simple oreillette et d'un seul ventricule, M. Isid. Geoffroy-Saint-Hilaire dit que, dans tous les faits de ce dernier genre, il existe, à parler rigoureusement, une large communication entre les deux oreillettes et les deux ventricules, et qu'il ne manque aucune partie, la cloison excepté; « peut-être, ajoute-t-il, » en est-il de même du cas de Turner, d'ailleurs trop » mal décrit et trop peu authentique pour mériter » aucune confiance (1). »

III. Dans un cas rapporté ci-avant (observation 160e), toutes les valvules du cœur manquaient.

Deux autres de nos observations (152e et 154e) sont relatives à l'absence d'une des valvules de l'artère pulmonaire. Dans un cas (obs. 152e), les deux valvules restantes étaient placées transversalement, une antérieure, une postérieure; elles étaient très larges, et formaient entre elles et le calibre de l'artère deux culs-de-sac très profonds.

IV. Dans quelques cas de hernie du cœur, cet organe est dépourvu de péricarde. M. Breschet a déposé dans les cabinets de la Faculté une pièce représentant ce dernier vice d'organisation. Des faits semblables ont été observés par divers auteurs.

Regis rapporte qu'il a disséqué deux petits chiens qui, en naissant, offraient le genre de lésion qui nous occupe. (*Journ. des sav.*, 1681.)

Je vais rapporter dans la note ci-dessous un cas d'absence du péricarde, dans lequel on trouvera des circonstances tellement incroyables, qu'on sera véritablement étonné qu'un pareil fait, d'abord publié dans un journal américain (*The american journal of the medical sciences*, fév. 1833), ait pu être reproduit dans plusieurs journaux français, sans un seul mot de *critique* (2).

qui sont permanentes dans les animaux vertébrés inférieurs. S'il en était réellement ainsi, ce qui ne paraît pas encore rigoureusement démontré, on aurait reproduit, sous une nouvelle forme, il est vrai, l'idée de la ressemblance des monstres humains avec les bêtes.

(1) Suivant quelques observateurs tels que Billiard, par exemple, « au lieu de rencontrer une absence complète d'une des moi- » tiés latérales du cœur, on ne trouve quelquefois qu'une scissure » profonde entre les deux ventricules, dont l'un, beaucoup plus » petit que l'autre, semble avoir été arrêté dans son développe- » ment. »

(2) En 1828, M. Robinson, de Pétersburg (Virginie), fut appelé auprès d'une femme qui venait d'accoucher. On lui présenta un fœtus *à terme*, né depuis vingt minutes. *Les assistans affirmèrent que cet enfant avait fait beaucoup d'efforts quelques minutes après sa naissance, et avait respiré plusieurs fois*..... Les deux clavicules, le sternum et les cartilages costaux manquaient; tout l'intérieur de la cavité thoracique était à découvert... l'abdomen était aussi ouvert jusqu'à l'ombilic... le foie et la rate manquaient... le diaphragme fendu ne se reconnaissait qu'à la présence des deux bandes étroites situées de chaque côté.... les poumons manquaient.... La trachée se terminait dans une nodosité de substance celluleuse et parenchymateuse de la grosseur d'une noix. Au côté gauche du rachis, et un peu plus haut qu'à l'ordinaire, *on voyait le cœur sans péricarde, et situé si obliquement que sa pointe n'aurait pas pu frapper au-dessous de la troisième côte. Il battait avec une force et une régularité surprenantes, de 60 à 70 fois par minute, et semblait communiquer son impulsion à toute la circulation, car l'aorte offrait des pulsations très distinctes.*

Ici M. Robinson décrit avec complaisance les mouvemens du cœur, tels qu'il les a observés chez un fœtus QUI RESPIRAIT SANS POUMONS, SANS TRACHÉE, PRESQUE SANS DIAPHRAGME ET SANS CLAVICULES, NI STERNUM, NI CARTILAGES COSTAUX. Après avoir observé le cœur dans sa position pendant 15 à 20 minutes, et l'avoir palpé fréquemment, pour s'assurer de sa force de dilatation, M. Robinson LE SÉPARA DU CORPS; *ses mouvemens n'en furent altérés, ni dans leur fréquence, ni dans leur énergie !!!*

Les valvules et la cloison furent trouvées à l'état normal; le trou ovale était béant: les VEINES ET L'ARTÈRE PULMONAIRES, *la veine-cave et l'aorte avaient leur calibre ordinaire* *. Dans cet état, les oreillettes et les ventricules étant ouverts, le cœur, après avoir été manié par plusieurs personnes, fut jeté dans un bassin d'eau froide. Après avoir examiné les autres viscères pendant quelque temps, le docteur Robinson FUT ÉTONNÉ DE LUI RETROUVER ENCORE DES MOUVEMENS, FAIBLES IL EST VRAI, MAIS PARFAITEMENT RÉGULIERS **.

* L'artère pulmonaire et les veines de même nom avaient leur calibre ordinaire et l'auteur nous dit qu'il n'y avait pas de poumons!!!

** Quoi! c'est un médecin qui ose dire qu'il a enlevé un cœur encore palpitant chez un fœtus humain, et que cet organe, après avoir été ouvert et jeté dans un bassin d'eau froide, a montré encore des battemens parfaitement réguliers!!! Est-il permis de se jouer à un tel point de la crédulité des lecteurs?

ARTICLE DEUXIÈME.

Bicardie; — augmentation du nombre des parties constituante du cœur.

I. La pluralité du cœur, dit Meckel, est excessivement rare dans les cas où il n'y a pas duplicité fœtale. Cette anomalie suppose une si profonde aberration dans les lois de l'évolution en général, qu'au premier abord on doit la considérer comme incompatible avec une certaine durée de la vie extrà-utérine. Que penser donc des faits de Plazzoni, de Baudelocque et de Collomb, relatifs à des adultes, d'ailleurs bien conformés, chez lesquels il existait deux cœurs? Que penser, à plus forte raison, de ces histoires d'individus à trois cœurs, dont les *Ephémérides des curieux de la nature* contiennent deux exemples? Nous pensons avec M. Isid. Geoffroy-Saint-Hilaire que de tels faits sont inadmissibles, et qu'ils seraient plus dignes de figurer dans les contes merveilleux des Mille et une Nuits que dans des recueils consacrés aux sciences.

Quant aux histoires de fœtus, chez lesquels l'anomalie qui nous occupe a été observée, il en est dont on ne saurait nier l'authenticité : telles sont celles que nous allons consigner ici.

OBSERVATION 161e.

On lit dans les *Bulletins de la Faculté*, pour l'an XIII, l'extrait suivant d'un rapport fait par MM. Baudelocque et Dupuytren, sur un fœtus monstrueux, présenté par M. Laviallc.

« Il paraît que le fœtus était mort en venant au » monde. (L'accouchement fut très laborieux : il » dura plusieurs heures).

» Ce fœtus était formé par la réunion de deux » individus. Presque toutes les parties supérieures » sont doubles, tandis que les inférieures sont sim- » ples. Il existe deux têtes et deux cols, parfaite-

» ment séparés, et de volume ordinaire. Ces deux » cols se rendent à une seule poitrine très large, et » du sommet de laquelle s'élève verticalement, » entre les deux têtes, un bras terminé par huit » doigts... tandis que sur les côtés de cette poi- » trine, pendent deux autres bras bien conformés...

» Il y a quatre poumons... Ces quatre poumons » ont chacun une plèvre; mais il n'y a qu'un seul » diaphragme.

» Il existe deux cœurs et deux péricardes renfer- » més dans la poitrine : chacun de ces cœurs re- » çoit deux veines caves, et donne naissance à une » artère pulmonaire; chacun d'eux reçoit quatre » veines pulmonaires et donne naissance à une ar- » tère aorte. Les deux artères aortes se réunissent » au bas de la région dorsale des colonnes vertébra- » les, pour ne former qu'un seul tronc d'où partent » les artères des viscères abdominaux, celles du » bassin et des membres inférieurs.

» Toutes les veines qui reviennent des deux » membres inférieurs, du bassin et des parois de » l'abdomen se réunissent pour former une veine » cave inférieure droite, laquelle s'ouvre avec les » veines hépathiques dans le cœur du même côté. » L'oreillette droite du second cœur ne reçoit point » de sang des membres inférieurs; elle reçoit seule- » ment celui qui est rapporté du foie par les veines » sur-hépatiques, et celui des parties supérieu- » res du corps, ramené par la veine cave supé- » rieure (1)... »

OBSERVATION 162e.

Dans ses recherches anatomiques sur deux monstres doubles monocéphales, M. Gintrac rapporte l'observation suivante :

Après un travail long et difficile, une femme mit au monde deux fœtus réunis ensemble, qui vécurent pendant une heure environ, mais ne poussèrent aucun cri.

Autopsie cadavérique.

Il y a deux cœurs, dont l'un (A) est un peu plus développé que l'autre (B). Ce dernier a le septum des ventricules perforé. Son oreillette droite ne reçoit point de veine ombilicale, mais une veine cave supérieure à laquelle aboutit une veine azygos. Du ventricule droit part un vaisseau qui se recourbe à la manière de l'aorte, reçoit une sorte de canal artériel *fourni par un* vaisseau voisin, donne une branche pulmonaire, puis l'artère sous-clavière gauche d'un des fœtus, dont il côtoie le rachis pour s'unir ensuite à un autre gros tronc qui provient du cœur (A). Le ventricule gauche fournit une artère qui, après avoir donné, et la carotide gauche d'un des fœtus, et la carotide droite de l'autre, se termine par l'espèce de canal artériel indiqué plus haut.

Le second cœur ou le cœur (A), plus volumineux que le précédent (B), a sa cloison interventriculaire largement perforée : ce cœur reçoit à son oreillette droite la veine cave supérieure et l'inférieure, à laquelle se rend la veine ombilicale. Du ventricule droit naît un vaisseau qui fournit, par un tronc commun, mais bientôt divisé, la carotide gauche de l'un des fœtus, et la carotide droite de l'autre, donne ensuite l'artère sous-clavière droite de ce dernier, puis s'incline à droite en se recourbant, gagne le rachis du même individu, et là s'unit avec l'espèce d'aorte provenant du ventricule droit du cœur (B). Le canal résultant de cette anastomose suit le rachis, donne les artères ombilicales et celles des membres pelviens. Du ventricule gauche émane un vaisseau plus petit, qui, après avoir donné une branche aux poumons, et les sous-clavières gauche et droite d'un des fœtus, parvient au-devant de la colonne vertébrale du même sujet, ne fournit point d'artère ombilicale, et paraît exclusivement affecté à la nutrition du cercle inférieur de ce fœtus (1).

II. L'augmentation du nombre des parties dont se compose le cœur est une anomalie sur laquelle on ne possède encore que peu de faits.

Chemineau (*Hist. de l'Acad. des Sc.* pour 1699, pag. 37) a fait connaître un cas dans lequel il existait trois ventricules (2).

Kerckring cite un enfant de trois mois chez lequel le ventricule droit était bifide.

De Haen (*Rat. méd.*, part. IX) mentionne un appendice surnuméraire à l'oreillette gauche.

M. Billiard a vu, chez une petite fille, morte quelques jours après sa naissance, un prolongement en pointe de l'oreillette droite long d'un pouce environ; elle tombait flottante dans le péricarde au-devant du cœur.

Ce prolongement constituait une sorte d'appendice auriculaire surnuméraire.

CHAPITRE IV.

DES ANOMALIES PAR VICES DE CONNEXION ET D'INSERTION RÉCIPROQUE DU COEUR ET DES VAISSEAUX.

Parmi les cas précédemment rapportés, il en est

(1) De la dissection de ces fœtus, réunis en quelques points de manière à ne former qu'un seul individu, Baudelocque et M. Dupuytren conclurent que chacun d'eux possédait en propre presque tous les organes essentiels à la vie, tandis qu'ils avaient en commun un certain nombre d'organes moins importans.

(1) On voit par cette description combien la nature s'est en quelque sorte jouée de l'ordre normal dans l'origine, la position et la division des principaux vaisseaux de ce double fœtus. La raison de cette exception aux lois normales de l'évolution organique, n'est-elle pas un de ces mystères qui se perdent dans l'obscurité des causes premières? Vouloir expliquer ces infractions à l'ordre normal, serait fatiguer son esprit en pure perte.

(2) M. Isid. Geoffroy St-Hilaire pense que le cas de Chemineau peut s'expliquer par le *développement d'une cloison surnuméraire, d'ailleurs restée très incomplète, et par une modification de la forme du cœur.*

qui nous offrent des exemples de l'espèce d'anomalie dont il est actuellement question.

Il ne pouvait pas en être autrement dans les cas de cœur à un seul ventricule et à une seule oreillette, ou à deux ventricules et à une seule oreillette, etc. Il est, en effet, des vices de conformation qui en gouvernent et en commandent d'autres.

I. L'aorte peut naître des deux ventricules à la fois, ainsi que Nevins, en Angleterre, Sandifort, Stander et Tiedemann, en Allemagne, en ont rapporté des exemples. Il en est de même de l'artère pulmonaire (1). D'autres fois, ces deux artères s'insèrent l'une et l'autre sur le même ventricule. D'autres fois encore, l'aorte s'insère sur le ventricule droit et l'artère pulmonaire sur le gauche, et dans cette transposition des deux grandes artères, les veines conservent plus ou moins exactement leur disposition normale.

La plupart des sujets chez lesquels se rencontre l'insertion de l'aorte sur les deux ventricules à la fois, n'ont vécu que quelques jours, quelques semaines, ou quelques mois. Il est pourtant des cas dans lesquels la vie paraît s'être prolongée bien au-delà de ce laps de temps. C'est ainsi que Farre en a rapporté un dans lequel la vie s'est prolongée au-delà de quarante ans.

II. On a vu assez fréquemment, soit chez des fœtus monstrueux, soit chez des individus d'ailleurs bien conformés, la veine azygos s'insérer immédiatement dans l'oreillette droite (1).

On a vu aussi (M. Breschet en rapporte un exemple dans son mémoire sur les *ectopies* du cœur) les veines hépatiques s'ouvrir directement par un tronc commun dans l'oreillette droite.

Il est un certain nombre de cas où le canal artériel s'ouvre directement dans le ventricule droit.

Quelques anatomistes ont signalé l'existence de deux veines caves supérieures s'ouvrant dans l'oreillette droite. Mais, suivant M. Isidore Geoffroy Saint-Hilaire, cette disposition résulterait essentiellement de la non-réunion des deux veines sous-clavières, et de leur embouchure immédiate dans l'oreillette.

Dans certains cas, très rares à la vérité, l'oreillette droite donne insertion à une ou plusieurs veines pulmonaires, et par contre, l'oreillette gauche reçoit tantôt la veine cave inférieure, tantôt une veine cave supérieure (et dans ce cas, l'oreillette droite reçoit aussi l'insertion d'un tronc analogue à cette dernière, en sorte qu'alors il existerait bien réellement deux veines caves supérieures).

Meckel dit avoir vu la grande veine coronaire du cœur s'ouvrir dans le ventricule gauche (*Man. d'anat. génér.*)

Dans les cas d'embouchure de veines autres que les pulmonaires dans les cavités gauches, il y avait mélange du sang noir et du sang rouge. Ces anomalies d'*insertion* et de *connexion* des veines coïncidaient, d'ailleurs, avec d'autres vices de conformation du cœur. Elles ont été présentées par des enfans âgés d'un an environ, de quelques mois, de quelques jours, ou même morts presque aussitôt après leur naissance (Isidore Geoffroy-Saint-Hilaire).

(1) Chez deux sujets observés et disséqués par Cooper, l'aorte, après s'être courbée et avoir fourni les carotides et sous-clavières, n'était plus qu'un petit rameau, oblitéré même en partie dans un cas, *jusqu'à sa réunion avec une branche considérable de l'artère pulmonaire, qui semblait fournir l'aorte descendante.*

(2) Dans un cas fort curieux, rapporté par Lecat, la veine azygos se divisait, près du cœur, en deux branches, dont une allait s'ouvrir dans l'oreillette droite, et l'autre dans l'oreillette gauche.

APPENDICE.

DE LA COAGULATION DU SANG DANS LES CAVITÉS DU COEUR, OU DES CONCRÉTIONS POLYPIFORMES DE CET ORGANE DÉVELOPPÉES PENDANT LA VIE (1).

SECTION PREMIÈRE.

OBSERVATIONS PARTICULIÈRES SUR LES CONCRÉTIONS POLYPIFORMES DU COEUR.

Parmi les concrétions que l'on rencontre dans les cavités du cœur, les unes sont récentes et *amorphes*, les autres anciennes et dans un état d'organisation plus ou moins avancée. Il n'est presque aucune des observations bien détaillées que nous avons précédemment rapportées, qui ne soit un exemple de l'une ou l'autre de ces deux grandes espèces de concrétions sanguines du cœur. A la première espèce se rapportent les observations 10e, 22e, 23e, 24e, 51e, 52e, 53e, 58e, 59e, 62e, 63e, 64e, 65e, 66e, 67e, 68e, 69e, 77e, 117e, 121e, 124e, 125e, 130e, 131e, 132e (2). A la seconde espèce appartiennent les observations 1re, 2e, 5e, 8e, 12e, 13e, 14e, 21e, 38e, 41e, 42e, 43e, 44e, 45e, 46e, 55e, 56e, 57e, 103e, 122e (3). Les observations 60e, 71e et 81e sont des cas dans lesquels il existait simultanément les deux espèces de concrétions ci-dessus indiquées.

Nous pourrions, à la rigueur, nous dispenser d'ajouter de nouveaux cas aux 49 que nous venons de rappeler. Toutefois, comme cette matière est très importante et assez généralement peu connue, nous allons rapporter encore seize observations de concrétions polypiformes du cœur. Nous les diviserons en trois séries : dans la première série, nous placerons les concrétions récentes et amorphes, développées pendant l'agonie ou très peu de temps avant la mort (1); la seconde série comprendra les concrétions qui ont déjà subi un premier degré d'organisation; la troisième série enfin sera consacrée aux concrétions parfaitement organisées.

(1) Je ne dois m'occuper ici que des concrétions polypiformes siégeant dans les cavités du cœur. Je traiterai des concrétions sanguines des vaisseaux, ainsi que des autres altérations du sang, dans l'ouvrage que je me propose de publier sur les maladies des principaux vaisseaux, y compris ceux du cœur lui-même.

(2) Toutefois, parmi les concrétions polypiformes dont ces observations nous offrent des exemples, il en est un certain nombre qui ne s'étaient formées qu'après la mort.

(3) A la page 277, j'ai rapporté un cas de complète organisation d'une concrétion polypiforme de l'oreillette droite et de la veine cave supérieure.

PREMIÈRE SÉRIE D'OBSERVATIONS.

CONCRÉTIONS RÉCENTES, AMORPHES, OU SANS TRACE ÉVIDENTE D'ORGANISATION.

Parmi celles de nos précédentes observations qui se rapportent à cette catégorie de concrétions, nous citerons spécialement les observations 117e et 132e, dont les sujets éprouvèrent des accès de suffocation, des accidens orthopnéiques périodiques. Nous avons, dans un assez bon nombre de cas, annoncé la formation de ces concrétions, d'après un appareil symptomatique sur lequel nous reviendrons dans la seconde section de cet appendice. Nous emprunterons à l'excellente dissertation de M. le docteur Legroux (2) les deux observations suivantes dans lesquelles la maladie fut diagnostiquée par cet habile observateur.

OBSERVATION 163e.

Homme de 57 ans. Maladie du cœur avec accès orthopnéiques. — Mort presque subite. — Concrétions sanguines récentes dans les cavités du cœur, et spécialement dans l'oreillette droite.

Un sculpteur en bois, âgé de 57 ans, affecté

(1) Ces concrétions ne diffèrent guère de celles qui se développent après la mort, et que l'on rencontre chez presque tous les cadavres. Nous n'avons pas cru devoir affecter une série particulière à ces concrétions posthumes, dont nos précédentes observations fournissent, d'ailleurs, un nombre suffisant d'exemples. Nous ne devons réellement nous occuper ici que des concrétions formées pendant la vie.

(2) *Recherches sur les concrétions sanguines, dites polypiformes, développées pendant la vie*; par C.-J. Legroux. Paris, 1827.

d'une maladie du cœur, éprouvait fréquemment, pendant plusieurs jours de suite, des paroxysmes orthopnéiques très aigus. Durant ces paroxysmes, les *battemens du cœur étaient forts, irréguliers et mats*, tandis que, dans les momens de calme, *ils étaient très sonores.* — Les saignées abondantes soulageaient presque sur-le-champ (1).

La mort arriva pendant un paroxysme, au milieu des angoisses de la suffocation.

Autopsie cadavérique.

Les cavités du cœur contenaient des caillots énormes, noirs et fibrineux dans quelques points (le plus volumineux était dans l'oreillette droite).

OBSERVATION 164e.

Bronchite aiguë chez un enfant. — Obscurité, matité des bruits du cœur, surtout vers les cavités droites. — Mort rapide. — Concrétions polypiformes dans les cavités du cœur et surtout dans les droites.

Un enfant était traité, depuis quelques jours, d'une bronchite aiguë, sans autre phénomène morbide, lorsqu'il fut pris tout à coup d'une dyspnée extrême (orthopnée, teinte violette des lèvres et des pommettes, jactitation, angoisse inexprimable, *facies* effrayé). Les battemens du cœur étaient précipités, irréguliers, peu sonores, *surtout derrière le sternum*, où *l'oreille percevait un choc mat*; pouls faible. Mort quelques heures après ces accidens.

Autopsie cadavérique.

Cœur dilaté par des caillots sanguins; quelques uns peu volumineux existent dans les cavités gauches; *les cavités droites étaient remplies par un caillot fibrineux de couleur citrine, semi-transparent, entrelacé avec les colonnes charnues du cœur et les tendons valvulaires, et se prolongeant dans l'artère pulmonaire ainsi que dans les veines caves supérieure et inférieure. Ce caillot paraissait formé d'un tissu aréolaire assez semblable à celui des polypes dits muqueux* (2).

DEUXIÈME SÉRIE D'OBSERVATIONS.

CONCRÉTIONS SANGUINES OFFRANT DES RUDIMENS D'ORGANISATION, AVEC OU SANS PRÉSENCE DE PUS.

Parmi les observations précédemment rapportées qui rentrent dans cette catégorie de concrétions, nous rappellerons particulièrement les 43e, 44e et 55e, dans lesquelles il s'agit de concrétions disposées en pelotons ou en masses aplaties, et offrant une grande ressemblance avec la matière pseudo-membraneuse des inflammations, à l'état d'organisation naissante.

(1) Ces symptômes firent soupçonner à M. Legroux une *réplétion sanguine du cœur.*

(2) La nature de cette concrétion indique assez, ajoute M. Legroux, qu'elle a été séparée *d'un sang enflammé.*

OBSERVATION 165e.

Homme de 67 ans. — Double pneumonie. — Mort presque immédiatement après l'entrée à l'hôpital, dans un état de suffocation.

Le 14 avril 1834, on reçut dans le service clinique de la Charité un homme de 67 ans, atteint d'une double pneumonie, et dans un état de suffocation tel, qu'il était à chaque instant menacé de perdre la respiration. Le malade mourut quelques heures après son entrée.

Autopsie cadavérique.

Cœur énormément distendu par des concrétions sanguines contenues dans toutes ses cavités, sans en excepter le ventricule gauche lui-même. *Ces concrétions sont blanches, semblables à celles des sacs anévrismaux, ou bien encore à la couenne inflammatoire du sang; elles sont comme enchevêtrées dans les colonnes charnues et les tendons valvulaires, et leur adhèrent à l'instar de fausses membranes fibrineuses commençant à s'organiser.* La 8e observation de la dissertation de M. Legroux est aussi un exemple de concrétion chez un sujet mort de pneumonie. La voici :

OBSERVATION 166e.

Une femme, âgée de 86 ans, est conduite à l'hôpital de la Charité *dans un état adynamique*, le 11 août 1826, et meurt deux jours après.

Engouement des poumons, et hépatisation du lobe supérieur droit. Le ventricule droit contient des concrétions à moitié fibrineuses. A l'incision de ce ventricule, il jaillit de sa cavité un liquide jaunâtre, épais, semblable à du pus. De deux cavités d'inégale grandeur, mises à nu par l'incision, l'une, qui pourrait loger une noix, contient encore du pus et quelques grumeaux blanchâtres et flottans : cette cavité est évidemment formée par un caillot sanguin, ramolli à son centre, et dont les parois sont d'un blanc rosé; d'autres petits caillots contiennent aussi du pus; un seul ne contient qu'une sanie non encore diffluente. Ces caillots adhèrent à la surface ventriculaire au moyen de leurs embranchemens dans les colonnes charnues.

OBSERVATION 167e.

Jeune homme de 20 ans. — Rougeole avec engouement inflammatoire des poumons. — Mort dans un état de dyspnée considérable. — Concrétions fibrineuses, adhérentes, dans les cavités droites du cœur.

Un maçon, âgé de 20 ans, était entré dans le service clinique de la Charité, le 27 mai 1834, pour y être traité d'une rougeole très grave, datant déjà de six jours. (Il existait cette *fausse pneumonie* des anciens, qui ne se rencontre que trop fréquemment dans les maladies dites fièvres éruptives.) Les inspirations étaient à 48 par minute, le pouls à 132; la chaleur et la sécheresse de la peau extrême. Il succomba le troisième jour après son entrée.

Autopsie cadavérique, 23 heures après la mort.

Les cavités du cœur, les droites surtout, contiennent d'abondantes concrétions sanguines, décolorées, embarrassées dans les colonnes charnues et leurs tendons, analogues à des masses de matière pseudo-membraneuses. — Dans plusieurs des ramifications vasculaires des poumons, on trouvait des concrétions alongées et récentes. Les deux poumons étaient d'ailleurs engoués, parsemés de granulations d'un rouge tirant sur le gris, miliaires. La pression faisait sortir des ramuscules bronchiques un mucus puriforme. Au sommet du poumon gauche, on trouvait un ramollissement très marqué et du pus infiltré, etc.

OBSERVATION 168e.

Homme de 61 ans. — Symptômes de maladie dite organique du cœur; puis, symptômes d'une inflammation aiguë de la plèvre, suivis d'une mort prompte. — Concrétions fibrineuses, blanches, adhérentes, dans les cavités droites du cœur et dans l'artère pulmonaire.

Un paveur, âgé de 61 ans, couché au n° 4 de la salle Saint-Jean-de-Dieu, offrait les symptômes d'un obstacle à la circulation à travers le cœur ou les gros vaisseaux, lorsqu'il succomba, le 11 mai 1833, à la suite d'une pleurésie, accompagnée d'une fièvre ardente. Les bruits du cœur étaient âpres, un peu étouffés, obscurs. Il existait une infiltration générale; les veines jugulaires étaient fortement dilatées.

Autopsie cadavérique. — Cœur flasque, pesant 318 grammes.

Les cavités droites sont distendues par *du sang coagulé, dont une partie, évidemment ancienne, décolorée, est entortillée autour des colonnes charnues auxquelles elle adhère légèrement.* L'artère pulmonaire est dilatée à son origine (son orifice a 3 pouc. 8 lig. de circonférence); *ses principales divisions sont remplies de concrétions fibrineuses, friables, grumeleuses, de couleur lie de vin, adhérentes dans quelques points aux parois artérielles. Dans les divisions secondaires, la matière fibrineuse est moins altérée, et se présente sous forme de petits caillots.* Le ventricule droit et surtout l'oreillette correspondante étaient dilatés; l'orifice qui les sépare avait 5 pouc. de circonférence; les valvules du cœur offraient quelques incrustations, mais n'étaient pas déformées. — Des fausses membranes récentes tapissaient la plèvre droite.

OBSERVATION 169e (1).

Femme de 40 ans. — Rhumatisme articulaire aigu guéri. — Un mois après, symptômes d'inflammation aiguë du cœur prise pour une gastro-péritonite. — Traces de péricardite. VASTE CONCRÉTION POLYPIFORME SUPPURÉE, *dans le ventricule droit, l'oreillette et les gros vaisseaux qui s'y rendent.*

Une domestique, âgée de 40 ans, après avoir éprouvé pendant cinq semaines un rhumatisme aigu, sort de l'hôpital en assez bonne santé. Un mois après, elle rentra, offrant les symptômes suivans : douleur à l'épigastre, vomissemens, pouls petit, serré, fréquent, régulier, respiration courte et fréquente, pas de douleur dans la poitrine (1). Elle succombe.

Autopsie cadavérique. La face antérieure du ventricule adhère intimement au péricarde et au sternum par un tissu fibreux analogue à celui des artères. — Adhérence celluleuse des poumons à la plèvre.

Le ventricule droit, l'oreillette, les veines caves supérieure et inférieure, sous-clavières, jugulaires internes, fémorales, l'artère pulmonaire jusque dans ses ramifications les plus ténues, contenaient *une vaste concrétion polypiforme, qui les remplissait à peu près aux trois quarts. La couenne qui formait son enveloppe, de deux à trois lignes d'épaisseur, s'enlevait comme l'épiderme d'une peau macérée; le coagulum noir, situé au-dessous de la couenne, était assez ferme dans toute son étendue; une matière d'un blanc jaunâtre, grumeleuse, analogue aux pseudo-membranes des phlegmasies séreuses, disposée en foyers miliaires, lenticulaires, existait entre la couenne et le caillot sanguin, et dans les vaisseaux secondaires formait, en certains points, toute l'épaisseur de la concrétion; enfin, au centre du caillot du ventricule droit, existait un noyau d'une substance grenue, rougeâtre, molle, assez analogue à un magma fait avec du son de froment, pénétré, ainsi que les couches voisines, de grumeaux puriformes. La tunique interne du système vasculaire à sang noir était d'un rouge brun assez foncé, lisse dans toute son étendue* (2).

(1) Cette observation est la première de celles rapportées par M. Legroux, dans sa *dissertation sur les concrétions polypiformes.* Nous n'en donnons ici qu'un extrait.

(1) La maladie est prise pour une gastrite. A cette époque (1825), le diagnostic de la péricardite et de l'endocardite était encore peu avancé. Si l'on eût connu les signes que nous avons exposés dans cet ouvrage, assurément on n'aurait pas méconnu complètement la maladie qui existait dans le cas actuel. M. Legroux dit que, dans le cours du rhumatisme dont cette femme avait été *guérie*, les muscles de la poitrine, et peut-être les organes intérieurs, étaient devenus le siége de l'inflammation rhumatismale. N'est-il pas très probable, pour ne pas dire certain, que le péricarde ou l'endocarde, et non les muscles de la poitrine, devinrent le siége de l'inflammation rhumatismale?

(2) Il est fâcheux que l'état de la membrane interne du cœur et des valvules n'ait pas été exactement décrit.

M. Legroux fait remonter l'origine de la concrétion sanguine au début de la maladie, lequel datait de quinze jours. Il attribue cette concrétion, d'une part à l'obstacle qu'apportait à la circulation l'adhérence des cavités droites au péricarde, et d'autre part, à la tendance du sang à se coaguler dans les affections rhumatismales. La première de ces causes ne nous paraît pas avoir contribué à la production de concrétion dont il est question dans le cas actuel. Quant à la seconde, nous l'admettrions bien volontiers, si le rhumatisme n'eût disparu quinze jours au moins avant l'époque à laquelle M. Legroux rapporte la formation de la concrétion. En définitive, il nous paraît probable que, dans ce cas, la concrétion a été la suite d'une endocardite et d'une phlébite prises pour une gastro-péritonite.

OBSERVATION 170e (1).

Phthisie pulmonaire chez une jeune femme. — Mort rapide au milieu de symptômes orthopnéiques. — Concrétions sanguines suppurées, transformées en kystes, à surface pointillée de rouge.

Une jeune femme phthisique meurt assez brusquement, après avoir éprouvé des symptômes orthopnéiques. — Les cavités gauches du cœur contiennent des *concrétions fibrineuses jaunâtres, homogènes.* Les cavités droites en contiennent d'autres dont voici les caractères : *Elles occupent les intervalles des colonnes charnues; les unes, d'un jaune blanc, ne sont autre chose que des morceaux de fibrine décolorés et fermes; les autres, plus nombreuses, variables en forme et en volume, paraissent flasques et affaissées sur elles-mêmes, et la pointe du bistouri, appliquée sur quelques-unes, y démontre une fluctuation évidente. Leur surface externe a une teinte d'un blanc jaunâtre, ponctuée de rouge, comme les séreuses enflammées, ou d'un bleu violet très faible; quelques-unes sont simplement enchatonnées entre les colonnes charnues du ventricule, sans adhérences organiques, tandis que d'autres adhèrent par de petits filamens. Ces concrétions sont autant de kystes, dont la cavité est vide dans quelques-uns, et dans d'autres remplie d'un liquide sanieux, ou d'un liquide offrant tous les caractères du pus louable. La face interne de ces foyers paraît injectée* (2).

Rapprochons de cette observation la suivante (3), dans laquelle nous retrouverons un nouvel exemple de kyste provenant d'une concrétion en voie d'organisation. Ici le kyste était multiloculaire.

OBSERVATION 171e.

Une femme de 28 ans offrait les symptômes *des maladies organiques* du cœur, lorsqu'elle succomba dans le service de M. Bricheteau.

L'oreillette gauche, très dilatée, contenait du sang noir, et de plus une espèce de champignon, d'une couleur rouge éclatante et d'une forme qu'on ne pouvait mieux comparer qu'à celle de lycoperdum (vesse de loup) un peu flétri et non pédiculé. Dans le point où il adhérait à la paroi de l'oreillette, on voyait quelques petites inégalités d'incrustations. Ce champignon avait plus d'un pouce de diamètre, et était creusé d'une grande cavité centrale, communiquant avec d'autres petites, remplies d'un liquide purulent, de couleur *feuille-morte.* — Valvule mitrale dure, cartilagineuse. De l'endossement de ses lames résultent deux petites ouvertures, chacune du diamètre d'une plume à écrire, séparées l'une de l'autre par le tendon de la valvule antérieure.

(1) Extrait de l'observation VII de la dissertation de M. Legroux.

(2) Suivant M. Legroux, on a dans le cas précédent tous les degrés de transformation que les concrétions sanguines peuvent éprouver. « En y ajoutant le ramollissement granulé, nous au» rons, dit-il, la marche qu'elles suivent lorsqu'elles s'enflamment. » D'abord la concrétion se forme, elle acquiert de la densité, » puis se ramollit vers le centre, devient un foyer rempli d'un li» quide sanieux; ce liquide passe à l'état purulent, le pus se ré» sorbe; le kyste contracte des adhérences organiques, se pénètre » de vaisseaux : que devient-il ensuite? L'observation ne nous l'ap» prend pas. »

Nous reviendrons plus loin sur la question de savoir, si le pus que l'on rencontre au sein des concrétions fibrineuses, est bien réellement le produit de leur propre inflammation.

(3) Observation de M. Bricheteau, publiée dans le n° 41 du *Journal hebdomadaire de médecine* (1834).

OBSERVATION 172 (1).

Femme de 41 ans. — Affection vénérienne entée sur une ancienne maladie du cœur. — Concrétion sanguine suppurée dans le ventricule droit. — Traces de péricardite.

Une femme de quarante-un ans entre à l'hôpital des vénériens (15 octobre 1824), pour y être traitée de *pustules sèches.* Quelques jours après son entrée, augmentation de palpitations et de dyspnée existant depuis long-temps. L'infiltration survient et la malade succombe.

Un peu de sérosité, mêlée de quelques flocons albumineux, dans le péricarde, qui est rouge et enflammé en plusieurs points. On trouve dans les ventricules *des caillots fibrineux, adhérant aux colonnes charnues. Un des caillots du ventricule droit, du volume d'une petite noix, ramolli à son centre, contient un liquide épais et puriforme.*

OBSERVATION 173e (2).

Femme de 43 ans. — Mort par suite d'un rétrécissement de plusieurs orifices du cœur. — Concrétions sanguines, adhérentes, anciennes, oblitérant l'orifice de l'appendice auriculaire gauche.

Une femme, âgée de quarante-trois ans, offrait depuis deux ans les symptômes d'un rétrécissement des orifices du cœur, lorsqu'elle succomba au milieu d'accidens orthopnéiques des plus horribles.

Autopsie cadavérique. — Rétrécissement de tous les orifices du cœur, excepté celui de l'artère pulmonaire. — Concrétions sanguines; oblitération de l'orifice de l'appendice auriculaire gauche. — *Des concrétions fibrineuses jaunâtres adhéraient intimement aux faces de l'oreillette et n'en pouvaient être séparées que par une déchirure, et en laissant une couche sur la membrane de cette cavité. Il n'y avait point de vaisseaux organisés; mais, dans les points où existaient les adhérences, la tunique était inégale, rugueuse, piquetée de rouge. L'orifice de l'appendice auriculaire était bouché par une écaille calcaire, au-devant de laquelle la membrane interne de l'oreillette paraissait se continuer en formant une légère dépression. L'appendice était réduit au volume d'une plume à écrire. Sa cavité logeait un cordon fibreux, dont le sommet était divisé en plusieurs petits filamens, qui s'épanouissaient en forme de pattes d'oie, et s'implantaient entre les colonnes charnues, tandis*

(1) Extrait de l'observation 7e de la dissertation de M. Legroux.

(2) Extrait de l'observation 4e de la dissertation de M. Legroux.

que sa base, en s'élargissant, embrassait la face correspondante de l'écaille qui bouchait l'ouverture de l'appendice, et paraissait se confondre avec la membrane interne de l'oreillette ; ce cordon fibreux n'avait d'adhérences qu'à ses extrémités ; il avait une teinte rougeâtre.

OBSERVATION 174e.

(Publiée par M. Legroux).

Femme de 30 ans. — Symptômes cérébraux. — Mort subite. — Concrétion ancienne, offrant des traces d'organisation, adhérente à la valvule mitrale ulcérée.

Une femme âgée de trente ans, tourmentée par une vive céphalalgie, ayant la parole embarrassée, éprouvant des fourmillemens et des crampes, des vomissemens, fut admise à l'Hôtel-Dieu. Le pouls battait jusqu'à 140 fois par minute. La maladie semblait, depuis quelques jours, tendre à une heureuse terminaison, lorsque cette femme expira subitement.

Autopsie cadavérique. — La valvule mitrale gauche, dans sa moitié postérieure et externe, est opaline et dure ainsi que ses tendons ; mais, dans son autre moitié, elle est épaissie, raccourcie, redressée et surmontée du côté de l'oreillette *par une tumeur qui paraît au premier abord, une sorte de végétation du volume d'une amande. Cette tumeur adhérait au bord de la moitié droite de la valvule, tandis que son extrémité gauche était relevée au-dessus de l'orifice auriculo-ventriculaire, qu'elle bouchait à peu près comme une soupape, excepté cependant en dehors où elle ne pouvait atteindre, de sorte que le cours du sang n'était point encore complètement interrompu. Cette tumeur était évidemment composée de couches de fibrine, irrégulièrement disposée. Dans l'endroit où le bord de la valvule adhère à la tumeur, il offre une ulcération brunâtre.*

L'oreillette contient, en outre, *une concrétion récente, moitié formée de fibrine et moitié de sang noir* (1).

OBSERVATION 175e (2).

Homme de 64 ans. — Abcès urineux, gangrène, symptômes ataxo-adynamiques. — Mort. — Concrétions sanguines suppurées à leur centre.

Un homme de soixante-quatre ans, fut reçu à l'Hôtel-Dieu pour y être traité d'une rupture de l'urèthre, avec infiltration urineuse et gangrène. Le malade mourut avec des symptômes ataxo-adynamiques.

Autopsie cadavérique. — Entre les colonnes du ventricule gauche, *deux caillots fibrineux, du volume d'un pois chacun, et rougeâtres à l'extérieur. De l'un d'eux pressé entre les doigts, sortit une gouttelette de pus, et le caillot incisé sembla réduit à un kyste, dont la surface interne était blanchâtre et lisse, tandis que celle de l'autre, qui ne contenait qu'une sanie brunâtre, était granulée.* — Le système vasculaire était le siége d'ossifications nombreuses.

L'observation suivante, qui m'a été communiquée par M. Fournet, nous fournira un remarquable exemple de concrétions sanguines developpées sur les valvules, avec organisation celluleuse de la couche plastique immédiatement en contact avec ces soupapes vivantes.

Dans cette observation, on peut saisir l'un des procédés selon lesquels se forment les végétations valvulaires ainsi que l'épaississement des valvules, et prendre en quelque sorte la nature sur le fait de cette opération.

OBSERVATION 176e.

Jeune homme affecté d'entérite typhoïde. — Mort dans un état semi-asphyxique. — Concrétions fibrineuses sur les valvules gauches du cœur, avec adhérences celluleuses.

Un jeune homme était traité, à l'Hôtel-Dieu, pour une entérite typhoïde, lorsqu'il succomba au milieu d'une agitation considérable avec phénomènes d'embarras à la respiration et à la circulation, tels qu'on ne les rencontre pas ordinairement dans cette maladie.

Autopsie cadavérique.

M. Fournet, ayant pensé que les lésions trouvées dans le cœur de ce malade pourraient m'intéresser, a bien voulu me montrer cet organe où l'on a constaté ce qui suit : *Les valvules aortiques sont recouvertes et comme tapissées d'une véritable membrane mince, séreuse, hérissée à sa surface libre de petites masses grenues, un peu rougeâtres, friables, et évidemment de nature fibrineuse. Par une traction modérée avec la pince à disséquer, on enlève cette production pseudo-membraneuse à l'instar de celles qui tapissent le péricarde ou la plèvre enflammée. La couche en contact immédiat avec les valvules est cependant déjà organisée en tissu cellulaire ou séreux, et, quelques jours plus tard, elle eût été, sans doute, adhérente aux valvules, et en aurait produit l'épaississement.* Quelques points rouges se voyaient à la surface des valvules mises à nu, ainsi qu'au commencement de l'aorte. Une teinte opaline, laiteuse, existait dans l'espèce de sinus qui sépare le bord adhérent des valvules de la cavité ventriculaire.

On observait sur la face auriculaire de la valvule bicuspide des concrétions fibrineuses, analogues à celles des valvules aortiques. On ne distinguait pas de vaisseaux dans les productions accidentelles indiquées, mais on voyait sur la face auriculaire de l'oreillette une foule de points rouges, formés par du sang, tels que ceux qui, dans les fausses

(1) C'est à cette dernière concrétion que M. Legroux attribue la mort subite. Quant à la concrétion plus ancienne, il lui paraît indubitable que sa formation a été sollicitée par la maladie de la valvule mitrale.

(2) Extrait de l'observation 6e de la dissertation de M. Legroux.

membranes des séreuses, précèdent la formation des vaisseaux. La portion d'endocarde qui recouvre l'oreillette gauche offrait aussi des traces évidentes d'inflammation.

—

TROISIÈME SÉRIE D'OBSERVATIONS.

CONCRÉTIONS FIBRINEUSES ENTIÈREMENT ORGANISÉES (1).

OBSERVATION 177e (2).

Fille de 18 ans. — Tumeurs à l'épaule et sous l'aisselle. — Hémorrhagie. — Mort. — Dans l'oreillette droite, concrétion organisée, pourvue de vaisseaux et se confondant avec les parois des veines dans lesquelles elle se prolonge.

Une fille de dix-huit ans portait à l'épaule et sous l'aisselle droites deux énormes tumeurs, pour lesquelles elle entra à l'Hôtel-Dieu, le 26 octobre 1822. Le membre supérieur droit était engourdi, *infiltré*, ainsi que le côté droit du visage. La malade cracha une grande quantité de sang, dont on voyait la source au fond d'une alvéole. Vainement les soins les plus éclairés furent prodigués à cette malheureuse; elle succomba trois semaines environ après son entrée.

Autopsie cadavérique.

L'oreillette droite du cœur était, en grande partie, remplie par une concrétion, au centre de laquelle on voyait des vésicules pleines d'un liquide à demi concret. Cette concrétion polypiforme était parcourue par une infinité de vaisseaux injectés en rouge vif ou noir. Elle remontait dans les veines caves supérieures, sous-clavière et jugulaire droites, avec les parois desquelles elle se confondait en quelque sorte, comme par continuité de tissu. Elle se prolongeait aussi dans le ventricule droit.

OBSERVATION 178e (3).

Homme de 36 ans. — Symptômes d'obstacle à la circulation centrale. — Mort. — Concrétion fibrino-albumineuse organisée dans l'oreillette droite.

Un commissionnaire, âgé de 36 ans, entra à l'hôpital de la Charité, au mois de mars 1817, et y mourut au milieu des symptômes d'étouffement et d'anxiété que les auteurs ont jusqu'ici attribués à l'*anévrisme du cœur*.

Autopsie cadavérique.

Les cavités droites du cœur contenaient, outre du sang en caillots, *des gâteaux de matière fibrino-albumineuse organisée, adhérente aux parois de ces cavités par des filamens qu'on était obligé de rompre pour l'en séparer, et se prolongeant dans la veine cave supérieure, dans la veine cave inférieure, ainsi que dans l'artère pulmonaire, dont elle obstruait presque complètement l'orifice.*

(1) A cette série d'observations se rapporte celle que j'ai consignée dans cet ouvrage, à la page 277. Il s'agit, dans cette observation, d'une concrétion vraiment organisée dans la cavité de l'oreillette droite et de la veine-cave supérieure.

(2) Observation communiquée par M. Senn, et publiée dans mon mémoire sur l'*oblitération des veines*, considérée comme cause d'hydropisie passive.

(3) Observation recueillie par M. le docteur Thibert, et publiée dans le même mémoire que la précédente.

—

DEUXIÈME SECTION.

HISTOIRE GÉNÉRALE DES CONCRÉTIONS SANGUINES DU COEUR DÉVELOPPÉES PENDANT LA VIE.

§ I. Siége et caractères anatomiques des concrétions polypiformes du cœur.

I. Les cavités droites du cœur sont celles où l'on rencontre le plus souvent les concrétions sanguines; les oreillettes y sont plus sujettes que les ventricules. Il suffit de jeter un coup d'œil sur les nombreuses observations que nous avons consignées dans cet ouvrage, pour être convaincu de la vérité de cette double assertion. La principale cause de la différence que nous signalons tient à ce que le cours du sang est plus facilement gêné dans les cavités droites que dans les gauches; que la stase du sang s'opère plus aisément dans les premières que dans les secondes. D'autres causes encore peuvent expliquer la circonstance indiquée : telles sont la fréquence des inflammations veineuses qui se propagent quelquefois jusque dans les cavités droites, peut-être une disposition à la coagulation plus marquée dans le sang veineux que dans le sang artériel, etc.

II. Les caractères anatomiques des concrétions sanguines diffèrent beaucoup, selon l'époque de leur formation et selon qu'elles sont ou non mêlées avec une certaine quantité de pus ou de véritable matière pseudo-membraneuse.

1° Les concrétions amorphes, récentes, ne diffèrent point notablement du caillot que l'on rencontre dans le vase dans lequel on a recueilli le sang d'une saignée. La masse de ces concrétions est variable. Nous avons rapporté des cas où les cavités du cœur contenaient douze onces de sang coagulé. Il est vrai que, dans ce cas, quelques uns des caillots s'étaient formés après la mort.

2° Les concrétions organisées présentent des caractères différens, selon les phases de leur évolution. Dans le premier degré de leur organisation, elles sont blanches, analogues au gluten ou à la fibrine préparée, élastiques, légèrement adhérentes aux parois des cavités du cœur et surtout aux colonnes charnues ainsi qu'aux tendons valvulaires, autour desquels elles s'entortillent. A cette période d'organisation rudimentaire, on peut les comparer à la couenne qui *s'organise* en quelque sorte à la surface du caillot du sang retiré des veines d'un individu affecté d'une inflammation franche, ou

bien aux fausses membranes des tissus séreux commençant elles-mêmes à s'organiser. Au reste, comme l'a très bien dit M. Legroux, « depuis l'état gélati- » niforme jusqu'à l'état fibreux qui paraît être le » dernier terme de la densité des concrétions, il y » a différens degrés intermédiaires. »

3° Lorsque les concrétions sont dans un état plus avancé d'organisation, elles adhèrent par de véritable tissu cellulaire aux parties sur lesquelles elles se sont formées; greffées ainsi sur des parties vivantes, elles se pénètrent de vaisseaux, se durcissent, et c'est alors qu'elles ressemblent réellement à certains polypes fibreux, à des tumeurs ou à des végétations fongueuses (1).

Ainsi que plusieurs de nos observations en font foi, il n'est pas rare de rencontrer une certaine quantité de pus au centre des concrétions sanguines, lesquelles ressemblent quelquefois alors à de véritables kystes *uniloculaires* ou *multiloculaires*.

Il est digne de remarque que, dans les cas où les concrétions ne sont encore qu'en partie organisées, c'est à la surface qu'existent les masses membraniformes, blanchâtres, élastiques, glutineuses, qui sont réellement les premiers linéamens de l'organisation, tandis que la matière purulente ou le pus proprement dit se trouve à leur centre. Divers auteurs, et M. Legroux en particulier, considèrent ce pus comme un produit de l'inflammation de la concrétion qui le contient. Quant à moi, je pense que telle n'est pas l'origine ordinaire du pus que présentent les concrétions : ce pus me paraît avoir été sécrété dans la cavité du cœur ou y avoir été transporté par l'absorption et avoir déterminé ensuite la formation d'un caillot qui l'a enveloppé de toutes parts. A l'époque où l'on trouve le plus souvent du pus au centre d'une concrétion, celle-ci offre à peine quelques rudimens d'organisation, et l'on ne conçoit guère comment dans cet état elle pourrait subir une inflammation caractérisée par une sécrétion purulente.

Je ne prétends pas, au reste, qu'une fois bien organisées, les concrétions sanguines ne puissent s'enflammer et suppurer. Toutefois, ce n'est pas là, si je ne me trompe, un accident commun. Mais ces concrétions, véritables organes parasites, peuvent, comme les productions fibrineuses dont nous avons parlé ailleurs (voy. les chapit. consacrés à l'endocardite et à la péricardite), éprouver diverses modifications ou transformations, dont le mécanisme ne doit pas nous occuper ici.

On trouvera dans les observations particulières de plus amples détails sur la disposition, le volume, la configuration et la consistance des concrétions polypiformes. Nous ajouterons seulement ici qu'elles rétrécissent soit les cavités du cœur, soit les orifices qui font communiquer ces cavités entre elles, à un degré proportionnel à leur volume. Cette circonstance est importante à noter, car c'est à elle que se rattachent les principaux symptômes des concrétions sanguines du cœur (1).

§ II. Des causes et des divers modes de formation des concrétions polypiformes du cœur.

Dans le cœur comme dans les artères, et surtout dans les veines, les concrétions sanguines se développent sous l'influence de conditions purement physiques ou mécaniques, qui s'opposent au cours du sang, ou bien par l'effet de causes qui agissent *chimiquement* sur cette *chair coulante*. Dans le premier cas, les concrétions se forment par un mécanisme qui ne diffère pas essentiellement de celui qui préside à la coagulation du sang, après sa sortie des vaisseaux, lequel mécanisme, pour le dire en passant, n'est pas encore exactement connu. Aux

(1) Nous avons fait voir ailleurs les rapports qui existent entre certaines lésions des valvules du cœur et les concrétions fibrineuses; l'opinion de M. Legroux est tout-à-fait conforme à la nôtre. « Il nous » est fréquemment arrivé, dit-il, de voir des concrétions sanguines » entrelacées avec les tendons des valvules, de telle sorte que » celles-ci ne semblaient plus former qu'une simple toile (la divi- » sion en tendons n'avait lieu que près des colonnes charnues). Je » ne doute nullement que ces sortes de concrétions ne soient le » moyen principal de réunion des tendons, dans les cas où les » valvules prolongées ne forment plus une simple ouverture, mais » un canal plus ou moins large. »

Pour que les concrétions sanguines adhèrent fermement aux valvules sur lesquelles elles sont déposées, il est, en général, nécessaire qu'elles se forment sous l'influence d'une inflammation; et dans ce cas, il est difficile de déterminer si ces concrétions se sont développées aux dépens du sang contenu dans le cœur, ou par l'effet de la sécrétion du tissu enflammé. M. Legroux pense avec nous que les concrétions fortement adhérentes et susceptibles de se transformer en végétations, sont le résultat *d'une sécrétion inflammatoire qui adhère à la membrane à l'instant même de sa formation* (*Diss. cit.*, pag. 35).

(1) Dans le cœur comme dans les vaisseaux, on peut rencontrer des concrétions qui ont subi une altération telle, qu'elles offrent quelque ressemblance avec la matière encéphaloïde de certaines tumeurs dites carcinomateuses. J'ai publié, en 1825 (*Journal complémentaire du Dict. des Sciences Médic.*), un cas de ce genre; et depuis, M. Velpeau et d'autres observateurs en ont rapporté de semblables.

L'illustre chirurgien, dont la science déplore en ce moment et déplorera long-temps la mort prématurée, M. Dupuytren avait déjà rencontré l'altération dont il s'agit. « Des recherches attentives » lui avaient prouvé que cette altération est le résultat d'un travail » analogue à celui qui produit la suppuration, et qu'elle n'a aucun » rapport avec la dégénération carcinomateuse. Il conclut de ces » recherches que le prétendu carcinome du sang n'est qu'une ma- » tière puriforme, développée par la chaleur vitale dans des con- » crétions qui, n'étant pas soumises au contact de l'air, et de » toutes parts environnées par la vie, n'ont pu se décomposer au- » trement. » (Legroux, Dissert. cit., pag. 37).

M. Legroux considère l'inflammation des concrétions comme l'une des principales causes de leurs métamorphoses. « Dans d'au- » tres cas, dit-il, un mouvement inflammatoire se manifeste dans » la concrétion, soit qu'il ait été puisé dans le sang liquide, ce » qui est probable, ou qu'il se soit établi consécutivement; et alors » ou une exsudation grumeleuse a lieu entre les deux substances » dont un caillot peut être formé, et même dans son épaisseur, » ou, ce qui est le plus ordinaire, le caillot se ramollit au centre, » devient granulé, passe à l'état sanieux, puis purulent: plus tard, » le pus est résorbé et il ne reste plus que les couches excentriques » du caillot, qui ont résisté au ramollissement et forment les pa- » rois du foyer ou du kyste. » (Diss., cit.; p. 35). Je répéterai ici que l'inflammation dont M. Legroux place le siége dans le sang lui-même réside très probablement dans les tissus environnans et réagit, il est vrai, sur le sang.

approches de l'agonie, ou dans les maladies des valvules et des orifices du cœur, qui opposent un très grand obstacle à la circulation, si l'on pratique une saignée, le sang sort de la veine épais et à demi concret. C'est alors que des concrétions vont se former dans les cavités du cœur, et c'est à leur formation qu'il faut rapporter plusieurs cas de ces morts soudaines, inattendues, qu'on observe dans certaines maladies de cet organe. Quant aux causes *chimiques* et vitales des concrétions sanguines, cette sorte de *cristallisation* du sang, les principales sont l'inflammation primitive ou consécutive de la membrane interne du cœur, l'introduction de diverses substances étrangères dans le torrent circulatoire, le pus, par exemple (1). Notre intention n'est pas d'insister longuement ici sur le rôle que joue l'inflammation dans le développement des concrétions sanguines, attendu que nous avons exposé ailleurs (voy. pag 231 et 233) les hypothèses qu'on peut proposer à cet égard. Nous ajouterons seulement que toutes les inflammations franches, accompagnées d'une violente réaction fébrile, et dans lesquelles le sang fourni par les saignées présente une belle couenne blanche, ferme, élastique, résistante, constituent une véritable prédisposition à certaines concrétions fibrineuses du cœur, lesquelles, comme nous l'avons vu, ont alors une grande ressemblance avec la couenne inflammatoire. Aussi, consultez les observations que nous avons consignées dans cet ouvrage, et vous verrez que, dans la plupart des cas où les concrétions fibrineuses ne provenaient pas d'un simple embarras dans la circulation, elles coïncidaient, soit avec une inflammation idiopathique du cœur, soit avec une inflammation d'un autre organe, qui réagissait vivement sur le cœur ainsi que sur tout l'ensemble du système circulatoire et sur la masse sanguine (2).

§ III. Des signes et des effets des concrétions polypiformes du cœur.

Vers le milieu du dernier siècle, on attribuait aux *polypes* du cœur une foule de lésions de la circulation et de la respiration dues à d'autres maladies de cet organe, comme on rapporte vaguement de nos jours aux *anévrismes* du cœur des lésions fonctionnelles qui reconnaissent pour véritable cause des altérations des valvules, altérations dont les anévrismes eux-mêmes sont souvent des effets. Qui ne sait que J.-J. Rousseau se rendit à Montpellier pour s'y faire traiter d'un *polype au cœur*, voyage que cet illustre mélancolique n'eût point fait à pied, s'il eût été réellement atteint de la maladie dont l'idée tourmentait si profondément son ardente imagination?

Un des effets évidens et nécessaires des concrétions polypiformes du cœur, c'est d'apporter un obstacle plus ou moins considérable à la circulation du sang à travers cet organe. Quand elles occupent les cavités droites, ce qui est le cas le plus commun, le sang ne pénétrant qu'en très petite quantité dans les poumons, reflue en quelque sorte dans les vaisseaux situés derrière l'obstacle, engorge toutes les parties et spécialement le cerveau, le foie, etc. De là des congestions apoplectiformes, des collections séreuses, etc. D'un autre côté, comme les organes ne reçoivent qu'une très petite quantité de sang qui ait subi le contact de l'air au sein des poumons, on observe jusqu'à un certain point des phénomènes de véritable asphyxie. Les accidens sont encore à peu près les mêmes, lorsque les concrétions gênent le passage du sang à travers les cavités gauches. Mais de plus, dans ce cas, il survient une congestion dans les veines pulmonaires qui ne peuvent plus se dégorger librement dans l'oreillette gauche, et c'est là une condition de dyspnée qui n'appartient pas aux concrétions des cavités droites.

Pour reconnaître ou diagnostiquer les concrétions sanguines du cœur, il faut qu'elles aient un volume tel qu'elles opposent un très notable obstacle à la circulation. D'ailleurs, elles ne gênent pas également le cours du sang dans toutes les positions qu'elles peuvent affecter. Les concrétions qui se forment sur les valvules, et qui, en s'entortillant autour des lames dont elles sont composées, et autour des tendons qui se rendent à leur bord libre, enchaînent pour ainsi dire les mouvemens de ces soupapes vivantes, sont, sans contredit, celles qui, à volume égal, apportent le plus grand obstacle au cours du sang.

Suivant M. Laënnec, « lorsque chez un malade » qui jusque là avait présenté des battemens du » cœur réguliers, ceux-ci deviennent tout à coup » tellement anormaux, *obscurs* et confus, qu'on ne » peut les analyser, on peut soupçonner la forma- » tion d'une concrétion polypiforme; si ce trouble » n'a lieu que d'un seul côté, la chose est à peu » près certaine (1). »

(1) On sait que les acides injectés dans le système vasculaire des animaux coagulent le sang qu'il contient, comme il arrive lorsqu'on les fait réagir sur le sang retiré de ce système. Il est dans le sang des élémens dont on détermine la coagulation par la chaleur ou l'électricité. Quel rapport peut exister entre cette coagulation artificielle et celle qui s'opère sous l'influence de certains états pathologiques? Cette question réclame de nouvelles recherches.

(2) Une de nos observations est relative à des concrétions développées chez un individu affecté de gangrène de l'un des membres inférieurs. Deux des observations contenues dans la dissertation de M. Legroux (observations 2 et 3) sont également relatives à des concrétions coïncidant avec une gangrène dite spontanée. Quelques auteurs ont admis que dans *cette forme de gangrène, le sang avait une tendance particulière à la coagulation dans toute l'étendue de l'organisme* (*Gaz. Méd.; mardi* 25 *décembre* 1832). Nous n'affirmons pas qu'il ne puisse jamais en être ainsi. Cependant l'observation démontre que dans les affections gangréneuses, septiques, le sang est frappé d'une sorte de dissolution. Dans les cas de gangrène et de coagulation du sang, il faut bien se garder de prendre l'effet pour la cause. La concrétion du sang dans les artères est, comme on sait, une des causes de la gangrène, et l'on se tromperait beaucoup si l'on attribuait alors à celle-ci les concrétions dont elle est l'effet.

(1) M. Laënnec suppose ici une circonstance à peu près impos-

Nous avons exposé, en temps et lieu, quels étaient les accidens d'après lesquels on pouvait soupçonner, sinon annoncer positivement, la formation de concrétions sanguines chez les individus atteints d'endocardite ou de péricardite aiguës. Ces accidens sont essentiellement les mêmes, quelles que soient les causes déterminantes de ces concrétions. Nous allons les rappeler : battemens tumultueux du cœur, avec obscurité et pour ainsi dire *matité* des bruits qui les accompagnent, ou bruit de soufflet, tantôt simple, tantôt, peut-être, sibilant (1); étouffement, orthopnée, anxiété, congestions veineuses suivies, chez quelques individus, de perte de connaissance avec état comateux; ronflement stertoreux précédé ou non de mouvemens convulsifs; petitesse du pouls, refroidissement des extrémités.

Lorsque les phénomènes ci-dessus exposés se manifestent dans le cours d'une maladie aiguë du cœur, telle qu'une péricardite ou une endocardite, qui jusque là n'avait été accompagnée d'un trouble très considérable dans les fonctions de la respiration et de la circulation, il est extrêmement probable qu'il s'est formé des concrétions sanguines dans les cavités du cœur. Dans les anciennes maladies de cet organe, qui donnent lieu à une dyspnée habituelle, mais supportable, surtout à l'état de repos, s'il survient par intervalles, et comme par paroxysmes, des accidens orthopnéiques d'une intensité vraiment formidable, comme chez les sujets des observations 117e et 132e, il est également presque certain que c'est à la présence des concrétions sanguines, formées dans les cavités du cœur, que sont dus de pareils accidens (1).

§ IV. Du pronostic et du traitement des concrétions polypiformes du cœur.

I. Le pronostic des concrétions sanguines du cœur, quand elles sont assez volumineuses pour gêner notablement le cours du sang, est des plus graves; presque toujours elles sont suivies, tôt ou tard, d'une terminaison funeste.

Au reste, dans le pronostic auquel ces concrétions peuvent donner lieu, il faut prendre en sérieuse considération la maladie dont elles ne sont qu'un accident. En effet, plus cette maladie sera dangereuse en elle-même, plus aussi les concrétions polypiformes qui en auront été la suite devront faire porter un pronostic fâcheux.

II. On ne peut opposer que des moyens bien précaires à une lésion telle que celle dont nous nous occupons, une fois qu'elle est complètement développée. Pour prévenir la formation des concrétions sanguines dans les maladies du cœur, dont le propre est d'entraver le cours du sang, il est utile de pratiquer de temps en temps des émissions sanguines, et de délayer en quelque sorte le sang au moyen des boissons aqueuses. Dans les maladies inflammatoires à la suite desquelles, en raison de la plasticité du sang, des concrétions tendent à se former et se forment effectivement quelquefois dans le cœur ou dans les vaisseaux, c'est par les mêmes moyens, employés avec beaucoup plus d'énergie, que l'on parviendra, dans la grande majorité des cas, à prévenir cet accident. La potasse et

sible. En effet, les bruits du cœur peuvent bien différer sensiblement selon qu'on les écoute dans la région des cavités droites ou dans la région des cavités gauches; mais comment les battemens du cœur seraient-ils tellement anormaux, obscurs et confus dans une moitié du cœur qu'on ne pût les analyser, sans que l'autre moitié du cœur prît quelque part à un trouble de ce genre ?

(1) Une femme offrait les symptômes combinés d'une maladie du cœur et des poumons, lorsqu'elle fut admise à l'Hôtel-Dieu: elle était alors généralement infiltrée et on entendait dans la région précordiale *un sifflement aigu*.

La malade succomba le lendemain de son entrée.

Plaques organisées à la surface du péricarde. On trouva dans l'oreillette droite une concrétion polypeuse, décolorée, adhérente à la valvule tricuspide, aux colonnes charnues du ventricule droit et se prolongeant dans la veine cave supérieure où elle flottait sous forme d'un cylindre blanchâtre, élastique (la membrane interne de cette veine était rougeâtre). Une concrétion analogue, mais moins ancienne, occupait l'oreillette gauche. (Observation publiée par M. le docteur Brouc, dans le *Journal hebdomadaire de Médecine*.)

Ce fait est assez curieux pour avoir dû trouver place ici. Toutefois, il faut bien se garder d'admettre que les concrétions sanguines soient l'unique cause du ronflement ou du sifflement du cœur. J'ai entendu, en effet, un bruit de soufflet roucoulant ou sibilant du cœur dans des cas où il n'existait point de concrétions polypiformes dans les cavités de cet organe. J'en ai parlé dans un autre endroit de cet ouvrage. Tout récemment (avril 1835) nous avons rencontré un nouvel exemple de cette espèce de bruit chez une femme couchée n° 9 de la salle Sainte-Madeleine *.

Dans le cas de M. Brouc, les plaques organisées du péricarde n'étaient peut-être pas complètement étrangères à la production du sifflement observé chez la malade.

* Dans l'excellente dissertation inaugurale qu'il vient de soutenir à la Faculté sur la péricardite aiguë, M. le docteur Deselaux, l'un des élèves les plus distingués qui aient suivi notre clinique, a rapporté un cas où l'existence d'un bruit de *piaulement* dans la région du cœur, et les autres signes mentionnés plus haut, me firent diagnostiquer des concrétions polypiformes (l'autopsie cadavérique prouva la justesse de ce diagnostic).

(1) M. le docteur Legroux attribue la diminution de sonoréité, l'espèce de matité des bruits du cœur, dans le cas qui nous occupe, à l'accumulation du sang dans les cavités de cet organe, et en donne pour raison *qu'un vase sonore perd de cette propriété à mesure qu'il se remplit d'un liquide* (Diss. cit., pag. 40). Pour que cette raison fût valable, il faudrait que les bruits du cœur dépendissent de la percussion de cet organe contre les parois du thorax, ce qui n'est pas. D'un autre côté, la comparaison du cœur avec un vase qui résonne ou ne résonne pas selon qu'il est vide ou plein, est bien loin d'être rigoureusement exacte.

Quoi qu'il en soit de cette explication, « la diminution ou la » perte du son dans une ou plusieurs cavités du cœur est, selon » M. Legroux, un signe certain des concrétions sanguines... La » cavité dont le son est diminué indique le siége de la concrétion. » (Diss. cit., page 41).

Nos observations sont, jusqu'à un certain point, conformes à celles de M. Legroux. Mais comme ce judicieux observateur n'avait point encore une idée précise sur la cause du *tic-tac* ou du double bruit du cœur, à l'époque où il fit ses recherches, il n'a pu se rendre un compte clair et précis de la matité de ce double bruit dans le cas de concrétions sanguines. Il est évident que ces concrétions s'opposent au libre jeu des valvules. Quand elles entourent ces valvules, leurs tendons et leurs muscles moteurs, elles ont pour effet physique d'amortir le claquement valvulaire (les valvules sont alors trop molles pour pouvoir bien résonner par le brusque rapprochement de leurs lames).

la soude exerçant une sorte d'action dissolvante sur le sang, M. Legroux pense que les sels de ces deux bases pourront être administrés avec avantage. Mais il ne cite aucune observation à l'appui de cette opinion, d'ailleurs, en apparence, très rationnelle.

Les concrétions du cœur une fois formées, peuvent-elles se dissoudre? Il me paraît indubitable que des concrétions récentes et peu volumineuses sont susceptibles de ce mode de terminaison. Dans quelques cas aussi, il est probable que des concrétions du cœur sont expulsées dans le système vasculaire. Mais c'est trop s'arrêter sur une question pour la solution de laquelle nous manquons d'un nombre suffisant d'observations exactes (1).

Quant aux concrétions organisées, identifiées en quelque sorte et confondues avec les parois des cavités qui les contiennent, elles sont évidemment au-dessus de nos ressources. La tâche du médecin qui serait assez habile pour en diagnostiquer ou plutôt en *présumer* l'existence, consisterait uniquement à combattre par des moyens appropriés les accidens principaux qu'elles entraînent à leur suite.

(1) Les émissions sanguines sont encore le meilleur moyen qu'on puisse employer contre les concrétions sanguines du cœur une fois formées. Elles nous ont réussi au-delà de nos espérances chez une femme qui a été admise dans notre service (salle Ste-Madeleine, n° 3), le 7 de ce mois (mai 1835). En proie à la plus imminente suffocation, et offrant, d'ailleurs, les signes physiques des concrétions sanguines tels qu'ils ont été exposés plus haut, elle a été saignée trois fois, et se trouve en ce moment (25 mai) dans un état satisfaisant.

FIN.

EXPLICATION DES PLANCHES.

PLANCHE I.

FIG. 1.

Cœur, aorte et artère pulmonaire d'un adulte, vus dans leur grandeur naturelle et par leur face antérieure.

A et B. Ventricules gauche et droit.
C, D. Pointe du cœur.
E, F. Oreillette droite.
H. Oreillette gauche.
I. Artère pulmonaire.
K. Artère aorte.

FIG. 2.

Distribution des vaisseaux et des nerfs du cœur. Direction des fibres des couches musculaires extérieures.

FIG. 3.

Cœur vu par sa face antérieure. Ses diamètres vertical et transversal (A, B et C, D) ont chacun 5 pouces environ d'étendue. Le diamètre transversal, avant que le cœur n'eût été vidé de ses caillots, était de 8 pouces 1/2.

FIG. 4.

Cavité du ventricule gauche dilaté et hypertrophié.

A, A, A. Valvules de l'aorte épaissies et indurées, et par suite rétrécissement de l'orifice aortique.
C, C, C, C. Muscles tenseurs de la valvule mitrale hypertrophiés.
S, S. Sonde traversant l'orifice auriculo-ventriculaire gauche rétréci.
V, V, V, V. Concrétion pierreuse développée dans les lames de la valvule mitrale, à surface inégale et comme *murale*.

FIG. 5.

O, O, O, O. Cavité de l'oreillette gauche dilatée.
R, R, R, R. Orifice auriculo-ventriculaire gauche, considérablement rétréci par suite de la transformation pierreuse de la valvule mitrale (V, V).

FIG. 6.

D, D, D, D, D. Cavité de l'origine de l'aorte dilatée.
A, A, A. Orifice aortique considérablement rétréci par suite de l'induration et de la déformation des valvules de l'aorte, vu du côté de cette artère.

FIG. 7.

A, A, A. Orifice aortique, vu du côté du ventricule.

FIG. 8.

P, P, P. Partie postérieure de la crosse de l'aorte.
C, C. Canal artériel ossifié.

FIG. 9.

O, O, O, O. Orifice du canal artériel, dans l'intérieur de l'aorte.

PLANCHE II.

FIG. 1.

A, A. Face antérieure du cœur.
B. Cavité de l'artère pulmonaire ouverte par sa face antérieure.
C, C, C. Aorte.
D. Tronc brachio-céphalique.
E. Artère carotide droite.
F. Artère sous-clavière droite.
G. Artère carotide gauche.
H. Artère sous-clavière gauche.
I. Appendice auriculaire droit.
K. Cloison membraneuse convexe en haut, du côté de l'artère pulmonaire, concave en bas, percée à son centre d'une ouverture de deux lignes et demi de diamètre, et fermant en grande partie l'orifice de l'artère pulmonaire : cette cloison offre trois brides en haut.
M. Orifice de la branche droite de l'artère pulmonaire.
N. Canal artériel oblitéré.

O. Stylet engagé dans le commencement de ce canal.

FIG. 2.

A, A. Face antérieure du cœur.
B. Cavité du ventricule droit.
C. Aorte.
D. Tronc brachio-céphalique.
E. Artère carotide droite.
F. Artère sous-clavière droite.
G. Artère carotide gauche.
H. Artère sous-clavière gauche.
I, I. Appendice auriculaire droit.
K. Cloison membraneuse de l'artère pulmonaire.
L. Orifice de l'artère pulmonaire dans le ventricule.
M, M. Épaississement très considérable des parois du ventricule droit, avec diminution proportionnée de sa cavité.

FIG. 3.

M. Face postérieure du cœur.
A. Cavité de l'oreillette droite dilatée.
B. Appendice de cette oreillette.
C. Cavité de cet appendice.
D. Colonnes charnues du même appendice.
E. Orifice auriculo-ventriculaire droit.
F. Vestiges de la valvule d'Eustache.
G, G. Veine cave supérieure et son orifice dans l'oreillette droite.
H, H. Veine cave inférieure.
I. Fosse ovale.
K. Trou de Botal.
L, L. Stylet passant par le trou de Botal et allant de l'oreillette droite dans la gauche.

FIG. 4.

M. Face postérieure du cœur.
A. Cavité de l'oreillette gauche.
B. Appendice de cette oreillette.
C. Orifice de la cavité de cet appendice.
D, D, D. Colonnes charnues de la cavité du même appendice.
E. Orifice auriculo-ventriculaire gauche.
F, F, F. Veines pulmonaires et leur orifice dans l'oreillette.
G. Veine cave supérieure.
I. Orifice du trou de Botal dans l'oreillette gauche.
H. Veine cave inférieure.
K. Contour semi-lunaire du trou de Botal.
L. Stylet traversant le trou de Botal, et indiquant la communication contre nature des oreillettes.

FIG. 5.

A, A, A, A. Cavité de la crosse de l'aorte dilatée.
O, O, O. Communication de la cavité de l'aorte avec le kyste anévrismal rempli de caillots.
B, B, B. Cavité du ventricule gauche dilatée, ainsi que l'orifice aortique.
C, C, C. Colonnes charnues du ventricule gauche.

PLANCHE III.

FIG. 1.

O, O, O, O. Orifice auriculo-ventriculaire droit dilaté (le cœur est ici représenté par sa face postérieure et dans une position renversée).

FIG. 2.

V, G. Parois du ventricule gauche, ayant un pouce d'épaisseur à leur partie moyenne.
A, A, A, A. Intérieur de l'origine de l'aorte, parsemé de plaques jaunâtres, etc.
P, P, P. Artère pulmonaire.

FIG. 3.

C, C, C, C. Cœur vu par sa face antérieure.

FIG. 4.

V, V, V. Cavité du ventricule gauche rétrécie.
H, H, H, H. Parois du ventricule gauche épaissies (hypertrophie concentrique).

FIG. 5.

Cœur et aorte ascendante du sujet de l'observation 132e, dans leurs dimensions naturelles, et vus par leur face antérieure.

A. Anévrisme de l'aorte.
B. Tronc brachio-céphalique.
C. Artère carotide gauche.
D. Artère sous-clavière gauche.
E. Ventricule gauche hypertrophié et dilaté.
F. Ventricule droit agrandi.
K. Portion de l'oreillette droite.
I. Portion de l'oreillette gauche.
L. Artère pulmonaire cachée en grande partie par l'anévrisme.
H. Poumon droit.
G. Poumon gauche.

FIN DE L'EXPLICATION DES PLANCHES.

TABLE.

Préface. Page iij

Plan général de l'ouvrage. vij

Prolégomènes. — Recherches nouvelles sur l'anatomie et la physiologie du cœur. 9

PREMIÈRE PARTIE. — ANATOMIE DU COEUR.

Section première. — Idée générale et sommaire de la structure externe du cœur. Description succincte des principaux élémens qui concourent à la composition de cet organe. 10

Art. premier. — Idée générale du cœur. id.

Art. deuxième. — Description succinete des tissus constituans du cœur. 12

§ 1er — Du tissu musculaire des parois du cœur, et des muscles tenseurs ou releveurs des valvules auricuio-ventriculaires. id.

§ 2e Du tissu fibreux ou albugineux du cœur. 15

§ 3e Du tissu cellulaire et graisseux du cœur. id.

§ 4e Du tissu séreux du cœur et particulièrement de l'endocarde ou de la membrane séreuse interne. id.

1° Du péricarde ou membrane externe du cœur. id.

2° De l'endocarde ou membrane interne du cœur. id.

§ 5e Des vaisseaux et des nerfs du cœur. 16

Section deuxième. — Recherches nouvelles sur le poids et le volume du cœur en général, sur les dimensions absolues et relatives de ses parois, de ses diverses cavités, de ses orifices et des valvules qui leur sont adaptées. 17

Art. premier. — Exposition des faits. 18

Première série. — Cas relatifs à la mensuration et à la pondération du cœur à l'état anormal. id.

1er Cas. (1re série.) id.

2e, 3e, 4e, 5e et 6e Cas. — 19

7e, 8e, 9e, 10e et 11e Cas. — 20

12e, 13e et 14e Cas. — 21

Deuxième série. — Cas relatifs à la mensuration et à la pondération du cœur affecté d'atrophie à divers degrés. id.

15e, 16e, 17e, et 18e Cas. (2e série.) id.

19e, 20e et 21e Cas. — 22

Troisème série. — Cas relatifs à la mensuration et à la pondération du cœur affecté d'hypertrophie à divers degrés et de différentes formes. 22

22e Cas. (1er de cette 3e série.) Hypertrophie générale et dilatation du cœur. id.

23e Cas. (2e de cette 3e série.) Hypertrophie avec induration de la valvule bicuspide et rétrécissement de l'orifice auriculo-ventriculaire gauche. id.

24e Cas. (3e de cette 3e série.) Hypertrophie des ventricules. 23

25e Cas. (4e de cette 3e série.) Hypertrophie concentrique ou centripète du ventricule gauche, dilatation du ventricule droit. id.

26e Cas. (5e de cette 3e série.) Hypertrophie concentrique des deux ventricules. id.

27e Cas. (6e de cette 3e série.) Hypertrophie générale du cœur avec dilatation du ventricule droit. id.

28e Cas. (7e de cette 3e série.) Hypertrophie du cœur avec dilatation. id.

29e Cas. (8e de cette 3e série.) Hypertrophie excentrique ou anévrismale du cœur. id.

30e Cas. (9e de cette 3e série.) Hypertrophie anévrismale du cœur. id.

31e Cas. (10e de cette 3e série.) Hypertrophie générale du cœur avec dilatation. 24

32e Cas. (11e de cette 3e série.) Hypertrophie du cœur avec dilatation. id.

Art. deuxième. — Résumé des faits précédens. id.

§ 1er Résumé de la première série de faits ou de ceux relatifs au poids et aux dimensions du cœur à l'état normal. id.

1° Poids du cœur. id.

2° Volume et dimensions du cœur; capacité des diverses cavités et étendues des divers orifices de cet organe. id.

Capacité des deux ventricules; rapport de la capacité de l'un avec celle de l'autre. 25

Capacité des deux oreillettes; rapport de la capacité de l'une avec celle de l'autre; rapport

de la capacité des oreillettes avec celle des ventricules. 26
Étendue de la circonférence des divers orifices du cœur. id.
§ 2e Résumé des faits de la seconde série, relatifs à l'atrophie ou à la diminution du poids et des dimensions du cœur. 28
1° Poids du cœur. id.
2° Volume ou dimensions du cœur; capacité de ses cavités et largeur de ses orifices. id.
§ 3e Résumé des faits de la troisième série, relatifs à l'hypertrophie ou à l'augmentation du poids et du volume du cœur. 30
1° Poids du cœur. id.
2° Volume ou dimensions du cœur; capacité de ses cavités et largeur de ses orifices. id.
§ 4e De la mensuration du cœur par la percussion et de la manière de procéder à l'autopsie de cet organe. 32

SECONDE PARTIE. — PHYSIOLOGIE OU FONCTIONS DU COEUR.

Première section. — Physiologie du cœur à l'état normal. 34
Art. premier. — § 1er Analyse des mouvemens du cœur; de leur rhythme; de leur force; de leur étendue; mécanisme du cœur dans la circulation. id.
1° Mouvemens extérieurs ou de systole et de diastole. id.
2° Mouvemens intérieurs ou jeu des valvules du cœur. 37
§ 2e Du principe des mouvemens du cœur. 38
Art. deuxième. — Des bruits qui accompagnent les battemens du cœur. 39
§ 1er Idée et analyse des bruits du cœur, de leur intensité, de leur durée, de leur étendue et de leur propagation. id.
§ 2e Théorie ou explication des bruits du cœur. 42
1° Discussion du premier système ou du bruit de contraction musculaire. 45
2° Discussion de la deuxième théorie ou du bruit de frottement. 46
3° Discussion de la troisième théorie ou du bruit de choc du cœur contre la poitrine. 47
4° Discussion de la quatrième théorie ou du jeu des valvules. 48
Deuxième section. — Physiologie du cœur à l'état anormal. 50
Art. premier. — Des battemens du cœur à l'état anormal. 51
§ 1er Du rhythme des battemens du cœur à l'état anormal. id.
§ 2e De la force et de l'étendue des battemens du cœur à l'état anormal. De l'ébranlement vibratoire (frémissement cataire) qui les accompagne quelquefois. 53
I. Force des battemens du cœur. id.
II. Étendue des battemens du cœur. 54
III. Ébranlement vibratoire ou frémissement cataire accompagnant les battemens du cœur. 54
Art. deuxième. — Des bruits du cœur à l'état anormal. 57
§ 1er Analyse et théorie des bruits valvulaires à l'état anormal. id.
1° Modification dans la force, le ton et le timbre, ou la nature des bruits valvulaires. id.
2° Remplacement des bruits valvulaires par divers bruits ou cris accidentels tels que ceux de soufflet, de râpe, de scie ou de lime, de sifflement, de roucoulement, etc. 59
3° Du rhythme des bruits du cœur à l'état anormal. 66
§ 2e Des bruits anormaux produits par la percussion du cœur contre les parois pectorales. 67
§ 3e Des bruits anormaux produits par le glissement réciproque des surfaces opposées du péricarde, l'une contre l'autre. 68
Art. troisième. — Des bruits des artères à l'état normal et anormal. 70
§ 1er Bruits des artères à l'état normal. id.
1° Exposition analytique des bruits des artères à l'état normal. id.
2° Théorie des bruits artériels à l'état normal. 71
§ 2e Des bruits des artères à l'état anormal. 72
1° Exposition analytique des artères à l'état anormal. id.
2° Théorie des bruits artériels à l'état anormal. 76
3° Observations des bruits musicaux des artères. 79
Art. quatrième. — Des bruits du cœur du fœtus et du souffle dit placentaire. 82

MALADIES DU COEUR.

PREMIÈRE PARTIE. — ÉTUDES DES MALADIES DU COEUR EN GÉNÉRAL.

Art. premier. — Considérations générales sur le siége et les caractères anatomiques des maladies du cœur. 86
§ 1er Siége des maladies du cœur. id.
§ 2e Considérations générales sur les caractères anatomiques des diverses maladies du cœur. 87
Art. deuxième. — Considérations générales sur les caractères physiologiques et le diagnostic des maladies du cœur. 88
Art. troisième. — Considérations générales sur les causes des maladies du cœur. 91
Art. quatrième. — Considérations générales sur la nature des maladies du cœur et sur leur classification. 93
Art. cinquième. — Considérations générales sur la marche, les terminaisons et la durée des maladies du cœur. 97
Art. sixième. — Considérations générales sur le pronostic des maladies du cœur. 101
Art. septième. — Considérations générales sur le traitement des maladies du cœur. 103
Art. huitième. — Quelques remarques sur la com-

plication des maladies du cœur, soit entre elles, soit avec les maladies des autres organes. 105

DEUXIÈME PARTIE. — ÉTUDES DES MALADIES DU COEUR EN PARTICULIER.

CLASSE 1re. — Des maladies qui consistent essentiellement en une lésion des actes intimes et moléculaires du cœur, tels que la nutrition, la sécrétion, etc. 106
Livre 1er. — Inflammations du cœur. id.
Chap. 1er. — De la péricardite. id.
Considérations préliminaires. id.
Première section. — Observations particulières sur la péricardite. 107
Première catégorie. — Observations de péricardite, pendant la période de congestion sanguine et de suppuration. id.
Observation 1re id.
— 2e 110
— 3e 111
— 4e 113
— 5e 115
— 6e 119
— 7e 120
Deuxième catégorie. — Observations de péricardite dans lesquelles la matière plastique de l'épanchement passe peu à peu de l'état amorphe à l'état d'organisation celluleuse ou cellulo-fibreuse. id.
Observation 8e id.
— 9e 121
— 10e 122
— 11e 124
— 12e 125
— 13e 126
— 14e 128
— 15e, 16e, 17e, 18e et 19e 129
Troisième catégorie. — Observations de péricardite dans lesquelles les produits accidentels se transforment en granulation, en plaques fibreuses, fibro-cartilagineuses, cartilagineuses, ou même osseuses et calcaires. 130
Observation 20e id.
— 21e 131
— 22e 135
— 23e 137
— 24e 140
— 25e 143
— 26e 144
Quelques réflexions générales sur les précédentes observations de péricardite chronique. 145
Deuxième section. — Histoire générale de la péricardite aiguë et chronique. 146
Art. premier. — Description des lésions anatomiques. id.
§ 1er Période de congestion sanguine et de sécrétion pseudo-membraneuse ou purulente. id.
§ 2e Période de l'organisation définitive des fausses membranes et de leurs transformations diverses. 148
Art. deuxième. — Exposition raisonnée des symptômes de la péricardite; diagnostic de cette maladie. 149
§ 1er Des symptômes et du diagnostic de la péricardite, dans sa période de congestion et de sécrétion ou de suppuration. 150
1° Signes locaux. id.
2° Symptômes généraux, sympathiques ou de réaction. 152
§ 2e Des signes des adhérences et autres productions accidentelles consécutives à la péricardite. 154
Art. troisième. — Exposition raisonnée des causes de la péricardite. 155
Art. quatrième. — Pronostic, mortalité, marche et durée de la péricardite; ses complications. 157
Art. cinquième. — Du traitement de la péricardite. 158
§ 1er Préceptes généraux. id.
§ 2e Observations de péricardite terminée par la guérison. 159
Observations 27e id.
— 28e 161
— 29e 162
— 30e 163
— 31e 165
— 32e 166
— 33e 168
— 34e et 35e 170
— 36e 171
— 37e 172
Chap. II. — De l'endocardite, ou inflammation de la membrane interne du cœur et du tissu fibreux des valvules. 173
Considérations préliminaires. id.
Première section. — Observations particulières sur l'endocardite. 176
Première catégorie. — Observations d'endocardite, pendant la période de congestion sanguine, de suppuration et d'ulcération commençante. id.
Observation 38e id.
— 39e 177
— 40e et 41e 178
— 42e 180
— 43e 181
— 44e 183
— 45e 184
— 46e, 47e et 48e 187
— 49e 188
— 50e 189
Deuxième catégorie. — Observations d'endocardite pendant la période d'épaississement hypertrophique des tissus enflammés, et de développement d'adhérences, de plaques membraneuses cellulo-fibreuses ou fibreuses, et de végétations ou de granulations. id.
Observation 51e id.
— 52e 192
— 53e 193

Observation 54e 196
— 55e 197
— 56e, 57e et 58e 198
— 59e 199
— 60e 201
— 61e 203

Troisième catégorie. — Observations d'endocardite suivie d'épaississement et d'endurcissement fibro-cartilagineux, cartilagineux, osseux ou calcaire des valvules du cœur, avec ou sans rétrécissement des orifices de cet organe. 204

§ I. Observations d'épaississement et d'induration des valvules, sans rétrécissement ou avec très médiocre rétrécissement des orifices. id.

Observation 62e. id.
— 63e 207
— 64e 209
— 65e 211
— 66e 212
— 67e 214

§ II. Observations d'épaississement et d'induration des valvules du cœur, avec rétrécissement considérable des orifices. 215

1° Rétrécissement de l'orifice auriculo-ventriculaire gauche par induration et épaississement de la valvule bicuspide. id.

Observation 68e id.
— 69e 216
— 70e 218

2° Rétrécissement de l'orifice aortique par induration et épaississement des valvules sigmoïdes de l'aorte. 219

Observation 71e id.
— 72e 220

3° Rétrécissement de l'orifice auriculo-ventriculaire droit par induration et épaississement de la valvule tricuspide. 221

Observations 73e et 74e id.

4° Rétrécissement de l'orifice pulmonaire par induration et épaississement des valvules sigmoïdes de l'artère pulmonaire. 222

Observation 75e id.
— 76e 223
— 77e 224
— 78e 225
— 79e et 80e 226

5° Rétrécissement simultané de plusieurs des orifices du cœur par épaississement et induration de leurs valvules. id.

Observation 81e id.
— 82e et 83e 228

Section deuxième. — Histoire générale de l'endocardite. 229

Article premier. — Exposition et appréciation des caractères anatomiques de l'endocardite. id.

§ I. Description des altérations anatomiques. id.

I. Première période de l'endocardite (période de congestion sanguine, de ramollissement, d'ulcération et de suppuration). id.

II. Seconde période de l'endocardite (période d'organisation des produits sécrétés, ou d'une portion des concrétions fibrineuses). 232

III. Troisième période (période d'induration cartilagineuse, osseuse ou calcaire de l'endocarde en général, et des valvules en particulier, avec ou sans rétrécissement des orifices du cœur). 234

§ II. Appréciation des altérations anatomiques de la deuxième et de la troisième période de l'endocardite. 237

Article deuxième. — Exposition et appréciation des symptômes de l'endocardite générale et partielle. 240

§ I. Exposition des symptômes. id.

I. Symptômes de la période d'acuité. id.

II. Symptômes et diagnostic des diverses lésions dites organiques qui surviennent dans les seconde et troisième périodes de l'endocardite. 243

A. Symptômes et diagnostic de l'induration des valvules, avec rétrécissement des orifices du cœur. id.

B. Symptômes et diagnostic de l'épaississement et de l'induration de la membrane interne du cœur ou des valvules, sans rétrécissement, soit des orifices, soit des cavités du cœur. 247

C. Symptômes et diagnostic de l'adhérence des valvules auriculo-ventriculaires aux parois du cœur. id

D. Symptômes et diagnostic des végétations de la membrane interne du cœur, et spécialement des valvules. 248

§ II. Appréciation rapide de quelques uns des symptômes de l'endocardite. id.

Article troisième. — Du mode de développement et des causes de l'endocardite. 249

Article quatrième. — Marche, durée, complication et pronostic de l'endocardite. 250

Article cinquième. — Traitement de l'endocardite. 251

§ I. Préceptes généraux. id.

§ II. Observations d'endocardite aiguë terminée par la guérison. id.

Observation 84e id.
— 85e 253
— 86e 254
— 87e et 88e 256
— 89e, 90e, 91e et 92e 257

Chap. III. — De la cardite, ou inflammation du tissu musculaire et du tissu cellulaire intermusculaire du cœur. id.

Première section. — Observations particulières sur la cardite, ou inflammation du tissu musculaire et du tissu cellulaire intermusculaire du cœur. 258

Première catégorie. — Observations de cardite terminée par ramollissement et suppuration. id.

Observation 93e id.
— 94e 259
— 95e 260
— 96e, 96e bis, 97e, 98e et 99e 261

Deuxième catégorie. — Observations de cardite terminée par ulcération, perforation et rupture des parois du cœur, de la cloison interventriculaire ou intéraurículaire, des valvules, des tendons et des colonnes charnues. 262
Observations 100e et 101e id.
— 102e 263
— 103e. 264
Troisième catégorie. — Observations de cardite ulcérative, avec formation d'un kyste anévrismal (tumeur anévrismale du cœur). id.
Observations 104e et 105e 265
— 106e et 107e 266
— 108e 267
Quatrième catégorie. — Observations de cardite terminée par induration. 268
Observations 109e, 110e, 111e et 112e. 269
Deuxième section. — Histoire générale de la cardite, ou de l'inflammation du tissu musculaire et du tissu cellulaire intermusculaire du cœur. 270
Article premier. — Caractères anatomiques de la cardite. id.
§ I. Ramollissement, suppuration diffuse et abcès. id.
§ II. Ulcérations du cœur, avec ou sans formation de kyste anévrismal; perforations. 272
§ III. — Induration du cœur. id.
Article deuxième. — Des symptômes et du diagnostic de la cardite. 273
§ I. Diagnostic de la cardite générale, aiguë ou chronique. id.
§ II. Diagnostic des lésions consécutives à une cardite partielle. id.
1° Abcès, ulcérations et perforations du cœur. id.
2° Anévrisme faux consécutif du cœur. 274
Article troisième. — Causes et traitement de la cardite. id.
Chap. IV. — De l'inflammation du tissu adipeux ou cellulo-graisseux du cœur. id.
Chap. additionnel au livre premier. 275
Premier problème. — Les productions cartilagineuses, osseuses ou calcaires du cœur peuvent-elles se développer sans inflammation préalable? id.
Deuxième problème. — Les tubercules et le cancer du cœur constituent-ils des productions essentiellement différentes de celles que l'inflammation chronique de cet organe peut entraîner à sa suite? 276
Article premier. — Cancer du cœur. id.
Article deuxième. — Tubercules du cœur. 280
Article troisième. — Kystes séreux. 281
Livre deuxième. — De l'augmentation et de la diminution de sécrétion des tissus séreux et cellulaires du cœur. 282
Considérations préliminaires. id.
Chap. unique. — De l'hydropéricarde actif, ou de l'irritation sécrétoire du péricarde. 283
Article premier. — Considérations générales. id.
Article deuxième. — Histoire générale de l'hydropéricarde actif. 284
§ I. Caractères anatomiques. 284
§ II. Signes et symptômes de l'hydropéricarde actif. id.
§ III. Traitement de l'hydropéricarde. 286
Livre troisième. — De l'augmentation et de la diminution de nutrition, ou de l'hypertrophie et de l'atrophie du cœur. 287
Chap. Ier. — De l'hypertrophie du cœur. id.
Considérations préliminaires. id.
Rapport de Pinel à l'Institut de France, sur les travaux de Bertin. 288
Première section. — Observations particulières sur l'hypertrophie du tissu musculaire du cœur. 290
Première série d'observations. — Hypertrophie partielle. id.
§ I. Observations d'hypertrophie du ventricule gauche. id.
1° Hypertrophie simple ou avec capacité normale de la cavité ventriculaire. id.
Observation 113e. id.
2° Hypertrophie excentrique ou avec dilatation de la cavité ventriculaire. 292
Observation 114e id.
— 115e 294
— 116e 295
— 117e. 296
3° Hypertrophie concentrique ou avec rétrécissement de la cavité ventriculaire. 297
Observation 118e id.
— 119e. 298
§ II. Hypertrophie du ventricule droit. 299
1° Hypertrophie simple ou avec capacité normale de la cavité ventriculaire. id.
Observation 120e. id.
2° Hypertrophie excentrique ou avec dilatation de la cavité ventriculaire. 300
Observation 121e. id.
3° Hypertrophie concentrique ou avec rétrécissement de la cavité ventriculaire. 302
Observation 122e id.
— 123e. 303
Deuxième série d'observations. — Hypertrophie multiple ou générale. id.
Observation 124e id.
— 125e 305
— 126e, 127e, 128e, et 130e 307
— 129e 308
— 131e 309
— 132e 311
— 133e 312
— 134e. 314
Deuxième section. — Histoire générale de l'hypertrophie du tissu musculaire du cœur. 315
Article premier. — Caractères anatomiques de l'hypertrophie du tissu musculaire du cœur. id.
Article deuxième. — Des signes de l'hypertrophie du cœur, de son influence sur les hémorrhagies en général, et sur celles du cerveau et des poumons en particulier. 319
§ I. Signes de l'hypertrophie du cœur. id.

I. Signes de l'hypertrophie du cœur en général. 319
Signes idiopathiques de l'hypertrophie du cœur. id.
Signes réactionnels de l'hypertrophie du cœur. 320
II. Signes propres à l'hypertrophie de chacune des cavités du cœur en particulier. 321
§ II. De l'influence de l'hypertrophie des ventricules du cœur sur les hémorrhagies en général, et sur celles du cœur et des poumons en particulier. 322
1° De l'influence de l'hypertrophie du ventricule gauche du cœur sur les hémorrhagies en général, et sur celles du cerveau en particulier. id.
2° De l'influence de l'hypertrophie du ventricule droit du cœur sur l'hémorrhagie ou apoplexie pulmonaire. 323
Article troisième. — Des causes, du mode de développement et de la marche de l'hypertrophie du cœur. id.
Article quatrième. — Traitement de l'hypertrophie du cœur. 325
Chap. II. — Histoire générale de l'atrophie, ou de la diminution de nutrition du cœur. 326
Article premier. — Caractères anatomiques de l'atrophie du cœur. id.
Observation 135e. id.
Article deuxième. — Signes de l'atrophie du cœur. 328
Article troisième. — Des causes et du traitement de l'atrophie du cœur. 329
Livre quatrième. — De l'augmentation et de la diminution d'absorption des tissus séreux et cellulaire du cœur. id.
Chap. Ier. — De l'hydropéricarde passif, et de l'œdème passif du tissu cellulaire du cœur. 330
§ I. Caractères anatomiques. id.
§ II. Diagnostic. id.
§ III. Causes. id.
§ IV. Traitement. id.
Chap. II. — Article premier. — De l'hydropéricarde produit par la rupture d'un kyste séreux ou hydatique dans le péricarde. id.
Observation 136e. 331
Article deuxième. — De l'hémopéricarde, ou de l'épanchement de sang dans la cavité du péricarde. id.
Article troisième. — Du pneumopéricarde et de l'hydro-pneumopéricarde. id.
CLASSE DEUXIÈME. — Des maladies qui consistent en une lésion simple et primitive de l'innervation du cœur, ou des névroses de cet organe. 332
Considérations préliminaires. id.
Article premier. — Des palpitations nerveuses du cœur. 333
§ I. Idée générale. id.
§ II. Causes des palpitations nerveuses. id.
§ III. Marche, durée et diagnostic des palpitations nerveuses. 334
§ IV. Traitement des palpitations nerveuses. 335
Article deuxième. — Névralgies du cœur. id.
Article troisième. — Spasme du cœur, avec bruit de soufflet et frémissement cataire. 336
Article quatrième. — Des lipothymies et de la syncope nerveuse. id.
§ I. Idée générale de la syncope. id.
§ II. Causes de la syncope. id.
§ III. Traitement de la syncope. 337
Article cinquième. — Des irrégularités et des intermittences des battemens du cœur. id.
CLASSE TROISIÈME. — Des maladies qui consistent essentiellement et primitivement en des lésions physiques et mécaniques du cœur. id.
Chap. Ier. — Des solutions de continuité du cœur par causes mécaniques. id.
Article premier. — Plaies ou blessures du cœur. id.
Article deuxième. — Ruptures du cœur. 339
Section première. — Observations particulières de rupture simple ou multiple de différentes parties du cœur. id.
1° Observations de ruptures des parois du cœur. id.
Observations 137e, 138e, 139e, 140e et 141e id.
— 142e, 143e, 144e et 145e 340
— 146e. 341
Deuxième section. — Histoire générale des ruptures du cœur. id.
§ I. Caractères anatomiques. id.
§ II. Causes des ruptures du cœur. 342
§ III. Signes et diagnostic des ruptures du cœur. id.
§ IV. Pronostic et traitement. 343
Chap. II. — Des changemens de dimensions des cavités et des orifices du cœur. id.
Considérations préliminaires. id.
Article premier. — De la dilatation des cavités et des orifices du cœur. id.
Section première. — Observations particulières. id.
Observation 147e id.
— 148e. 344
Section deuxième. — Histoire générale de la dilatation des cavités et des orifices du cœur. 345
§ I. Caractères anatomiques. id.
§ II. Mécanisme et principales causes de la dilatation des cavités et des orifices du cœur. 346
§ III. Diagnostic et traitement de la dilatation des cavités et des orifices du cœur. 348
Article deuxième. — Rétrécissement des cavités et des orifices du cœur. id.
Chap. III. — Des lésions de rapport, ou des déplacemens et des hernies du cœur. 349
Article premier. — Des simples déplacemens du cœur. id.
Article deuxième. — Hernies du cœur. 350
CLASSE QUATRIÈME. — Des vices primordiaux de situation et de conformation du cœur. 351
Considérations préliminaires. id.
Chap. I. — De la dexiocardie, ou de la transposition congénitale et primordiale du cœur à droite. 353

§ I. Idée générale de cette anomalie. 353
§ II. Cas particuliers de transposition ou de renversement du cœur et des autres viscères du thorax et de l'abdomen. id.
Observations 148e, 149e, 150e et 151e. id.
§ III. Quelques considérations sur les causes et le diagnostic de la transposition du cœur. 355
Chap. II. — De la communication entre les cavités droites et les cavités gauches du cœur, etc. id.
Observation 152e id.
— 153e et 154e 356
— 155e et 156e 357
— 157e. 358
Histoire générale de la communication anormale des cavités droites et gauches du cœur les unes avec les autres. id.
§ I. Description des ouvertures de communication, indication des diverses lésions anatomiques du cœur coïncidant avec ces ouvertures anormales. id.
§ II. Des symptômes et des effets de la communication anormale entre les cavités droites et gauches du cœur. 360
§ III. Mode de développement et traitement. 363
Chap. III. — Anomalies de nombre, etc. id.
Article premier. — Acardie ; diminution du nombre des parties constituantes du cœur. id.
Observation 158e id.
— 159e et 160e. 364
Article deuxième. — Bicardie ; — augmentation du nombre des parties constituantes du cœur. 365
Observation 161e id.
— 162e. 366
Chap. IV. — Des anomalies par vices de connexion et d'insertion réciproque du cœur et des vaisseaux. 366

APPENDICE.

De la coagulation du sang dans les cavités du cœur, ou des concrétions polypiformes de cet organe développées pendant la vie. 368
Section première. — Observations particulières sur les concrétions polypiformes du cœur. id.
Première série d'observations. — Concrétions récentes, amorphes ou sans trace évidente d'organisation. id.
Observation 163e id.
— 164e, 165e, 166e et 167e. 369
Deuxième série d'observations. — Concrétions sanguines offrant des rudimens d'organisation, avec ou sans présence de pus. id.
Observations 168e et 169e 370
— 170e, 171e, 172e et 173e 371
— 174e, 175e, 176e. 372
Troisième série d'observations. — Concrétions fibrineuses entièrement organisées. 373
Observations 177e et 178e. id.
Deuxième section. — Histoire générale des concrétions sanguines du cœur développées pendant la vie. id.
§ I. Siége et caractères anatomiques des concrétions polypiformes du cœur. id.
§ II. Des causes et des divers modes de formation des concrétions polypiformes du cœur. 374
§ III. Des signes et des effets des concrétions polypiformes du cœur. 375
§ IV. Du pronostic et du traitement des concrétions polypiformes du cœur. 376
Explication des planches. 379

FIN DE LA TABLE.

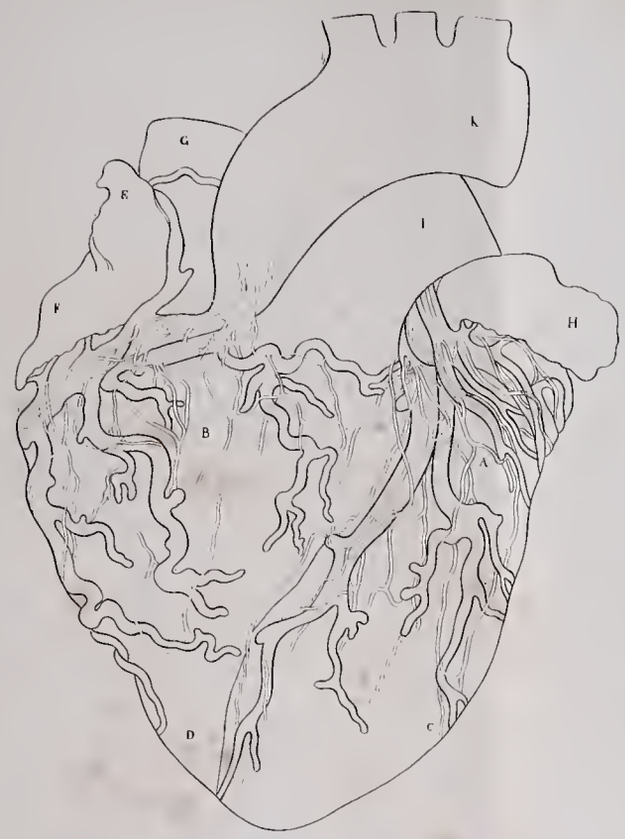

Fig. 2

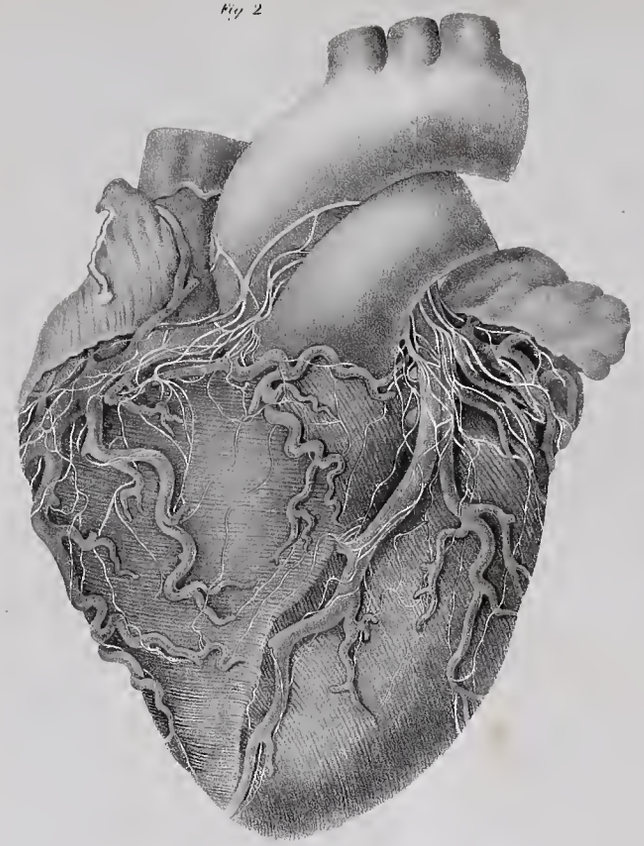

Fig. 6

Fig. 8

Fig. 7

Fig. 9



Fig. 3

Fig. 5

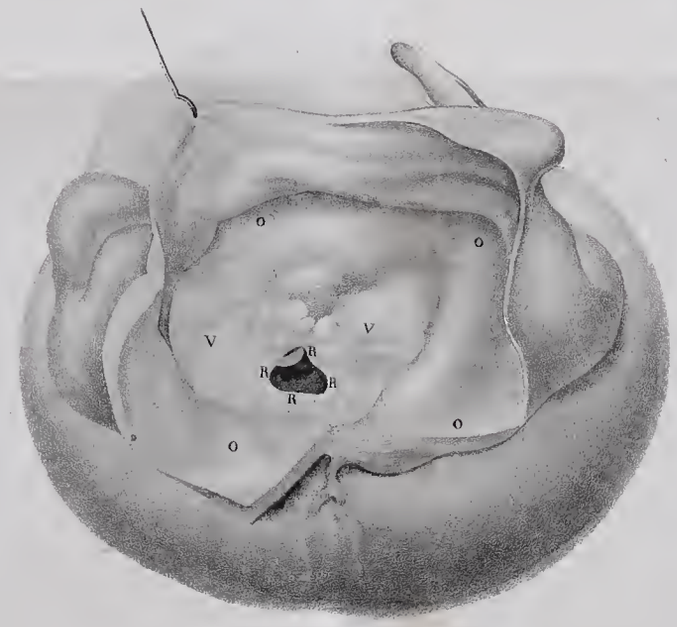

Fig. 4

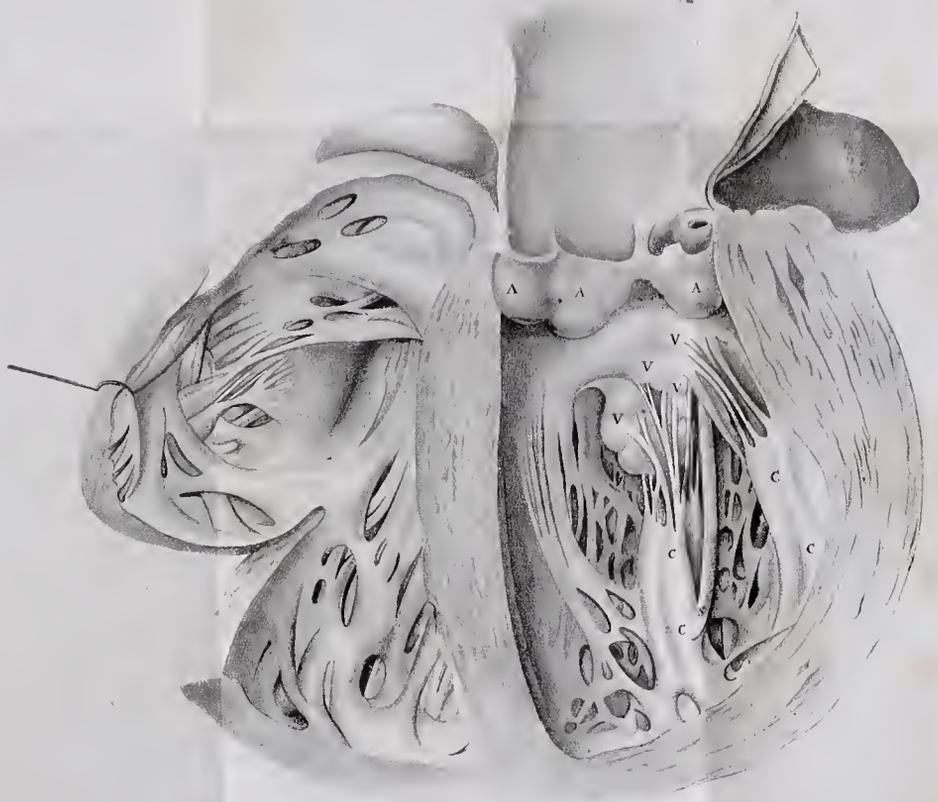

H. Dawson del.

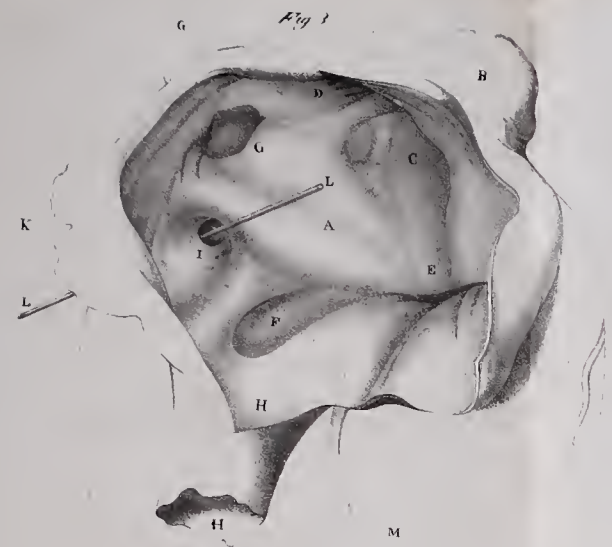

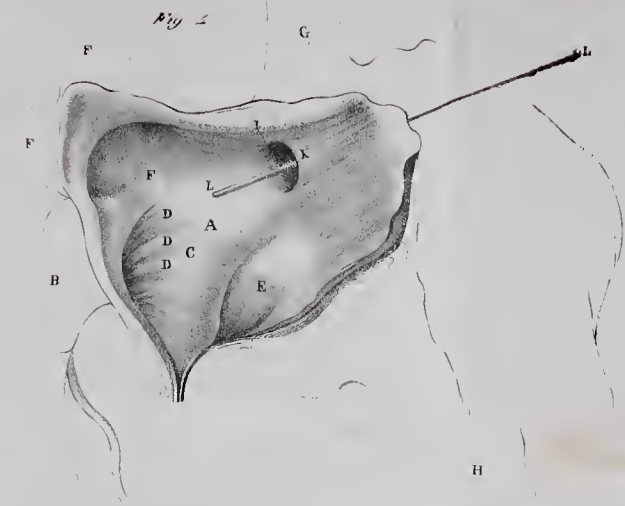

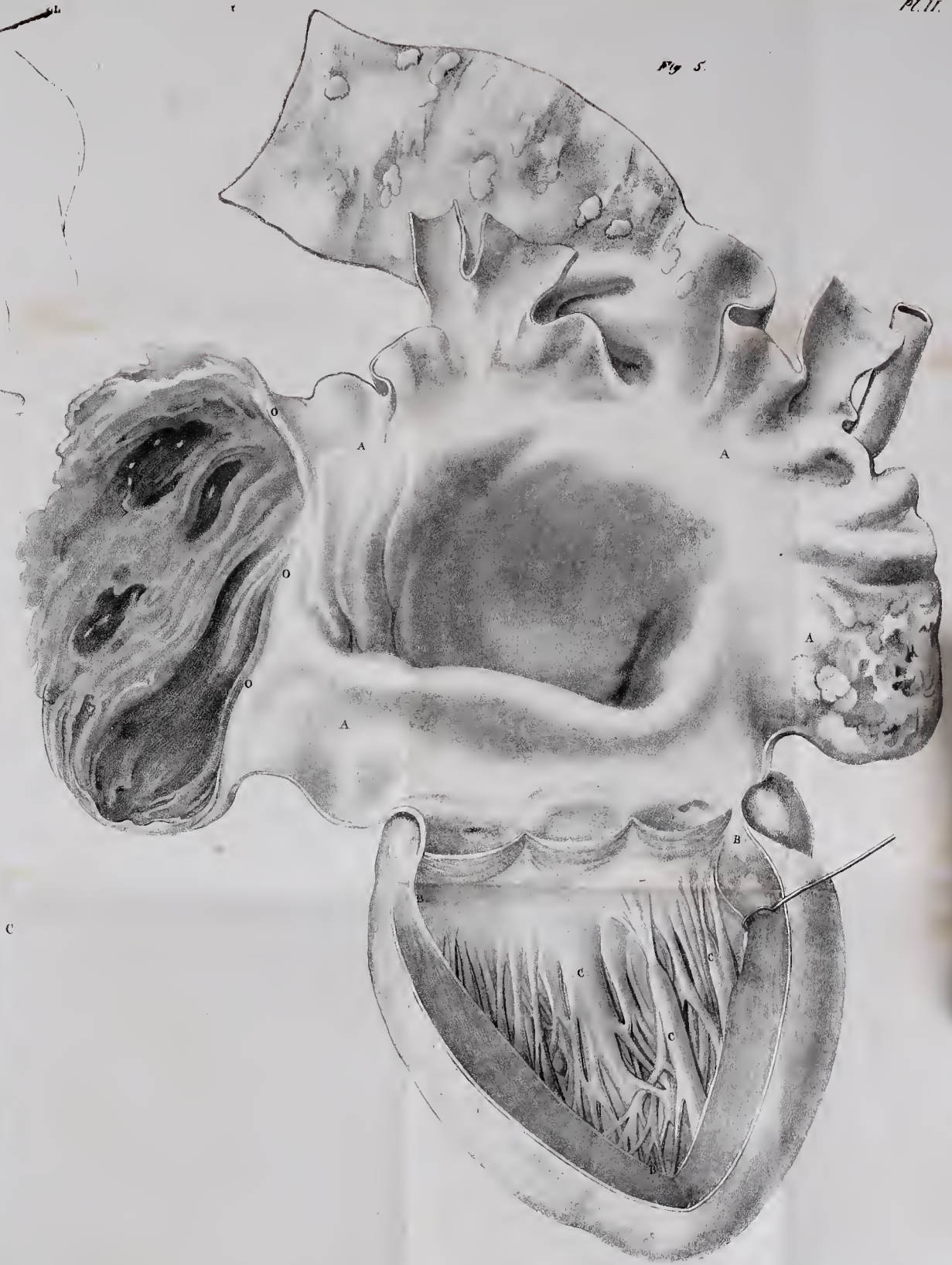

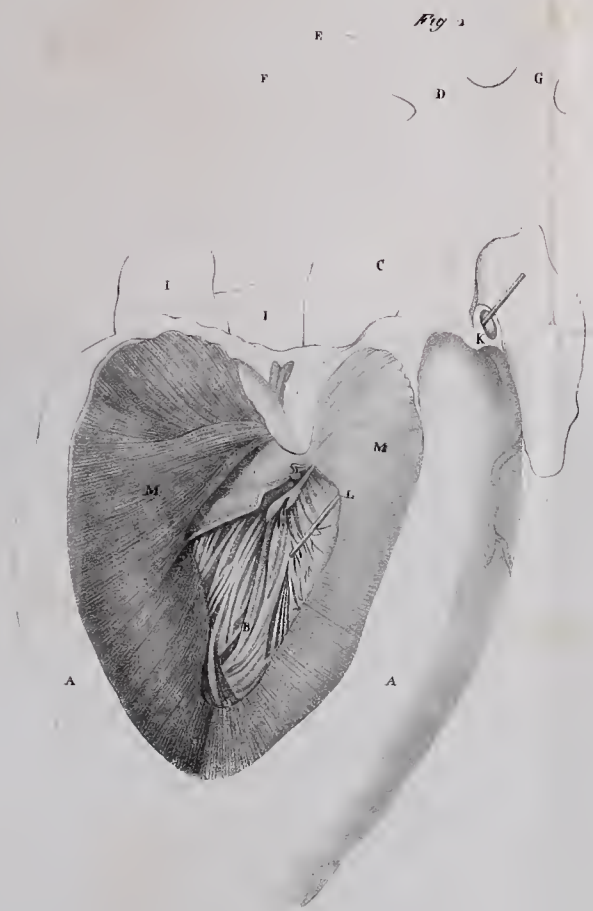

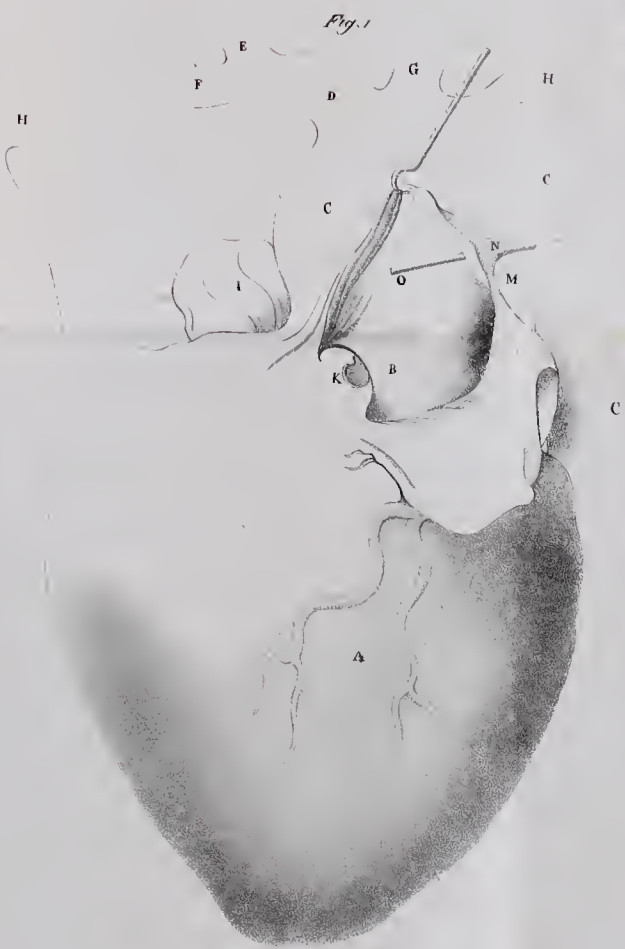

H Dumont Edted

C. Sarrazyna del

Fig. 3.

Fig 4

Fig 5

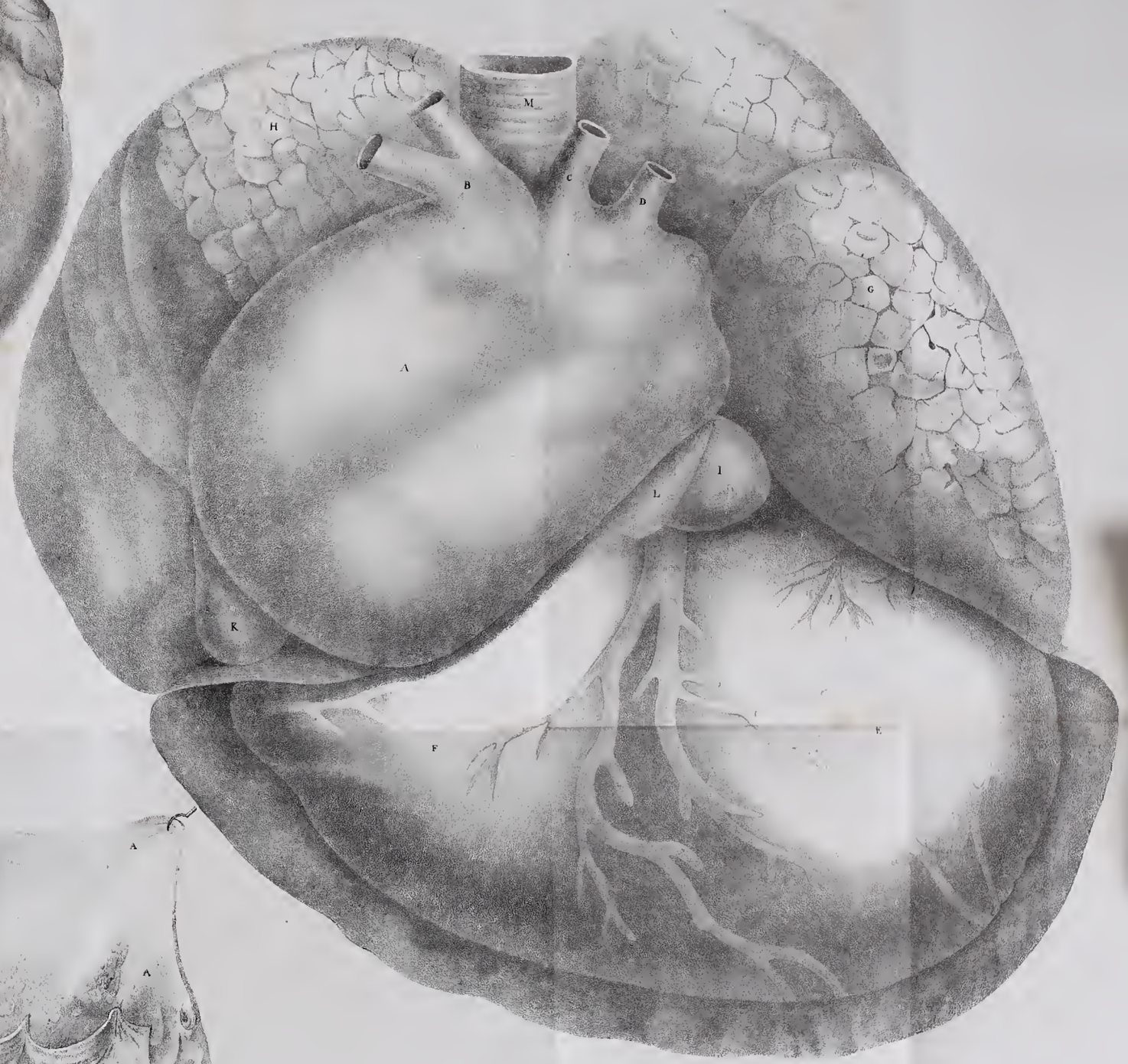

Fig 1
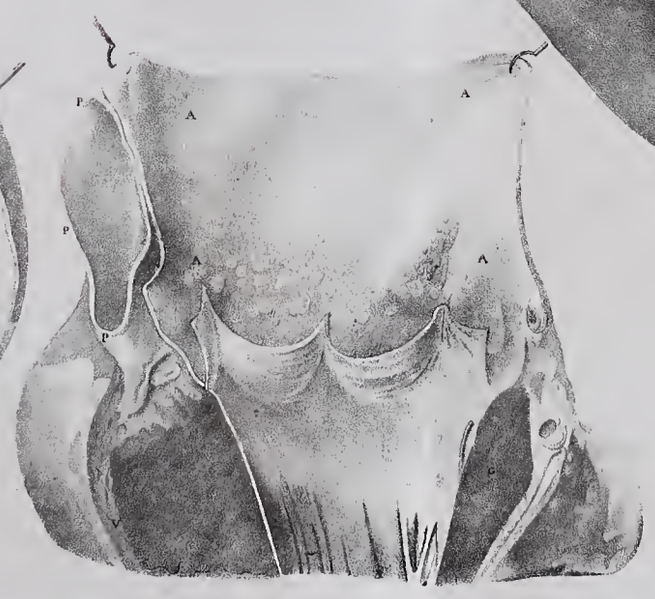
Fig 2